

## USO TÓPICO DO EXTRATO DE ALOE VERA (*ALOE BARBADENSIS MILLER*) NO REPARO DE ÚLCERAS BUCAIS EM RATOS

COELHO FH, MARTINS MD.

Patologia Bucal, Faculdade de Odontologia/UFRGS

### Introdução

Lesões ulceradas na mucosa bucal são extremamente comuns e diversos protocolos terapêuticos vem sendo utilizados, buscando aliviar a sintomatologia dolorosa e acelerar o reparo. *O Aloe Vera é uma planta que tem sido usada na medicina tradicional que possui diversas propriedades importantes, inclusive acelerar o processo de reparo tecidual.*

### Objetivos

Avaliar clínica e histopatologicamente a ação tópica do extrato de Aloe Vera no reparo de úlceras bucais em ratos.

### Metodologia

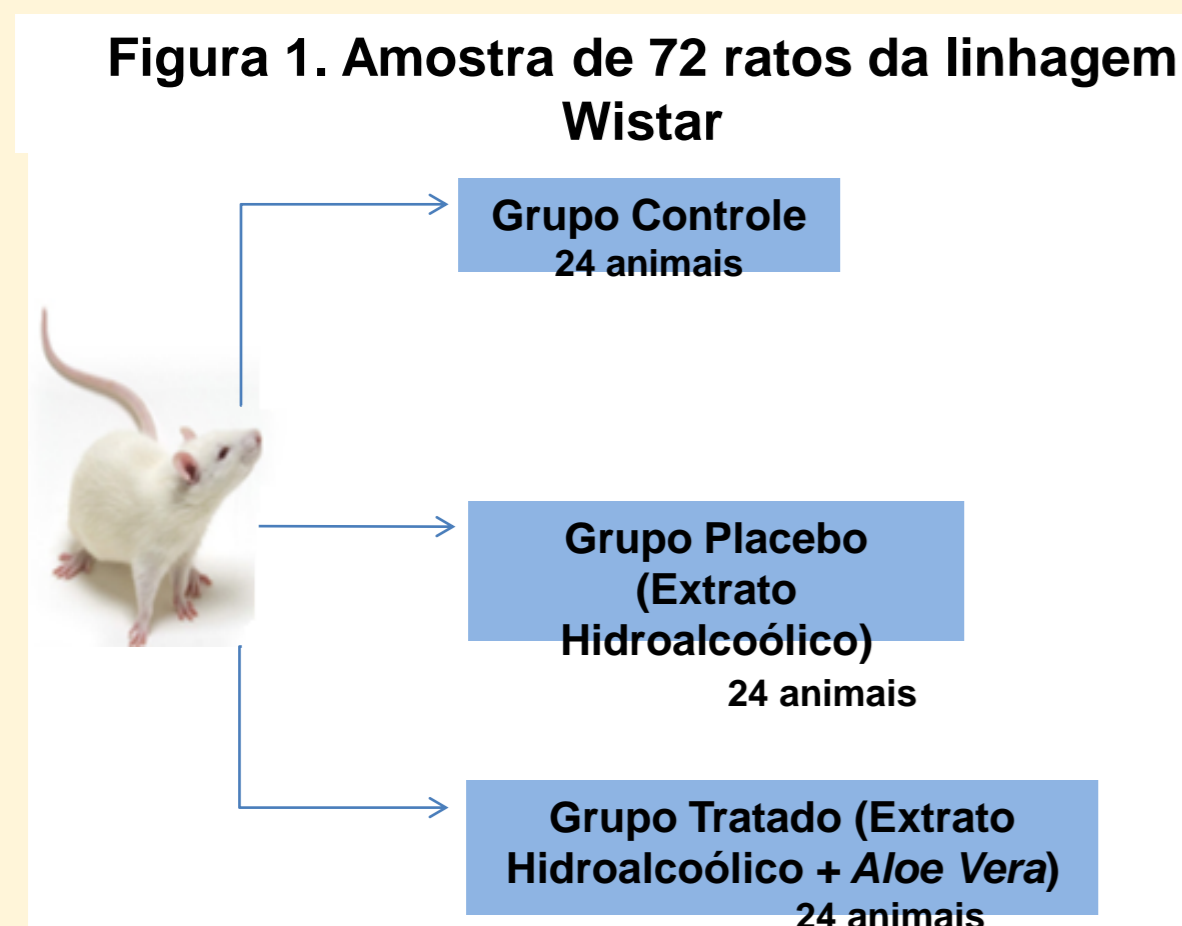


Figura 2. Procedimentos realizados no dia 0.

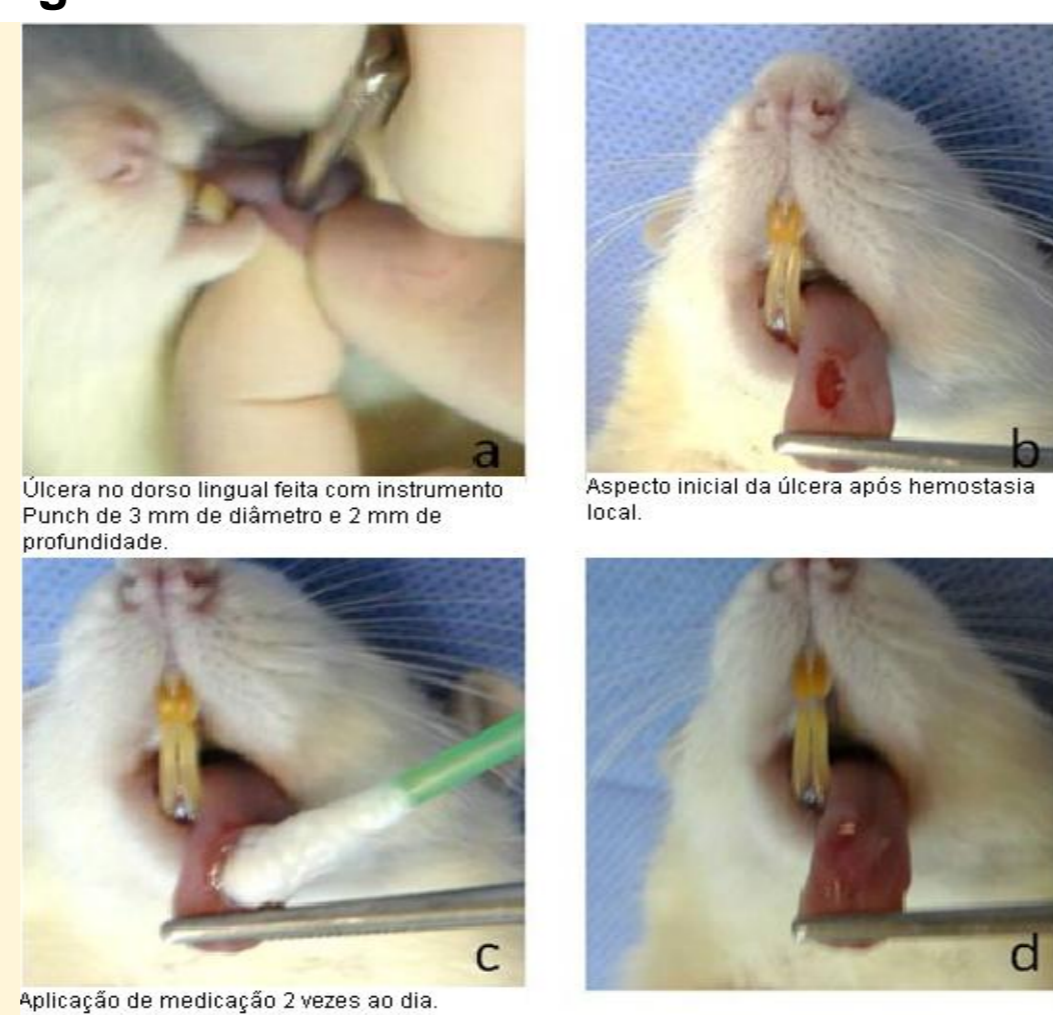
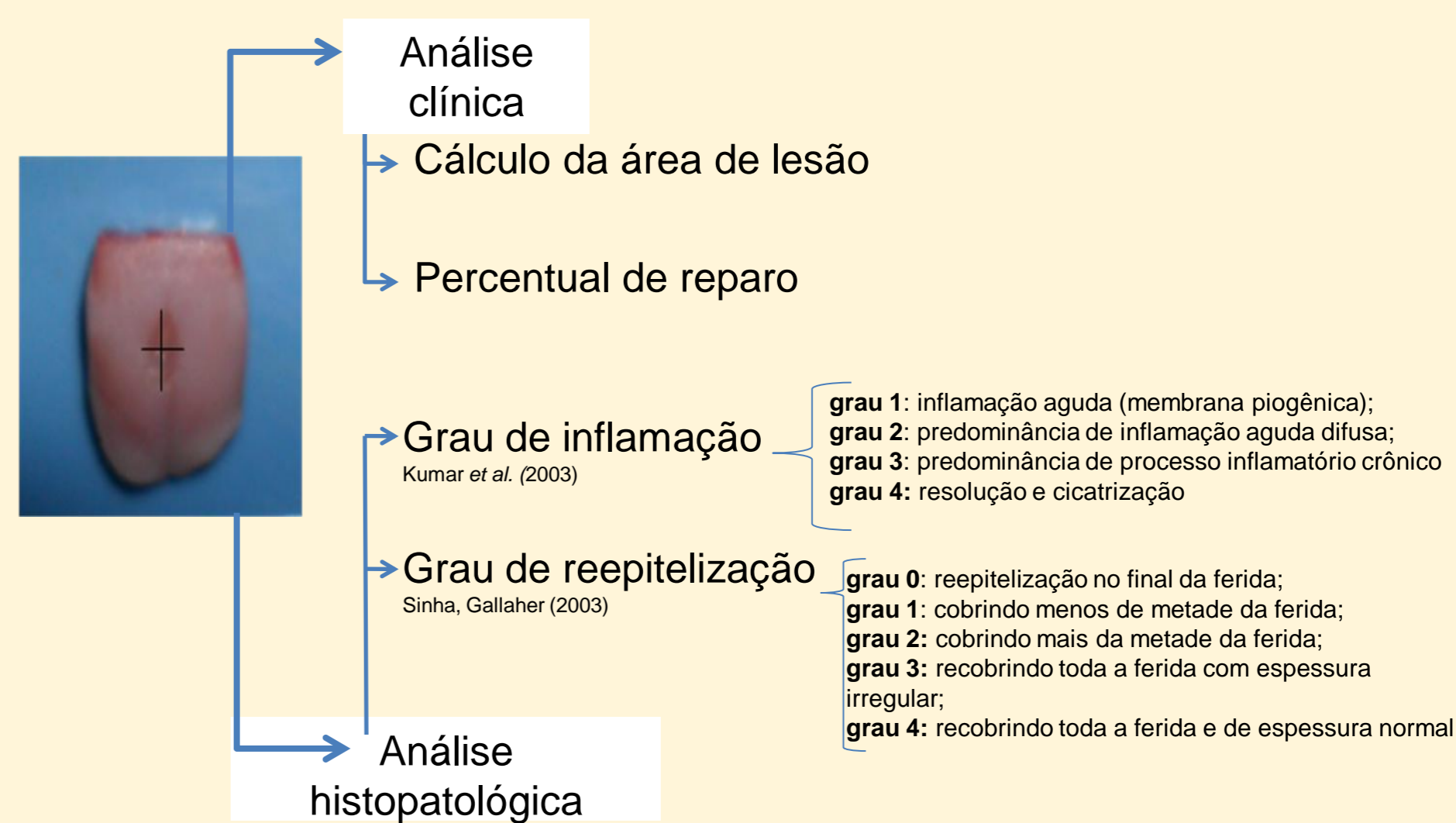


Figura 3. Descrição da análise clínica e histopatológica

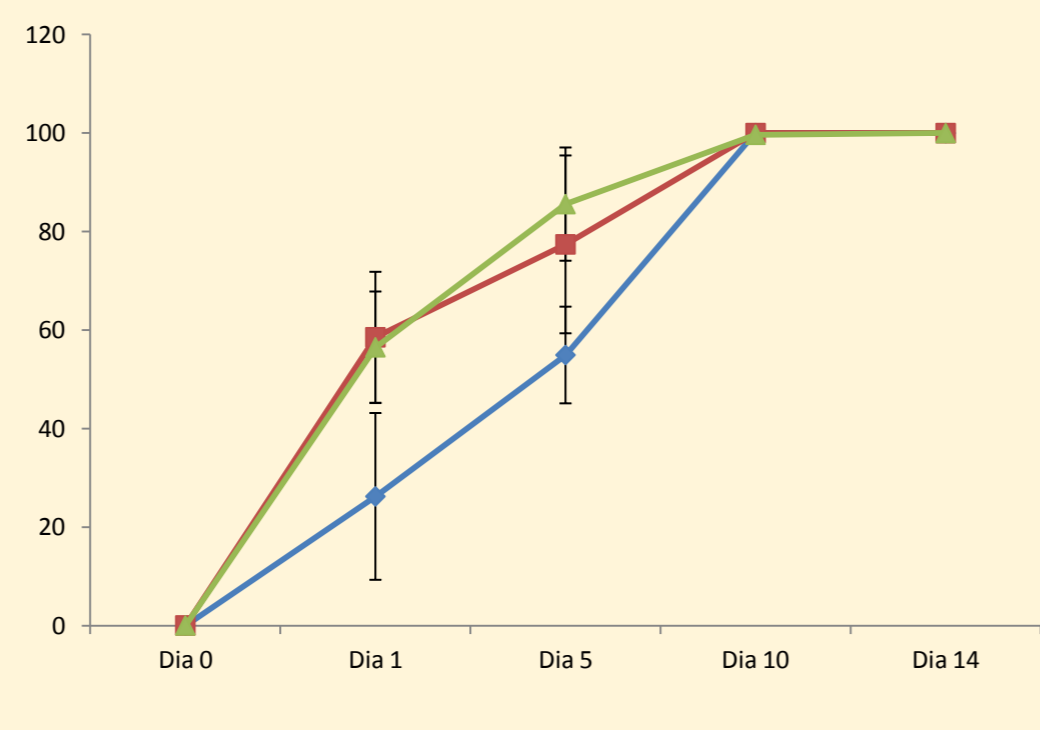
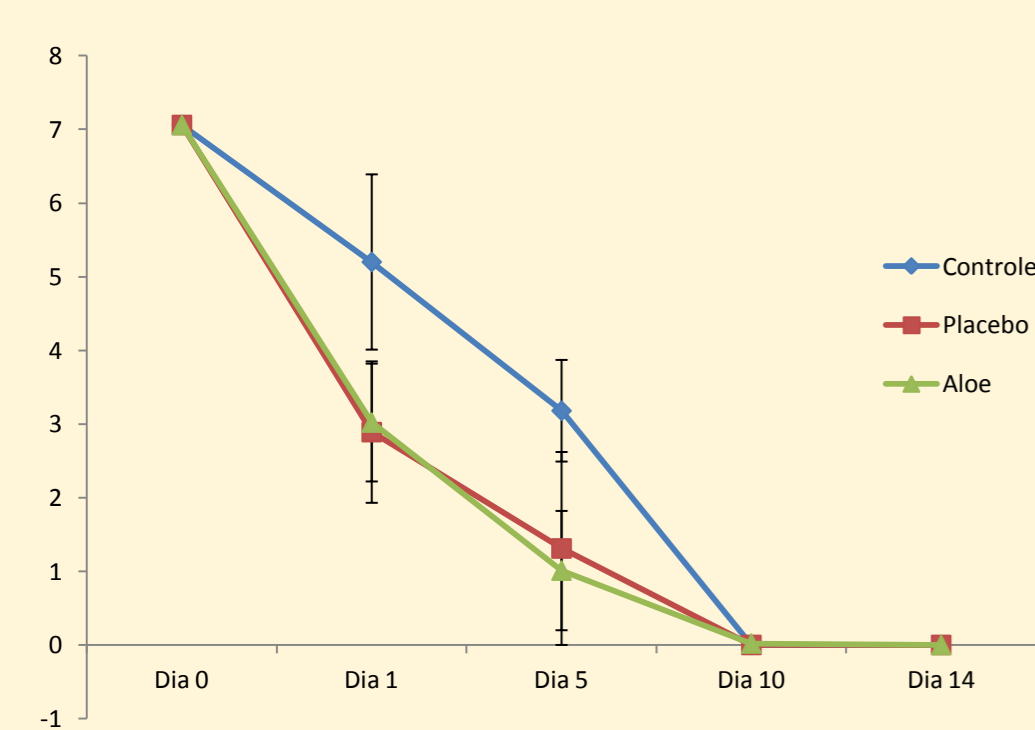


### Resultados

#### Análise Clínica

##### Análise da área da lesão

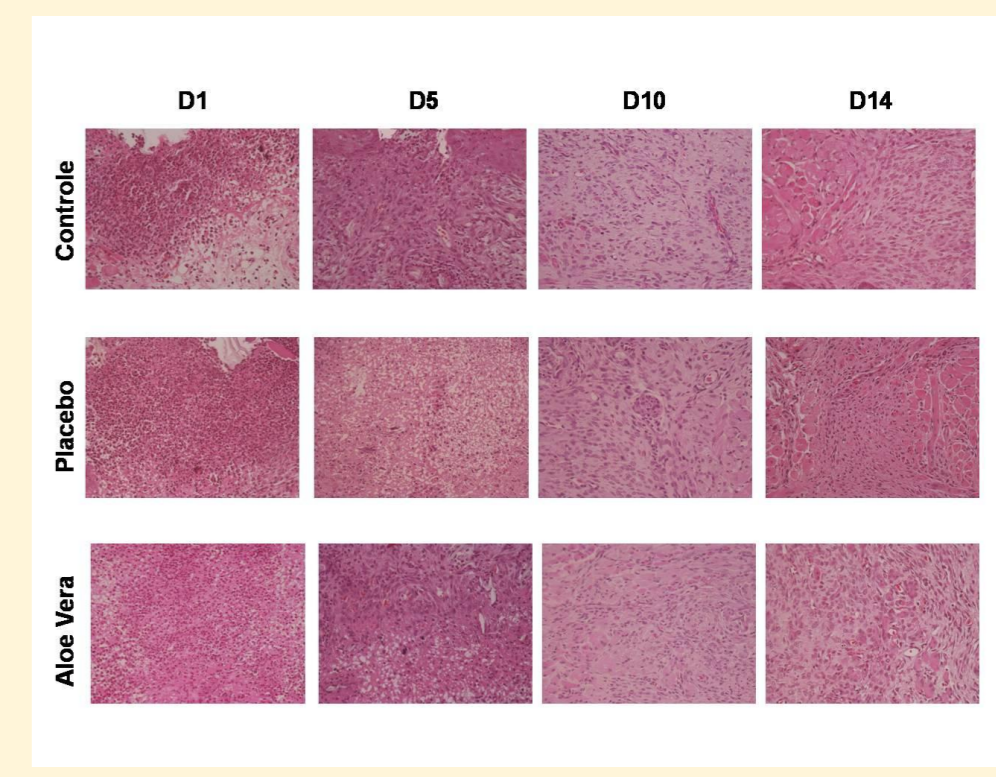
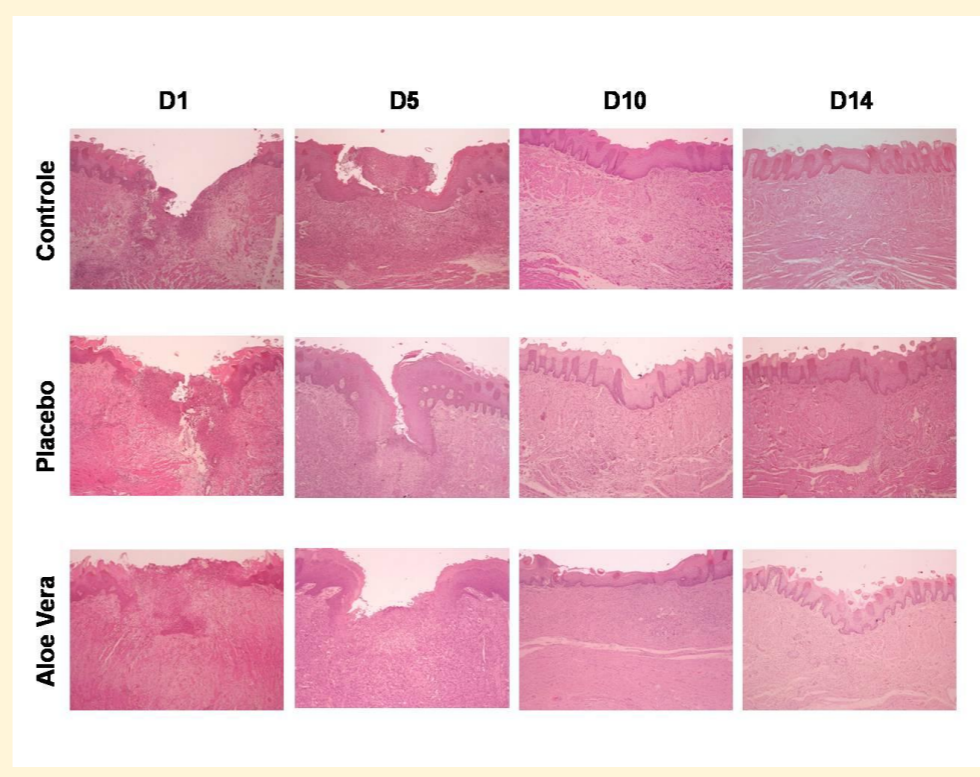
##### Análise do percentual de reparo



#### Análise Histológica

##### Reepitelização

##### Inflamação



Grupo	Dia 1	Dia 5	Dia 10	Dia 14
Controle	5,2 ± 1,19 aA	3,18 ± 0,69 aA	0,0 ± 0,0 bA	0,0 ± 0,0 bA
Placebo	2,89 ± 0,96 aA	1,31 ± 1,31 aA	0,0 ± 0,0 aA	0,0 ± 0,0 aA
Aloe Vera	3,02 ± 0,8 aA	1,01 ± 0,81 aA	0,02 ± 0,03 aA	0,0 ± 0,0 aA

Grupo	Dia 1	Dia 5	Dia 10	Dia 14
Controle	26,2 ± 16,94 aA	54,9 ± 9,82 aA	100 ± 0,0 bA	100 ± 0,0 bA
Placebo	58,5 ± 13,3 aA	77,4 ± 18,06 aA	100 ± 0,0 aA	100 ± 0,0 aA
Aloe Vera	56,5 ± 11,3 aA	85,5 ± 11,5 aA	99,6 ± 0,51 aA	100 ± 0,0 aA

Grupo	Dia 1	Dia 5	Dia 10	Dia 14
Controle	0,75 ± 0,95 aA	2,75 ± 0,5 aA	3,5 ± 0,5 aA	3,5 ± 0,5 aA
Placebo	1,0 ± 0,81 aA	2,0 ± 0,81 aA	3,75 ± 0,5 aA	4,0 ± 0,0 aA
Aloe Vera	1,25 ± 0,95 aA	1,75 ± 0,5 aA	3,25 ± 0,5 aA	3,75 ± 0,5 aA

Grupo	Dia 1	Dia 5	Dia 10	Dia 14
Controle	1,0 ± 0,0 aA	2,5 ± 0,5 aA	3,75 ± 0,5 aA	3,75 ± 0,5 aA
Placebo	1,25 ± 0,5 aA	1,75 ± 0,95 aA	4,0 ± 0,0 aA	4,0 ± 0,0 aA
Aloe Vera	1,5 ± 0,5 aA	2,5 ± 1,0 aA	3,25 ± 0,5 aA	3,5 ± 0,5 aA

Figura 4. Análise da área da lesão. (A) gráfico da evolução da área da lesão nos três grupos experimentais; (B) tabela de comparação entre as áreas das lesões nos três grupos experimentais.

Figura 5. Análise do percentual de reparo. (A) gráfico de evolução do percentual de reparo nos três grupos experimentais; (B) tabela de comparação entre o percentual de reparo nos três grupos experimentais.

Figura 6. Aspecto histológico da reepitelização. (A) aspecto histológico do epitélio nos três grupos experimentais; (B) tabela de comparação do grau de reepitelização nos três grupos experimentais.

Figura 6. Aspecto histológico da inflamação. (A) aspecto histológico da inflamação nos três grupos experimentais; (B) tabela de comparação do grau de inflamação nos três grupos experimentais.

### Conclusão

O uso tópico do extrato de Aloe Vera não influenciou o reparo de úlceras bucais em ratos, tanto clínica quanto histologicamente.

### Referências

ARAÚJO, L.U. et al. Profile of wound healing process induced by allantoin. *Acta Cirúrgica Brasileira*, Ouro Preto - Mg, p.460-466, 2010; BACHIEGA, J.C. et al. Avaliação in vitro da resistência adesiva de quatro cimentos resinosos em dentes decíduos. *Pesquisa Brasileira em Odontopediatria e Clínica Integrada*, v. 10, p. 35-39, 2010; BLAZSO, G. et al. Pycnogenol Accelerates Wound Healing and Reduces Scar Formation. *Phytotherapy Research*, Hungary, p.579-581, 2004; BUSSADORI, S.K. et al. Estudo In Vivo Da Ação Cicatrizante da Pomada de Albumina em Úlceras Buciais em Ratos. *PesquiOdontol Bras*, 2006; 20: 83; CAMACHO-ALONSO, F.; LOPEZ-JORNET, P. Clinical-pathological study of the healing of wounds provoked on the dorso-lingual mucosa in 186 albino rats. *Otolaryngol Head Neck Surg*. 2007 ;136(1):119-24.; CERVERA, A. et al. Ação do Agaricus blazei no processo de cicatrização de úlceras. In: 25a Reunião Anual da SBPQO, 2008, Águas de Lindóia. *Brazilian Oral Research*, 2008, v. 22, p. 92-92.; COSTA A.R. et al. Avaliação da Citotoxicidade de Quatro Cimentos Reparadores em Subcutâneo de Ratos - Análise Histopatológica. *PesquiOdontol Bras*, 2006; 20: 51-51.; CHAUDHARI, M.; MENGI, S. Evaluation of Phytoconstituents of Terminalia arjuna for Wound Healing Activity in Rats. *Phytotherapy Research*, Mumbai, p.799-805, 2006.; CHITHRA, P.; SAJITHLAL, G.B.; CHANDRAKASAN, G. Influence of Aloe vera on collagen characteristics in healing dermal wound in rats. *Molecular And Cellular Biochemistry*, Madras, India, p.71-76, 1998.; CHOONHAKARN, C. et al. The efficacy of aloe vera gel in the treatment of oral lichen planus: a randomized controlled trial. *British Journal Of Dermatology*, KhonKaen, Thailand, p.573-577, 2007.

Apoio:

