

PROLAPSO JEJUNAL EM GASTROENTEROANASTOMOSE JEJUNAL PROLAPSE IN GASTROENTEROANASTOMOSIS

Gerson Junqueira Júnior, TCBC-RS¹
Rosilne Jara Reis²
Julio Walter Vedovato³

INTRODUÇÃO

A invaginação retrógrada na gastroenteroanastomose, também conhecida como intussuscepção jejunogástrica retrógrada,¹ constitui uma complicação rara e consiste na entrada da alça anastomosada para o interior do estômago, causando edema de mucosa com conseqüente sintomatologia obstrutiva. Até o ano de 1990, somente 250 casos haviam sido descritos na literatura.²

RELATO DO CASO

Paciente feminina, branca, 57 anos, com história de ressecção de carcinoma de cólon transversal (em 1989) e metástases hepáticas (em 1996), iniciou com quadro de vômitos incoercíveis em pós-operatório tardio de colecistectomia realizada em julho de 1997. A endoscopia digestiva alta (EDA) evidenciou obstrução em segunda porção do duodeno e angulação e deslocamento deste para a loja subepática, caracterizando um quadro obstrutivo (Figura 1). Foi realizada secção das aderências e gastroenteroanastomose; porém, no pós-operatório imediato houve persistência dos vômitos. Nova EDA demonstrou prolapso de jejuno na gastroenteroanastomose (Figura 2). A paciente foi então submetida a gastrectomia parcial com ressecção da anastomose gastrojejunal e reconstrução em Y-de-Roux, e apresentou boa evolução pós-operatória.

DISCUSSÃO

A etiologia da intussuscepção jejunogástrica não é bem definida. Esta complicação tem sido relatada após a realização

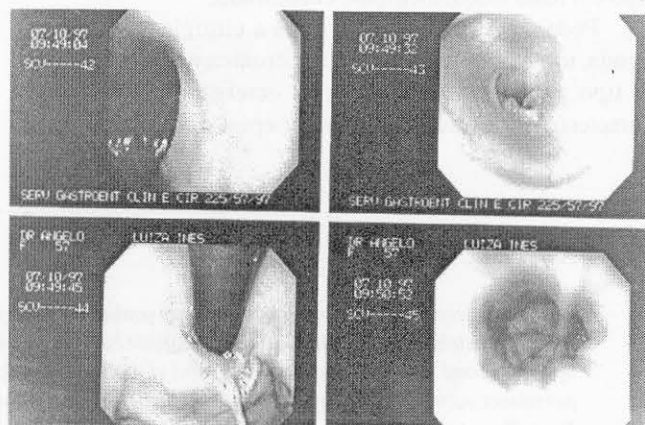


Figura 1 – Endoscopia digestiva alta mostrando obstrução no nível da segunda porção do duodeno

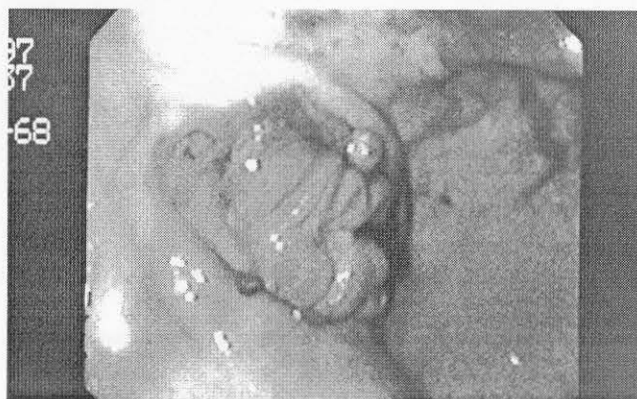


Figura 2 – Endoscopia digestiva alta evidenciando prolapso do jejuno através de gastroenteroanastomose.

1. Cirurgião do Serviço de Cirurgia Geral do HCPA.
2. Preceptor do Serviço de Cirurgia Oncológica do Hospital Santa Rita - Complexo Hospitalar Santa Casa de Misericórdia de Porto Alegre
3. Acadêmico de Medicina da FFFCMPA.

Recebido em 25/5/98

Aceito para publicação em 4/2/99

Trabalho realizado no Serviço de Cirurgia Oncológica do Hospital Santa Rita - Complexo Hospitalar Santa Casa de Misericórdia de Porto Alegre-RS.

de gastroenteroanastomose, porém pode seguir qualquer procedimento no qual haja derivação da alça duodenal.

O peristaltismo retrógrado, a hiperacidez, o aumento da motilidade da alça eferente, o espasmo jejunal com motilidade anormal e o aumento da pressão intra-abdominal têm sido relatados como prováveis causas dessa complicação.^{1,3}

A intussuscepção jejunogástrica pode ser classificada anatomicamente ou clinicamente. São descritas três categorias anatômicas: tipo 1, intussuscepção de alça aferente (anterógrada, descendente); tipo 2, intussuscepção de alça eferente (retrógrada, ascendente); e tipo 3, combinada.³ O segundo tipo é o mais freqüentemente encontrado.¹

Pode surgir dias ou anos após a cirurgia, podendo ser aguda, irreversível e evolutiva, ou cronicamente recorrente.¹ O tipo agudo, considerado uma emergência cirúrgica, é caracterizado clinicamente por dor epigástrica como câibra,

seguido de náuseas, vômitos e hematêmese. Uma massa epigástrica palpável pode ser observada em alguns casos. O tipo recorrente crônico é relativamente benigno e provoca episódios periódicos de dor epigástrica, náuseas e vômitos que regredem espontaneamente. Devem ser diferenciados de outros distúrbios pós-gastrectomia.⁴

O tratamento da intussuscepção jejunogástrica deve ser individualizado. Em geral não há tratamento clínico efetivo e todos os pacientes com apresentação aguda devem ser operados. As opções cirúrgicas incluem redução, ressecção e revisão da anastomose. Fixação do jejuno no tecido adjacente, mesocólon, cólon ou estômago pode prevenir recorrências. Em alguns pacientes, uma anastomose Billroth II pode ser convertida para um tipo Billroth I. O tipo crônico pode ou não requerer intervenção cirúrgica, dependendo da gravidade dos sintomas.^{3,5}

ABSTRACT

The authors report a case of jejunal mucosa prolapse after gastroenteroanastomosis, a rare postoperative complication. In the late postcholecistectomy period the patient had persistent vomit. Upper digestive endoscopy (UDE) showed obstruction of the second portion of duodenum, and a gastrojejunal anastomosis was performed. Soon after that, the patient had persistent vomit and upper digestive endoscopy (UDE) showed invagination of the jejunal mucosa. She was reoperated, a Roux Y gastrectomy was performed and the patient had a good evolution. The treatment for this complication is basically surgical, which intends to realieve the obstructive symptomatology.

Key Words: *Jejunogastric intussusception; Gastroenteroanastomosis complication; Postgastrectomy syndromes.*

REFERÊNCIAS

1. Guadani S, Pistoia M, Catarci M, et al – Retrograde jejunogastric intussusception: is endoscopic or surgical management more appropriate? *Surg Today* 1992;22(3):269-72.
2. Kochhar R, Saxena R, Nagi B, et al – Endoscopic management of retrograde jejunogastric intussusception. *Gastrointest Endosc* 1988; 34:56-57.
3. Waits JO, Beart Jr RW, Charboneau JW, et al – Jejunogastric intussusception. *Arch Surg* 1980;115(Dec):149-52.
4. Czeniak A, Bass A, Bat L, et al – Jejunogastric intussusception. *Arch Surg* 1987;122:1.190-92.
5. Edwards JL, Aubrey DA – Retrograde jejunogastric intussusception: report of 2 cases. *Br J Surg* 1977;64:177-79.

ENDEREÇO PARA CORRESPONDÊNCIA

Dr. Júlio Walter Vedovato
Rua dos Andradas, 711/1203-A
90020-003 – Porto Alegre – RS