

Aspectos atuais do diagnóstico e tratamento da endometriose

Current aspects on diagnosis and treatment of endometriosis

Revisão

Palavras-chave

Endometriose
Laparoscopia
Estrógenos
Progestinas
Infertilidade
Dor pélvica

Keywords

Endometriosis
Laparoscopy
Estrogens
Progestins
Infertility
Pelvic pain

Resumo

A endometriose é caracterizada pela presença de tecido endometrial, localizado fora da cavidade uterina, como superfície peritoneal, ovários e septo retovaginal. A prevalência gira em torno de 6 a 10%. Em relação à etiopatogenia, a teoria da menstruação retrógrada é aceita, porém alterações na biologia molecular do endométrio parecem ser fundamentais para o desenvolvimento dos focos ectópicos de endometriose. Mulheres com endometriose podem ser assintomáticas ou apresentar queixas de dismenorrea, dispareunia, dor pélvica crônica e/ou infertilidade. Embora o diagnóstico definitivo da endometriose necessite de uma intervenção cirúrgica, preferencialmente por videolaparoscopia, diversos achados nos exames físico, de imagem e laboratoriais já podem prever, com alto grau de confiabilidade, que a paciente apresenta endometriose. Os tratamentos mais difundidos atualmente são a cirurgia, a terapia de supressão ovariana ou a associação de ambas. Tratamentos farmacológicos que não inibem a função ovariana estão em investigação.

Abstract

Endometriosis is characterized by the presence of endometrial tissue, localized outside the uterine cavity, such as peritoneal surface, ovaries, and rectum-vaginal septum. The prevalence is about 6 to 10%. Concerning the etiopathogenesis, the retrograde menstruation theory is accepted, although disruption in endometrial molecular biology seems to be fundamental to the development of endometriosis ectopic foci. Women with endometriosis may be asymptomatic or may present complaints of dysmenorrhea, dyspareunia, chronic pelvic pain and/or infertility. Although the definitive diagnosis of endometriosis needs a surgical intervention, mainly by laparoscopy, many findings obtained by physical examination and imaging and laboratory tests can predict, with a high degree of reliability, that the patient has endometriosis. The most common current treatments include surgery, ovarian suppression therapy or both. Pharmacological treatments that do not inhibit ovarian function are under investigation.

Correspondência:

Poli Mara Spritzer
Hospital de Clínicas de Porto Alegre
Rua Ramiro Barcelos, 2.350, 4º andar
CEP 90003-035 – Porto Alegre (RS), Brasil
Fone: (51) 3359-8127/3359-8027 / Fax: (51) 3359-8777
Email: spritzer@ufrgs.br

Recebido

7/6/10

Aceito com modificações

28/6/10

¹ Pós-graduanda (Doutorado) em Endocrinologia da Faculdade de Medicina da Universidade Federal do Rio Grande do Sul – UFRGS – Porto Alegre (RS), Brasil; Médica da Unidade de Reprodução Humana do Hospital Fêmeina do Grupo Hospitalar Conceição (GHC) – Porto Alegre (RS), Brasil.

² Coordenadora da Unidade de Endocrinologia Ginecológica do Serviço de Endocrinologia do Hospital de Clínicas de Porto Alegre – Porto Alegre (RS), Brasil; Professora Titular do Departamento de Fisiologia do Instituto de Ciências Básicas da Saúde da Universidade Federal do Rio Grande do Sul – UFRGS – Porto Alegre (RS), Brasil; Coordenadora do Instituto Nacional de Ciência e Tecnologia de Hormônios e Saúde da Mulher do Conselho Nacional de Desenvolvimento Científico e Tecnológico (CNPq).

Introdução

A endometriose é caracterizada pela presença de tecido funcional semelhante ao endométrio localizado fora da cavidade uterina, mais comumente no peritônio pélvico, nos ovários e septo retovaginal e, mais raramente, no pericárdio, pleura e sistema nervoso central.

Os estudos apontam uma prevalência de até 20% das mulheres em idade reprodutiva¹ e de 30 a 50% das mulheres inférteis que apresentam endometriose².

A etiopatogenia ainda não está bem estabelecida, porém as evidências indicam que a combinação de fatores genéticos, hormonais e imunológicos poderia contribuir para a formação e o desenvolvimento dos focos ectópicos de endometriose³. A teoria mais aceita para explicar o desenvolvimento da endometriose é a teoria da implantação, descrita por Sampson, em 1927⁴. De acordo com este autor, ocorreria o refluxo de tecido endometrial através das trompas de falópio durante a menstruação, com subsequente implantação e crescimento no peritônio e ovário⁴. Um estudo recente¹, confirmando a teoria de Sampson, verificou que a distribuição dos implantes endometrióticos é assimétrica e relacionada tanto com a anatomia abdominopélvica quanto com o fluxo do líquido peritoneal. Um dos aspectos discutidos a respeito dessa teoria é que, embora 70 a 90% das mulheres apresentem menstruação retrógrada, apenas uma minoria irá desenvolver a doença¹. Isso sugere que outros fatores – genéticos, hormonais ou ambientais – poderiam determinar uma maior suscetibilidade para desenvolver a doença. A expressão aumentada de genes envolvidos com o mecanismo de apoptose celular, como o c-fos, por exemplo, pode aumentar a sobrevivência dessas células dentro da cavidade peritoneal que, interagindo com moléculas de adesão, irão se aderir à superfície peritoneal⁵. A presença de quantidades elevadas de macrófagos no líquido peritoneal pode também estar associada à secreção de diversas citocinas, fatores de crescimento e de angiogênese, que culminarão na implantação e invasão desse tecido endometrial ectópico.

Por outro lado, a manutenção e o crescimento dos implantes ectópicos são estimulados pelos estrogênios. As células estromais do tecido endometriótico apresentam a capacidade de sintetizar estrogênios a partir do colesterol, pois expressam as enzimas esteroidogênicas. Algumas evidências sugerem que a endometriose é caracterizada por resistência à ação de progesterona, cuja ação, antagonista aos estrogênios, leva à atrofia do endométrio. Enquanto o tecido endometrial típico expressa proteínas transcritas por ambos os receptores de progesterona A e B (PRA e PRB)⁶, o tecido endometriótico apresenta apenas proteínas transcritas pelo PRA – a forma truncada do receptor que tem ação repressora sobre o PRB. Alterações na razão PRA/PRB em certos tecidos alvos podem modificar a ação

final da progesterona por meio da regulação diferencial da resposta gênica à progesterona^{7,8}.

Quadro clínico

O quadro clínico da paciente com endometriose é bastante variável. A paciente pode ser assintomática, referir apenas infertilidade ou ter sintomas como dismenorreia severa, dispareunia profunda, dor pélvica crônica, dor ovulatória, sintomas urinários ou evacuatorios perimenstruais e fadiga crônica. O exame ginecológico pode ser normal, mas a presença de dor à mobilização uterina, retroversão uterina ou aumento do volume ovariano é sugestiva de endometriose, embora não seja específica. Outras condições, como síndrome do cólon irritável, doença inflamatória pélvica e cistite intersticial, podem apresentar sintomatologia semelhante e devem entrar no diagnóstico diferencial. Os sinais sugestivos de endometriose profunda infiltrativa são nódulos palpáveis no fórnice vaginal posterior ou septo retovaginal, espessamento dos ligamentos uterossacros ou lesões violáceas na vagina³.

Avaliação diagnóstica da endometriose

Embora o diagnóstico definitivo da endometriose necessite de uma intervenção cirúrgica, preferencialmente por videolaparoscopia, diversos achados nos exames físico, de imagem e laboratoriais já podem prever, com alto grau de confiabilidade, que a paciente apresenta endometriose.

Na Figura 1, apresentamos um fluxograma de investigação da endometriose. Até o momento, nenhum marcador bioquímico pode ser considerado como de eleição para diagnóstico de endometriose, porém o Ca-125, quando coletado no primeiro ou segundo dia do ciclo menstrual, pode ser útil para o diagnóstico da endometriose em estágio avançado, principalmente quando os valores são superiores a 100 UI/mL⁹. Embora concentrações normais não excluam a doença, casos com níveis elevados no pré-operatório podem auxiliar no acompanhamento da paciente e na suspeita clínica de recidiva da endometriose. Mais recentemente, algumas citocinas vêm sendo estudadas como novos marcadores não-cirúrgicos da endometriose. A interleucina-6 (IL-6) parece ter um desempenho melhor do que outras citocinas em discriminar pacientes com endometriose¹⁰. O primeiro exame de imagem a ser solicitado na paciente com história e exame físico sugestivo de endometriose é a ultrassonografia pélvica transvaginal, preferencialmente com preparo intestinal. Um estudo de Abrão et al.¹¹, avaliando a acurácia desse exame, demonstrou uma sensibilidade de 94% e uma especificidade de 98% na identificação de focos de endometriose profunda. Se o exame é normal, a paciente pode não ter endometriose

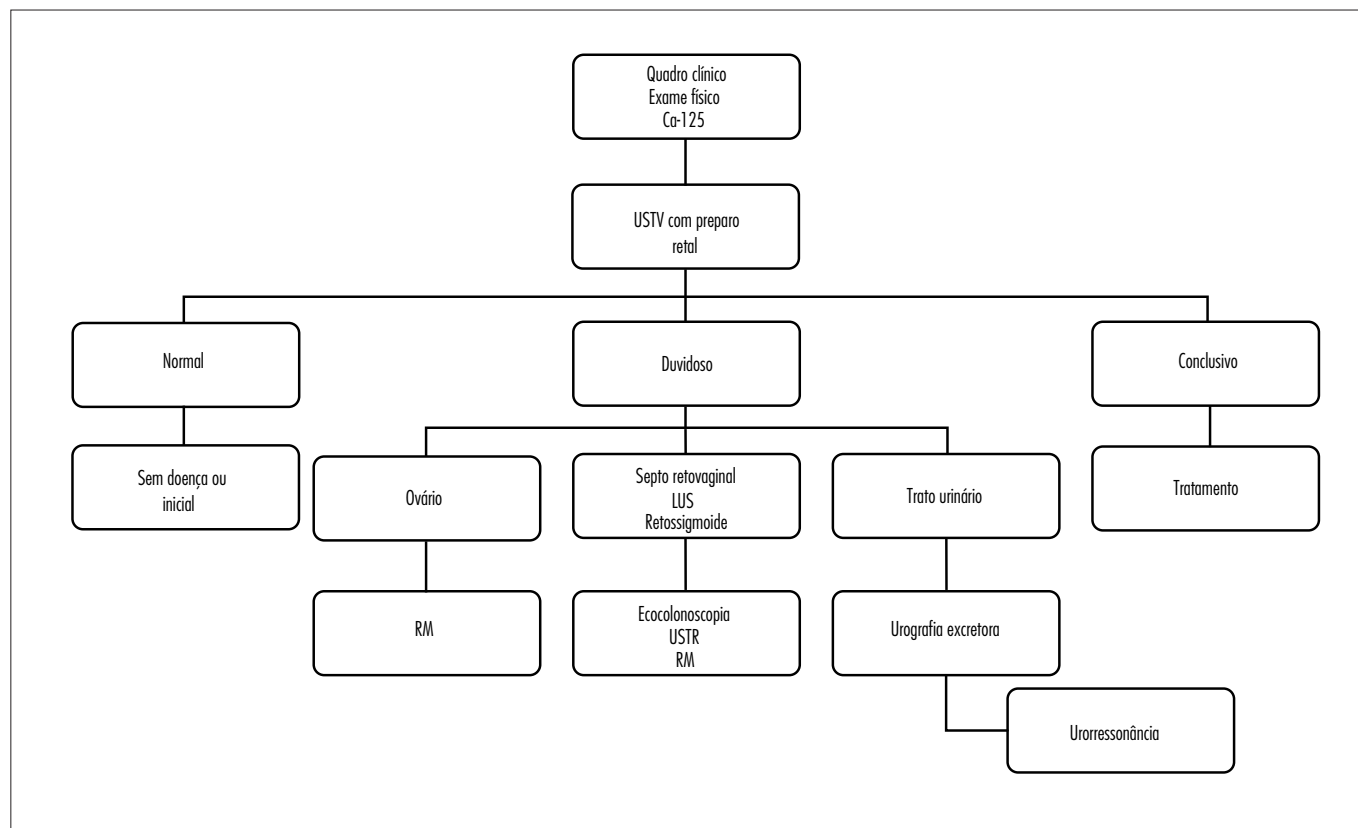


Figura 1 - Fluxograma de avaliação da paciente com suspeita de endometriose pélvica.

ou ter doença inicial não-infiltrativa. Por outro lado, se o exame for conclusivo para endometriose ovariana, do septo retovaginal ou retossigmoide ou do trato urinário, o tratamento pode ser indicado sem exames de imagem adicionais. Para avaliação de endometriomas maiores do que 2 cm, a ultrassonografia transvaginal é um método eficiente, segundo Moore et al.¹². A presença de massas ovarianas com hipótese diagnóstica duvidosa pode ser melhor avaliada com a ressonância magnética (RM). Alterações sugestivas de doença do septo retovaginal, ligamentos uterossacros ou do retossigmoide podem ser confirmadas por ecoendoscopia retal ou RM. A ecoendoscopia retal permite identificar a distância entre a lesão e a luz retal, assim como compressões extrínsecas e lesões da submucosa do reto¹³. A RM também permite identificar doença profunda com invasão do trato intestinal, porém não possibilita precisar a camada intestinal acometida pela lesão¹⁴. A ultrassonografia transvaginal para o diagnóstico de endometriose de bexiga tem sido relatada como método eficaz, com sensibilidade de 71,4% e especificidade de 100%¹⁵. Ultrassonografia sugestiva de endometriose vesical ou ureteral pode ser complementada com a urografia excretora, que poderá evidenciar estreitamentos ureterais. A urorressonância pode ser utilizada como método alternativo à urografia excretora para avaliação de dilatações do sistema coletor renal. Apesar dos exames de imagem disponíveis apresentarem boa acurácia no diagnóstico da

endometriose, a videolaparoscopia com biópsia das lesões para análise anatomopatológica ainda é o padrão-ouro no diagnóstico da endometriose.

Classificação da endometriose

Após a realização da videolaparoscopia, a endometriose pode ser classificada de acordo com o tipo histológico dos implantes, com a localização anatômica da doença – peritônio, ovário ou septo retovaginal – ou pela extensão da doença sobre os órgãos pélvicos. A classificação mais utilizada atualmente é a da American Society of Reproductive Medicine – revisada em 1996¹⁶. Essa classificação gradua a endometriose em mínima, leve, moderada ou grave pela extensão da doença no peritônio e ovários, bem como pela presença de aderências tubo-ovarianas e bloqueio do fundo de saco de Douglas (Tabela 1). Essa classificação, embora com algumas limitações, é bastante útil na orientação do tratamento pós-cirúrgico, especialmente quando a queixa da paciente é infertilidade.

Análise crítica dos tratamentos para a endometriose

A abordagem terapêutica da endometriose varia, dependendo da queixa da paciente – dor pélvica ou infertilidade, embora, muitas vezes, essas queixas estejam associadas. Os

Tabela 1 - Classificação da American Society for Reproductive Medicine – revisada em 1996¹⁶.

Estágio I (mínima)		1-5		
Estágio II (leve)		6-15		
Estágio III (moderada)		16-40		
Estágio IV (severa)		> 40		
Endometriose		< 1 cm	1-3 cm	> 3 cm
Peritônio	Superficial	1	2	4
	Profunda	2	4	6
Ovário	D superficial	1	2	4
	Profunda	4	16	20
	E superficial	1	2	4
	Profunda	4	16	20
Obliteração do fundo de saco posterior		Parcial 4		Completa 40
Aderências		< 1/3 envolvido	1/3-2/3 envolvidos	> 2/3 envolvidos
Ovário	D velamentosa	1	2	4
	Densa	4	8	16
	E velamentosa	1	2	4
	Densa	4	8	16
Trompa	D velamentosa	1	2	4
	Densa	4*	8*	16
	E velamentosa	1	2	4
	Densa	4*	8*	16

*Se as fímbrias tubárias estiverem totalmente envolvidas por aderências, mudar o escore para 16.

O escore final da endometriose é a soma dos escores parciais da extensão da doença no peritônio, no ovário direito e esquerdo, da obliteração do fundo de saco posterior e das aderências ovarianas e tubárias à direita e à esquerda.

Quadro 1 - Opções terapêuticas na mulher com endometriose sintomática sem desejo de gestação

Terapias de primeira linha
Doença peritoneal e cistos endometrióticos < 4 cm
- Combinações estroprogestogênicas usadas cíclica ou continuamente* (oral, intravaginal, transdérmica)
- Progestogênio isolado via oral contínuo (desogestrel)
Doença do septo retovaginal
- Acetato de noretisterona – 2,5 mg/dia contínuo*
Terapias de segunda linha
Análogos do GnRH de depósito + “terapia add back” (ex: tibolona, 2,5 mg/dia)
Progestogênios alternativos (ex: acetato de medroxiprogesterona, acetato de ciproterona)
Terapias de terceira linha
Danazol em baixa dose (ex: 200 mg/dia, oral ou intravaginal)
Gestrinona (2,5 mg, 2 vezes/semana)
Situações especiais
Mulheres multiparas com dismenorreia como sintoma principal
- LNG-IUD
Mulheres histerectomizadas com doença residual
- Acetato de medroxiprogesterona de depósito (150 mg IM trimestral)

*Pausa de sete dias é sugerida em casos de sangramento de escape durante o uso contínuo.

tratamentos mais difundidos atualmente são a cirurgia, a terapia de supressão ovariana ou a associação de ambas. Nas pacientes em que a queixa é de dor pélvica, podemos iniciar um tratamento empírico com anticoncepcionais orais sem o diagnóstico definitivo, quando a avaliação clínica for sugestiva de endometriose mínima ou leve³. Se a paciente não melhorar em três meses ou houver a suspeita de endometriose

profunda infiltrativa, podemos usar análogos do hormônio liberador de gonadotrofina (GnRH), GnRHa, por três meses e após manutenção com anticoncepcionais orais (Figura 2). Se a paciente apresentar recidiva da dor, exame de imagem sugestivo de endometrioma maior que 3 cm ou suspeita de aderências, a cirurgia deve ser indicada (Quadro 1).

Tratamentos de reprodução assistida para endometriose

Os tratamentos de reprodução assistida – inseminação intrauterina e fertilização *in vitro* – podem ser indicados para pacientes com endometriose e infertilidade, levando-se em conta o grau da doença, o envolvimento das trompas, a idade, o tempo de infertilidade e a presença de outros fatores associados³.

A inseminação intrauterina com indução da ovulação é um tratamento eficaz para os casos de endometriose mínima ou leve. A anatomia da pelve deve estar preservada, pelo menos uma trompa deve estar pèrvia e em boas condições e o exame de capacitação espermática deve mostrar valores de espermatozoides acima de 5 milhões/mL. O tratamento deve ser oferecido por até seis ciclos. Pacientes com mais de 35 anos podem partir diretamente para fertilização *in vitro* (FIV).

A FIV é o tratamento apropriado para os casos de endometriose grau 3 ou 4 com comprometimento tubário, se houver fator masculino associado ou se os tratamentos

prévios falharam. Não parece haver correlação significativa do número de ciclos de FIV com recorrência da endometriose¹⁷ (Figuras 3 e 4).

Tratamento cirúrgico da endometriose

O tratamento cirúrgico da endometriose compreende desde procedimentos de baixa complexidade, como cauterização de focos superficiais e liberação de aderências

velamentosas, até intervenções complexas nos ovários, fundo de saco de Douglas, intestino, bexiga e ureteres, exigindo, em alguns casos, uma equipe multidisciplinar.

Por vários anos, o tratamento cirúrgico da endometriose baseou-se nos princípios oncológicos de remoção radical das lesões. Esse princípio ainda é utilizado quando se trata de casos de estenose intestinal ou ureteral ou massas ovarianas de característica duvidosa. No entanto, atualmente, sabemos que não há correlação entre a extensão

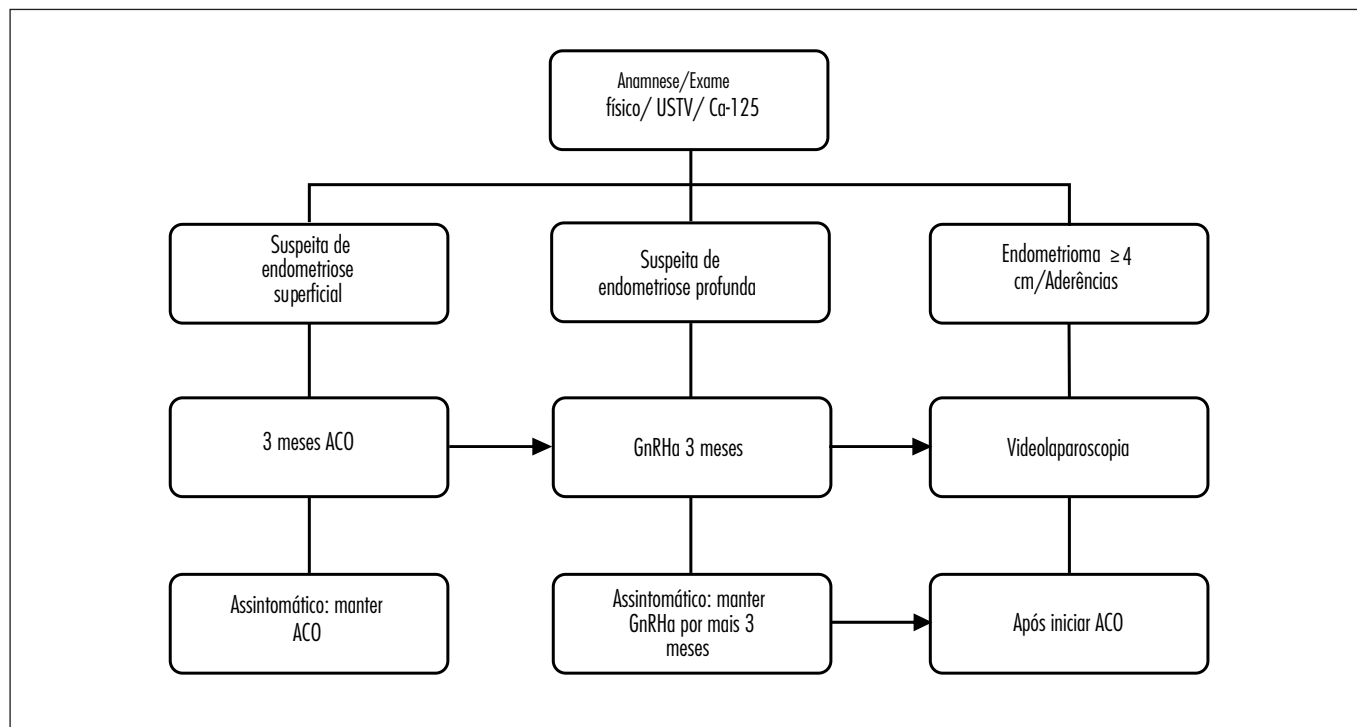


Figura 2 - Conduta clínica na paciente com dor pélvica crônica e suspeita de endometriose.

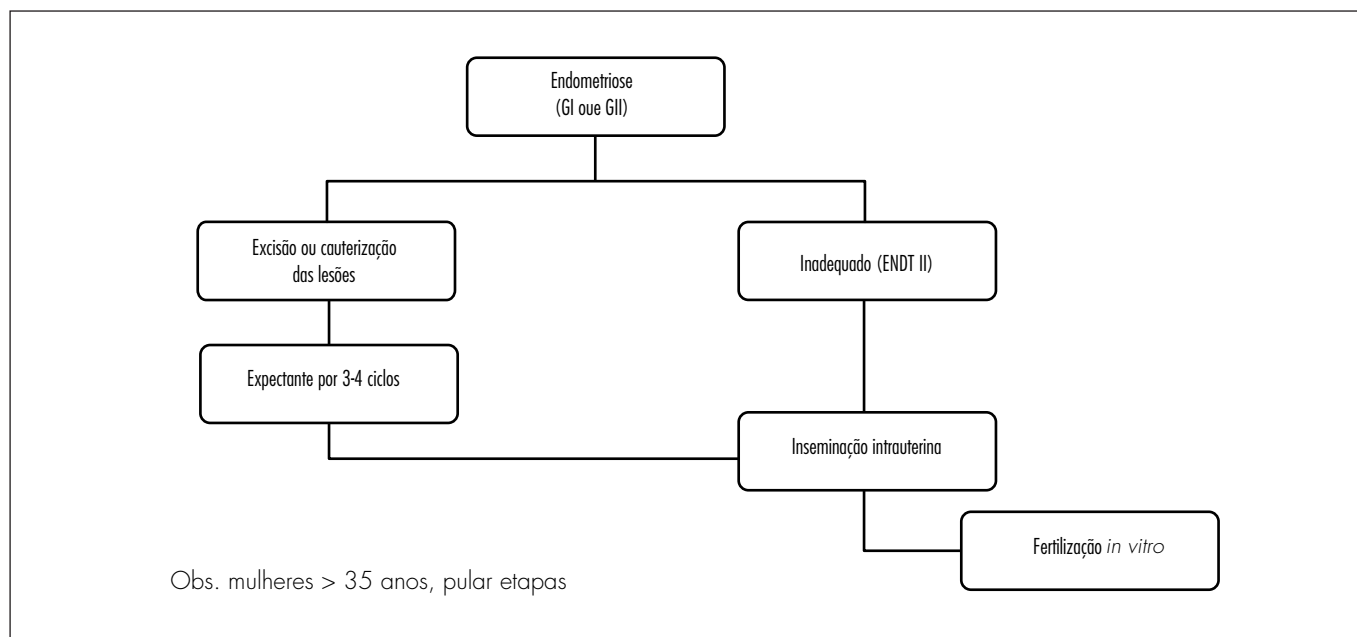


Figura 3 - Conduta clínica na paciente com endometriose grau I (GI) ou II (GII) e infertilidade.

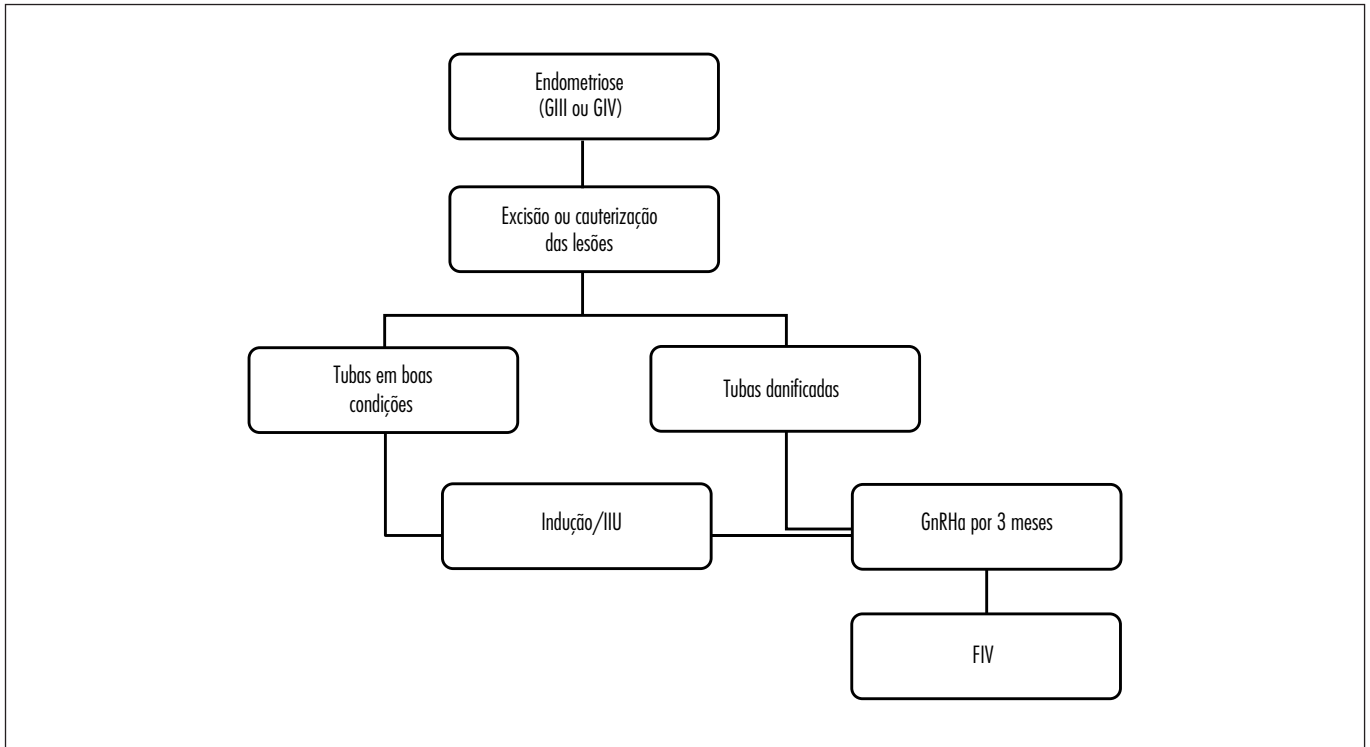


Figura 4 - Conduta clínica na paciente com endometriose grau III (GIII) ou IV (GIV) e infertilidade.

da doença com a gravidade dos sintomas, bem como com o prognóstico reprodutivo e de recorrência de dor a longo prazo¹⁸. Além disso, muitas pacientes apresentam infertilidade associada à dor, exigindo que o procedimento cirúrgico seja conservador. Com base nessas considerações, alguns autores preconizam tratamento cirúrgico apenas para pacientes que não respondam ao tratamento medicamentoso, bem como para aquelas que desejam engravidar espontaneamente¹⁹. Existem poucos ensaios clínicos randomizados publicados avaliando o resultado do tratamento cirúrgico da endometriose sintomática. Uma revisão de Vercellini et al.¹⁹ descreve melhora sintomática após o tratamento conservador em torno de 60 a 80%, com recorrência dos sintomas e índice de reoperação variando, entre os estudos, de 12 a 58%.

Para a paciente com infertilidade, a ablação dos focos e a adesiólise parece melhorar a fertilidade nos graus mínimo e leve da doença². Já nos casos de grau moderado ou severo, não há ensaios clínicos randomizados ou meta-análises disponíveis para responder se a ressecção dos focos aumentaria os índices de gestação.

Endometriomas ovarianos

Os endometriomas ovarianos não respondem adequadamente ao tratamento medicamentoso, sendo a cirurgia indicada nos casos de endometriomas sintomáticos ou grandes²⁰. A ooforectomia deve ser reservada para os casos de recidiva da dor, especialmente em mulheres na

perimenopausa. A cirurgia conservadora deve ser realizada em mulheres jovens ou com desejo de gestar. As opções de cirurgia conservadora incluem a exérese da pseudocápsula, drenagem e ablação do cisto ou punção e esvaziamento. Nesses casos, recomenda-se enviar parte da pseudocápsula para análise histopatológica para confirmação do diagnóstico clínico e exclusão de malignidade, que é em torno de 0,7%²¹. A cirurgia excisional está associada com menor recorrência dos sintomas de dismenorreia, dispareunia e dor não-menstrual em relação à drenagem e ablação da cápsula. A cirurgia excisional também diminui a recorrência do endometrioma e da necessidade de reintervenção, assim como aumenta os índices de gestação espontânea nas pacientes com subfertilidade²¹. Parece haver uma melhor resposta folicular ovariana à estimulação com citrato de clomifeno e gonadotrofinas nas pacientes que realizaram cirurgia excisional²². Entretanto, não há evidências de qual a melhor abordagem cirúrgica dos endometriomas em relação aos índices de gestação após tratamento de reprodução assistida.

Endometriose profunda infiltrativa

Os resultados da cirurgia nas pacientes que apresentaram endometriose infiltrativa das paredes posterior da vagina e anterior do reto foram avaliados, na maioria dos casos, por meio de estudos observacionais ou retrospectivos, não-comparados e com um número limitado de pacientes. Existe apenas um ensaio clínico não-randomizado comparando

cirurgia laparotômica com manejo expectante. Após um seguimento de mais de dois anos, o tempo para recorrência da dor moderada à severa foi significativamente mais longo no grupo das pacientes operadas. Além disso, houve uma melhora significativa de dispareunia profunda, tenesmo e dismenorreia no grupo operado. Já em relação às taxas de gravidez, não houve diferença entre os grupos²³. Uma coorte retrospectiva demonstrou que a presença de endometriose intestinal piora ainda mais o prognóstico reprodutivo de pacientes inférteis com endometriose moderada e grave. Além disso, as pacientes que fizeram cirurgia completa com ressecção intestinal segmentar tiveram melhores taxas de gestação tanto espontânea quanto por FIV em relação às pacientes que fizeram cirurgia incompleta²⁴. Os índices de complicações maiores e menores com a cirurgia cólon-retal na endometriose profunda variam amplamente, de 0 a 13%¹⁹. A maioria das complicações graves desse tipo de cirurgia está associada especificamente com perfuração inadvertida ou ressecção incidental do reto. A segunda complicação mais frequente é a formação de fístula retovaginal, com um risco relatado de até 10%, mesmo em mãos experientes²⁵. Um balanço entre os possíveis benefícios e os riscos potenciais desse tipo de procedimento deve ser realizado quando se considerar cirurgia para alívio da dor em mulheres com endometriose profunda. Os resultados obtidos com a cirurgia da endometriose infiltrativa são dependentes da habilidade do cirurgião. A cirurgia da endometriose do septo retovaginal deve ser considerada em pacientes altamente motivadas, após consentimento detalhado e esclarecido, sempre tendo em mente que a tendência à progressão da doença do septo é limitada.

Assim, o tratamento cirúrgico da endometriose é uma alternativa para pacientes que não respondem ou não toleram o tratamento com associações estroprogestogênicas, ou que apresentam estreitamento da luz intestinal. Pacientes com dispareunia profunda ou tenesmo devem ser consideradas boas candidatas, pois a remoção dos nódulos nesses casos é mais efetiva do que a terapia medicamentosa para aliviar a dor do tipo orgânica. A cirurgia conservadora deve ser indicada para pacientes com dor intolerável e que desejam gestar. Entretanto, é importante que tanto o médico quanto a paciente estejam cientes de que a cirurgia conservadora implica índices elevados de recorrência da dor a médio e longo prazo. A histerectomia com salpingo-ooforectomia também pode ser considerada para pacientes com prole completa e falha dos tratamentos prévios, tendo-se a certeza de que todos os focos visíveis tenham sido ressecados juntamente²⁶.

Tratamento farmacológico da endometriose

Dentre os tratamentos farmacológicos mais difundidos para a dor associada à endometriose estão as combinações estroprogestogênicas, progestogênios isolados e análogos

do GnRH (Quadro 1). Basicamente, esses agentes inibem o crescimento dos implantes por decidualização e atrofia do endométrio ou por meio da supressão dos hormônios esteroides ovarianos e indução de um estado de hipoesrogenismo. Os estudos que avaliaram esses tratamentos hormonais mostraram que eles são igualmente efetivos, porém seus efeitos adversos e custos diferem de forma significativa^{27,28}. É importante salientar que todos os tratamentos disponíveis para a dor associada com a endometriose têm efeito contraceptivo. Por outro lado, não é rara a associação de dor e infertilidade, principalmente nos graus mais severos da doença, o que impossibilita o uso desses tratamentos. Não há evidências de que a supressão ovariana isolada, com a terapia hormonal, seja efetiva para o tratamento da infertilidade em pacientes com endometriose de qualquer grau, além de retardar a possibilidade de gravidez pelo efeito anticoncepcional²⁹. Além disso, o tratamento pré ou pós-operatório com drogas supressoras da função ovariana não parecem melhorar a fertilidade nessas pacientes³⁰.

A única indicação de terapia de supressão ovariana em pacientes inférteis com endometriose é previamente à FIV. Uma revisão recente da Cochrane demonstrou que o uso de análogos do GnRH por três a seis meses antes da FIV aumentaria em quatro vezes as chances de gravidez³¹. Porém, os resultados dessa revisão foram baseados em apenas um ensaio clínico com uma amostra pequena de pacientes e problemas metodológicos. Assim, a indicação do uso prévio de análogos do GnRH deve ser individualizada, observando-se a presença de fatores que possam piorar a resposta da paciente à estimulação ovariana, como, por exemplo, uma reserva ovariana comprometida.

Combinações estroprogestogênicas

Os anticoncepcionais combinados (AC) são considerados primeira linha no tratamento da dor associada à endometriose peritoneal, com presença ou não de endometriomas menores que 4 cm.

As vantagens desses fármacos são a possibilidade de uso por períodos prolongados, a boa tolerabilidade e a fácil administração. Como a endometriose é uma doença crônica e progressiva, com recorrência dos sintomas no caso do retorno da ovulação, deve-se planejar para que o tratamento possa ser usado por tempo prolongado (anos), sem que haja efeitos adversos graves, pouca tolerabilidade ou custo elevado.

Os anticoncepcionais orais (ACO) podem ser administrados de forma cíclica ou contínua. A recomendação é de que quando o uso cíclico dos ACO não melhora a dor associada com o sangramento mensal, a administração contínua pode ser uma alternativa efetiva e segura para essas pacientes. Os ACO combinados contendo progestogênios

mais androgênicos (derivados da 19-nortestosterona) são tradicionalmente prescritos para a endometriose, porém os derivados da 17- α -hidroxiprogesterona também têm se mostrado efetivos.

Progestogênios isolados

Os progestogênios isolados são largamente utilizados para o tratamento da dor associada à endometriose pelos mesmos motivos das associações estroprogestogênicas – possibilidade de uso por tempo prolongado e boa tolerabilidade. As apresentações orais são o acetato de noretisterona, o dienogest (não disponível no Brasil), o acetato de ciproterona e o levonorgestrel. Todas as apresentações são para uso contínuo e apresentam eficácia semelhante aos AC na melhora da dismenorria, dispareunia e dor pélvica. O pior controle do ciclo menstrual é uma desvantagem em relação aos anticoncepcionais combinados com estrogênios^{32,33}.

Alternativamente à via oral, os progestogênios podem ser utilizados pela via intramuscular, subcutânea, subdérmica e intrauterina. O acetato de medroxiprogesterona na forma de depósito (DMPA, depot-medroxyprogesterone acetate), intramuscular e subcutâneo, tem eficácia semelhante aos análogos do GnRH na melhora da dor, porém a perda mineral óssea é menos significativa e reversível apenas com o progestogênio³⁴. As vantagens do DMPA de depósito são a baixa incidência de sintomas de hipoposterinismo, o baixo custo e a administração a cada três meses. Porém, o controle do sangramento é errático, o tratamento não pode ser interrompido na vigência de parafeitos (ganho de peso, diminuição da libido, acne, queda de cabelo, mastalgia e sintomas depressivos) e o retorno dos ciclos menstruais regulares pode demorar entre sete meses até um ano para se restabelecerem. Assim, a melhor indicação para o DMPA de depósito seria para pacientes histerectomizadas com doença residual.

Existe pouca experiência ainda em relação ao uso do implante subdérmico de etonogestrel, um metabólito ativo do desogestrel, para o tratamento dos sintomas dolorosos da endometriose. A eficácia do implante para redução da dor, o controle do sangramento e a incidência de efeitos adversos parecem ser semelhantes aos relatados com o DMPA³⁵.

Outra opção que tem sido utilizada para reduzir sintomas dolorosos da endometriose é o sistema intrauterino com levonorgestrel (LNG-IUS), que tem duração de cinco anos. O levonorgestrel vai exercer atividade androgênica e antiestrogênica diretamente no endométrio, podendo levar à amenorria e melhora da dismenorria, com menor impacto no metabolismo da paciente.

A eficácia é semelhante ao GnRHa no tratamento da dor crônica, embora o controle do sangramento seja pior com o LNG-IUD³⁶. Após um ano de uso, poucas

pacientes relatam sangramento intermenstrual e entre 20 e 30% estão em amenorria.

Análogos do hormônio liberador de gonadotrofina

O GnRHa pode ser administrado diariamente através de spray nasal (acetato de nafarelina) ou por injeção subcutânea, esta com formulações para uso diário, mensal ou trimestral (acetato de leuprolida, acetato de goserelina). Os efeitos colaterais são decorrentes do estado de “pseudomenopausa” e incluem fogachos, vagina seca, diminuição da libido, depressão, irritabilidade, fadiga e perda mineral óssea. O GnRHa pode ser usado por períodos de três a seis meses, com alívio significativo da dor, embora o tratamento por três meses seja tão efetivo quanto o de seis meses³⁷. O uso do GnRHa, associado com estrogênio e progestogênio, denominado “terapia de add back”, reduz a severidade dos sintomas de hipoposterinismo e a perda mineral óssea, principalmente quando se planeja manter o tratamento por mais de seis meses³⁸. Várias opções de associações de estrogênios e progestogênios têm se mostrado eficazes na terapia de add back. Não há diferença entre diferentes doses de estrogênios (1,25 ou 0,625 mg EC) em relação à perda óssea³⁹. A tibolona também se mostrou eficaz em impedir a perda de massa óssea e parece ser uma boa alternativa, já que associa ações estrogênicas, progestogênicas e androgênicas⁴⁰. Ainda faltam estudos avaliando esquemas com doses mais baixas de terapia hormonal (TH) e com agentes reguladores do cálcio.

Danazol e gestrinona

Apesar de terem eficácia comprovada em diversos estudos, atualmente essas duas opções de tratamento para endometriose têm ficado como terceira opção por apresentarem pouca tolerabilidade devido aos efeitos colaterais.

O danazol induz a amenorria por inibição do pico de hormônio luteinizante (LH), inibição das enzimas esteroideogênicas e aumento da testosterona livre. Assim, associa tanto para efeitos devido ao hipoposterinismo (vaginite atrófica, fogachos) quanto ao hiperandrogenismo (acne, seborreia, hirsutismo, alteração da voz, dislipidemia).

A gestrinona é um derivado da 19-noresteróide e tem ações antiestrogênicas, antiprogestogênicas e androgênicas. Tem eficácia semelhante ao danazol e aos análogos do GnRH⁴¹. A baixa tolerabilidade devido aos efeitos androgênicos tem limitado o uso.

Inibidores da aromatase

Há uma parcela significativa de pacientes que permanecem sintomáticas ou apresentam recorrência

da dor após o tratamento com GnRHa ou após a panhisterectomia⁴².

Os inibidores da aromatase impedem a conversão de androgênios em estrogênios não só no ovário, mas também no tecido adiposo, na pele e no próprio tecido endometriótico que possui essa enzima. O único ensaio clínico randomizado disponível na literatura⁴³, demonstrou que a associação de inibidor da aromatase com GnRHa é mais eficaz do que GnRHa isolado na melhora dos sintomas dolorosos no pós-operatório de pacientes com endometriose severa. Nas pacientes pré-menopáusicas, deve ser feita alguma forma de supressão ovariana associada com os inibidores da aromatase. Se o ovário não for suprimido concomitantemente, a depleção de estrogênio estimula a secreção de FSH pelo hipotálamo que irá, por sua vez, estimular a secreção ovariana de estradiol⁴⁴. Nesses casos, os inibidores da aromatase podem ser associados com GnRHa, com progestogênio isolado ou associado com

estrogênio. Nos casos relativamente raros de endometriose pós-menopáusicas, os inibidores da aromatase parecem ser a primeira escolha, já que, nesses casos, o estrogênio circulante provém de outros sítios que não o ovário. Entretanto, esse tratamento é considerado ainda investigativo, não estando aprovado para uso clínico.

Agradecimentos

Ao Instituto Nacional de Ciência e Tecnologia de Hormônios e Saúde da Mulher do Conselho Nacional de Ciência e Tecnologia (CNPq); Fundo de Incentivo à Pesquisa (Fipe) do Hospital de Clínicas de Porto Alegre (RS); à Gerência de Ensino e Pesquisa do Grupo Hospitalar Conceição de Porto Alegre (RS)/Fundo de Fomento à Pesquisa do Governo Federal pelo financiamento concedido.

Referências

1. Bricou A, Batt RE, Chapron C. Peritoneal fluid flow influences anatomical distribution of endometriotic lesions: why Sampson seems to be right. *Eur J Obstet Gynecol Reprod Biol.* 2008; 138(2):127-34.
2. Jacobson TZ, Barlow DH, Koninckx PR, Olive D, Farquhar C. Laparoscopic surgery for subfertility associated with endometriosis. *Cochrane Database Syst Rev.* 2002;(4):CD001398.
3. Kennedy S, Bergqvist A, Chapron C, D'Hooghe T, Dunselman G, Greb R, Hummelshoj L, Prentice A, Saridogan E; ESHRE Special Interest Group for Endometriosis and Endometrium Guideline Development Group. ESHRE guideline for the diagnosis and treatment of endometriosis. *Hum Reprod.* 2005;20(10):2698-704.
4. Sampson JA. Metastatic or Embolic Endometriosis, due to the Menstrual Dissemination of Endometrial Tissue into the Venous Circulation. *Am J Pathol.* 1927;3(2):93-110.43.
5. Morsch DM, Carneiro MM, Lecke SB, Araújo FC, Camargos AF, Reis FM, et al. c-fos gene and protein expression in pelvic endometriosis: a local marker of estrogen action. *J Mol Histol.* 2009;40(1):53-8.
6. Conneely OM, Mulac-Jericevic B, Lydon JP. Progesterone-dependent regulation of female reproductive activity by two distinct progesterone receptor isoforms. *Steroids.* 2003;68(10-13):771-8.
7. Attia GR, Zeitoun K, Edwards D, Johns A, Carr BR, Bulun SE. Progesterone receptor isoform A but not B is expressed in endometriosis. *J Clin Endocrinol Metab.* 2000;85(8):2897-902.
8. Reis FM, Lhullier C, Edelweiss MI, Spritzer PM. In vivo assessment of the regulation of transforming growth factor alpha, epidermal growth factor (EGF), and EGF receptor in the human endometrium by medroxyprogesterone acetate. *J Assist Reprod Genet.* 2005; 22(1):19-24.
9. Abrão MS, Podgaec S, Pinotti JA, de Oliveira RM. Tumor markers in endometriosis. *Int J Gynaecol Obstet.* 1999;66(1):19-22.
10. Othman Eel-D, Hornung D, Salem HT, Khalifa EA, El-Metwally TH, Al-Hendy A. Serum cytokines as biomarkers for nonsurgical prediction of endometriosis. *Eur J Obstet Gynecol Reprod Biol.* 2008;137(2):240-6.
11. Abrão MS, Gonçalves MO, Dias JA Jr, Podgaec S, Chamie LP, Blasbalg R. Comparison between clinical examination, transvaginal sonography and magnetic resonance imaging for the diagnosis of deep endometriosis. *Hum Reprod.* 2007;22(12):3092-7.
12. Moore J, Copley S, Morris J, Lindsell D, Golding S, Kennedy S. A systematic review of the accuracy of ultrasound in the diagnosis of endometriosis. *Ultrasound Obstet Gynecol.* 2002;20(6):630-4.
13. Roseau G, Dumontier I, Palazzo L, Chapron C, Dousset B, Chaussade S, et al. Rectosigmoid endometriosis: endoscopic ultrasound features and clinical implications. *Endoscopy.* 2000;32(7):525-30.
14. Bazot M, Daraï E. Sonography and MR imaging for the assessment of deep pelvic endometriosis. *J Minim Invasive Gynecol.* 2005;12(2):178-85.
15. Bazot M, Thomassin I, Hourani R, Cortez A, Daraï E. Diagnostic accuracy of transvaginal sonography for deep pelvic endometriosis. *Ultrasound Obstet Gynecol.* 2004;24(2):180-5.
16. Revised American Society for Reproductive Medicine classification of endometriosis: 1996. *Fertil Steril.* 1997;67(5):817-21.
17. Benaglia L, Somigliana E, Vercellini P, Benedetti F, Iemello R, Vighi V, et al. The impact of IVF procedures on endometriosis recurrence. *Eur J Obstet Gynecol Reprod Biol.* 2010; 148(1):49-52.
18. Vercellini P, Fedele L, Aimi G, Pietropaolo G, Consonni D, Crosignani PG. Association between endometriosis stage, lesion type, patient characteristics and severity of pelvic pain symptoms: a multivariate analysis of over 1000 patients. *Hum Reprod.* 2007;22(1):266-71.
19. Vercellini P, Crosignani PG, Abbiati A, Somigliana E, Viganò P, Fedele L. The effect of surgery for symptomatic endometriosis: the other side of the story. *Hum Reprod Update.* 2009;15(2):177-88.
20. Chapron C, Vercellini P, Barakat H, Vieira M, Dubuisson JB. Management of ovarian endometriomas. *Hum Reprod Update.* 2002;8(6):591-7.

21. Hart R, Hickey M, Maouris P, Buckett W, Garry R. Excisional surgery versus ablative surgery for ovarian endometriomata: a Cochrane Review. *Hum Reprod.* 2005;20(11):3000-7.
22. Alborzi S, Ravanbakhsh R, Parsanezhad ME, Alborzi M, Alborzi S, Dehbashi S. A comparison of follicular response of ovaries to ovulation induction after laparoscopic ovarian cystectomy or fenestration and coagulation versus normal ovaries in patients with endometrioma. *Fertil Steril.* 2007;88(2):507-9.
23. Vercellini P, Pietropaolo G, De Giorgi O, Daguati R, Pasin R, Crosignani PG. Reproductive performance in infertile women with rectovaginal endometriosis: is surgery worthwhile? *Am J Obstet Gynecol.* 2006;195(5):1303-10.
24. Stepniewska A, Pomini P, Bruni F, Mereu L, Ruffo G, Ceccaroni M, et al. Laparoscopic treatment of bowel endometriosis in infertile women. *Hum Reprod.* 2009;24(7):1619-25.
25. Darai E, Thomassin I, Barranger E, Detchev R, Cortez A, Houry S, et al. Feasibility and clinical outcome of laparoscopic colorectal resection for endometriosis. *Am J Obstet Gynecol.* 2005;192(2):394-400.
26. Lefebvre G, Allaire C, Jeffrey J, Vilos G, Arneja J, Birch C, et al. SOGC clinical guidelines. Hysterectomy. *J Obstet Gynaecol Can.* 2002;24(1):37-61.
27. Davis L, Kennedy SS, Moore J, Prentice A. Modern combined oral contraceptives for pain associated with endometriosis. *Cochrane Database Syst Rev.* 2007(3):CD001019.
28. Selak V, Farquhar C, Prentice A, Singla A. Danazol for pelvic pain associated with endometriosis. *Cochrane Database Syst Rev.* 2007;(4):CD000068.
29. Hughes E, Brown J, Collins JJ, Farquhar C, Fedorkow DM, Vandekerckhove P. Ovulation suppression for endometriosis. *Cochrane Database Syst Rev.* 2007;(3):CD000155.
30. Yap C, Furness S, Farquhar C. Pre and post operative medical therapy for endometriosis surgery. *Cochrane Database Syst Rev.* 2004;(3):CD003678.
31. Sallam HN, Garcia-Velasco JA, Dias S, Arici A. Long-term pituitary down-regulation before in vitro fertilization (IVF) for women with endometriosis. *Cochrane Database Syst Rev.* 2006;(1):CD004635.
32. Vercellini P, De Giorgi O, Mosconi P, Stellato G, Vicentini S, Crosignani PG. Cyproterone acetate versus a continuous monophasic oral contraceptive in the treatment of recurrent pelvic pain after conservative surgery for symptomatic endometriosis. *Fertil Steril.* 2002;77(1):52-61.
33. Muneyyirci-Delale O, Karacan M. Effect of norethindrone acetate in the treatment of symptomatic endometriosis. *Int J Fertil Womens Med.* 1998;43(1):24-7.
34. Crosignani PG, Luciano A, Ray A, Bergqvist A. Subcutaneous depot medroxyprogesterone acetate versus leuprolide acetate in the treatment of endometriosis-associated pain. *Hum Reprod.* 2006;21(1):248-56.
35. Walch K, Unfried G, Huber J, Kurz C, van Trotsenburg M, Pernicka E, et al. Implanon versus medroxyprogesterone acetate: effects on pain scores in patients with symptomatic endometriosis—a pilot study. *Contraception.* 2009;79(1):29-34.
36. Petta CA, Ferriani RA, Abrão MS, Hassan D, Rosa e Silva JC, Podgaec S, et al. A 3-year follow-up of women with endometriosis and pelvic pain users of the levonorgestrel-releasing intrauterine system. *Eur J Obstet Gynecol Reprod Biol.* 2009;143(2):128-9.
37. Hornstein MD, Yuzpe AA, Burry KA, Heinrichs LR, Buttram VL Jr, Orwoll ES. Prospective randomized double-blind trial of 3 versus 6 months of nafarelin therapy for endometriosis associated pelvic pain. *Fertil Steril.* 1995;63(5):955-62.
38. Surrey ES, Hornstein MD. Prolonged GnRH agonist and add-back therapy for symptomatic endometriosis: long-term follow-up. *Obstet Gynecol.* 2002;99(5 Pt 1):709-19.
39. Sagsveen M, Farmer JE, Prentice A, Breeze A. Gonadotrophin-releasing hormone analogues for endometriosis: bone mineral density. *Cochrane Database Syst Rev.* 2003;(4):CD001297.
40. Wender MC, Edelweiss MI, Campos LS, de Castro JA, Spritzer PM. Endometrial assessment in women using tibolone or placebo: 1-year randomized trial and 2-year observational study. *Menopause.* 2004;11(4):423-9.
41. Gestrinone versus a gonadotropin-releasing hormone agonist for the treatment of pelvic pain associated with endometriosis: a multicenter, randomized, double-blind study. Gestrinone Italian Study Group. *Fertil Steril.* 1996;66(6):911-9.
42. Waller KG, Shaw RW. Gonadotropin-releasing hormone analogues for the treatment of endometriosis: long-term follow-up. *Fertil Steril.* 1993;59(3):511-5.
43. Soysal S, Soysal ME, Ozer S, Gul N, Gezgin T. The effects of post-surgical administration of goserelin plus anastrozole compared to goserelin alone in patients with severe endometriosis: a prospective randomized trial. *Hum Reprod.* 2004;19(1):160-7.
44. Attar E, Bulun SE. Aromatase and other steroidogenic genes in endometriosis: translational aspects. *Hum Reprod Update.* 2006;12(1):49-56.