

Histology of sheep temporal bone

A histologia do osso temporal do ovino

Hormy Biavatti Soares¹, Luiz Lavinsky²

Keywords:

histology,
ear,
temporal bone,
sheep.

Abstract

Previous studies suggest that there is an excellent correlation between the morphology and dimensions of ear structures in sheep and human beings. **Aim:** To analyze and describe the histology of structures inside the temporal bone in sheep. **Material and Methods:** A total of 307 slides obtained from vertical and horizontal sections of the temporal bone of eight sheep were analyzed. Structures were classified as similar or not similar to human structures, based on cellularity and histological architecture parameters. **Study design:** Experimental. **Results:** The study revealed similarities between sheep and humans in terms of type of epithelium, bone component, spaces in the auditory meatus, in addition to a marked histological resemblance of cellularity and that of the structures surrounding the ear. The main differences observed were the presence of an anatomic bulla, the absence of aeration in the mastoid and the inferior opening of the hypotympanum into the bulla in sheep. **Conclusion:** Based on these observations, it is possible to conclude that sheep represent an adequate option for training and research in otologic surgery.

Palavras-chave:

histologia,
orelha,
osso temporal,
ovinos.

Resumo

Resultados prévios apontam para uma ótima correlação entre a morfologia e as dimensões das estruturas anatômicas de ovelhas e seres humanos. **Objetivo:** Analisar e descrever a histologia das estruturas que compõem o osso temporal do ovino. **Material e Método:** Um total de 307 lâminas obtidas a partir de seções verticais e horizontais do osso temporal de oito ovelhas foi analisado. As estruturas foram caracterizadas como semelhantes ou não semelhantes às do ser humano, com base na celularidade e na arquitetura histológica das estruturas. **Desenho Científico:** Experimental. **Resultados:** Constatou-se semelhança quanto ao tipo de epitélio, componente ósseo, espaços da fenda auditiva e arquitetura, além da semelhança, em nível histológico, tanto dos componentes celulares como das estruturas contíguas ao ouvido. As principais diferenças foram a presença da bula anatômica, o fato de a mastoide não se encontrar aerada e o hipotímpano, que se abre inferiormente para a bula. **Conclusão:** A partir dessas observações, é possível concluir que a ovelha é uma opção favorável para a experimentação em cirurgia otológica.

¹ MD, Médico otorrinolaringologista, Centro Otorrinolaringológico de Florianópolis, SC. Pesquisador, Conselho Nacional de Desenvolvimento Científico e Tecnológico, CNPq.

² Serviço de Otorrinolaringologia, Hospital de Clínicas de Porto Alegre, Porto Alegre, RS. Programa de Pós-Graduação em Medicina: Cirurgia, Faculdade de Medicina, Universidade Federal do Rio Grande do Sul, Porto Alegre, RS.

Endereço para correspondência: Hormy Biavatti Soares - Av. Mauro Ramos 1612 88020-301 Florianópolis SC Brasil.
Tel.: (0xx48) 3229-2829 - Fax: (48) 3229-2829 - E-mail: hormybs@terra.com.br

Este artigo foi submetido no SGP (Sistema de Gestão de Publicações) da BJORL em 16 de julho de 2010 cod. 7212
Artigo aceito em 06 de setembro de 2010.

INTRODUÇÃO

A pesquisa experimental em otologia utiliza as mais diversas espécies animais, como chinchilas, porquinhos da índia, ratos, gatos, cachorros e macacos, entre outros¹⁻⁸. A definição do animal a ser utilizado depende, muitas vezes, do propósito do estudo. Entre os critérios citados para a seleção de um determinado animal, é possível mencionar a semelhança anatômica, as condições de cativeiro, a disponibilidade comercial do animal e a disponibilidade de reagentes para a documentação de reações inflamatórias.

Em 1999, Lavinsky et al.⁹ publicaram um estudo inédito sobre a orelha do ovino e seus aspectos cirúrgicos, salientando a grande utilidade desse animal para a testagem de procedimentos cirúrgicos complexos. O grupo já realizou uma série de trabalhos sobre a morfometria das estruturas da orelha média da ovelha^{10,11}. Essas pesquisas evidenciaram a excelente relação entre as dimensões do osso temporal da ovelha e do ser humano.

O objetivo do presente trabalho foi complementar esses estudos, oferecendo uma descrição histológica das estruturas que compõem a orelha do ovino.

MATERIAIS E MÉTODOS

Foi realizado um estudo descritivo do osso temporal de oito ovelhas da raça *Corriedale*. As seções verticais e horizontais do osso temporal de oito ovelhas deram origem a 307 lâminas. Os procedimentos relativos à elaboração dessas lâminas foram descritos anteriormente¹².

O presente estudo consistiu apenas da análise de lâminas histológicas e, portanto, não foi necessária aprovação do protocolo por Comitê de Ética. O protocolo do estudo original envolvendo os animais foi aprovado pelo comitê de ética da instituição onde o estudo foi realizado (protocolo nº 01090).

Análise histológica

As lâminas foram observadas utilizando-se um microscópio Olympus BX-60 de duplo cabeçote binocular (Olympus, Filadélfia, EUA). Os achados histológicos foram descritos e catalogados.

Na rotina de descrição dos achados, foram privilegiados os elementos e acidentes anatômicos que têm relevância na otologia humana, conforme a literatura^{12,13}: conduto auditivo externo; orelha média; tuba auditiva; mastoide; eminência piramidal; músculo estapédio; tímpano (músculo tensor e tendão do músculo tensor); janela oval; ligamento anular; ligamento maleolar; nervo facial; ducto endolinfático; nervo ampular lateral; nervo vestibular; utrículo; ossículos; estria vascular; sáculo; bula timpânica; e cóclea.

Na descrição dos elementos histológicos, foram registrados os espaços intracavitários e os tipos de tecido presentes. Num segundo momento, realizou-se uma com-

paração entre esses elementos e seus correspondentes no ser humano, a partir de uma decisão binomial que caracterizou as estruturas como semelhantes ou não semelhantes às do ser humano. Os padrões de comparação utilizados foram a celularidade e a arquitetura das estruturas em base histológica. Foram considerados semelhantes os elementos que satisfizessem ambos os critérios, isto é, apresentassem o mesmo tipo de células no elemento em análise e similitude anatômica (análise visual).

Documentação das imagens

As imagens que descrevem a arquitetura histológica foram obtidas utilizando-se um microscópio cirúrgico da marca DF Vasconcelos, série 900, com uma câmera digital Nikon Coolpix 5.0 (Tóquio, Japão) adaptada. As imagens que buscavam a intimidade dos tecidos e sua celularidade foram obtidas por um sistema de captação de imagens acoplado a um microscópio Olympus BX-60 e software específico (ACDSeeView 4.0, ACDSee, Victoria, Canadá). Os aumentos utilizados foram de 3, 5, 8, 13, 20, 25 and 40 X.

RESULTADOS

Para auxiliar na compreensão dos achados histológicos, a Figura 1 apresenta disseções do osso temporal da ovelha. As principais estruturas analisadas são descritas a seguir.

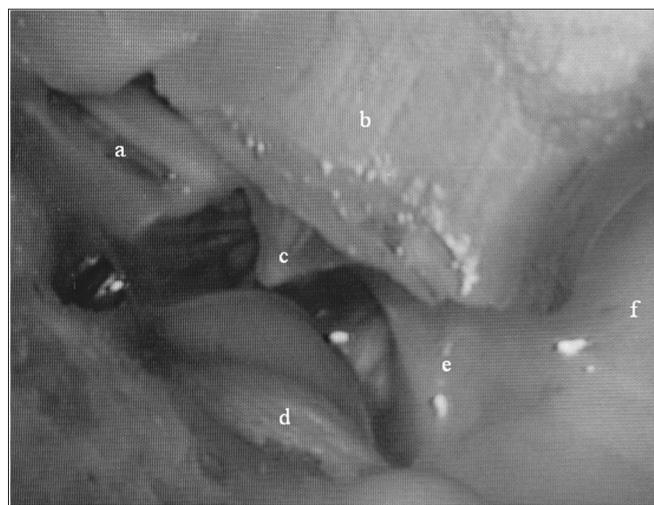


Figura 1. Visão da parede medial: a) epítimpano; b) conduto auditivo externo; c) membrana do tímpano; d) nervo de Jacobson; e) hipotímpano; f) bula timpânica.

Bula

Embora ausente no ser humano, a bula timpânica é útil para fins de pesquisa^{2,6,14,15}. Na ovelha, essa estrutura se apresenta como uma cavidade ampla e quase lisa, de paredes bastante delgadas. É revestida internamente por epitélio colunar baixo, que forma somente uma fileira de células. Em determinados cortes, observa-se uma sequên-

cia de semicavidades, restritas à parede, que dá firmeza à bula, sem em nenhum momento segmentá-la.

A bula encontra-se em contato com a cóclea, o hipotímpano, a tuba auditiva e a porção petrosa do osso temporal e faz fronteira com o conduto auditivo externo, sendo separada deste apenas por um tecido fibrocartilaginoso (Figura 2).

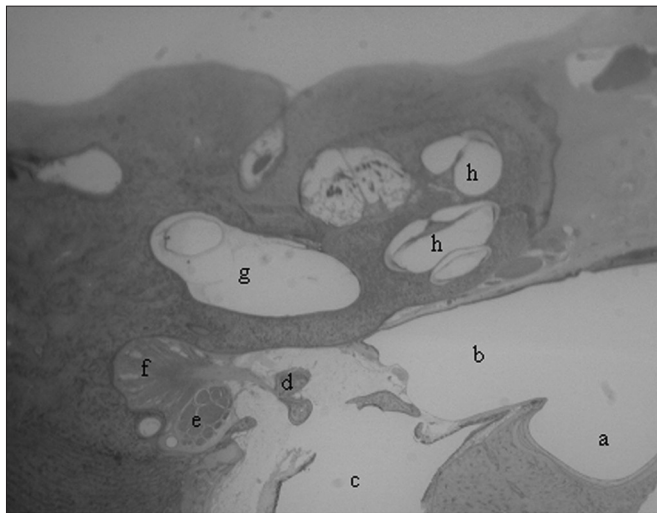


Figura 2. Cortes em pequeno aumento (3 X): a) bula timpânica; b) hipotímpano; c) conduto auditivo externo; d) cabeça do estribo; e) nervo facial; f) músculo tensor do estribo; g) vestíbulo; h) cóclea.

Cóclea

A cóclea encontra-se inserida no temporal (*pars petrosa*), uma grande porção dela em contato com a bula timpânica e o hipotímpano. Enrola-se num tecido ósseo esponjoso chamado modíolo, o qual contém, em seu interior, um gânglio nervoso, o gânglio espiral, formando um caracol de paredes ósseas. Internamente, a cavidade é revestida por células claras poligonais. Dentro, há uma porção membranosa com um cone no seu interior. Esse cone divide o espaço, originando um triângulo.

Em uma secção transversal, são identificáveis as três porções do triângulo em relação ao espaço ósseo: uma superior, ou escala vestibular; uma média, ou escala média; e uma inferior, ou escala timpânica. Esses nomes se devem ao fato de a escala vestibular se abrir no vestíbulo e a escala timpânica se comunicar com a cavidade timpânica através da janela redonda. A escala vestibular e a escala timpânica são preenchidas por perilinfã e se comunicam, nas suas extremidades, pelo helicotrema, um pequeno orifício numa porção estrangulada pelo final da escala média (Figura 3).

Órgão de Corti

O órgão de Corti pode ser distinguido nitidamente, com a membrana tectória, a membrana basilar e a *estria vascularis* (Figura 4).

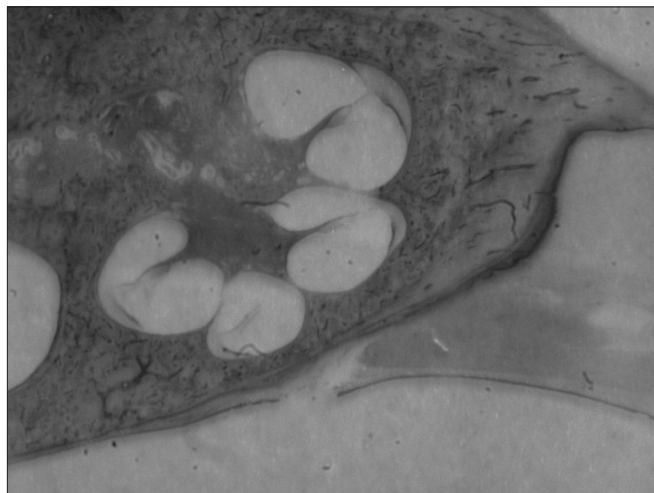

Figura 3. Cóclea (pequeno aumento, 3 X).

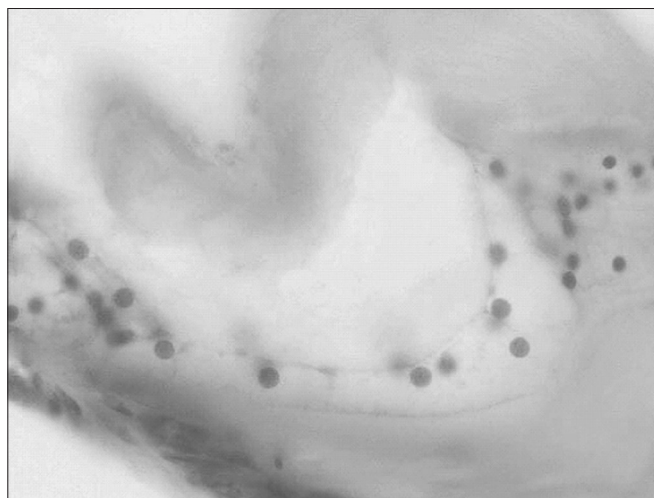


Figura 4. Órgão de Corti (grande aumento, 25 X).

Mastoide

A mastoide na orelha é um osso esponjoso com trabeculações que formam pequenas cavidades: as células da mastoide. Estas se encontram ocupadas por tecido adiposo e hematopoiético - na realidade, células precursoras das séries eritroides granulocítica e megacariocítica, permeadas por vasos sanguíneos (Figura 5).

Membrana timpânica

A membrana timpânica é extremamente fina e aparece revestida internamente pelo epitélio respiratório e externamente pelo epitélio escamoso estratificado. Ela está desprovida de camada média fibrosa e tem uma porção central que envolve o manúbrio. Pode-se observar que o cabo do martelo está inserido na membrana timpânica, a qual apresenta, na porção interna, o mesmo epitélio da porção proximal da tuba.

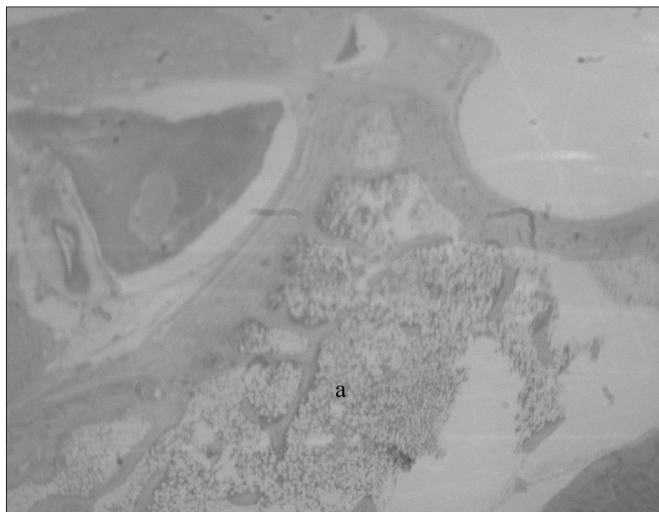


Figura 5. Mastoide: a) células preenchidas por tecido hematopoiético (pequeno aumento, 3 X).

Orelha média

A orelha média é uma cavidade bastante irregular, com pregas revestidas por epitélio respiratório. Contém os ossículos, a membrana timpânica e o espaço delimitados lateralmente pela membrana, inferiormente pela bula e anteriormente pela abertura da tuba. Apresenta dois músculos estriados: o músculo tensor do tímpano e o músculo tensor do estribo, os quais se inserem no cabo do martelo e no estribo, respectivamente. É possível, também, observar claramente o tendão do estribo inserindo-se na cabeça do estribo. O canal do músculo estapédio encontra-se, por vezes, em comunicação com o canal de Falópio, já próximo à eminência piramidal (Figura 6).

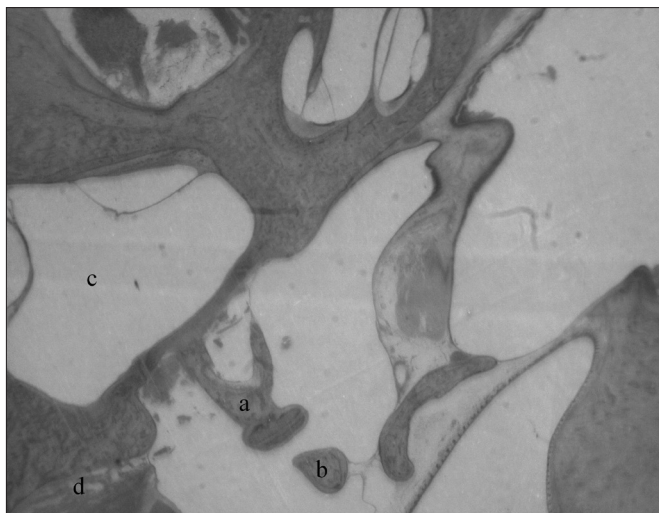


Figura 6. a) Estribo; b) ramo longo da bigorna; c) vestíbulo; d) músculo tensor do estribo (pequeno aumento, 3 X).

Tuba auditiva

A tuba auditiva é revestida com epitélio do tipo respiratório colunar estratificado, muco produtor com cílios e algumas glândulas mucosas. Logo abaixo desse epitélio, já próximo à faringe, há tecido fibrocartilaginoso e uma fina camada de tecido ósseo.

Num corte baixo do ouvido médio, a tuba aparece com uma grande quantidade de glândulas mucosas drenando para sua luz e seguindo para uma porção mais distal, que é a bula com um pequeno recesso. Na porção final da tuba auditiva, há cartilagem e uma membrana fina óssea (Figura 7).

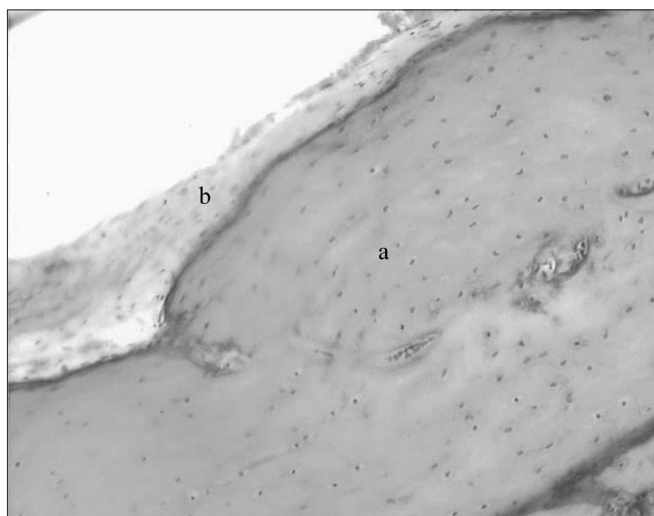


Figura 7. Tuba auditiva em grande aumento (20 X): a) porção cartilaginosa; b) epitélio respiratório.

Conduto auditivo externo

Com uma inclinação de 70 graus em relação à membrana timpânica, o conduto auditivo externo é revestido por pele rica em pelos e por algumas poucas glândulas sebáceas e ceruminosas. Na porção mais distal do conduto, veem-se grânulos na superfície, que é a queratoialina.

A luz deste conduto é bastante ampla. A pele é muito fina, com uma única camada celular estratificada queratinizada. Abaixo desta, há uma fina camada de tecido fibroso e uma camada de tecido ósseo compacto. O tecido adiposo vai ficando mais abundante quanto mais distal à membrana timpânica.

Nervo facial

No nervo facial são observadas as fibras e os corpos axonais. Em boa parte de sua extensão, está relacionado com o canal semicircular horizontal. Seu aspecto eosinofílico característico aparece nos diversos cortes.

Nas secções coronais, vê-se o nervo facial constantemente ao lado de um canal semicircular: o canal semicircular horizontal. Na secção transversal de um canal, ele é formado por uma fina camada de osso compacto com

uma estrutura em seu interior: a porção membranosa do labirinto. A porção membranosa se apresenta com epitélio pavimentoso simples e tecido conjuntivo (Figura 8).

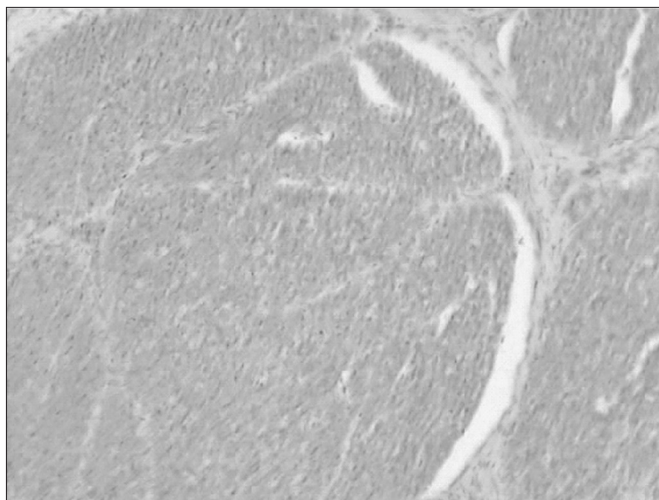


Figura 8. Feixes axonais do nervo facial (aspecto característico eosinofílico) (médio aumento, 13 X).

Ossículos

Olhando um corte perpendicular à cabeça do martelo, este é formado por tecido osteocartilaginoso, ou melhor, por calcificação óssea em matriz endocondral. O martelo apresenta aumento da massa em relação à porção proximal da tuba auditiva quando se avança superiormente. Na bigorna, há um tecido fibroso ligamentar, formando um ligamento com uma porção superior e outra mais posterior. A bigorna não apresenta o processo lenticulado.

A união entre o martelo e a bigorna possui uma porção cartilaginosa com fibras de colágeno, formando uma articulação do tipo enartrose.

O estribo consiste de uma porção chamada platina e de duas pernas ou cruras, a anterior e a posterior. As duas se unem na porção superior, formando a cabeça do estribo. A cabeça se une à bigorna por um tecido ligamentar articular semelhante ao do homem.

Vestíbulo

O sáculo e o utrículo, perfeitamente formados, são ambos compostos por tecido membranoso muito fino, mas bastante definido. O sítio da janela oval apresenta nitidamente uma fenestra muito semelhante à do homem, formando um nicho para a membrana da janela oval, a qual é formada por tecido conjuntivo epitelial. Sobre esta repousa a platina do estribo (Figura 9).

Os principais achados histológicos são apresentados na Tabela 1.

Em comparação com os seres humanos, as principais diferenças observadas foram as seguintes: o osso temporal não apresenta antro definido, como existe na mas-

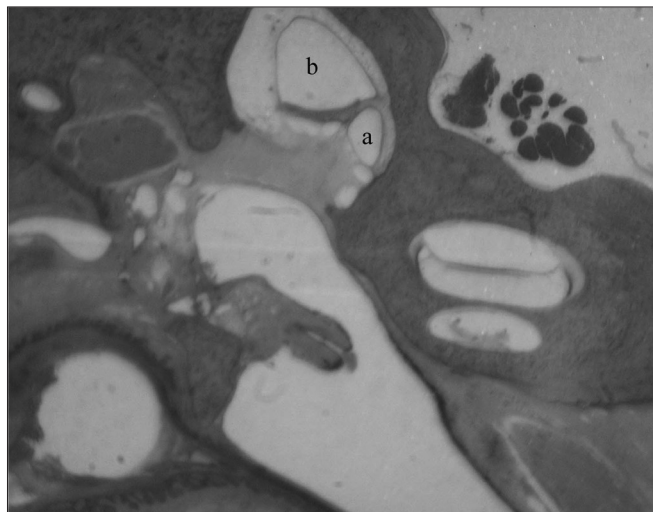


Figura 9. Vestíbulo: a) sáculo; b) utrículo (pequeno aumento, 3 X).

toide humana; e tem suas células da mastoide preenchidas por adipócitos e células precursoras da hematopoiese.

A Tabela 2 apresenta os resultados relativos à comparação entre as características histológicas do osso temporal de ovelhas e de seres humanos.

A presente análise revelou que a ovelha apresenta grande semelhança tecidual com o ser humano e que é adequada para fins de experimentação e treinamento em cirurgia otológica.

DISCUSSÃO

Quando se realizam estudos experimentais com modelos animais, uma importante pergunta é até que ponto é possível extrapolar as observações para o ser humano. Segundo Van der Ven et al., os modelos animais devem ser caracterizados biologicamente e ter seus determinantes imunológicos bem estudados⁷. Assim, o estudo detalhado de novos modelos animais, como no presente caso, oferece uma contribuição importante à pesquisa.

Uma dificuldade na comparação das estruturas otológicas de animais com as do ser humano se origina da grande variação em termos do tamanho das estruturas nos seres humanos. Su et al. realizaram medidas do aqueduto coclear, da membrana da janela redonda, do nicho da janela redonda e do recesso do facial em uma grande série de ossos temporais humanos. Usando um micrômetro ocular, foram realizadas medidas bastante precisas de lâminas histológicas. Em todas as medidas, foram encontradas grandes variações individuais, com grandes desvios padrão¹⁶. No presente estudo, esta dificuldade foi contornada pela utilização do critério visual na comparação entre os elementos histológicos humanos e os da ovelha, sem privilegiar a morfometria. De fato, foi possível observar uma expressiva homogeneidade quanto à arquitetura e conteúdo celular pesquisado, com uma

Tabela 1. Descrição dos aspectos macroscópicos e microscópicos do osso temporal de ovelhas da raça Corriedale (n=8)

Elemento	Aspectos macroscópicos	Aspectos microscópicos
Epitélio do conduto auditivo externo	Pele	Células pavimentosas estratificadas queratinizadas
Epitélio da orelha média	Mucosa	Epitélio simples pavimentoso com células produtoras de muco
Epitélio da bula timpânica	Mucosa numa cavidade lisa e ampla	Epitélio ciliado simples com células produtoras de muco
Células da mastoide	Trabeculação	Preenchidas por tecido adiposo e hematopoiético
Tipo de ossificação dos ossículos e cápsula ótica	Ossos compacto	Tecido ósseo intracondrial
Cóclea	Apresenta forma de caracol, com 2,5 voltas	Tecido ósseo em três lâminas
Escala vestibular	Presente em formato triangular	Tecido ósseo membranoso
Escala média (ducto coclear)	Formato triangular	Revestida pela estria vascular, órgão de Corti e células mesoteliais
Membrana de Reissner	Porção inclinada da escala média	Tecido ósseo membranoso revestido de epitélio pavimentoso simples
Membrana basilar	Porção horizontal da escala média	Camadas de tecido conjuntivo e matriz extracelular
Membrana tectória	Direção horizontal sobre o órgão de Corti	Estrutura amorfa, gelatinosa, semelhante à mácula
Escala timpânica		Tecido ósseo membranoso
Janela redonda / membrana da janela redonda	Depressão na escala timpânica ao nível da orelha média	Membrana conjuntivo-epitelial
Janela oval / nicho da janela oval / membrana da janela oval	Depressão no vestíbulo	Membrana conjuntivo-epitelial
Eminência piramidal	Orifício na parede posterior da cavidade timpânica	Tecido ósseo endocondral
Músculo estapédio / tendão do músculo estapédio	Sulco ósseo na parede posterior da cavidade timpânica / tendão muscular	Fibras musculares esqueléticas / tecido conjuntivo fibroelástico
Músculo tensor do tímpano / tendão do músculo tensor do tímpano	Do processo cocleariforme ao martelo	Fibras musculares esqueléticas / tecido conjuntivo fibroelástico
Ligamento anular	Tecido fibroso que delimita a platina do estribo na janela oval	Tecido fibroso de origem mesenquimal
Utriculo	Em contato com os canais semicirculares	Epitélio simples pavimentoso com delgada camada de tecido conjuntivo
Sáculo	Em contato com o ducto coclear	Epitélio simples pavimentoso com delgada camada de tecido conjuntivo
Órgão de Corti	Forma padrão	Células de Deiter, células de Hensen, células ciliadas, células do sulco interno e externo, células de Claudius
Tuba auditiva (porção óssea)	Longa e estreita porção óssea sem relação com a artéria carótida interna e que se abre na bula	A mucosa que reveste sua luz é composta por epitélio colunar ciliado baixo
Tuba auditiva (porção cartilaginosa)	Ampla e extensa	Epitélio pseudoestratificado, ciliado colunar e células globosas mais abundantes

semelhança quase absoluta entre a histologia de ovelhas e de seres humanos em nível microscópico e um alto índice de semelhança visual para as estruturas de maior importância. As principais diferenças se referiram ao número de camadas ou fileiras de células.

A histologia da mucosa da orelha média em seres humanos, conforme descrita por Lim¹⁷, não difere da histologia da orelha média descrita para a ovelha. Ambas apresentam típico epitélio respiratório, composto principalmente por células colunares com cílios e por células

Tabela 2. Semelhanças histológicas entre os elementos do osso temporal de ovelhas e de seres humanos^a.

Elemento	Semelhante ao humano
Epitélio do conduto auditivo externo	sim
Epitélio da orelha média	sim
Epitélio da tuba auditiva	sim
Tipo de ossificação	sim
Células da mastoide	não
Eminência piramidal	sim
Músculo estapédio	sim
Tendão do músculo estapédio	sim
Músculo tensor do tímpano	sim
Tendão do músculo tensor do tímpano	sim
Membrana da janela oval	sim
Nicho da janela oval	sim
Ligamento anular	sim
Ligamento maleolar	sim
Nervo facial	sim
Ducto endolinfático	sim
Nervo ampular lateral	sim
Nervo vestibular	sim
Utriculo	sim
Crista utricular interna	sim
Mácula utricular	sim
Ossículos	sim
Estria vascular	sim
Sáculo	sim
Bula timpânica	não
Cóclea	
2,5 voltas	sim
Escala vestibular	sim
Escala média	sim
Escala timpânica	sim
Janela redonda	sim
Órgão de Corti	sim
Células ciliadas	sim
Membrana basilar	sim
Membrana tectória	sim
Membrana de Reissner	sim

^a Padrões de comparação: celularidade e arquitetura das estruturas em base histológica. Foram considerados semelhantes os elementos que satisfizessem ambos os critérios, isto é, apresentassem o mesmo tipo de células no elemento em análise e similitude anatômica (análise visual).

secretoras localizadas sobre uma lâmina basal acima da lâmina própria¹⁷. Dessa forma, parece que a ovelha tem

como vantagem principal a semelhança anátomo-histológica do seu órgão auditivo com o do ser humano, o que é irrefutável. Além disso, por ser um animal de porte médio, o tamanho de suas estruturas permite o desenvolvimento e treinamento de procedimentos cirúrgicos clássicos e novos¹⁷.

CONCLUSÕES

Desta forma, foi possível constatar que a ovelha é especialmente adequada para experimentação em otologia. Por exemplo, diversos autores citam a bula como um elemento favorecedor ao estudo dos processos infecciosos da orelha média, pela facilidade de obtenção de secreções provenientes da orelha média e pelo acesso direto a esta e a outras estruturas, como a cóclea^{2,6,14,15}. Na ovelha, a bula é ampla; em certas secções, em que foram realizadas algumas medidas com um micrômetro ocular, observou-se uma medida da área ainda maior do que a da própria orelha média, fator que aumenta a probabilidade de se coletar uma boa amostra da efusão produzida. A bula da ovelha é de fácil acesso num plano ântero-inferior e apresenta uma abertura ampla para o hipotímpano. Simultaneamente, apresenta uma comunicação com o conduto auditivo externo, do qual, no entanto, está separada por tecido conjuntivo de estroma fibroso. Assim, a ovelha é apta para estudos de processos infecciosos.

Além disso, o fato de que a ovelha apresenta comunicações entre a tuba auditiva, a região do ático e a cavidade do ouvido médio, com porções extremamente similares às do ser humano, indica que a ovelha também poderá ser útil para estudos sobre otite média. Considerando que muitos estudos visam induzir infecções por obstrução da tuba auditiva, pode-se destacar que, tanto no homem quanto na ovelha, a tuba apresenta um epitélio de revestimento que contém células globosas e células ciliadas.

Na otocirurgia, o adequado treinamento das habilidades manuais não pode ser realizado diretamente em pacientes. Uma alternativa é realizar esse treinamento utilizando ossos temporais de cadáveres. Contudo, embora a dissecação de temporais de cadáveres seja uma prática mandatória, hoje há uma crescente dificuldade na obtenção desse material. Além disso, ao se buscar reproduzir técnicas cirúrgicas, além da anatomia em si, é preciso considerar aspectos como procedimento anestésico e acesso cirúrgico. Dessa forma, os modelos animais assumem grande importância para o treinamento e pesquisa em cirurgia otológica. A semelhança histológica entre o osso temporal da ovelha e do ser humano comprova a utilidade desse animal para tais fins.

As técnicas de microscopia óptica atualmente disponíveis, juntamente com o adequado processamento de tecidos, são capazes de desnudar os elementos que diferenciam o osso temporal. Com a ampliação proporcionada

pelo microscópio, é possível observar sua rica histologia: os ossículos, os vasos que transitam pelo seu interior, os nervos e as estruturas sensoriais, além de outras particularidades. Historicamente, foi Schucknecht quem padronizou o método de estudo do osso temporal, após tê-lo introduzido em 1968, o que abriu uma nova perspectiva para a análise detalhada dos tecidos. A metodologia proposta por Schucknecht consistia em relacionar os achados histológicos com as manifestações clínicas apresentadas pelos pacientes¹. Posteriormente, outros autores deram credibilidade ao método, que hoje é um padrão de estudo das alterações teciduais corriqueiramente aceito.

Finalmente, considerando que os ossos temporais humanos são de difícil aquisição, exemplares de ovinos para os trabalhos em laboratório de dissecação do osso temporal são alternativas ótimas para projetos de pesquisa e treinamento em cirurgia otológica.

REFERÊNCIAS BIBLIOGRÁFICAS

1. Piltcher OB, Swarts JD, Magnuson K, Alper CM, Doyle WJ, Hebda PA. A rat model of otitis media with effusion caused by eustachian tube obstruction with and without *Streptococcus pneumoniae* infection: methods and disease course. *Otolaryngol Head Neck Surg.* 2002;126(5):490-8.
2. Giebink S, Ripley ML, Shea DA, Wright PF, Paparella MM. Clinical-histopathological correlations in experimental otitis media: implications for silent otitis media in humans. *Pediatr Res.* 1985;19(4):389-96.
3. Doyle WJ, Rood SR. Comparison of the anatomy of the eustachian tube in the rhesus monkey (*Macaca mulatta*) and man: implications for physiologic modeling. *Ann Otol.* 1980;89(1 Pt 1):49-57.
4. Sade J, Carr CD, Senturia BH. Middle ear effusions produced experimentally in dogs: I. Microscopic and bacteriologic findings. *Ann Otol Rhinol Laryngol.* 1959;68:1017-27.
5. Claus GA. Experimentelle studien uber den verschluss der tuba Eustachii beim Hunde. *Hals Nasen Ohrenheildt.* 1930;26:143.
6. Browning GG, Granich MS. Surgical anatomy of the temporal bone in the chinchilla. *Ann Otol Rhinol Laryngol.* 1978;87(6 Pt 1):875-82.
7. Van Der Ven LT, van den Dobbelsteen GP, Nagarajah B, van Dijken H, Dortant PM, Vos JG, et al. A new rat model of otitis media caused by *Streptococcus pneumoniae* conditions and application in immunization protocols. *Infect Immun.* 1999;67(11):6098-103.
8. Hellström S, Salén B, Stenfors LE. Anatomy of the rat middle ear. A study under the dissection microscope. *Acta Anat (Basel).* 1982;112(4):346-52.
9. Lavinsky L, Goycoolea M, Ganança MM, Zwetch Y. Surgical treatment of vertigo by utriculostomy: an experimental study in sheep. *Acta Otolaryngol.* 1999;119(5):522-7.
10. Seibel VAA. Estudo anatômico e morfométrico do osso temporal da ovelha com o objetivo da realização de cirurgia experimental e treinamento em cirurgia otológica [dissertation]. Porto Alegre (RS): Universidade Federal do Rio Grande do Sul; 2000.
11. Lavinsky L, Seibel V. Detailed histologic, anatomic, and morphometric study of the middle ear in sheep to establish a new experimental model. In: Takasaka T, Yuasa R, Hozawa K, editors. *Recent advances in otitis media*. Sendai (Japan): Monduzzi; 2001. p.231-5.
12. Paparella MM, Lamey SF, Goycoolea MV. Histology and pathology of the ear (including temporal bone removal for dissection). In: Paparella MM, Shumrick A. *Otolaryngology*. 3rd ed. Philadelphia: WB Saunders; 1991. p.419-38.
13. Schucknecht HF. Methods of temporal bone removal and disposition. Advisory Committee of National Temporal Bone Banks Program of the Deafness Research Foundation, 1980. p.1-8.
14. Goksu N, Haziroglu R, Kemaloglu Y, Rarademir N, Bayramoglu I, Akyildiz N. Anatomy of the guinea pig temporal bone. *Ann Otol Rhinol Laryngol.* 1992;101(8):699-704.
15. Meyerhoff WL, Giebink GS, Shea DA. Silent otitis media: an animal study. *Ann Otol Rhinol Laryngol.* 1984;93(2 Pt 1):136-9.
16. Su WY, Marion MS, Hinojosa R, Matz GJ. Anatomical measurements of the cochlear aqueduct, round window membrane, round window niche, and facial recess. *Laryngoscope.* 1982;92:483-6.
17. Lim DJ. Normal and pathological mucosa of the middle ear and eustachian tube. *Clin Otolaryngol Allied Sci.* 1979;4(3):213-32.