UNIVERSIDADE FEDERAL DO RIO GRANDE DO SUL
FACULDADE DE VETERINÁRIA
PROGRAMA DE PÓS-GRADUAÇÃO EM CIÊNCIAS VETERINÁRIAS

Ocorrência de Aspergilose Pulmonar em Cães com Sintomatologia Respiratória Atendidos no HCV- UFRGS, Porto Alegre

Fábio dos Santos Teixeira

PORTO ALEGRE
2012

UNIVERSIDADE FEDERAL DO RIO GRANDE DO SUL
FACULDADE DE VETERINÁRIA
PROGRAMA DE PÓS-GRADUAÇÃO EM CIÊNCIAS VETERINÁRIAS

Ocorrência de Aspergilose Pulmonar em Cães com Sintomatologia Respiratória Atendidos no HCV- UFRGS, Porto Alegre

Autor: Fábio dos Santos Teixeira

Dissertação apresentada como requisito parcial para obtenção do grau de Mestre em Ciências Veterinárias na área de Morfologia, Cirurgia e Patologia Animal.

Orientador: Prof. Dr. Laerte Ferreiro

PORTO ALEGRE
2012

T266o Teixeira, Fábio dos Santos

Ocorrência da aspergilose pulmonar em cães com sintomatologia respiratória atendidos no HCV – UFRGS, Porto Alegre. / Fábio do Santos Teixeira; Laerte Ferreiro, orient.– Porto Alegre : UFRGS, 2012.

xx f. – Dissertação (Mestrado) – Universidade Federal do Rio Grande do Sul, Faculdade de Veterinária, Programa de Pós-graduação em Ciências Veterinárias, Porto Alegre, RS-BR, 2012.

1. Micologia veterinária: fungos 2. Aspergilose pulmonar: cães
I. Ferreiro, Laerte, Orient. II. Título.

CDD 619.444

Catalogação na fonte: Biblioteca da Faculdade de Veterinária da UFRGS

Fábio dos Santos Teixeira

Ocorrência de aspergilose pulmonar em cães com sintomatologia respiratória atendidos no HCV- UFRGS, Porto Alegre

Aprovado em:

APROVADO POR:

Prof. Dr. LAERTE FERREIRO
Orientador e Presidente da Comissão

Flávio Mattos de Oliveira
Santa Casa Complexo Hospitalar de Porto Alegre
Membro da Banca

Cecília Bittencourt Severo
Santa Casa Complexo Hospitalar de Porto Alegre
Membro da Banca

Sandro Antonio Pereira
Fundação Oswaldo Cruz -FIOCRUZ - Rio de Janeiro
Membro da Banca

À minha mãe, Dinorah, meu eterno porto seguro, que não teve tempo de ver a conclusão deste trabalho, mas que em lembranças e amor incondicional me dá forças para continuar nesta e em tantas outras batalhas da vida. Ela foi única!

AGRADECIMENTOS

Ao meu orientador Prof. Dr. **Laerte Ferreiro** pela oportunidade, por acreditar no meu trabalho, pelo apoio, paciência e ajuda, sem os quais nada disso seria possível.

Ao meu co-orientador Dr. **Mauro Luís da Silva Machado**, por me encorajar a começar esta jornada e por se manter sempre ao meu lado, me auxiliando, aconselhando e direcionando neste trabalho e na vida. Grande amigo.

À equipe do **Laboratório de Micologia da FAVET**, pela paciência, eficiência e eterno bom humor no processamento do material, alma deste trabalho. Sem sua imprescindível ajuda esse trabalho não aconteceria.

Aos membros da Banca, por aceitarem participar e doar parte do seu tempo para apreciar este trabalho.

Às queridas amigas Médicas Veterinárias **Aline Gouveia**, **Luciane Vieira** e **Wanessa Beregaray**, pela amizade e intermináveis horas dispendidas lendo e relendo meu trabalho, me ajudando a conduzi-lo de maneira correta tecnicamente, e pelo apoio emocional, incentivando-me sempre quando os momentos eram difíceis.

À minha segunda família, **Eglete**, **Marianne**, **Nina**, **Irene**, **Suzana**, **Cláudia**, **Luciana O**., **Marcelo, Luciana M**., **Luciano**, **Flávia**, **Daiene**, meus colegas Médicos Veterinários Técnicos do Hospital de Clínicas Veterinárias, pelo apoio incondicional, incentivo constante e paciência de me ouvir ler várias vezes em voz alta meus textos. Meu sucesso é de vocês também e contem comigo sempre. A amizade de vocês é um dos pilares da minha vida.

Á enfermeira **Rejane Barcelos Souza**, amiga de todas as horas, pelo auxílio nas coletas de material e pelo eterno apoio e carinho.

À direção do Hospital de Clínicas Veterinárias, nas pessoas dos Profs. Drs. **Marcelo Meller Alievi** e **Carlos Afonso de Castro Beck**, meus amigos, pelo incondicional apoio a realização do mestrado, me deixando totalmente à vontade para que eu pudesse me dedicar e desenvolver um bom trabalho.

A equipe de **Médicos Veterinários Residentes** do Hospital de Clínicas Veterinárias, pela ajuda imensurável no fornecimento de cães para obtenção das amostras.

Às secretárias do Hospital de Clínicas Veterinárias **Lourdes Cristina Belmonte da Silveira** e **Leila Cavalcanti**, amigas queridas, pela ajuda no uso do computador, pelo apoio nos momentos de nervosismo, pelo eterno carinho.

A todos os funcionários do HCV, incluído os terceirizados, pelo respeito, atenção e simpatia.

Á Médica Veterinária **Rosemari T. de Oliveira**, pela amizade, pela dedicação no processamento do material, pela orientação e auxílio nas coletas.

Á minha professora **Ivana Ferreira**, pelo carinho, ajuda e amizade.

Aos meus filhos **Sandro**, **Gibran** e **Renata**, por entenderem a minha ausência e apoiarem meu objetivo, e principalmente por fazerem a minha vida valer tanto a pena. Amo vocês mais que tudo!

À mãe dos meus filhos, **Clara**, pelo apoio, carinho, e por se fazer presente sempre que eu não podia estar.

Aos meus irmãos e sobrinhos, que tanto vibraram quando comuniquei minha decisão de fazer mestrado, e que permanecem em constante torcida para o meu sucesso.

E aos animais, esses seres tão perfeitos e maravilhosos, pelos quais trabalho e estudo a minha vida toda, e que me impulsionam a ser uma pessoa e um profissional cada vez melhor.

RESUMO

A pneumonia fúngica é uma infecção pulmonar profunda causada principalmente por fungos do gênero *Aspergillus*, incluindo *A. fumigatus*, *A. niger*, *A. flavus* e *A. terreus. S*e encontram mais comumente em matéria orgânica em decomposição. Seus propágulos estão presentes na poeira e no ar, o que favorece a inalação, porta principal de entrada do agente no organismo. Produzem grande quantidade de conídios com menos de 8 μ, fazendo com que, quando inalados, alcancem o leito pulmonar. É o gênero considerado o mais comum em nosso planeta e o *A. fumigatus* é a espécie mais frequentemente descrita em invasão tecidual. Em animais e humanos, os sistemas respiratório e imunológico saudáveis são suficientes para eliminar os propágulos das vias aéreas, evitando sua colonização. Doenças e fármacos imunossupressores têm sido descritos como fatores predisponentes da infecção pulmonar fúngica, considerada oportunística. É considerada rara em cães. Os sinais clínicos são variados, mas a tosse persistente e a não cessação dos sinais com o uso de antimicrobianos são dados para suspeita de pneumonia fúngica. No exame radiológico de pulmões, são descritas várias imagens, das quais a mais relatada é a de padrão intersticial nodular miliar generalizado, embora não seja imagem patognomônica. Este trabalho teve como objetivo verificar a ocorrência de aspergilose pulmonar em cães com sintomatologia respiratória atendidos no Hospital de Clínicas Veterinárias da Universidade Federal do Rio Grande do Sul (HCV-UFRGS), localizado na cidade de Porto Alegre. A amostragem foi composta por 46 cães nos quais foi realizado Biópsia por Aspiração com Agulha Fina (BAAF) nos dois pulmões, coleta de sangue e exame radiológico torácico. O material obtido de uma punção foi homogeneizado com caldo Sabouraud Dextrose líquido. Parte deste homogeneizado foi semeado em Agar Malte para *Aspergillus* spp. e feito exame direto em lâmina e com colotração de Grocott. A outra parte foi semeada em vários meios de cultura para exame bacteriológico. Do material obtido na outra punção foi realizado exame citopatológico corado pelo método Panótico Rápido. Do soro obtido do sangue coletado foi realizado exame soromicológico para *A. fumigatus*, *A. flavus* e *A. niger.* Os resultados dos exames micológico, citopatológico, soromicológico e bacteriológico foram negativos para todas as amostras testadas. Não havendo positividade dos exames, não foi possível correlacionar a pneumonia fúngica com as imagens radiológicas obtidas dos pulmões dos 46 cães radiografados. A maioria dos cães viviam em áreas abertas, em contato com

matéria orgânica onde o fungo frequentemente se encontra. Os exames para detecção de fungos devem ser analisados com cautela, pois o resultado positivo em um único exame não confirma a presença da infecção, pois o agente pode estar presente frequentemente no trato respiratório superior de cães.

Palavras-chave: Microbiologia veterinária. Aspergilose pulmonar. Cães.

ABSTRACT

Fungal pneumonia is a deeply lung infection caused by fungal agents of the genus Aspergillus, including A. fumigatus, A. niger, A. flavus and A. terreus. They are found most commonly in decaying organic matter. Their fungal propagules are present in dust and air, which favors the inhalation, the main entrance of the agent in the body. They produce large amounts of conidia with less than 8 µ, so that, when inhaled, reaching the pulmonary bed. It is the considered the most common kind genus on our planet and A. fumigatus is the most often reported species in tissue invasion. In animals and humans, a healthy immune and respiratory systems is sufficient to remove the seedlings of the airways, preventing colonization. Diseases and immunosuppressive drugs have been described as predisposing factors of pulmonary fungal infection, considered opportunistic. It is considered rare in dogs. Clinical symptoms are varied, but a persistent cough and no cessation of symptoms with the use of antimicrobials are data for suspected fungal pneumonia. In the radiological examination of the lungs, several images have been described, and the most described is a generalized miliary nodular interstitial pattern, but it is not a pathognomonic image. This work aimed to verify the occurrence of pulmonary aspergillosis in dogs with respiratory symptoms examined at the Veterinary Clinical Hospital of Federal University of Rio Grande do Sul (HCV-UFRGS), located in Porto Alegre city, in Brasil. The sampling was composed of 46 dogs in which biopsy was performed by fine needle aspiration (FNAC) in both lungs, blood sampling and radiological examination of the chest. The material obtained from a puncture was homogenized with Sabouraud dextrose liquid. Part of this homogenate was seeded on malt agar for Aspergillus spp. and taken directly on slides and stained with "Grocott". The other party was seeded in various culture media to bacteriological examination. The material obtained in another puncture was performed cytopathological examination with "Panótico" coloring. Serum obtained from blood collected was performed for serology to A. fumigatus, A. flavus and A. niger. The results of mycological examination, cytology, bacteriology and serology examinations were negative for all samples tested. In the absence of positive tests, it was not possible to correlate fungal pneumonia with radiological images obtained from the lungs of the 46 dogs radiographed. Most dogs live in open areas in contact with organic matter where the fungus is usually found. Tests to detect fungi should be analyzed with caution,

because a positive result in a single test does not confirm the presence of infection, since the agent can be present normally in the upper respiratory tract of dogs.

Key-words: Veterinary microbiology. Pulmonary aspergillosis. Dogs.

LISTA DE ILUSTRAÇÕES

Figura 1 – Demonstração do local do tórax a ser puncionado (entre a 7ª e 9ª costelas, dorsalmente à 2/3 da ligação entre a junção costo-condral)..... 27

Figura 2 – Agulha introduzida no pulmão, na topografia indicada (entre a 7ª e 9ª costelas, dorsalmente a 2/3 da ligação entre a junção costo-condral), realizando pressão negativa no êmbolo..... 28

Figura 3 – Agulha introduzida no pulmão, na topografia indicada (entre a 7ª e 9ª costelas, dorsalmente a 2/3 da ligação entre a junção costo-condral), realizando pressão negativa no êmbolo..... 28

Figura 4 – Tubo de ensaio com sangue e soro separados após centrifugação..... 29

Figura 5 – Esquema de interpretação de resultados de exame soromicológico por reação de imunodifusão radial dupla..... 33

Figura 6 – Radiografia de tórax/pulmões em incidência látero-lateral demonstrando aumento de radiopacidade pulmonar em padrão alveolar (cão amostra 31)..... 38

Figura 7 – Radiografia de tórax/pulmões em incidência látero-lateral demonstrando aumento localizado de radiopacidade pulmonar em padrão intersticial nodular único (massa) (cão amostra 19)..... 39

Figura 8 – Radiografia de tórax/pulmões em incidência ventro-dorsal demonstrando aumento localizado de radiopacidade pulmonar em padrão intersticial nodular único (massa) (cão amostra 19)..... 40

Figura 9 – Radiografia de tórax/pulmões em incidência látero-lateral demonstrando aumento de radiopacidade pulmonar em padrão intersticial nodular múltiplo (nódulos) (cão amostra 34)..... 41

Figura 10 – Radiografia de tórax/pulmões em incidência látero-lateral demonstrando aumento de radiopacidade pulmonar em padrão intersticial miliar (cão amostra 39) 42

Figura 11 – Radiografia de tórax/pulmões em incidência látero-lateral demonstrando aumento de radiopacidade pulmonar em padrão bronquial (cão amostra 20)..... 43

Figura 12 – Radiografia de tórax/pulmões em incidência látero-lateral demonstrando aumento de radiopacidade pulmonar em padrão misto (cão amostra 38)..... 44
Figura 13 – Radiografia de tórax/pulmões em incidência ventro-dorsal demonstrando efusão pleural (cão amostra 28)..... 45
Figura 14 – Radiografia de tórax/pulmões em incidência látero-lateral demosntrando efusão pleural (cão amostra 28)..... 46
Figura 15 – Dados referentes ao cruzamento das variáveis idade (3 grupos) e sexo, dos 46 cães utilizados nesta pesquisa, atendidos no HCV-UFRGS no período de 2010 a 2011..... 47

LISTA DE TABELAS

Tabela 1 – Diagnósticos citopatológicos das amostras obtidas por BAAF do pulmão dos cães com sintomatologia respiratória atendidos no HCV-UFRGS no período de 2010-2011..... 36

Tabela 2 – Impressões radiológicas pulmonares obtidas dos cães com sintomatologia respiratória atendidos no HCV-UFRGS no período de 2010-2011 amostrados neste estudo..... 37

SUMÁRIO

1 INTRODUÇÃO..... 15
2 OBJETIVOS..... 16
2.1 Objetivos gerais..... 16
2.2 Objetivos específicos..... 16
3 REVISÃO BIBLIOGRÁFICA..... 17
3.1 Gênero *Aspergillus*..... 17
3.2 Aspergilose pulmonar..... 18
3.3 Bola fúngica por Aspergillus..... 19
3.4 Sinais clínicos..... 20
3.5 Imagem radiológica toráxica..... 21
4 MECANISMOS DE DEFESA DO SISTEMA RESPIRATÓRIO..... 22
4.1 Barreira mecânica..... 22
4.2 Barreira imunológica..... 23
4.3 Formação do granuloma..... 23
5 MATERIAIS E MÉTODOS..... 25
5.1 Amostragem – critérios de inclusão..... 25
5.2 Metodologia do trabalho..... 25
5.2.1 Obtenção dos dados..... 25
5.2.2 Obtenção do material..... 26
5.2.2.1 Biópsia por Aspiração com Agulha Fina (BAAF)..... 26
5.2.2.2 Obtenção do sangue..... 29
5.3 Métodos de diagnóstico..... 30
5.3.1 Radiografia de tórax..... 30
5.3.2 Exame citopatológico..... 32
5.3.3 Exame micológico..... 32
5.3.4 Exame soromicológico..... 33
5.3.4.1 Reação de imunodifusão radial dupla para anticorpos anti-*Aspergillus spp*..... 33
5.3.5 Exame bacteriológico..... 34

6 **RESULTADOS**..... 35
6.1 **Exame micológico**..... 35
6.2 **Exame soromicológico**..... 35
6.3 **Exame bacteriológico**..... 35
6.4 **Exame citopatológico**..... 35
6.5 **Raios X de tórax/pulmões**..... 36
6.7 **Perfil da amostra pesquisada**..... 46
7 **DISCUSSÃO**..... 48
8 **CONCLUSÃO**..... 50
REFERÊNCIAS..... 51
ANEXO A – Ficha de coleta de dados..... 55
ANEXO B – Termo de consentimento e esclarecimento..... 56

1 INTRODUÇÃO

A pneumonia micótica é uma infecção causada por diversos agentes fúngicos. Pode ocorrer no interstício pulmonar ou tecido peribrônquico do pulmão.

Comumente tendo como porta de entrada o trato respiratório, os fungos podem se disseminar via linfática e/ou hematógena e causar infecções sistêmicas, atingindo vários órgãos e sistemas. O tamanho dos propágulos fúngicos favorece sua entrada pelo trato respiratório, podendo atingir o leito alveolar, porém, um organismo em perfeitas condições imunológicas tende facilmente a eliminar estes propágulos, anulando assim seu potencial patogênico.

As pneumonias fúngicas têm como sintoma mais comum a tosse persistente e irresponsivas aos tratamentos convencionais.

O Hospital de Clínicas Veterinárias da Universidade Federal do Rio Grande do Sul (HCV-UFRGS) atende um grande número de cães com sintomatologia respiratória, com as mais diversas etiologias, como por exemplo doenças infecto-contagiosas, oncológicas e cardiológicas. Em doenças-infecciosas, a maioria dos casos tem origem viral, das quais a cinomose tem destaque no número de pacientes acometidos e muitos são atendidos ou hospitalizados durante a fase respiratória da doença. Nos casos oncológicos e cardiológicos, a tosse é um sintoma presente e por isso, estas têm em seu protocolo exames de raios X de tórax, usados tanto para avaliação cárdio-pulmonar como verificação de metástases pulmonares. Somado a estes, a clínica geral também atende cães com sintomatologia respiratória inespecífica. Embora os gatos sejam menos suscetíveis, eles não são imunes às pneumopatias fúngicas.

Em todas as situações acima mencionadas, o exame específico para micoses pulmonares é realizado somente nos animais refratários aos tratamentos convencionais das afecções respiratórias mais comuns, quando todas as outras possibilidades diagnósticas foram infrutíferas e as alterações radiológicas pulmonares se mantém. Mesmo assim, a pesquisa é realizada de forma rara.

2 OBJETIVOS

2.1. Objetivos gerais

Estabelecer a ocorrência de aspergilose pulmonar em cães com sintomatologia respiratória, atendidos nos HCV-UFRGS no período de março/2010 a dezembro/2011.

2.2. Objetivos específicos

- Fazer um levantamento da presença de aspergilose pulmonar em cães com sintomatologia respiratória atendidos no HCV-UFRGS;
- analisar as imagens radiológicas pulmonares destes pacientes, visando a possibilidade de determinar sinais-padrões nos casos de positividade de aspergilose pulmonar;
- analisar a concordância dos resultados dos exames de microscopia direta para fungo, cultura, citopatologia pela coloração de Panótico e soromicologia por imunodifusão radial dupla.

3 REVISÃO BIBLIOGRÁFICA

3.1 Gênero Aspergillus

As espécies do gênero *Aspergillus* estão classificadas no Filo Deuteromycota (*Fungi imperfecti).* São aeróbios, cosmopolitas e se desenvolvem mais frequentemente na vegetação em decomposição e em solos ricos em matéria orgânica (DAVEY, 2003; LOPES *et al.*, 2004). Estão amplamente distribuídas entre os fungos filamentosos sapróbios e, embora se conheça mais de 190 espécies, somente um número limitado delas tem sido implicado em infecções oportunísticas em animais e humanos. São termotolerantes e este gênero é considerado o mais comum em nosso planeta (LEVITZ, 1989; LOPES *et al.*, 2004).

São encontrados em todas as latitudes e altitudes e durante todas as estações do ano. Mantém-se por longos períodos e em ambientes secos, podem ser viáveis por meses (LEVITZ, 1989). Possuem micélio com hifas hialinas septadas, variando de 3 a 12 µm e algumas espécies produzem grande quantidade de pequenos propágulos com menos de 8 µ (LOPES *et al.*, 2004).

Estes propágulos fúngicos estão presentes na poeira e no ar e por ele se propagam, o que favorece a inalação, podendo estar presente no trato respiratório superior de cães sadios (QUINN, 2005; WOLF; TROY, 1997; BENITAH, 2006). São inalados habitualmente pela maioria das pessoas e animais, porém, na maioria dos mamíferos saudáveis, a fagocitose e a mecânica do trato respiratório inferior são suficientes para eliminar os conídios e evitar sua colonização (LOPES *et al.*, 2004; WOLF; TROY, 1997).

De acordo com Lopes *et al*. (2004), várias espécies do gênero *Aspergillus,* o qual validado pelo botânico florentino Micheli, em 1792 já foram isoladas de infecções disseminadas em cães, incluindo *A. fumigatus, A. niger, A flavus, A. terreus, A. deflectus,* e *A. nidulans* (MULLANEY; LEVIN; INDRIERI, 1983; SOUTHARD, 1987; KERL, 2003; BRUCHIM, ELAD; KLAINBART, 2006). Destas, o *A. fumigatus* é a espécie mais frequentemente envolvida em invasão tecidual, principalmente no trato respiratório superior (DAVEY, 2003; QUINN, 2005).

3.2 Aspergilose pulmonar

Aspergilose é a designação de um grupo de doenças de seres humanos e animais causadas por espécies termotolerantes de fungos do gênero *Aspergillus* (LEVITZ, 1989).

A aspergilose pulmonar é uma doença grave, que se caracteriza pela invasão da vasculatura pulmonar pelo *Aspergillus* spp, provocando hemorragias localizadas e áreas de infarto (LOPES *et al.*, 2004). Tem sido mais frequentemente descrita em humanos com imunocomprometimento, desencadeado tanto por terapia (causa iatrogênica) com drogas imunossupressoras, principalmente em transplantados, portadores de câncer em quimioterapia e corticoterapia prolongada, bem como por outros fatores também imunossupressores como a infecção pelo vírus HIV e leucemia em aplasia (RIPPON, 1982; WOLF; TROY, 1997; SIDRIM; MOREIRA, 1999). Neste tipo de paciente, a aspergilose pulmonar é descrita como a doença fúngica de maior mortalidade, chegando a 100% (LOPES *et al.*, 2004). Colaboram com estes fatores predisponentes a exposição a altas concentrações infectantes de conídios em espaços confinados (QUINN, 2005).

Em cães, foram descritas três formas de infecção: nasal, disseminada e exclusivamente pulmonar, sendo esta última considerada rara (MOORE; HANNA, 1995; GARCIA; BLANCO, 2000; KROHNE, 2000; BRUCHIM, ELAD; KLAINBART, 2006).

É causada pela aspiração de conídios, que por serem pequenos, podem se instalar no do trato respiratório superior e nas porções terminais da árvore brônquica (AMITANI *et al.*, 1995; LOPES; NORONHA; MAFORT, 2010).

É a doença fúngica mais comum em cães com alterações clínicas rinosinusais (WOLF; TROY, 1997; BENITAH, 2006). Conforme Adamama-Moraitou *et al.* (2011), nos animais com aspergilose nasal, não há associação consistente com estado específico de imunodeficiência, porém, os cães das raças dolicocefálicas imunodeficientes são os mais predispostos a contrair esta forma da doença (WOLF; TROY, 1997).

Os exames de secreções nasais devem ser analisados com cautela, pois a simples presença de *Aspergillus* nestas amostras pode dever-se apenas à colonização da via aérea (LOPES *et al.*, 2004; LOPES; NORONHA; MAFORT, 2010).

Ferreira (2008, p.45) relata que em um estudo realizado no Hospital de Clínicas Veterinárias do Rio Grande do Sul, em 83 cães com descarga nasal, não houve concordância entre os resultados positivos de cultura fúngica e os resultados de

sorologia positiva, haja vista que "dos 83 animais examinados, 9 (10,8%) tiveram *A. fumigatus* isolados em cultura e, destes 9 cães, somente 2 (22,2%) apresentaram resultados positivos no exame sorológico".

Alguns estudos vêm sendo realizados sobre os diversos fatores de virulência do *A. fumigatus*, visando a maior compreensão da patogenicidade deste agente, principalmente em pacientes imunodeprimidos (KUPFAHL *et al.*, 2008). Há evidências de que fragmentos de fibrinogênio se unem a seus conídios, aparentemente específico para aspergilos com potencial patogênico (ANNAIX *et al.*, 1992).

Poonacha e Smith, (1976) descreveram o caso de um cão com cinomose e doença de Tyzzer que desenvolveu aspergilose broncopulmonar concomitantemente.

O estudo de Watt *et al.* (1995) sugere que os cães da raça Pastor Alemão são predispostos a infecções micóticas oportunísticas por uma possível inabilidade de resposta de defesa por algum defeito imunológico específico. Este defeito, primário ou secundário, não causaria sinais clínicos até existir uma combinação entre estes e outros fatores. Porém, esta possibilidade necessita de maiores estudos. Um aparente defeito na produção de IgA foi demonstrada nesta raça, em animais com micoses disseminadas e outras afecções crônicas (DAY; PENHALE, 1991). Guerin, Walker e Kelly (1993), relatam que de 21 casos de micoses invasivas reportados em cães entre 1975 e 1987, 18 foram em cães da raça Pastor Alemão, porém ressalta que não existe nenhum dado na história da raça que suporte esta especulação. *A. terreus* foi citado como causa de infecção fúngica disseminada particularmente em fêmeas jovens desta raça (WOOD *et al.*, 1978; KABAY *et al.*, 1985).

3.3 Bola fúngica por *Aspergillus*

É outra das doenças pulmonares causadas por *Aspergillus*, que se caracteriza pela colonização de cavidades pulmonares ou ectasias brônquicas pelo fungo, ocorrendo em 10 a 15% dos pacientes com doença pulmonar cavitária (GREENBERG *et al.*, 2002). Em humanos, em um estudo com 544 pacientes com cavidades pulmonares secundárias à tuberculose, 11% tinham evidência radiológica da doença (SOUBANI; CHANDRASEKAR, 2002).

É constituído por uma massa friável, de superfície irregular formada por hifas aspergilares, sangue, restos celulares e tecido de granulação. São causados pelo *A. fumigatus* em 90% dos casos em humanos, embora também possa ter outras espécies

envolvidas no processo, como o *A. niger* (LOPES et al., 2004). É considerado assintomático e se caracteriza por uma colonização sapróbica e pobre invasão tecidual (ITO *et al.*, 2011).

Ito *et al.* (2011), descreveram o primeiro caso de bola fúngica em um cão da raça Border Collie. A cultura de uma amostra de tecido biopsiado do pulmão revelou *A. fumigatus*. Porém, neste caso, não houve correlação com problemas anteriores, restando sua causa desconhecida.

Guerin, Walker e Kelly (1993), reportam um caso de micose cavitária pulmonar em um cão da raça Pastor Alemão, cuja histologia do pulmão revelou extensa necrose, cavitação e lesão vascular crônica. O exame também identificou *Aspegillus* como agente, não especificando a espécie.

3.4 Sinais clínicos

O acomentimento pulmonar é secundário à inalação dos conídios do fungo e sua subsequente proliferação nos tecidos, levando a uma variedade de síndromes clínicas (SOUBANI; CHANDRASEKAR, 2002).

Os sinais inespecíficos são os mais comuns são letargia, anorexia, depressão, perda de peso, febre e sintomas músculo-esqueléticos (WOLF; TROY, 1997; GARCIA; BLANCO, 2000; KIM *et al.*, 2003). De acordo com Quinn (2005), linfoadenopatia, erosões cutâneas, tumefações, sintomas gastroentéricos, incontinência urinária e convulsões são sinais menos frequentes, mas não devem ser desprezados.

Especificamente no caso de acometimento pulmonar, associa-se a estes sintomas a tosse persistente (GARCIA; BLANCO, 2000; KIM *et al.*, 2003). A supressão da tosse pode levar a quadros de pneumonia com hemoptise (SOUTHARD, 1987; ITO *et al.*, 2011).

Guerin, Walker e Kelly (1993), descrevem um caso de micose cavitária pulmonar que, concomitante aos sintomas mais comuns, apresentava também episódios de ptialismo e dispnéia expiratória.

3.5 Imagem radiológica torácica

Na pneumonia micótica visibiliza-se um padrão intersticial nodular miliar generalizado com áreas focais de consolidação. Linfoadenopatia peri hilar pode estar presente (WOLF; TROY, 1997; GARCIA; BLANCO, 2000).

Em um cão com aspergilose pulmonar, Southard (1987) relata imagem para pneumonia lobar em lobos craniais e mediais, com broncogramas aéreos em distribuição ventral (padrão alveolar), sugerindo pneumonia por aspiração ou por supressão da tosse, e campos pulmonares com infiltrados peribronquiais (padrão bronquial). Esta imagem não se alterou em exame controle realizado com dois meses de intervalo.

Guerin, Walker e Kelly (1993) descrevem um cão da raça Pastor Alemão com micose cavitária pulmonar, revelando imagem de padrão intersticial, alveologramas e broncogramas difusos em campos pulmonares (padrão misto) e consolidação de pulmão esquerdo.1

Massas também podem estar presentes em casos de bola fúngica (ITO *et al.*, 2011). Lopes *et al.* (2004, p. 41), classificam a imagem radiológica do bola fúngica em humanos como quase "inconfundível, caracterizada por uma imagem cavitária hipertransparente envolvendo formação densa nodular hipotransparente, localizada principalmente nos lobos superiores, conhecido como sinal da meia-lua". Em alguns casos a massa aspergilar pode sofrer calcificação. Também em humanos com aspergilose pulmonar, o *A. niger* isolado produziu cristais de oxalato de cálcio nos tecidos pulmonares (KNOW-CHUNG; BENNETT, 1992).

4 MECANISMOS DE DEFESA DO SISTEMA RESPIRATÓRIO

Nos indivíduos normais e hígidos, a árvore brônquica abaixo da carina é isenta de microorganismos, ao contrário das vias aéreas superiores, onde habitualmente vivem microorganismos sapróbicos e patogênicos (LOPES *et al.*, 2010). Para evitar que estes agentes progridam em direção aos pulmões, o aparelho respiratório dispõe de mecanismos de defesa que podem ser divididos em dois: o mecânico e o imunológico. Ambos tentam impedir que um eventual patógeno alcance o leito alveolar. Em humanos, a superfície alveolar tem cerca de 70 a 80m², o que o expõe a constantes agressões. Esta dimensão é positiva para a difusão e absorção de gases, porém, torna o pulmão particularmente suscetível a infecção. Existe ainda um recurso final que é a formação do granuloma. Porém, o mecanismo sobre o que ocorre na intimidade dos tecidos ainda é bastante limitado (FISCHER; WIDDICOMBE, 2006).

4.1 Barreira mecânica

A barreira mecânica tenta impedir o avanço de partículas danosas e também age no sentido de sua expulsão, através da tosse e espirros, empurrando progressivamente, no sentido da faringe, estas partículas previamente presas ou contidas em seu avanço pelos corpos ciliares, na filtração aerodinâmica e transporte mucociliar.

Os cílios das narinas, somado ao turbilhonamento aéreo é o primeiro mecanismo de proteção do aparelho respiratório, seguidos do fechamento da glote. Na continuidade do trajeto do aparelho respiratório, os brônquios fazem uma segmentação progressiva. As variações do comprimento brônquico durante os movimentos respiratórios parecem auxiliar na propulsão das secreções na direção do hilo pulmonar. Também nos brônquios, aparece um tipo especial de células – células de Clara -, as quais são atribuídas às funções principais de produção de surfactantes dos bronquíolos e a inativação de xenobióticos (CAPELOZZI, 2007).

Cerca de 90% das partículas entre 5 e 10 µ de diâmetro ficam retidas em algum ponto do trajeto respiratório, nos brônquios de grosso calibre. Porém, as partículas menores que 5 µ podem escapar destas barreiras e serem depositadas nos espaços aéreos ou deixar as vias aéreas pela expiração. A gravidade e os movimentos brownianos podem concorrer para sua deposição. Como as bactérias têm em sua maioria no máximo 5 µ (LOPES; NORONHA; MAFORT, 2010) e especificamente os esporos de

Aspegillus tem até 8 μ, fica explicado porque elas podem atingir a intimidade do espaço respiratório (QUINN, 2005).

O revestimento mucoso que recobre as vias aéreas acoplado com as células ciliadas constitui o aparelho mucociliar, que juntos promovem a propulsão do muco em direção à faringe. A diminuição ou o cessar de seu funcionamento promove a não expulsão de material lesivo aos pulmões, elevando a probabilidade de infecções. Em seu pleno funcionamento, cerca de 90% do material depositado sobre a mucosa do trato respiratório inferior pode ser eliminada (LOPES; NORONHA; MAFORT, 2010).

4.2 Barreira imunológica

Age no mesmo sentido da mecânica, ou seja, tentando impedir a chegada de agentes ao pulmão, porém, é uma reação orgânica que age de forma imediata nas vias aéreas e também retarda ao máximo alguma reação inflamatória que possa danificar as partes mais nobres do órgão (MOREIRA; ANDRADE, 2008). Pode ser natural ou adquirida, sendo que a segunda proporciona uma resposta mais sustentada e mais eficiente (MOREIRA; ANDRADE, 2008).

Os principais componentes da imunidade natural, ou inata, são as células fagocíticas (neutrófilos e macrófagos), as células NK (natural killer) e as células dentríticas (ABRAHAM; AROCK, 1998). É um sistema de reação imediata, ou seja, consegue discernir e identificar estruturas estranhas ao organismo e atacá-las imediatamente. Reage apenas contra microorganismos e responde, essencialmente, da mesma maneira a sucessivas infecções.

A imunidade adquirida é mais forte que a inata por várias razões, incluindo a expansão da amostragem de linfócitos antígeno-específico e sua diferenciação. Induz as células de memória à proteção do indivíduo de infecções subseqüentes e as células efetoras à eliminação dos microorganismos. Além disso, tem a capacidade de distinguir os diferentes patógenos e moléculas, incluindo até mesmo aqueles semelhantes, sendo por isso também chamada de imunidade específica (LOPES; NORONHA; MAFORT, 2010). Podem gerar dois tipos de resposta: celular e humoral.

4.3 Formação de granuloma

Pode ocorrer quando os dois mecanismos já citados não são suficientemente eficazes para a anulação do agressor. Este mecanismo de formação de granuloma age no sentido de cercar o processo inflamatório em andamento, permanecendo o material insolúvel depositado nos tecidos (HUNNINGHAKE *et al.*, 1984).

5 MATERIAIS E MÉTODOS

Todos os procedimentos realizados para obtenção de material e métodos de diagnóstico estavam classificados em grau de severidade leve, segundo o Guia de Severidade dos Procedimentos Científicos do CEUA-UFRGS.

5.1. Amostragem – critério de inclusão

A amostra de conveniência foi composta por 46 cães atendidos no Hospital de Clínicas Veterinárias da Universidade Federal do Rio Grande do Sul (HCV-UFRGS), no período de março de 2010 a dezembro de 2011 que apresentavam alteração respiratória, quer seja como foco da queixa do proprietário, alteração percebida ou diagnosticada pelo médico veterinário responsável no momento da consulta ou em exames controles de animais em tratamento. Incluem-se nesta amostragem, cães atendidos nos setores de clínica geral, cardiologia, oncologia e doenças infecciosas e o procedimento para obtenção de materiais de cada indivíduo só era coletado mediante solicitação do médico veterinário responsável pelo caso.

5.2 Metodologia de trabalho

5.2.1 Obtenção dos dados

Os animais foram identificados e o proprietário entrevistado para coleta de dados sobre proveniência, local de convívio (pátio, rua, apartamento), doenças prévias, tratamentos e animais contactantes.

O médico veterinário responsável pelo caso informava sobre sintomatologia atual, hipótese diagnóstica, bem como tratamento em andamento.

Todos estes dados eram anotados em uma ficha especifica do estudo (anexo 1). Neste mesmo momento, o proprietário era convidado a participar do estudo e em caso de concordância assinava um termo de ciência e consentimento de participação no projeto (anexo 2). No termo também constava que todos os resultados estariam à disposição do médico veterinário responsável pelo caso, bem como do proprietário, caso este desejasse cópia do mesmo.

5.2.2 Obtenção do material

5.2.2.1 Biopsia por Aspiração com Agulha Fina (BAAF)

O material pulmonar foi colhido através de BAAF em ambos os pulmões. A primeira amostra da BAAF foi corada pelo método Panótico Rápido para exame citopatológico. A segunda amostra foi homogeneizada em Sabouraud Dextrose líquido enviada para exame microscópico direto para detecção de estruturas fúngicas (hifas), coloração de Grocott, cultura para fungos e exame bacteriológico.

Os animais não foram sedados pois pacientes sedados não conseguem expelir as secreções respiratórias ou hemorragias endobronquiais que podem resultar de um procedimento de biópsia aspirativa pulmonar. A sedação só ocorria nos casos em que o quadro clínico assim exigisse, mas este era um procedimento decidido e realizado pelo clínico.

As agulhas tinham comprimento e espessura indicados para atingir e coletar tecido bronco-pulmonar, o que dependia do tamanho e estado físico do animal e estas eram conectadas à seringas de 10 ou 20 ml, segundo o mesmo critério.

O animal era contido manualmente, sendo que permanecia na posição de maior conforto, dependendo do grau de dificuldade respiratória, podendo variar desde posição em estação até o decúbito, lateral ou esternal. De acordo com a técnica de Roudebush, (1981) e Silverstein e Dobratz, (2005), o focinho do cão era mantido fechado durante o procedimento para evitar o movimento pulmonar e estimular sua expansão, facilitando a penetração da agulha no tecido pulmonar (comunicação pessoal[1]). Após anti-sepsia local, a agulha era introduzida nos espaços intervertebrais, entre a 7º e 9º costelas e, dorsalmente a 2/3 da ligação entre a junção costo-condral e os corpos vertebrais. Este local de punção é indicado no caso de lesão generalizada ou difusa. Quando a alteração era em topografia específica (lesão radiológica localizada) e no caso de lesão ou nódulo junto à parede torácica, fazia-se uso da punção guiada por ultrassonografia.

[1] Rosemari T. de Oliveira - Professora de Patologia Veterinária da Faculdade de Veterinária - UFRGS

Figura 1 – Demonstração do local a ser puncionado (entre a 7ª e 9ª costelas, dorsalmente a 2/3 da ligação entre a junção costo-condral)

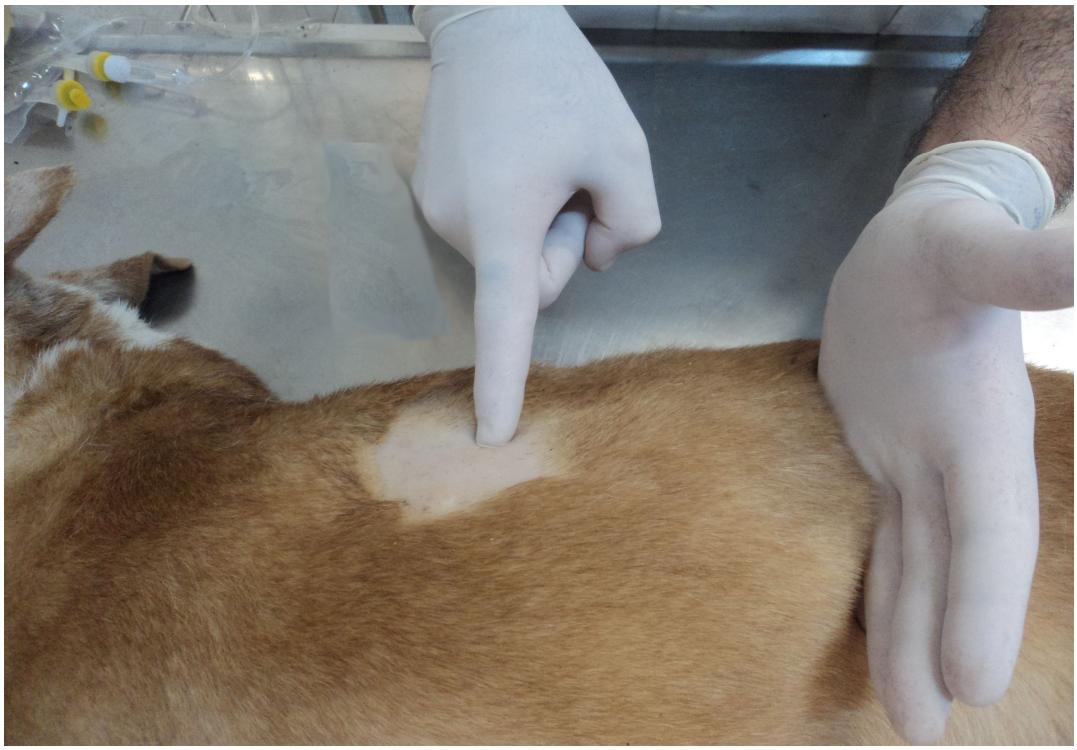

Fonte: próprio autor

Em todas as punções, a agulha foi inserida cranialmente à costela para evitar os vasos e nervos das bordas caudais. Eram feitos movimentos para frente e para trás com a agulha enquanto se procedia à pressão negativa com o êmbolo da seringa. Liberava-se a pressão da seringa e retirava-se a agulha do tórax (ROUDEBUSH, 1981; SILVERSTEIN; DOBRATZ, 2005).

Figuras 2 e 3 – Agulha introduzida no pulmão, na topografia indicada (entre a 7ª e 9ª costelas, dorsalmente a 2/3 da ligação entre a junção costo-condral), realizando pressão negatica no êmbolo.

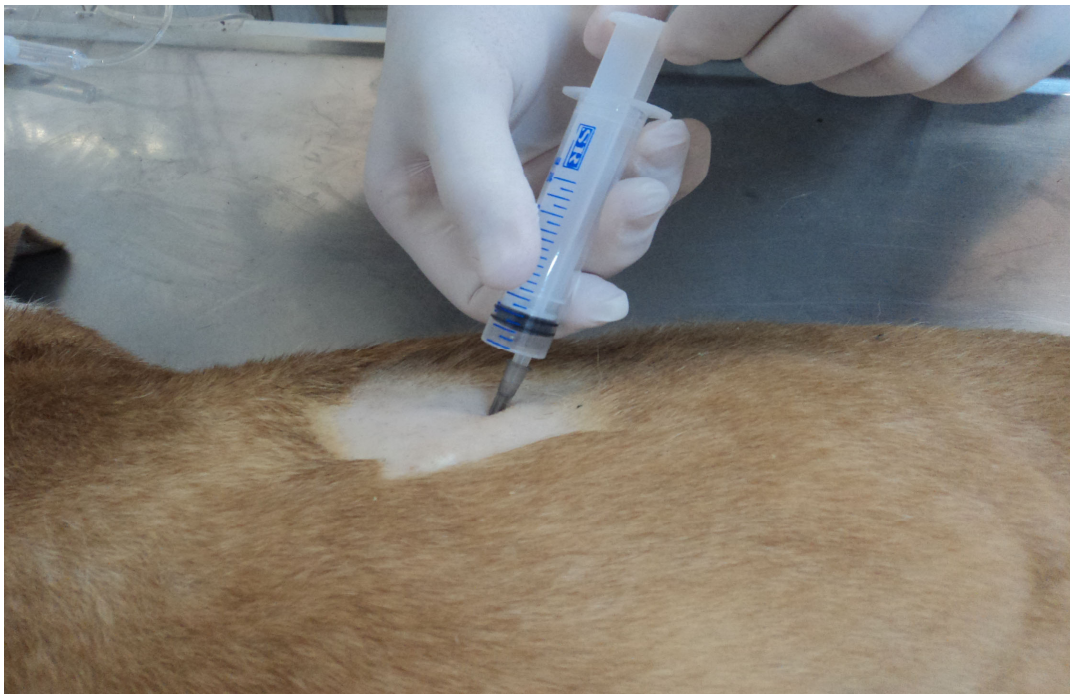

Fonte: próprio autor

A agulha era então desconectada da seringa que era preenchida por ar e então reconectada, e o material do corpo da agulha era expelido em uma lâmina ou meio de cultura para análise citológica, microscópica direta ou cultura.

Foram realizadas BAAF em ambos os pulmões.

5.2.2.2 Obtenção do sangue

As amostras de sangue foram obtidas por punção das veias cefálica ou jugular, na quantidade de 3 a 5 ml, identificadas e acondicionadas em tubos de ensaio com anticoagulante. Após, foram centrifugadas 3.000 r.p.m. por 10 minutos. O sobrenadante (soro) de cada amostra foi armazenado em tubo (Eppendorf®) estéril e congelado a temperatura de -20ºC até a realização do exame soromicológico, que foi realizado no Laboratório de Micologia da Irmandade Santa Casa de Misericórdia de Porto Alegre.

A escolha do vaso a ser puncionado dependia do tamanho, estado clínico e temperamento do animal.

Figura 4 – Tubo de ensaio com sangue e soro separados após centrifugação



Fonte: próprio autor

5.3 Métodos de diagnóstico

5.3.1 Radiografia de tórax

Foi realizado exame radiológico de tórax, em duas incidências: látero-lateral e ventro-dorsal.

Na incidência látero-lateral o animal era posicionado na mesa de raios X em decúbito lateral direito ou esquerdo, dependendo do grau de gravidade de sua alteração respiratória, visando sempre o conforto do mesmo. O tórax deveria estar todo incluído na radiografia, com os membros torácicos tracionados cranialmente, tentando manter as articulações costo-condrais direitas e esquerdas na mesma altura e, preferencialmente, na fase inspiratória da respiração.

A incidência ventro-dorsal (com o cão posicionado em decúbito dorsal) poderia, dependendo também do grau de gravidade da alteração respiratória, ser substituído pela incidência dorso-ventral (o cão posicionado em decúbito esternal). Da mesma maneira que na incidência látero-lateral, o tórax deveria estar todo incluído na radiografia, os membros torácicos tracionados cranialmente e deveria haver o máximo de sobreposição das esternébras em relação à coluna vertebral e também, preferencialmente, na fase inspiratória da respiração.

Fazia-se então a avaliação quanto à alteração de densidade dos campos pulmonares e tipo de lesão, caracterizando as imagens conforme a seguinte classificação:

a) Padrão alveolar: este padrão revela alvéolos cheios de fluidos, debris celulares, com infiltrações neoplásicas ou colapsados. O aspecto radiográfico mostra um pulmão enevoado (branco) em áreas com aumento de densidade (radiopacidade) que tendem a se unir, broncogramas aéreos, consolidação pulmonar e ainda podendo se visibilizar as fissuras interlobares, dependendo da extensão da lesão (figura 6);

b) Padrão intersticial: o interstício pulmonar é o tecido que suporta e envolve vasos sanguíneos, linfáticos, brônquios e alvéolos, e está evidente na radiografia quando neste há acúmulo de líquidos ou material celular. O

aspecto radiográfico mostra imagem reticular, tipo “favos de mel”, com diminuição generalizada do contraste dos campos pulmonares e diminuição da visibilização dos vasos e silhueta cardíaca. Pode ainda mostrar imagens nodulares que, dependendo do seu tamanho se classificam em: miliares, quando tiverem de 0,3 a 0,5cm; nódulos, quando tiverem entre 0,5 e 3,0cm, e massas quando tiverem mais de 3,0cm. Imagens nodulares que medem menos que 0,3cm não estão dentro da classificação de nódulos, pois podem ser simplesmente zonas hemorrágicas ou infiltrações pulmonares concentradas. As imagens nodulares podem ser únicas ou múltiplas (figuras 6, 7, 8 e 9);

c) Padrão brônquico ou bronquial: ocorre quando existe alteração na espessura e densidade da parede bronquial, o que pode provocar alterações do diâmetro do seu lúmen. No aspecto radiográfico visibiliza-se a árvore brônquica mais evidente, podendo haver aspecto de calcificação das paredes dos brônquios, aumento ou diminuição do lúmen bronquial (figura 11);

d) Padrão misto: quando é identificado mais de um padrão na mesma radiografia, com uma inter-relação entre várias estruturas. É o padrão mais comumente encontrado (figura 12);

e) Efusão pleural: é a presença de conteúdo líquido no espaço pleural, que é a membrana que envolve pulmão e lobos pulmonares. Pode ser visibilizada na radiografia a partir do volume de 50 ml em cães pequenos e 100 ml em cães grandes. O líquido que se acumula no espaço pleural pode ser constituído por pus (piotórax), sangue (hemotórax) ou linfa (quilotórax). Estas diferenciações específicas não podem ser visibilizadas no exame radiológico. No aspecto radiográfico visibiliza-se as incisuras interlobulares do pulmão, aumento da radiopacidade da porção ventral da cavidade torácica na incidência látero-lateral, e retração dos lobos pulmonares (afastamento do pulmão em relação à parede torácica). A imagem do acúmulo de líquido pleural apresenta densidade água e aspecto homogêneo entre a parede torácica e margens pulmonares (figuras 13 e 14).

Na classificação de efusão pleural ainda encontra-se o hidrotórax, que é preenchimento total ou quase total de toda a cavidade torácica , quando na imagem radiográfica não se distingue nenhuma ou quase nenhuma estrutura visceral da cavidade, ficando este com um aspecto totalmente homogêneo de densidade água.

As formações de massas (aspecto nodular) e acúmulo de líquidos podem ainda ocorrer no mediastino, que é formado pela reflexão da pleura parietal do hemitórax direito e esquerdo (URTADO, 2011).

Discute-se ainda se o mediastino em cães é completo ou incompleto, porém, esta característica parece ser individual (comunicação pessoal[2]).

5.3.2 Exame citopatológico

Da primeira amostra da BAAF de cada coleta foi realizado um esfregaço em lâmina e corado pelo método Panótico Rápido para exame citopatológico.

5.3.3 Exame micológico

As amostras coletadas por BAAF foram processadas no Laboratório do Setor de Micologia da Faculdade de Medicina Veterinária da Universidade Federal do Rio Grande do Sul. Cada amostra foi homogeneizada com caldo Sabouraud Dextrose sem adição de antimicrobianos e semeada em ágar Malte acrescido de Cloranfenicol (25-27°C/7 dias) para o isolamento de *Aspergillus* spp.

Os isolados foram repicados em ágar Czapeck-Dox (25°C/7 dias) para identificação macroscópica da espécie isolada.

Foi realizada a microscopia direta e com coloração de Grocott de cada isolado para identificação da espécie de *Aspergillus*. Foram observados o arranjo dos conídios e o formato da vesícula (cabeça) aspergilar.

---

[2] Dra. Marianne Lamberts, Médica Veterinária Técnica do HCV-UFRGS - Serviço de Cirurgia

5.3.4 Exame soromicológico

5.3.4.1 Reação de imunodifusão radial dupla para anticorpos anti-*Aspergillus spp*

É um exame que se realiza a partir das reações antígenos-anticorpos dos fungos. Utilizou-se anticorpos e antígenos da Immuno Mycologics, Inc (IMMY, Norman, OK 73071 U.S.A, *A. fumigatus* antígeno-A70110, *A. fumigatus* controle-A80110, *A. flavus* antígeno-A9011, *A. flavus* controle-AA0110, *A. niger* antígeno-AD0110, *A. niger* controle-AE0110). O teste de imunoprecipitação visa detecção de anticorpos produzidos pelos hospedeiro após o contato com a fonte de infecção. Em uma lâmina é distribuído um meio fenolizado onde são feitos seis orifícios circundantes e um central. No orifício central é colocado o antígeno. No orifício superior e no inferior é colocado controle positivo, e nos orifícios laterais as amostras a serem testadas.

A interpretação dos resultados deve ser realizada através da leitura das linhas de precipitação formada no teste. A negatividade do exame será indicada pela ausência da linha, e positividade quando há união da linha precipitada entre o soro controle e a amostra testada (ELLIS *et al*., 2007).

Figura 5 – Esquema de interpretação de resultados de exame soromicológico por reação de imunodifusão radial dupla

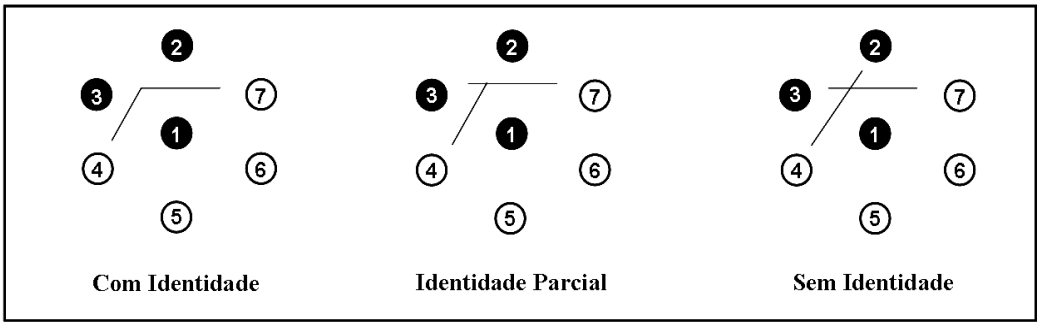

[1]Antígeno
[2,5] Soro Controle Positivo
[3,4,6,7] Amostras de Soro

Fonte: (ELLIS *et al*., 2007).

5.3.5 Exame bacteriológico

As amostras coletadas foram acondicionadas em frascos estéreis e enviadas para o Setor de Medicina Veterinária Preventiva para análise bacteriológica. Em seguida, uma alíquota de 10 µL foi inoculada no ágar Triptona de Soja (TSA, Oxoid) suplementado com 5% de sangue de carneiro, incubados em temperatura de 35±2ºC por 96 horas.

Paralelamente a este procedimento, o inoculo original foi transferido para o Caldo Infusão de Cérebro e Coração (Brain Heart Infusion - BHI, Oxoid), permanecendo a uma temperatura de 35±2ºC por até cinco dias, visando aumentar o poder de detecção de micro-organismos fastidiosos e recuperação de células lesadas. Após este período, uma alíquota de 10 µL do BHI foi transferida para ágar TSA (Oxoid), incubadas a 36±1ºC por 24 horas, e novamente em TSA (Oxoid) suplementado com 5% sangue de carneiro, por 96 horas, na mesma temperatura.

Amostras com crescimento bacteriano foram transferidas para Ágar TSA (Oxoid) para isolamento e submetidas aos testes bioquímicos, de acordo MacFaddin (2000) e Quinn *et al.* (2011).

6 RESULTADOS

6.1 Exame micológico

Não se verificou a presença de *Aspergillus* spp. no exame direto e por coloração de Grocott nas lâminas confeccionadas a partir das 46 amostras homogeneizadas com Sabouraud Dextrose líquido sem adição de antimicrobianos.

Não ocorreu o crescimento de *Aspergillus* spp. nas amostras semeadas em Ágar Malte acrescido de Cloranfenicol (25-27°C/7 dias).

6.2 Exame soromicológico

Não ocorreu reação antígenos-anticorpos em nenhuma das 46 amostras de aspirado pulmonar, confirmado pela não formação de linha de precipitação no teste de reação de imunodifusão radial dupla para anticorpos anti-*Aspergillus* spp.

6.3 Exame bacteriológico

Não houve crescimento bacteriano nas amostras homogeneizadas com Sabouraud Dextrose líquido em nenhum dos meios de cultura utilizados.

6.4 Exame citopatológico

Não foram identificadas estruturas fúngicas em nenhuma das 46 amostras obtidas e coradas em lâmina pelo método Panótico Rápido.

Na tabela 1 estão descritos os diagnósticos citopatológicos encontrados nas amostras analisadas.

Tabela 1 – Diagnósticos citopatológios das amostras obtidas por BAAF do pulmão dos cães com sintomatologia respiratória atendidos no HCV-UFRGS no período de 2010-2011

Nº de amostras	Porcentagem(%)	Laudo citopatológico
6	13	Inflamação Crônica
6	12,7	Metástases*
5	10,8	Efusão Carcinomatosa
4	8,7	Pneumócitos Normais
4	8,7	Material Insuficiente/Apenas Sangue/Indefinido
3	6,5	Carcinoma
3	6,5	Bronquite Crônica
2	4,3	Transudato Modificado
1	2,1	Hemossiderose
1	2,1	Inflamação Catarral Crônica Granulomatosa
1	2,1	Doença Pulmonar Crônica Obstrutiva
1	2,1	Processo Inflamatório Sub-agudo
1	2,1	Edema com alguma Inflamação
1	2,1	Macrófagos Reativos e Neutrófilos
1	2,1	Processo Inflamatório Agudo
1	2,1	Carcinoma de Glândula Ceruminosa
1	2,1	Sugestivo de Hemorragia
1	2,1	Inflamação Piogranulomatosa
1	2,1	Pneumonia
1	2,1	Sugestivo de Carcinoma Bronquiogênico
1	2,1	Congestão Crônica

Fonte: próprio autor

*neste item são inclusas metástases de carcinoma, osteossarcoma, carcinoma mamário, adenocarcinoma e carcinoma tubo-papilífero

6.5 Raios X de tórax/pulmões

A Tabela 2 descreve as impressões radiológicas pulmonares obtidas nos exames radiológicos dos 46 cães amostrados neste estudo.

Tabela 2 – Impressões radiológicas pulmonares obtidas dos cães com sintomatologia respiratória atendidos no HCV-UFRGS no período de 2010-2011 amostrados neste estudo

Nº de amostras	**Porcentagem**	**Impressão radiológica**
4	8,6	Aumento de radiodensidade em Campos pulmonares em padrão alveolar (figura 6)
8	17,3	Aumento de radiodensidade em campos pulmonares em padrão intersticial
3	6,5	Aumento de radiodensidade em campos pulmonares em padrão intersticial miliar (figura 10)
2	4,3	Aumento de radiodensidade em campos pulmonares em padrão intersticial nodular múltiplo (figura 9)
1	2,1	Aumento de radiodensidade em campos pulmonares em padrão intersticial nodular único (massa) (figuras 6 e 7)
5	10,8	Aumento de radiodensidade em campos pulmonares em padrão bronquial ou brônquico (figura 11)
11	23,9	Aumento de radiodensidade em campos pulmonares em padrão misto (figura 12)
3	6,5	Efusão Pleural (figuras 12 e 13)
6	13,0	Hidrotórax
2	4,3	Imagem de campos pulmonares dentro dos padrões radiológicos de normalidade.

Fonte: próprio autor

Tendo em vista todas as amostrar terem resultados negativos para *Aspergillus* spp., não foi possível estabelecer uma correlação das imagens de pulmões obtidas nos exames radiológicos realizados nos 46 cães amostrados neste trabalho, com aspergilose pulmonar.

As figuras de 6 a 14 mostram imagens obtidas nas radiografias de tórax/pulmões em cães incluídos no estudo e suas respectivas impressões conforme classificação da tabela 2.

Figura 6 – Radiografia de tórax/pulmões em incidência látero-lateral demonstrando aumento de radiopacidade pulmonar em padrão alveolar (cão amostra 31).

Fonte: próprio autor

Figura 7 – Radiografia de tórax/pulmões em incidência látero-lateral demonstrando aumento localizado de radiopacidade pulmonar em padrão intersticial nodular único (massa) (cão amostra 19)

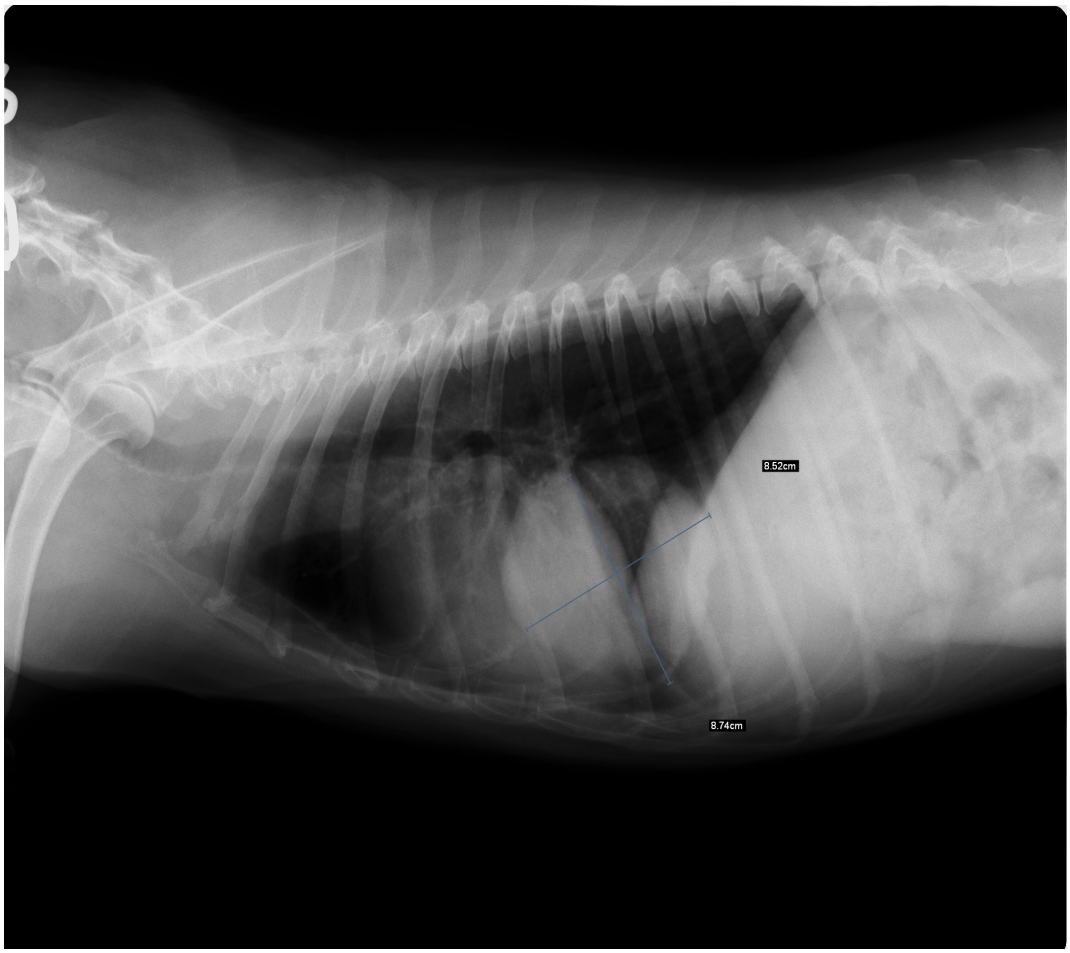

Fonte: próprio autor

Figura 8 – Radiografia de tórax/pulmões em incidência ventro-dorsal demonstrando aumento localizado de radiopacidade pulmonar em padrão intersticial nodular único (massa) (cão amostra 19)

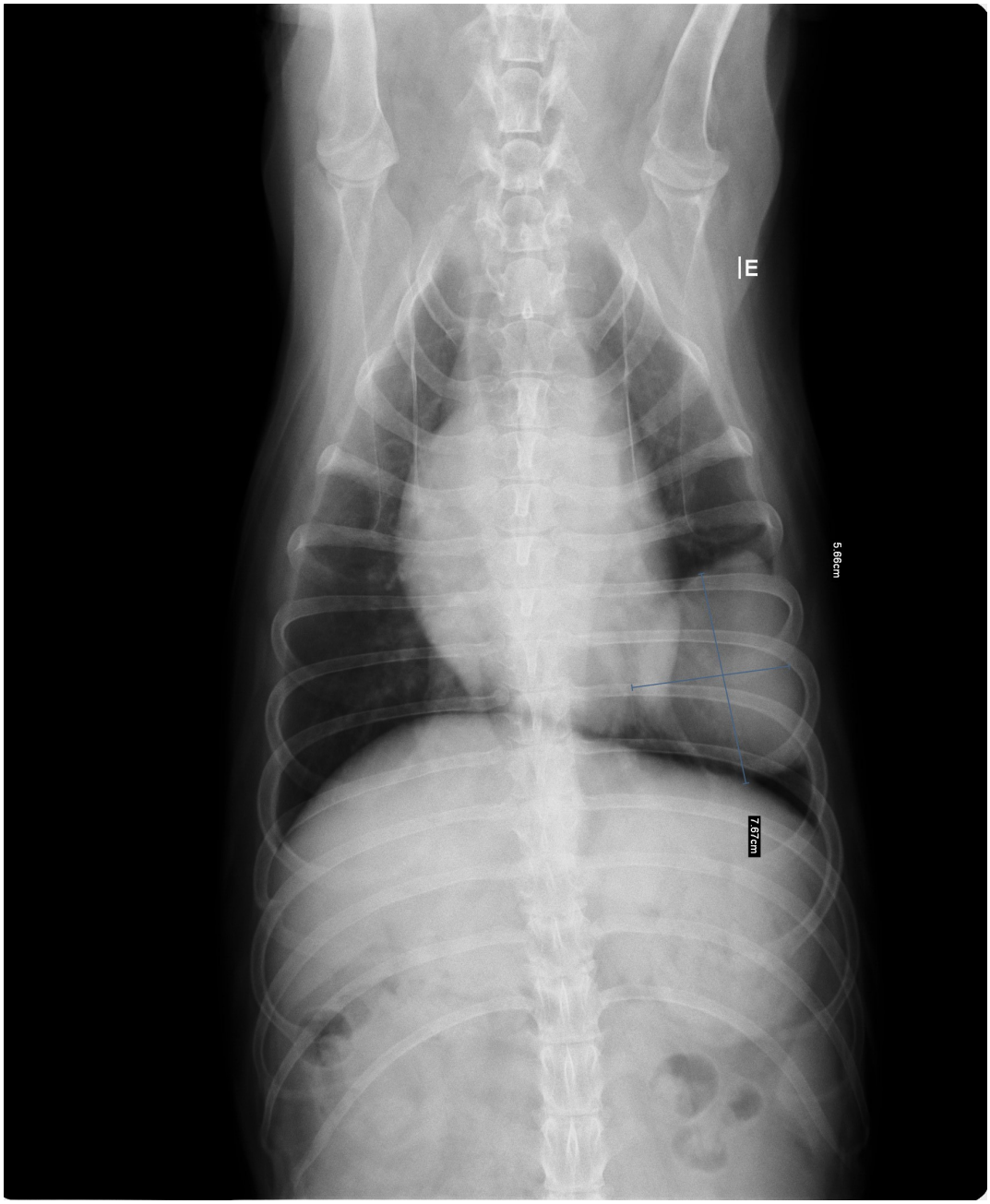

Fonte: próprio autor

Figura 9 – Radiografia de tórax/pulmões em incidência látero-lateral demonstrando aumento de radiopacidade pulmonar em padrão intersticial nodular múltiplo (nódulos) (cão amostra 34)

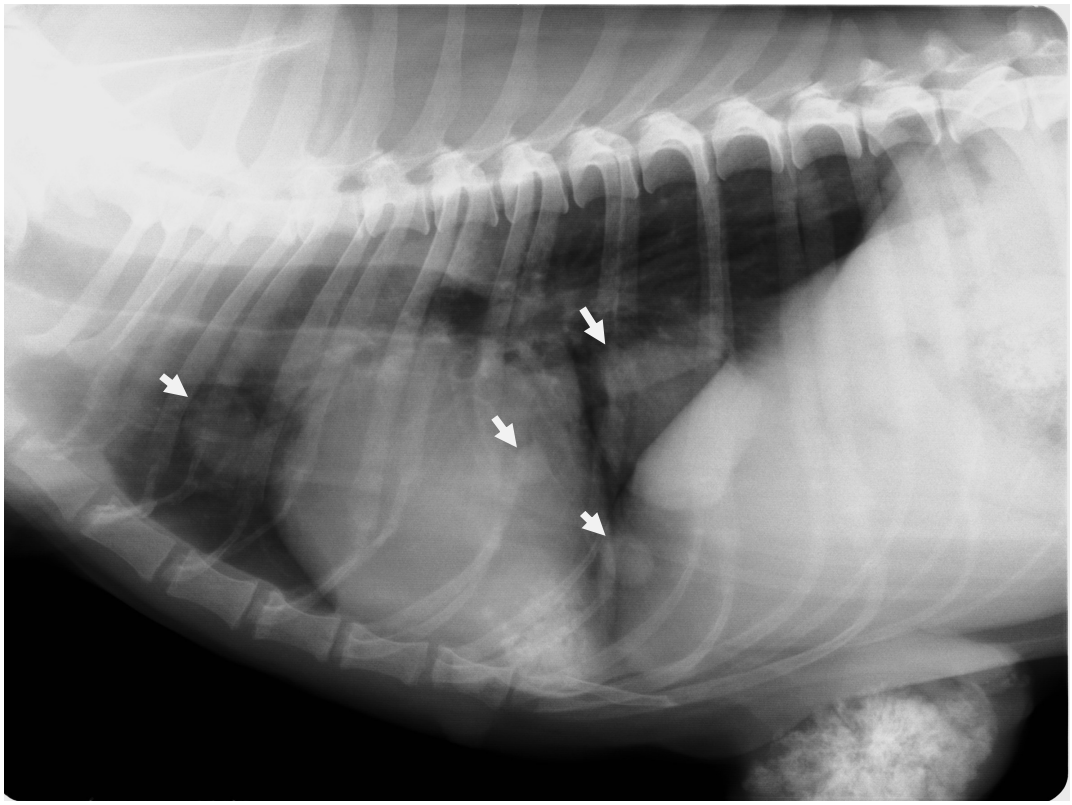

Fonte: próprio autor

Figura 10 – Radiografia de tórax/pulmões em incidência látero-lateral demonstrando aumento de radiopacidade pulmonar em padrão intersticial miliar (cão amostra 39)

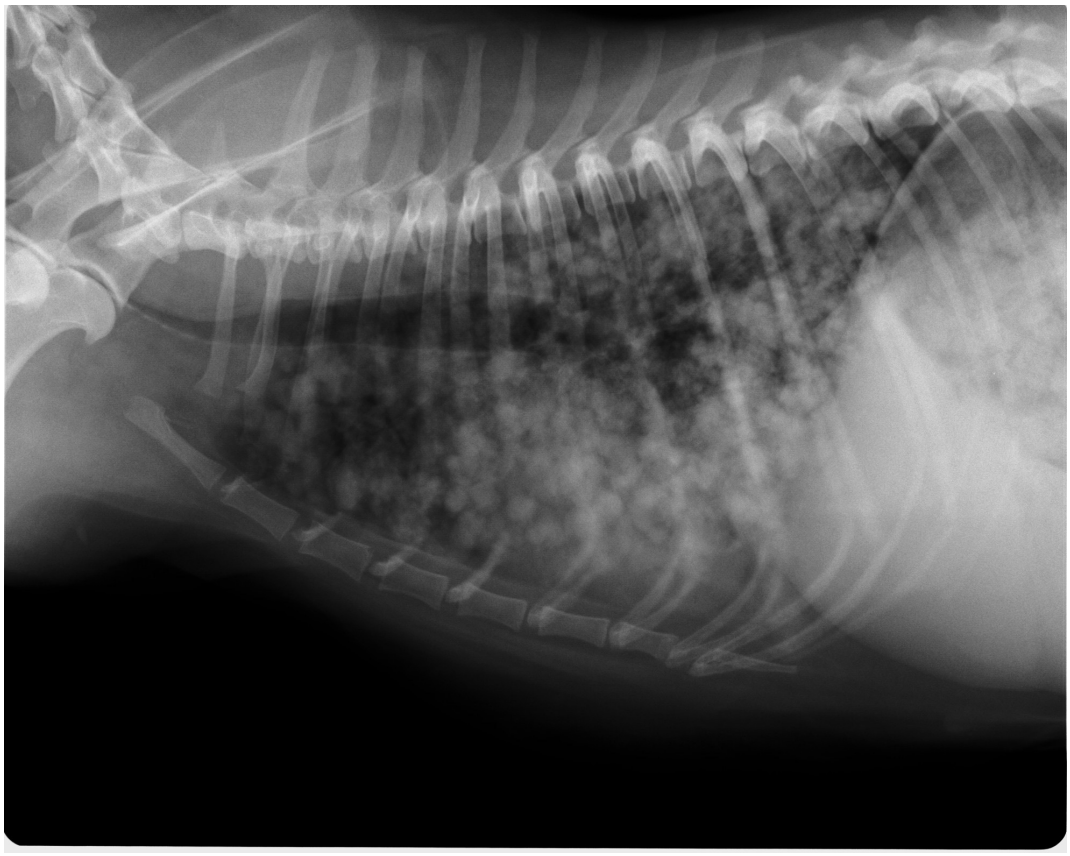

Fonte: próprio autor

Figura 11 – Radiografia de tórax/pulmões em incidência látero-lateral demonstrando aumento de radiopacidade pulmonar em padrão bronquial (cão amostra 20)

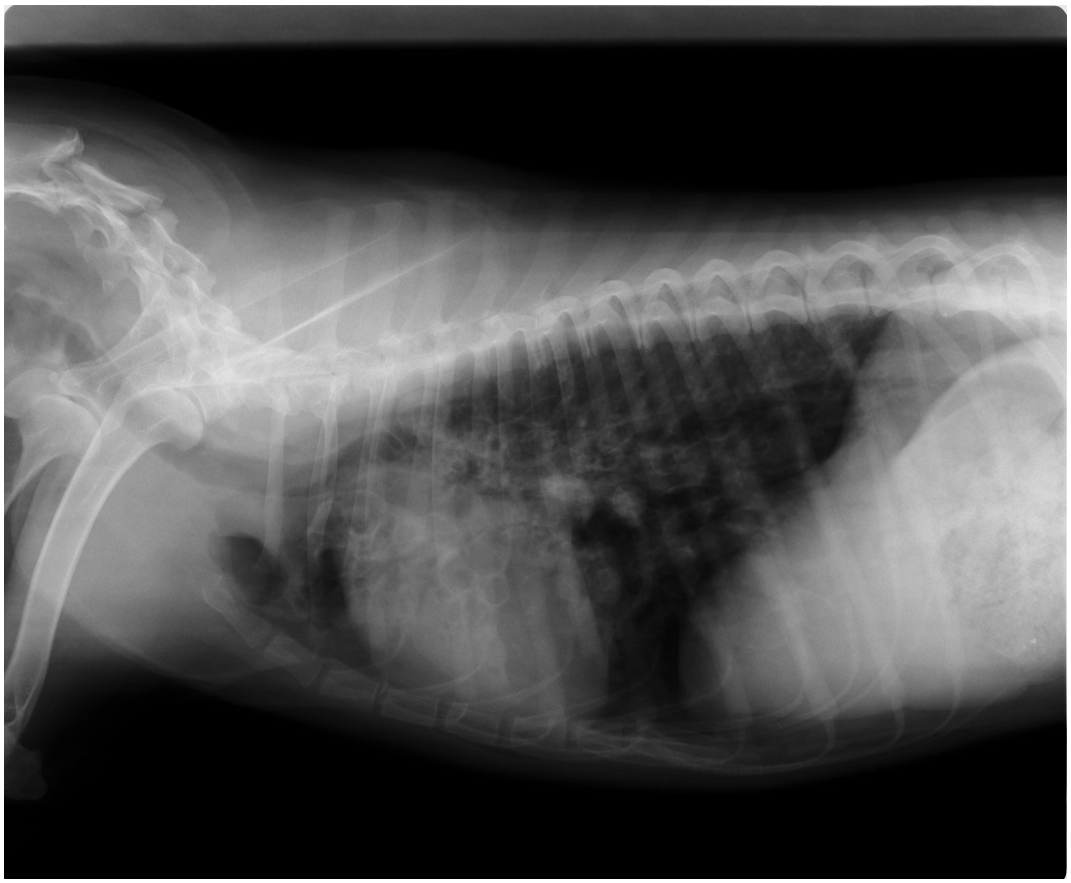

Fonte: próprio autor

Figura 12 – Radiografia de tórax/pulmões em incidência látero-lateral demonstrando aumento de radiopacidade pulmonar em padrão misto (cão amostra 38)

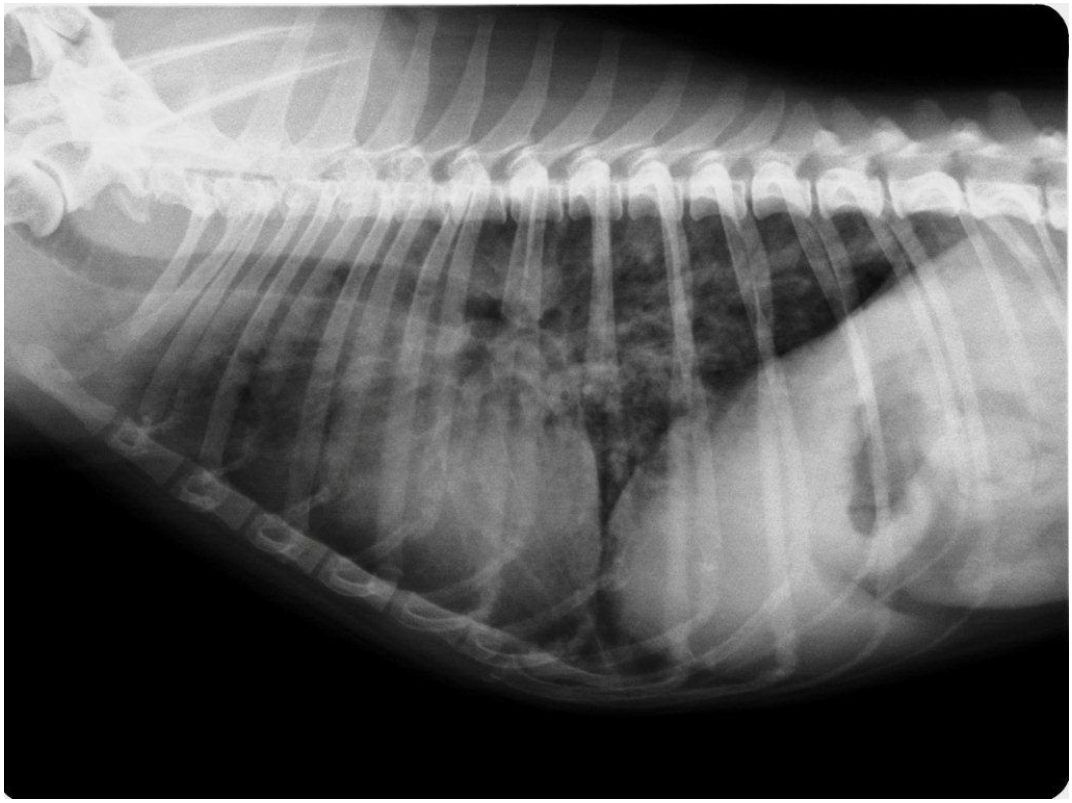

Fonte: próprio autor

Figura 13 – Radiografia de tórax/pulmões em incidência ventro-dorsal demonstrando efusão pleural (cão amostra 28)

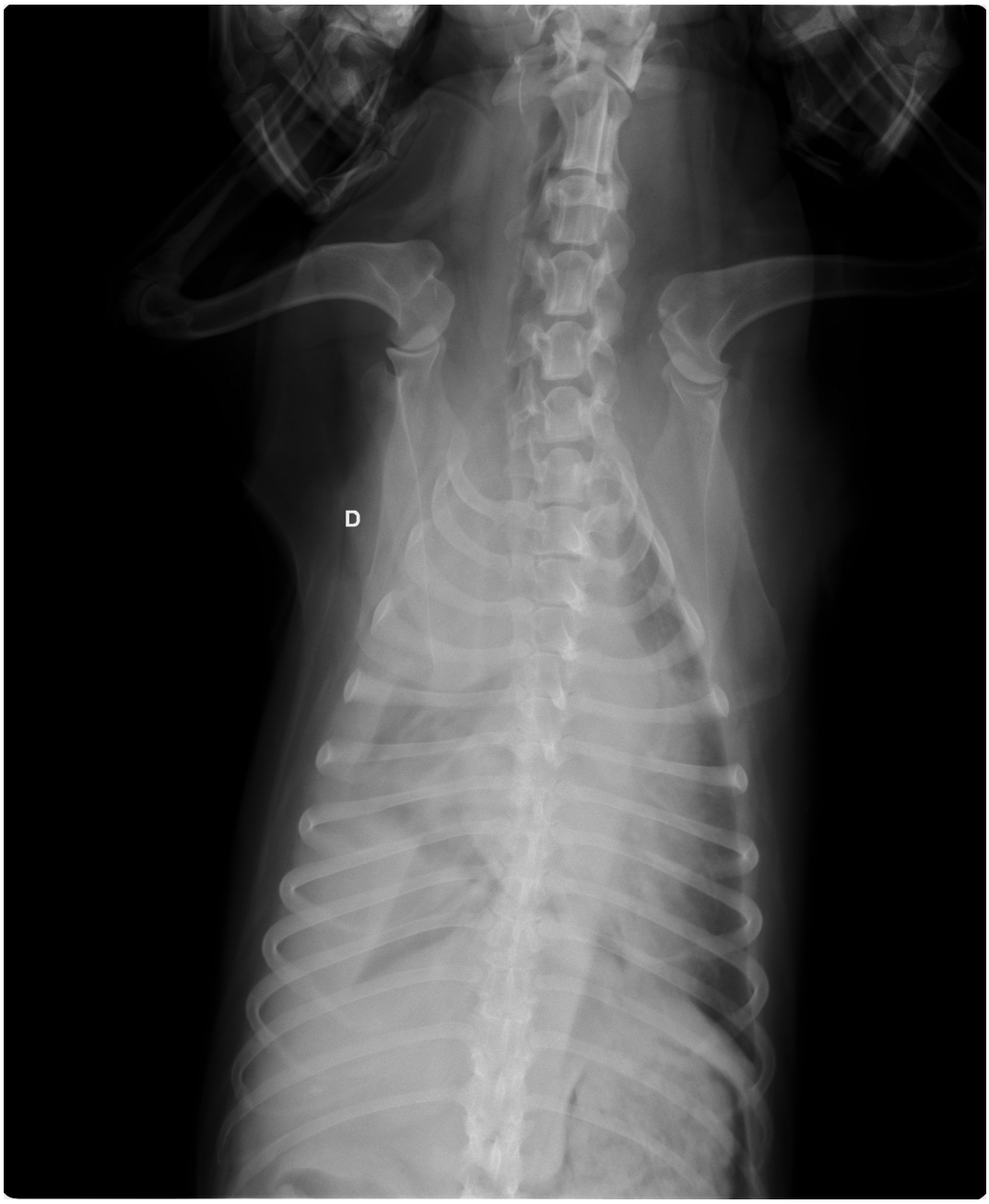

Fonte: próprio autor

Figura 14 – Radiografia de tórax/pulmões em incidência látero-lateral demonstrando efusão pleural (cão amostra 28)

Fonte: próprio autor

6.7 Perfil da amostra pesquisada

Os proprietários dos 46 animais foram entrevistados a fim de ser traçado um perfil do ambiente onde os cães viviam. Destes, 34 (73.9%) em casas com pátio, 5 (10.8%) vivam em apartamento, 5 (10.8%) eram animais errantes e 2 (4.3%) em zona rural. Do total de 46 animais, 78,2% (36) eram fêmeas e 21,8 (10) eram machos. Dentre as fêmeas, as raças da amostra eram 52.7% (19) Sem Raça Definida, 13.8% (5) Rottweiller, 8,3% (3) Dachshund, 5,5% (2) Pug, , 2,7% (1) Beagle, 2,7% (1) Akita, 2.7% (1) Pincher, 2,7% (1) Fila Brasileiro, 2,7% (1) Cocker Spaniel Inglês, 2,7% (1) Collie e 2,7% (1) Lhasa Apso.

Cães com idade entre 3 meses a 15 anos foram utilizados neste estudo e divididos em 3 faixas etárias, assim distribuídos: 2 (5,5%) cães com menos de 1 ano de

idade, 9 (20,7%) entre 1 e 7 anos de idade, e 30 (65,1%) acima de 7 anos de idade. Dos 9 cães entre 1 e 7 anos, 7 (77,7%) eram fêmeas e 2 (22.3%) eram machos.

Em relação ao tamanho, os 46 cães foram distribuídos em pequenos, médios e grandes, sendo que 8 fêmeas e 3 machos se enquadravam na classificação de grande, 4 fêmeas e 2 machos na classificação de médios e 4 fêmeas na classificação de pequenos.

Do total de 46 cães, 22 (47,8%) não estavam sendo medicados, nem haviam recebido tratamento recentemente, 22 (47,8%) estavam recebendo ou haviam recebido recentemente tratamento com antimicrobianos, 1 (2,1%) estava sendo tratado com antimicótico e 1 (2,1%) estava em tratamento com corticosteroide.

A tosse apresentava-se como sintoma em 23 dos animas (50%).

A Figura 15 apresenta os dados referentes ao cruzamento das variáveis idade (3 grupos) e sexo, dos 46 cães utilizados nesta pesquisa, atendidos no HCV-UFRGS no período de 2010 a 2011.

Figura 15 – Dados referentes ao cruzamento das variáveis idade (3 grupos) e sexo, dos 46 cães utilizados nesta pesquisa, atendidos no HCV-UFRGS no período de 2010 a 2011

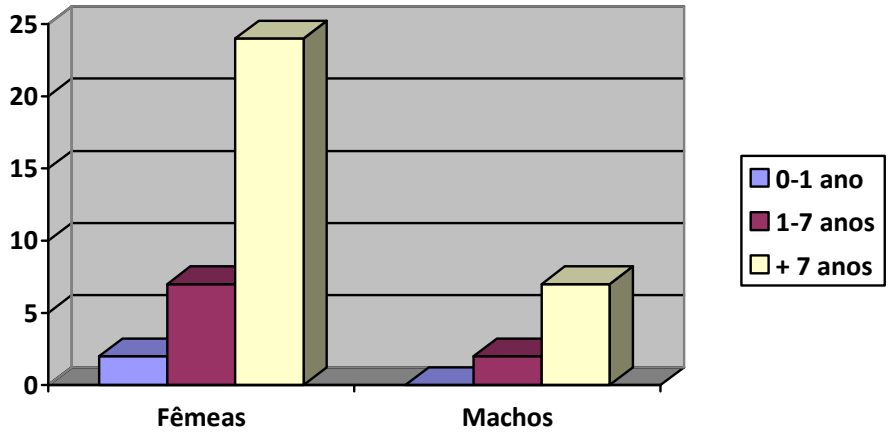

Fonte: próprio autor

7 DISCUSSÃO

Poucos casos de aspergilose pulmonar foram relatados em cães e não existe um estudo epidemiológico específico no Brasil. É considerada uma moléstia rara (MOORE; HANNA, 1995; GARCIA e BLANCO, 2000; KROHNE, 2000; BRUCHIM *et al.*, 2006), o que corrobora o resultado obtido neste trabalho em que nenhuma das amostras teve resultado positivo.

Wolf e Troy, (1997) relatam que fungos do gênero *Aspergillus* podem ser facilmente visualizados com corantes histopatológicos de rotina e com corantes especiais para fungos. As colorações por Panótico Rápido e Grocott das lâminas confeccionadas a partir do material obtido também não revelaram presença de quaisquer estruturas fúngicas.

Segundo Lopes *et al.* (2004) e Lopes, Noronha e Mafort (2010), exames de secreções nasais devem ser analisados com cautela, pois a presença de *Aspergillus* spp. no material pode não significar infecção, e sim a colonização da via aérea. Ferreira (2008) relata que pode não haver concordância entre cultura fúngica e soromicologia. No presente trabalho foram realizados 3 exames para detecção e confirmação de *Aspergillus* spp. no pulmão de cães e todos resultaram negativos. Todas essas referencias estão de acordo com a metodologia deste trabalho em realizar vários exames a fim confirmar a presença de infecção fúngica pulmonar por *Aspergillus* spp.

As duas técnicas mais relatadas de coleta de material pulmonar para pesquisa de agentes fúngicos são a BAAF e o lavado brônquico. A BAAF é um exame de rotina realizado no HCV-UFRGS. Foi selecionada como método de colheita de material pulmonar visando a segurança do paciente. Como todos os animais obrigatoriamente apresentavam problemas respiratórios, o lavado traqueobrônquico, além de exigir sedação profunda, ainda implicaria introdução de meio líquido no espaço livre para respiração do paciente, piorando sua condição respiratória, e aumentando o risco de asfixia, mesmo que momentânea. Roudebush, (1981) comenta que em casos de alteração radiológica pulmonar difusa talvez sejam necessárias várias aspirações (BAAF) no intuito de aumentar as chances de se coletar o agente fúngico. Neste estudo, as aspirações foram limitadas a duas, ou no máximo 4, o que pode ter colaborado com o resultado negativo dos exames diretos em lâmina.

Os animais incluídos neste estudo apresentavam sinais clínicos de alteração respiratória, sendo que destes, 50% apresentavam tosse como sintoma principal.

Segundo Garcia e Blanco (2000) e Kim *et al.* (2003), a tosse persistente é um dos mais evidentes sintomas da pneumonia fúngica. A maioria das amostras obtidas neste trabalho (36) eram provenientes de animais que tinham acesso livre ao meio ambiente (73,9% em pátio de casas e 4,3% em zona rural), e cinco (10,8%) eram errantes. O ambiente onde viviam sugere os potenciais de exposição e situações de risco de contrair a infecção, por estarem em contato com matéria orgânica, habitat dos fungos do gênero *Aspergillus* (DAVEY, 2003; LOPES *et al.*, 2004). Sendo assim, dos 46 animais, 89.1% (41) estavam em maior contato com este material, portanto, com maior risco de contaminação.

As amostras deste estudo também foram obtidas durante todo o ano, acompanhando a variação de umidade e temperatura. Segundo Levitz (1989), o gênero *Aspergillus* pode ser encontrado durante todas as estações do ano, mantém–se por longos períodos e em ambientes secos podem ser viáveis por meses.

A aspergilose pulmonar tem sido descrita mais frequentemente em humanos com imunocomprometimento, que pode ser causada por drogas imunossupressoras como glicocorticoides (RIPPON, 1982; WOLF; TROY, 1997). Das 46 amostras obtidas, uma (2,1%) era de um animal em tratamento com glicocorticóide, e que também resultou negativo em todos os exames.

O tratamento com antimicótico também poderia ocasionar um resultado negativo para *Aspergillus* spp. tanto em cultura, como exame direto e soromicologia. Entretanto apenas um dos 46 cães (2,1%) estava sendo submetido a tratamento com antimicótico (itraconazol). Da mesma maneira, o tratamento com antimicrobianos poderia resultar em negatividade do exame bacteriológico, porém, 22 cães (47,8%) estavam recebendo ou haviam sido submetidos a tratamento com antimicrobianos recentemente, o que pode ter influenciado na ausência de crescimento bacteriano nas amostras obtidas.

A população testada neste estudo teve predominânica de fêmeas de raças grandes. A maioria dos casos relatados de aspergilose pulmonar é em cães de raças médias e grandes, com predominância da raça Pastor Alemão. O estudo de Watt *et al.* (1995), sugere que os cães da raça Pastor Alemão são predispostos a infecções micóticas oportunísticas. Neste estudo, não houve pacientes desta raça.

Os resultados deste estudo não excluem a possibilidade da existência da infecção por *Aspergillus* spp., já que grande parte população canina analisada está constantemente exposta a esse risco por viverem em ambientes que favorecem o contato com matéria orgânica.

8 CONCLUSÃO

Neste trabalho, sob as condições utilizadas:

1- não foi detectada ocorrência de aspergilose pulmonar em cães com sintomatologia respiratória atendidos no HCV-UFRGS no período de 2010-2011;

2- não foi possível correlacionar as imagens radiológicas pulmonares obtidas destes cães com a aspergilose pulmonar;

3- houve concordância entre os exames de microscopia direta, cultura fúngica, citopatologia por coloração de Panótico Rápido e Grocott e soromicologia por imunodifusão radial dupla.

REFERÊNCIAS

ABRAHAM, S. N.; AROCK, M. Mast cells and basophils in innate immunity. **Seminars in Immunology**, Philadelphia, v. 10, n. 5, p. 373-381, Oct. 1998. Disponível em: <http://pdn.sciencedirect.com/science?_ob=MiamiImageURL&_cid=272368&_user=687304&_pii=S1044532398901403&_check=y&_origin=article&_zone=toolbar&_coverDate=31-Oct-1998&view=c&originContentFamily=serial&wchp=dGLbVlk-zSkzV&md5=2e38963ebebe15c97280c6c3d1103337/1-s2.0-S1044532398901403-main.pdf>. Acesso em: 22 out. 2011.

ADAMAMA-MORAITOU, K. K. *et al*. Aspergillus fumigatus bronchopneumonia in a hellenic shepherd dog. **Journal of the American Animal Hospital Association,** Lakewood, v. 47, n. 2, p. E13-E18, Mar./Apr. 2011.

AMITANI, R. *et al*. Purification and characterization of factors produced by aspergillus-fumigatus which affect human ciliated respiratory epithelium. **Infection and Immunity**, Washington, v. 63, n. 9, p. 3266-3271, Sept. 1995. Disponível em: <http://www.ncbi.nlm.nih.gov/pmc/articles/PMC173450/pdf/633266.pdf>. Acesso em: 13 out. 2011.

ANNAIX, V. *et al*. Specific binding of human fibrinogen fragment-d to aspergillus-fumigatus conidia. **Infection and Immunity**, Washington, v. 60, n. 5, p. 1747-1755, May 1992. Disponível em: <http://www.ncbi.nlm.nih.gov/pmc/articles/PMC257068/pdf/iai00029-0033.pdf>. Acesso em: 13 out. 2011.

BENITAH, N. Canine nasal aspergillosis. **Clinical Techniques in Small Animal Practice**, Philadelphia, v. 21, n. 2, p. 82-88, May 2006. Disponível em: <http://www.aspergillus.org.uk/secure/articles/pdfs2/16711614.pdf>. Acesso em: 11 out. 2011.

BRUCHIM, Y.; ELAD, D.; KLAINBART, S. Disseminated aspergillosis in two dogs in Israel. **Mycoses**, Berlin, v. 49, n. 2, p. 130-133, Mar. 2006. Disponível em: <http://www.aspergillus.org.uk/secure/articles/pdfs2/16466447.pdf>. Acesso em: 13 out. 2011.

CAPELOZZI, V. L. Estrutura e mecanismos de defesa pulmonar. *In*: LAPA E SILVA, J. R. (Org.). **Clínica médica**: medicina celular e molecular. São Paulo: Atheneu, 2007. v. 10, p.23-30.

DAVEY, T. N. Aspergilose. *In*: TILLEY, L. P.; SMITH, F. W. K. J. (Ed.). **Consulta veterinária em 5 minutos.** espécies canina e felina. Baruerí: Manole, 2003. p.460-461.

DAY, M. J.; PENHALE, W. J. An immunohistochemical study of canine disseminated aspergillosis. **Australian Veterinary Journal,** Brunswick, v. 68, n. 12, p. 383-386, Dec. 1991.

ELLIS, D. *et al*. **Descriptions of medical fungi**. 2nd ed. Adelaide: Women´s and Children´s Hospital, Mycology Unit, 2007. 198 p.

FERREIRA, R. R. **Pesquisa sorológica de *Aspergillus fumigatus* e cultivo fúngico de amostras obtidas de cães com descarga nasal**. 2008. 58 f. Dissertação (Mestrado em Ciências Veterinárias) - Faculdade de Veterinária, Universidade Federal do Rio Grande do Sul, Porto Alegre, 2008. Disponível em: <http://www.lume.ufrgs.br/bitstream/handle/10183/14331/000665027.pdf?sequence=1> Acesso em: 15 out. 2011.

FISCHER, H.; WIDDICOMBE, J. H. Mechanisms of acid and base secretion by the airway epithelium. **Journal of Membrane Biology**, New York, v. 211, n. 3, p. 139-150, 2006. Disponível em: <http://www.ncbi.nlm.nih.gov/pmc/articles/PMC2929530/pdf/nihms10481.pdf >. Acesso em 15 out. 2011.

GARCIA, M. E.; BLANCO, J. L. Principales enfermedades fúngicas que afectam a los animales domésticos. **Revista Iberoamericana de Micologia**, Barcelona, v. 17, p. S2-S7, 2000.

GREENBERG, A. K. et al. Clinical presentation of pulmonary mycetoma in HIV-infected patients. **Chest**, Chicago, v. 122, n. 3, p. 886-892, Sept. 2002. ISSN 0012-3692. Disponível em: <ttp://chestjournal.chestpubs.org/content/122/3/886.full.pdf+html>. Acesso em: 20 nov. 2011.

GUERIN, S. R.; WALKER, M. C.; KELLY, D. F. Cavitating mycotic pulmonary infection in a german-shepherd dog. **Journal of Small Animal Practice**, Oxford, v. 34, n. 1, p. 36-39, Jan. 1993.

HUNNINGHAKE, G. W. *et al*. Pathogenesis of the granulomatous lung-diseases. **American Review of Respiratory Disease**, Baltimore, v. 130, n. 3, p. 476-477, Sept. 1984.

ITO, K. *et al*. A case, of pulmonary aspergilloma in a border collie. **Japanese Journal of Veterinary Anesthesia and Surgery**, Tokyo, v. 42, n. 1, p. 13-16, 2011.

KABAY, M. J. *et al*. The pathology of disseminated aspergillus-terreus infection in dogs. **Veterinary Pathology**, Basel, v. 22, n. 6, p. 540-547, Nov. 1985.

KERL, M. E. Update on canine and feline fungal diseases. **Veterinary Clinics of North America:** small animal practice, Philadelphia, v. 33, n. 4, p. 721-747, July 2003.

KIM, S. H. et al. Aspergillus niger pulmonary infection in a dog. **Journal of Veterinary Medical Science**, Tokyo, v. 65, n. 10, p. 1139-1140, Oct. 2003.

KNOW-CHUNG, J. K.; BENNETT, J. E. (Ed.). **Medical mycology**. Philadelphia: Lea & Febigeer, 1992. 866 p.

KROHNE, S. G. Canine systemic fungal infections. **Veterinary Clinics of North America**: small animal practice, Philadelphia, v. 30, n. 5, p. 1063-1090, Sept. 2000.

KUPFAHL, C. *et al*. Gliotoxin production by clinical and environmental Aspergillus fumigatus strains. **International Journal of Medical Microbiology**, Jena, v. 298, n. 3-4, p. 319-327, Apr. 2008.

LEVITZ, S. M. Aspergillosis. **Infectious Disease Clinics of North America**, Philadelphia, v. 3, n. 1, p. 1-18, Mar. 1989.

LOPES, A. J.; NORONHA, A. J.; MAFORT, T. M. Mecanismos de defesa do aparelho respiratório. **Revista Hospital Universitário Pedro Ernesto UERJ**, Rio de Janeiro, v. 9, p. 10-16, jul./dez. 2010.

LOPES, J. L. *et al*. Aspergiloses pulmonares. **Pulmão**, Rio de Janeiro, v. 13, p. 34-44, 2004.

MACFADDIN, J. F. (Ed.). **Biochemical tests for identification of medical bacteria**. 3rd ed. Philadelphia: Lippincott Williams & Wilkins, 2000. 912 p.

MOORE, A. H.; HANNA, F. Y. Mycotic osteomyelitis in a dog following nasal aspergillosis. **Veterinary Record**, London, v. 137, n. 14, p. 349-350, Sept. 1995.

MOREIRA, J. S.; ANDRADE, C. F. Mecanismos de defesa do aparelho respiratório. In: TARANTINO, A. B. (Ed.). **Doenças pulmonares**. 6. ed. Rio de Janeiro: Guanabara Koogan, 2008. p. 131-139.

MULLANEY, T. P.; LEVIN, S.; INDRIERI, R. J. Disseminated aspergillosis in a dog. **Journal of the American Veterinary Medical Association**, Schaumburg, v. 182, n. 5, p. 516-518, 1983.

POONACHA, K. B.; SMITH, H. L. Naturally occurring Tyzzer's disease as a complication of distemper and mycotic pneumonia in a dog. **Journal of the American Veterinary Medical Association**, Schaumburg, v. 169, n. 4, p. 419-420, Aug. 1976.

QUINN, P. J. *et al*. Genero Aspergillus. *In*: _____. **Microbiologia veterinária e doenças infecciosas**. Porto Alegre: Artmed, 2005. cap. 39, p. 229-232.

_____. **Veterinary microbiology and microbial disease**. 2nd ed. West Sussex: Wiley-Blackwell, 2011. 1231 p.

RIPPON, J. W. Aspergillosis. *In*: WONSIEWICZ, M. (Ed.). **Medical mycology**: the pathogenic fungi and pathogenic actinomycetes. 2nd ed. Philadelphia: W. B. Saunders, 1982. p. 565-594.

ROUDEBUSH, P. E. A. Percutaneous fine-neeedle aspiration biopsy of the lung in disseminated pulmonary disease. **Journal of the American Animal Hospital Association**, Lakewood, v. 17, n. 1, p. 109-116, Jan./Feb. 1981.

SIDRIM, J. J. C.; MOREIRA, J. L. B. **Fundamentos clínicos e laboratoriais da micologia médica**. Rio de Janeiro: Guanabara Koogan, 1999. 287 p.

SILVERSTEIN, D.; DOBRATZ, K. J. Clinical evoluation of the respiratory tract. *In*: ETTINGER, S. J.; FELDMAN, E. C. (Ed.). **Textbook of veterinary internal medicine**. 6th ed. St. Louis: Saunders, 2005. p. 1213-1215.

SOUBANI, A. O.; CHANDRASEKAR, P. H. The clinical spectrum of pulmonary aspergillosis. **Chest**, Northbrook, v. 121, n. 6, p. 1988-1999, June 2002.

SOUTHARD, C. Bronchopulmonary aspergillosis in a dog. **Journal of the AmericanVeterinary Medical Association**, Schaumburg, v. 190, n. 7, p. 875-877, Apr. 1987.

URTADO, S. L. R. **Curso de atualização em diagnóstico radiográfico**. Porto Alegre: Equalis- Ensino e Qualificação Superior, 2011.

WATT, P. R. *et al*. Disseminated opportunistic fungal disease in dogs: 10 cases (19821990). **Journal of the American Veterinary Medical Association**, Schaumburg, v. 207, n. 1, p. 67-70, July 1995.

WOLF, A. M.; TROY, G. C. Moléstias micóticas profundas. *In*: ETTINGER, S. J.; FELDMAN, E. C. (Ed.). **Tratado de medicina interna veterinária**. São Paulo: Manole, 1997. p.632-658.

WOOD, G. L. *et al*. Disseminated aspergillosis in a dog. **Journal of the American Veterinary Medical Association**, Schaumburg, v. 172, n. 6, p. 704-707, Mar. 1978.

ANEXO A – Ficha de coleta de dados

UNIVERSIDADE FEDERAL DO RIO GRANDE DO SUL
FACULDADE DE MEDICINA VETERINÁRIA
HOSPITAL DE CLÍNICAS VETERINÁRIAS
PROGRAMA DE PÓS-GRADUAÇÃO EM CIÊNCIAS VETERINÁRIAS

Ficha de coleta de dados

Data:_____

Amostra Nº_____ Ficha HCV:_____

Espécie:_____

Raça:_____

Sexo:_____

Idade:_____

Origem:_____(cidade, bairro) ( ) apartamento ( )pátio ( )Errante

Contactantes ( )não ( )aves ( )cães ( )gatos

Vacinas: ( )não ( )Polivalente ( )Raiva ( )outras?_____

Há quanto tempo?_____

Hipótese diagnóstica:_____

Tratamento:

( )Ainda não tratado

( )Tratamento prévio (já fez): ( )antimicrobiano ( )antifúngico

( )Em tratamento: ( )antimicrobiano ( )antifúngico

Resultado RX: ( )infiltrado :padrão ( )bronquial ( )alveolar ( )intersticial ( )misto

( )efusão pleural/hidrotórax

( )outros: ( )enfisema ( )pneumotórax ( )colapso pulmonar/lobo

Resultados

Citopatológico:_____

Micológico:_____

ANEXO B - Termo de consentimento e esclarecimento

UNIVERSIDADE FEDERAL DO RIO GRANDE DO SUL
FACULDADE DE MEDICINA VETERINÁRIA
HOSPITAL DE CLÍNICAS VETERINÁRIAS
PROGRAMA DE PÓS-GRADUAÇÃO EM CIÊNCIAS VETERINÁRIAS

TERMO DE CONSENTIMENTO E ESCLARECIMENTO

1. Autorizo a realização de exames (biópsia por aspiração com agulha fina de pulmão, exame micológico e bacteriológico do material colhido) em animal de minha propriedade, sem ônus financeiro.

2. Estou ciente que os exames são pertinentes ao caso e que terei acesso aos respectivos resultados.

3. Autorizo a publicação de dados referentes aos resultados no meio científico, em congressos e revistas especializadas. A identidade do paciente e do proprietário serão preservados.

4. Estou ciente da possibilidade de efeitos adversos.

Proprietário:

Telefone:

Paciente:

Data:

_____

Assinatura do proprietário