

Correlação da cadeia ossicular no transoperatório com achados histológicos de colesteatomas

Hystology findings' correlation between the ossicular chain in the transoperative and cholesteatomas

*Cristina Dornelles*¹, *Letícia Petersen Schmidt Rosito*², *Luíse Meurer*³, *Sady Selaimen da Costa*⁴, *Andréia Argenta*⁵, *Sabrina Lima Alves*⁶

Palavras-chave: cadeia ossicular, colesteatoma, inflamação, otite média crônica, perimatriz.

Keywords: ossicular chain, cholesteatoma, inflammation, chronic otitis media, perimatrix.

Resumo / Summary

AOtite Média Crônica é definida pela presença de alterações teciduais inflamatórias irreversíveis na fenda auditiva. As lesões ossiculares são as mais prevalentes. **Objetivo:** Correlacionar o grau de comprometimento da cadeia ossicular, visualizada no transoperatório, com o grau histológico de inflamação e com a espessura da perimatriz de colesteatomas. **Tipo de Estudo:** Estudo transversal. **Métodos:** Descrições cirúrgicas de 71 pacientes foram revisadas. Colesteatomas coletados e fixados em formol 10% e preparadas uma lâmina em Hematoxilina-Eosina e outra em Picrosísrios. A leitura foi "cega", através de imagens digitais, no ImageProPlus. A análise estatística foi realizada através do coeficiente de Spearman, sendo considerados como estatisticamente significativos os valores de $P \leq 0,05$. **Resultados:** Havia algum envolvimento da cadeia ossicular em 65 casos. O ossículo mais frequentemente afetado era a bigorna, seguida pelo estribo e pelo martelo. Ao aplicarmos o coeficiente de Spearman entre o grau de comprometimento da cadeia ossicular com a idade do paciente à cirurgia, a espessura da perimatriz e o grau histológico de inflamação não foram detectadas correlações. **Conclusão:** Os nossos achados indicam que é praticamente universal o acometimento da cadeia ossicular na presença de colesteatoma. Não foi encontrada correção entre a erosão ossicular e os achados histológicos.

Chronic otitis media is hystopathologically defined as the presence of irreversible inflammatory tissue changes in the middle ear. Ossicular lesions represent the most prevalent change. **Aim:** to correlate the degree of ossicular chain changes seen during surgery with the inflammatory histological degree and the thickness of the cholesteatoma perimatrix. **Study design:** Cross-sectional study. **Methods:** Seventy-one descriptions of surgeries done in patients submitted to tympanomastoidectomy were reviewed. Cholesteatoma were collected and fixed in 10% formaldehyde. Two slides were made for each cholesteatoma, one stained with HE and another with picrossirius. Images were obtained from light microscopy and digitally processed and "blindly" analyzed using Image Pro-Plus Software. For statistical analysis we used Spearman's coefficient. Differences were considered statistically significant if $P \leq 0,05$. **Results:** the ossicular chain was involved in 65 cases. The incus was the most frequently affected bone, followed by the stapes and the malleus. When the Spearman's coefficient was employed considering ossicular chain change degree with patient's age by the time of surgery, perimatrix thickness and histological degree of inflammation, correlations were not established. **Conclusion:** Our findings indicate that ossicular chain changes are practically universal when a cholesteatoma is present. We didn't find correlations related with bone erosion and cholesteatoma's histological findings.

¹ Mestre em Ciências Médicas - Pediatria Doutorando do Programa de Pós-Graduação em Ciências Médicas: Pediatria - UFRGS, Bióloga no Centro de Otite Média do Brasil Professora do Programa de Pós-Graduação em Fonoaudiologia do IPA Professora Convitada da Faculdade de Medicina da UFRGS.

² Médica Otorrinolaringologista, Mestranda em Ciências Médicas: Cirurgia.

³ Doutora em Ciências Médicas: Gastroenterologia, Professora Substituta.

⁴ Doutor em Cirurgia, Professor Adjunto.

⁵ Acadêmica de Medicina.

⁶ Acadêmica de Medicina.

Serviço de Otorrinolaringologia - Hospital de Clínicas de Porto Alegre - Universidade Federal do Rio Grande do Sul.

Endereço para correspondência: Cristina Dornelles - Rua Cangussu 1343 Porto Alegre RS 90.830-010.

Fundo de Investimento em Pesquisa e Eventos do Hospital de Clínicas de Porto Alegre (FIPE-HCPA).

Este artigo foi submetido no SGP (Sistema de Gestão de Publicações) da RBORL em 29 de agosto de 2006. cod. 3364.

Artigo aceito em 30 de setembro de 2006.

INTRODUÇÃO

A presença de colesteatoma na fenda auditiva de pacientes com otite média crônica, indubitavelmente, resulta em maior morbi-mortalidade decorrente do grande poder de erosão óssea destes acúmulos epiteliais^{1,2}. Usualmente atinge a cadeia ossicular e, menos freqüentemente, os ossos do crânio, inclusive o osso mais rígido do corpo humano, a cápsula ótica, o que demonstra sua forte ação destrutiva sobre o tecido ósseo. A destruição parcial ou total dos ossículos é observada em cerca de 80% dos pacientes com colesteatoma, ao passo que na otite média crônica não-colesteatomatosa há erosão da cadeia ossicular em, aproximadamente, 20% dos casos³. Os mecanismos que levam a esse aumento na degradação óssea, na presença de colesteatoma, ainda não estão esclarecidas⁴.

Segundo Swartz⁴, a destruição ossicular é indiscutivelmente a mais comum dentre as complicações dos colesteatomas, sendo que o tipo de destruição depende da sua origem e do seu modo de expansão. Segundo seus dados, a cadeia ossicular está intacta em apenas 26% dos colesteatomas aticais, sendo o processo longo da bigorna a região mais afetada, seguida pelo corpo da bigorna e a cabeça do martelo. Já os colesteatomas da parte tensa apresentam um poder de erosão de 90%.

A absorção óssea é estimulada por uma variedade de fatores, incluindo a inflamação, a pressão local e citoqueratinas específicas⁵. O conceito enzimático, no qual enzimas de origem epitelial são consideradas as responsáveis pela destruição óssea, foi definido por Abramson⁶, o qual demonstrou a presença de collagenases e hidrolases no colesteatoma, hipótese posteriormente confirmada por Thompsen⁷, Ferlito et al.⁸ sugeriram que a propriedade destrutiva dos colesteatomas, a erosão óssea, é causada pela produção de collagenase pelos componentes dos tecidos epitelial escamoso e fibroso. À hipótese de reabsorção óssea por ação bioquímica, exclusivamente exercida por enzimas collagenolíticas, foram incorporados, posteriormente, outros agentes, como o fator de necrose tumoral (TNF), as interleucinas (IL-1a) e as prostaglandinas (PGE2)⁹⁻¹¹.

Dornelles¹², através da análise histológica de colesteatomas, encontrou correlação inversa entre o tamanho da perimatriz, medida em micrômetros e a idade do paciente na data da cirurgia, e que o grau de inflamação da perimatriz apresentava forte correlação com a espessura da perimatriz. Neste trabalho, contudo, não foi avaliada a relação do grau de inflamação da perimatriz com o comprometimento ossicular.

O presente trabalho pretende correlacionar o grau de comprometimento da cadeia ossicular, observado no transoperatório, com a idade do paciente à data da cirurgia, o grau histológico de inflamação e a espessura da perimatriz de colesteatomas adquiridos.

METODOLOGIA

Este trabalho foi aprovado em suas questões éticas e metodológicas pelo Grupo de Pesquisa e Pós-Graduação de nossa instituição, sob o número 03-271, em 2003. Por sua metodologia é classificado como um estudo transversal comparativo e contemporâneo.

Foram revisadas as descrições dos achados transoperatórios de 71 pacientes, com otite média crônica colesteatomatosa (OMCC), acompanhados no Ambulatório de Otite Média Crônica, submetidos à cirurgia de timpanomastoidectomia, realizadas entre março de 2003 e junho de 2006.

As descrições cirúrgicas foram escritas pelo médico residente, primeiro auxiliar nas cirurgias, contendo dados do paciente, da patologia, da conduta e, com ênfase especial, a inspeção da cadeia ossicular, a qual é detalhada minuciosamente.

Para quantificar o grau de erosão ossicular foi criada a escala a seguir, através do somatório da pontuação, conforme os itens: 0 - se a cadeia ossicular estiver intacta; 1 - para descontinuidade da cadeia; 1 - para cada ossículo erodido; 2 - ausência do ossículo; 3 - platina erodida. Esta pontuação foi cumulativa, sendo que para a obtenção do escore do paciente foram somadas todas as alterações encontradas, resultando em uma escala com valores de zero a 10.

Os colesteatomas foram coletados pelo cirurgião otologista, imediatamente fixado em formol a 10% e processado pelas técnicas histológicas habituais, com inclusão em parafina. Foram preparadas duas lâminas para análises morfológicas de cada amostra. As lâminas foram coradas em Hematoxilina-Eosina (HE) e Picrosírius (Sirius Red) e analisadas em microscópio óptico (Figura 1). Notar, na Figura 1, que o contraste obtido na segunda coloração é bem maior, pois nela as fibras de colágenos coram-se em bordô, o que facilita a diferenciação da espessura da perimatriz a ser medida.

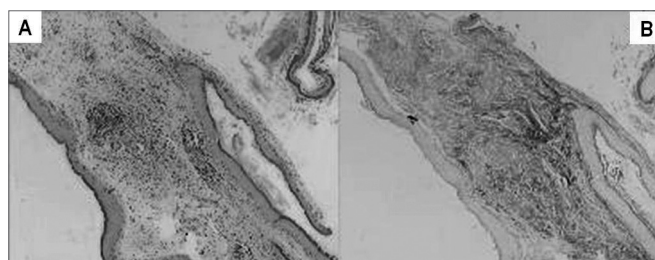


Figura 1. Nesta imagem podemos ver a mesma amostra corada em HE (A) e Picrosírius (B). Notar que o contraste obtido na segunda coloração é bem maior, pois nela as fibras de colágenos coram-se em bordô, o que facilita a diferenciação da espessura a ser medida.

A leitura do material foi “cega” e controlada pela pesquisadora. Foram observados os seguintes constituintes: espessura e inflamação da perimatriz.

Para o grau histológico de inflamação foi criada uma variável ordinal, com valores de zero a três, sendo 0 = ausente, 1 = discreto, 2 = moderado e 3 = acentuado, sendo caracterizado pela intensidade da permeação da perimatriz por linfócitos, neutrófilos, plasmócitos e macrófagos¹³.

A espessura da perimatriz foi obtida através de análise de imagens computadorizadas utilizando o software ImagePro Plus Media Cybernetics (Figura 2). De cada amostra foram realizadas 20 medidas da espessura da perimatriz, as quais foram sumarizadas pela mediana, sendo este o parâmetro utilizado para testar a correlação da espessura da perimatriz com o grau de erosão ossicular.

Os pacientes foram estratificados em dois grupos pela faixa etária, à data da cirurgia, sendo: Pediátricos - pacientes com até 18 anos e Adultos - pacientes a partir de 19 anos.

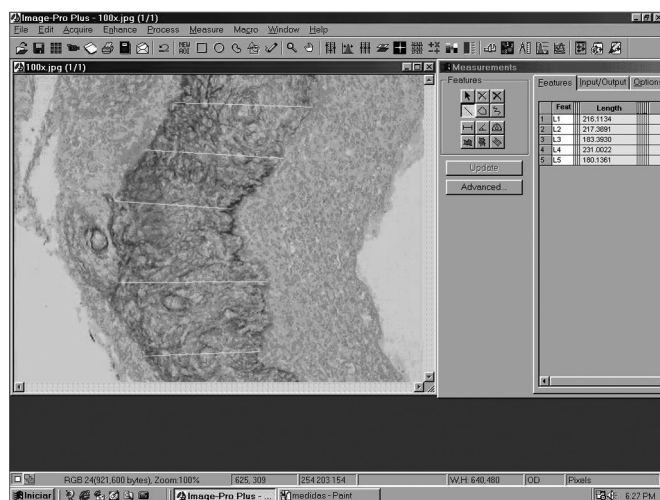


Figura 2. Imagem da tela do software ImagePro Plus Media Cybernetics.

Para a análise estatística foi utilizado o coeficiente de Spearman na análise da correlação do grau de erosão ossicular com o grau histológico de inflamação, com a espessura da perimatriz e com a idade do paciente à data da cirurgia, para os dados descritivos foram utilizadas tabelas de frequência e a comparação entre os grupos foi realizada através do t de Student, utilizando-se o software SPSS 10.0 for Windows. Foram considerados como estatisticamente significativos os valores de P menores que 0,05.

RESULTADOS

Dados Epidemiológicos

A amostra contou com 71 pacientes, com a média

± desvio padrão da idade foi de 26±18 anos. Neste grupo tivemos 38 com idade até 18 anos, com média ± desvio padrão igual a 11±4 anos. Com mais de 18 anos havia 33 pacientes, com idade média ± desvio padrão igual a 39±15 anos.

Achados histológicos

A perimatriz aparece como uma rede inflamatória que envolve o colesteatoma, de espessura variável, tanto intra como interpacientes. No grupo total apresentou uma mediana de 80 micrômetros com intervalo interquartil de 37 a 232, tendo como valor mínimo zero e valor máximo 1.926.

Quando analisamos o grau de inflamação na perimatriz, vista ao microscópio ótico, 60% das amostras foram classificadas como moderada a acentuada.

Dados Transoperatórios e Correlações

A cadeia ossicular estava, de algum modo, comprometida em 65 (92%) dos 71 pacientes revisados (Tabela 1).

Tabela 1. Estado da cadeia ossicular nos grupos pediátrico e adulto.

Estado da Cadeia	Pediátrico	Adulto	Total
Íntegra	2	4	6
Um ossículo eroso	5	5	10
Dois ossículos erosos	10	3	13
Três ossículos erosos	7	5	12
Um ossículo eroso e um ossículo ausente	6	4	10
Um ossículo eroso ou dois ausentes	1	3	4
Dois ossículos erosos ou um ausente	2	6	8
Dois ossículos erosos e platina do estribo ausente	3	1	4
Ausência da cadeia ossicular	2	2	4
Total	38	33	71

Ao analisarmos separadamente cada ossículo, a bigorna era a mais frequentemente afetada, que estava ausente em 14,2% dos procedimentos e com erosão do seu ramo longo em 47,6%, seguido pelo estribo, com erosão da supra-estrutura em 32,3%, e pelo martelo, ausente em 3,8% das orelhas.

O grau de comprometimento da cadeia ossicular apresentou média de 4,35±2,52 na amostra, sendo de 4,26±2,37 nos pacientes pediátricos e de 4,45±2,73 no grupo de adultos. Ao compararmos o grau de comprometimento da cadeia ossicular entre os grupos etários, através do teste t de Student, não encontramos diferença

estatisticamente significativa ($P=0,753$).

Ao aplicarmos o coeficiente de Spearman entre o grau de comprometimento da cadeia ossicular com a idade do paciente à cirurgia, a espessura da perimatriz e o grau histológico de inflamação não foram detectadas correlações (Figura 3).

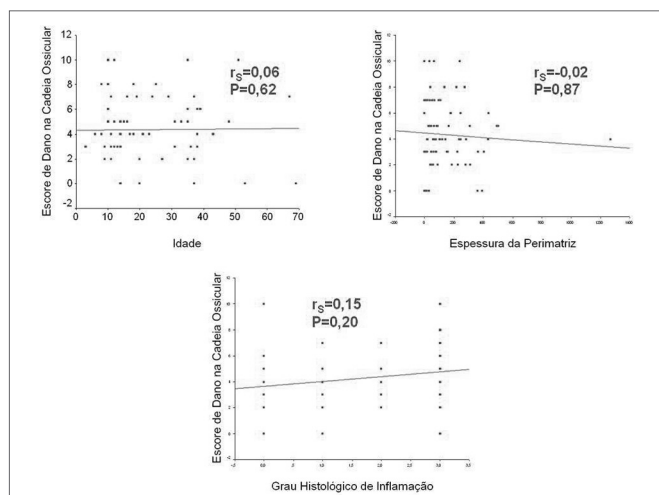


Figura 3. Scatter Plot entre o grau de comprometimento da cadeia ossicular com a idade do paciente à cirurgia, a espessura da perimatriz e o grau histológico de inflamação.

DISCUSSÃO

As alterações ossiculares participam do próprio conceito de otite média crônica: os danos teciduais inflamatórios irreversíveis. Tal comprometimento tem repercussão clínica indiscutível já que afeta a base da condução sonora à orelha interna, resultando inevitavelmente em uma discusia de condução de intensidade variável. Acredita-se que o tipo de alteração provocada pelo processo inflamatório crônico na cadeia ossicular segue um padrão que tende a ser contínuo e mais ou menos repetitivo. Isto quer dizer que a estrutura ossicular mantém-se em um frágil equilíbrio entre a sua própria resistência e os mecanismos destrutivos da inflamação crônica.

Sadé e Fuchs¹⁴ compararam os achados da erosão ossicular em adultos com aqueles achados em crianças. O percentual de destruição do estribo e do martelo foi similar nos dois grupos; já a bigorna apresentou destruição significativamente maior em adultos. No presente estudo, não encontramos nenhuma diferença tanto para o escore do dano ossicular quanto para os ossículos separadamente, entre os grupos pediátricos e adultos.

Em estudo prévio de nossos grupos¹⁵, realizamos estudo de descrições dos achados, da orelha média, no transoperatório de 55 pacientes com otite média crônica, acompanhados no Ambulatório de Otite Média Crônica. Desses pacientes, 49% tinham diagnóstico de Otite Média Crônica Colesteatomatosa (OMCC). No conjunto da

amostra, havia algum envolvimento da cadeia ossicular em 66%, sendo que, na OMCC, este índice era de 96% e na OMCNC caía para 37%. A presença de colesteatoma estava associada à existência de dois ou mais ossículos afetados, assim como à maior prevalência de ausência ou erosão dos ossículos. Esses achados indicam que a maioria dos pacientes com OMC, submetidos à intervenção cirúrgica, possui algum acometimento da cadeia ossicular, e que a frequência e a extensão do comprometimento estavam muito mais relacionados com a presença de colesteatoma.

Em nosso estudo, a bigorna foi o ossículo mais atingido por patologia, seguida pelo estribo e pelo martelo, respectivamente. O fato de a bigorna ser o ossículo mais atingido talvez possa dever-se a sua massa incudal, a sua medula óssea proeminente e, principalmente, à exposição e fragilidade da longa apófise e o seu processo lenticular. Estes fatores, atuando sinergicamente, tornariam este ossículo mais vulnerável a agressões extrínsecas e a processos de osteomielite. Estes achados confirmam os de Tos16, que revisou a patologia ossicular em 1.150 orelhas com otite média crônica, apontou a seqüência bigorna, estribo e martelo como a mais freqüentemente ofendida pelo processo inflamatório.

Hoje, acredita-se que os defeitos ossiculares sejam decorrentes de processos ativos de reabsorção óssea e não à necrose ossicular. Esta teoria pressupõe a presença e participação de células vivas nos mecanismos de desmineralização, erosão e destruição do osso¹⁷. Um osso simplesmente necrótico pode permanecer in situ por vários anos sem sofrer processos de reabsorção. Esta possibilidade é bem ilustrada através das técnicas de reconstrução de cadeia ossicular com implantes de ossículos homólogos. Nestas situações, os ossículos mantêm-se intactos a longo prazo viabilizando a propagação do estímulo sonoro através da orelha média.

O mecanismo da reabsorção óssea na otite média crônica não é completamente entendido. Ruedi¹⁸ e Tumarkin¹⁹ sugeriram que a reabsorção óssea seria devida à pressão exercida pelos colesteatomas sobre a superfície ossicular. Thompsen et al.²⁰ e Sadé & Berco²¹ notaram que os ossículos erodidos estavam invariavelmente cercados por uma reação inflamatória e sugeriram que a inflamação fosse a causa da reabsorção ossicular. Tem sido demonstrado que o tecido de granulação adjacente aos ossículos é capaz de produzir uma variedade de enzimas e mediadores que aceleram a reabsorção ossicular; estas incluem enzimas lisossômicas²², colagenases²³ e prostaglandinas²⁴. Entretanto, a célula dominante no processo da reabsorção óssea ainda guarda controvérsias. Enquanto alguns estudos revelam a presença de osteoclastos nas áreas de destruição óssea²⁴, outros apontam para as células mononucleares como responsáveis pelo quadro²⁵. Segundo alguns autores, a inflamação persistente na otite média crônica colestea-

tomatosa causaria um processo perpétuo de cicatrização na perimatriz do colesteatoma, com conseqüente aumento nos níveis de citocinas. Estas, dentre outros fatores, poderiam ser responsáveis pelo crescimento do colesteatoma e pela destruição óssea por este causada²⁶.

Em estudo precedente¹², nosso grupo encontrou vários indícios de que o grau de inflamação histológica estaria fortemente correlacionado com a espessura da perimatriz dos colesteatomas. Segundo Mayot et al.²⁷, no caso da otite média crônica, as defesas do sistema imune, provenientes da mucosa da orelha média, seriam recrutadas e contribuiriam para a patogenia do colesteatoma, podendo a inflamação da perimatriz contribuir para o comportamento aberrante do colesteatoma²⁸. Alguns autores acreditam que haja a necessidade do tecido inflamatório de granulação (perimatriz) para que ocorra a erosão óssea, característica na otite média crônica colesteatomatosa^{4,29,30}.

Podemos fazer uma analogia da perimatriz com um "campo de batalha", onde ocorreria uma disputa pelo território da orelha média. De um lado, no ataque, encontra-se o colesteatoma; de outro, os tecidos adjacentes da mucosa da caixa timpânica. Com a expansão do colesteatoma, a reação inflamatória aumentaria e, conseqüentemente, produziria mais elementos da cascata inflamatória.

Foi com esta perspectiva que realizamos este estudo para verificar a influência da perimatriz, e de seu estado inflamatório, no processo de erosão ossicular; ao contrário do que nossa hipótese sugeria, não encontramos correção entre os achados histológicos e transoperatórios nos casos estudados.

A erosão óssea resultante da otite média crônica colesteatomatosa pode ser classificada com base em duas hipóteses: biofísica e bioquímica. A base da ação biofísica seria a pressão exercida pelo colesteatoma sobre a cadeia ossicular e as paredes da orelha média. Já a hipótese bioquímica baseia-se na ação destrutivas de colagenases e de produtos inflamatórios.

No presente estudo, através da metodologia empregada, pudemos fazer uma quantificação indireta da ação bioquímica, porém a ação biofísica, até o presente momento, não possui metodologia que permita sua mensuração, sendo assim, o fato de não encontrarmos correlação da espessura da perimatriz (medida indireta de colagenases) e do grau histológico de inflamação (medida indireta de produtos inflamatórios) pode não significar a inexistência dessa correlação, mas sim pode estar sendo influenciada pelo fator pressão do colesteatoma sobre a cadeia ossicular, o qual funcionaria como um fator confundidor nessa análise.

Outro fato que poderia influenciar nos resultados, do presente estudo, é o longo tempo de espera para a realização de cirurgia, visto que trabalhamos com pacientes provenientes do sistema público de saúde, o que acarreta uma espera de dois a cinco anos após o diagnóstico até

a cirurgia. Esta longa espera poderia ser responsável pelo estado avançado de erosão ossicular encontrado nesta amostra.

Assim, a biologia dos colesteatomas ainda precisa ser melhor compreendida para que possamos elucidar os reais mecanismos de destruição do sistema ossicular. Estudos neste sentido, estão sendo iniciados por nosso grupo, através da análise imunohistoquímica de colagenases e angiogênese.

CONCLUSÕES

A maioria dos pacientes com otite média crônica colesteatomatosa, submetidos à intervenção cirúrgica, possui algum acometimento da cadeia ossicular. Nota-se que a destruição ossicular seguiu uma tendência de passos, iniciando pela bigorna, após o estribo até atingir o martelo. Todos estes achados corroboram com os encontrados na literatura.

Não foi encontrada correlação entre o grau de erosão ossicular com os achados histológicos.

AGRADECIMENTOS

Agradecemos aos serviços de Otorrinolaringologia e de Patologia de nossa instituição, pela cessão de sua estrutura, para o desenvolvimento deste projeto.

Ao Grupo de Pesquisa e Pós-Graduação de nossa instituição por seu apoio técnico.

Ao Fundo de Incentivo à Pesquisa e Eventos de nossa instituição pelo financiamento.

REFERÊNCIAS BIBLIOGRÁFICAS

1. Sadé J, Halevy A. The etiology of bone destruction in chronic otitis media. *J Laryngol Otol* 1974;88:139-43.
2. Bretlau P, Jorgensen MB, Sorensen CH, Dabelsteen E. Bone resorption in human cholesteatomas. *Ann Otol* 1982;91:131-5.
3. Chole RA. The molecular biology of bone resorption due to chronic otitis media. *Ann New York Acad Sci* 1997;830:95-109.
4. Swartz J. D. Cholesteatomas of the middle ear. *Diagnosis Etiology and Complications. Radiol Clin North Am* 1984;22:15-34.
5. Olszewska E, Wagner M, Bernal-Sprekelsen M, Ebmeyer J, Dazert S, Hildmann H, Sudhoff H. Etiopathogenesis of cholesteatoma. *Eur Arch Otorhinolaryngol* 2004;261:6-24.
6. Abramson M, Huang CC. Localization of collagenase in human middle ear cholesteatoma. *Laryngoscope* 1976;86:771-91.
7. Thompsen J. Bone resorption in chronic otitis media. In: McCabe BF, Sade J e Abramson M eds. *Cholesteatoma: first international conference*. Aescupulus Publishing Co.: Birmingham, ALA; 1977. p. 136.
8. Ferlito O, Devaney K.O, Rinaldo A, Milroy C, Wenig B, Iurato S, McCabe BF. Clinicopathological consultation ear cholesteatoma versus cholesterol granuloma. *Ann Otol Rhinol Laryngol* 1997;106:79-85.
9. Minotti AM, Kountakis SE, Leighton WR, Cabral FR. Effects of extracellular calcium on cholesteatoma migration and adhesion in vitro. *Otolaryngol Head Neck Surg* 1996;115:458-63
10. Kurihara A, Toshima M, Yuasa R, Takasaka T. Bone destruction mechanisms in chronic otitis media with cholesteatoma: specific

-
- production by cholesteatoma tissue in culture of bone-resorbing activity attributable to interleukin-1 alpha. *Ann Otol Rhinol Laryngol* 1991;100:989-98.
11. Hansen T, Unger R.E, Gaumann A, Hundorf I, Maurer J, Kirkpatrick J, Kriegsmann J. Expression of matrix-degrading cysteine proteinase cathepsin K in cholesteatoma. *The United States and Canadian Academy of Pathology* 2001;14:1226-31.
 12. Dornelles D. Colesteatomas Adquiridos: Análise Comparativa da Perimatriz entre Pacientes Pediátricos e Adultos. Dissertação de Mestrado. Faculdade de Medicina UFRGS; 2004.
 13. Baak JPA. Manual of quantitative pathology in cancer diagnosis and prognosis. Springer-Verlag; 1991.
 14. Sadé J, Fuchs C. Cholesteatoma: ossicular destruction in adults and children. *J Laryngol Otol* 1994;108:541-44.
 15. Dornelles C, Weber R, Schimdt VB, Schimdt L, Dall Igna D, Carvalhal LHSK, Kruse L, Costa SS. Descrição da cadeia ossicular no transoperatório de pacientes com otite média crônica. Pesquisa: Logos e Práxis. Unidade de Pesquisa do Instituto de Cardiologia; 2002. p. 221.
 16. Tos M. Pathology of the ossicular chain in various chronic middle ear diseases. *J Laryngol Otol* 1979;93:769-80.
 17. Krane SM, Dayer JM, Goldring SR. Ossicular pathology In: McCabe BF, Sadé J, Abramsow M. Cholesteatoma First International Conference. Birmingham: Aesculapios; 1977. 102-10.
 18. Ruedi L. Cholesteatosis of attic. *Laryngol Otol* 1958;73:593-609.
 19. Tumarkin A. Attic cholesteatoma. *J Laryngol Otol* 1958;72:610-19.
 20. Thompsen J, Jorgensen B, Bretlau P, Kristensen HK. Bone resorption in chronic otitis media. A histological and ultrastructural study. I. Ossicular necrosis. *J Laryngol Otol* 1974;88:975-82.
 21. Sadé J, Berco E. Bone destruction in chronic otitis media. A histopathological study. *J Laryngol Otol* 1974;88:413-22.
 22. Thompsen J, Bretlau P, Krintensen HK. Bone resorption in chronic otitis media: a light-microscopical and histochemical investigation of acid phosphatase activity. *Acta Otolaryngol* 1975;79:400-8.
 23. Abransom M, Huang C. Localization of collagenase in human middle ear cholesteatoma. *Laryngoscope* 1977;87:771-91.
 24. Bernstein JM, Hausmann E, Wright J. Middle ear disease release of soluble factor(s) stimulating bone resorption. In: McCabe BF, Sadé J, Abramsom M. Cholesteatoma: First International Conference. Birmingham: Aesculapios Publishing Co.; 1977. p.152-61.
 25. Grippaud M. Histopathological study of the ossicles in chronic otitis media. *J Laryngol Otol* 1958;72:177-89.
 26. Milewski C. Role of perimatrix fibroblast in development of acquired middle ear cholesteatoma. *HNO* 1998;46:494-501.
 27. Mayot D, Bénè MC, Faure GC, Wayoff M, Perrin C. Immunohistologic analysis of the cholesteatoma matrix in children. *Int J Pediatric Otorhinolaryngol* 1991;22:115-24.
 28. Palva A, Karma P, Kärjä J. Cholesteatoma in children. *Arch Otolaryngol* 1997;103:74-7.
 29. Mafee M. MRI and CT in the evaluation of acquired and congenital cholesteatomas of temporal bone. *J Otolaryngol* 1993;22:239-48. In: Tessa JRG, Vivente AO, Abreu CEC, Bendassat SF, Antunes ML, Barros FA. Colesteatoma causando paralisia facial. *Rev Bras Otorrinolaringol* 2003;69:657-62.
 30. Jung J, Chole R. Bone resorption in chronic otitis media: the role of the osteoclast. *ORL* 2002;64:95-107.