

Luciana Machado da Silva (Bolsista PIBIC/CNPq); Marcelo Meller Alievi (Orientador); Aline Silva Gouvêa; Ísis dos Santos Dal-Bó; Andréa Gonçalves Velasques; Ana Júlia Andrade Coelho; Luciana Andreatta Torelly Pinto; Cláudio Leonardo Menezes; Verônica Noriega; Thadeu Pinto; Renato Barbosa Silva.

Apoio Fincanceiro: CNPq através da bolsa de iniciação científica através do Edital15/2008.

## Introdução

Devido a problemática ambiental, o aparecimento de animais silvestres tornou-se rotineiro na clínica-cirúrgica veterinária. As aves representam a maior parte dos animais recebidos pelos centros de reabilitação e as fraturas, entre os problemas cirúrgicos nesses animais, as de maior prevalência (WESTFALL & EGGER, 1979). O sucesso da consolidação óssea está diretamente relacionado com os métodos ortopédicos empregados. Segundo DAVIDSON et al. (2005), as placas oferecem maior estabilidade, quando comparadas aos demais métodos de fixação, proporcionando retorno precoce à função do membro, atividade essencial para o processo de soltura de aves selvagens.

## Objetivo

O objetivo do presente estudo foi avaliar as diferentes configurações de microplacas de titânio no tratamento de fraturas experimentais de tibiotarso em pombos domésticos (*Columba livia*).

## Material e Métodos

Foram utilizados 30 pombos domésticos (*Columba livia*) adultos, machos e fêmeas, 7 meses, entre 400 a 500 gramas oriundos do Biotério Central da Universidade Federal de Santa Catarina. Os animais foram separados aleatoriamente em 3 grupos de dez animais e foram submetidos a osteossíntese de tibiotarso com a inserção de uma microplaca de titânio. No grupo 1 foi utilizada uma microplaca de titânio com 6 furos e espaçador central, no grupo 2 com 8 furos sem espaçador central e no grupo 3 com 8 furos com espaçador central. As aves foram submetidas à osteotomia médio-diafisária no tibiotarso direito para colocação das diferentes configurações de microplaca de titânio, sendo fixadas com microparafusos de titânio com 7mm de comprimento. Os animais foram avaliados clínica, radiográfica e histologicamente até completarem 90 dias de pós-operatório.

## Resultados

Em todas as aves houve consolidação óssea (Figura 1) sendo que no grupo 1, o tempo médio foi de 32,9; no grupo 2, 30,8 e no grupo 3, 26,6 dias. O envergamento de microplacas foi a complicação pós-operatória mais freqüente, sendo observada em diferentes graduações entre os grupos (Figura 2). No grupo 1 houve envergamento da microplaca em 60% dos animais, no grupo 2 em 40% e no grupo 3 em 20% das aves.

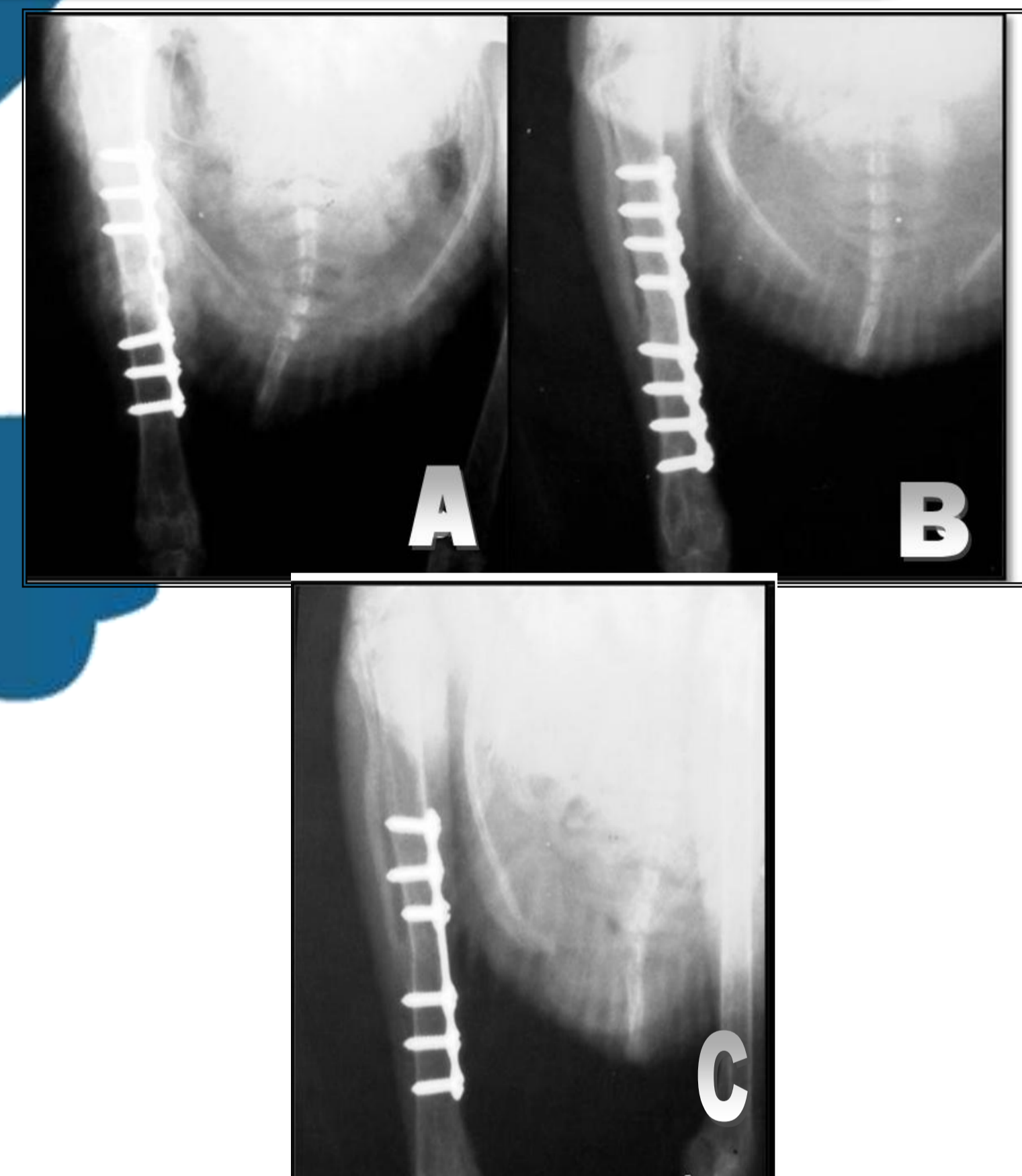


Figura 1 - Exame radiográfico de 5 semana após procedimento cirúrgico do grupo 2(A), 3(B) e 1(C) apresentando consolidação óssea sem alterações.

## Conclusão

A utilização das microplacas de titânio para o reparo de fraturas de tibiotarso demonstra que diferentes configurações afetam significativamente a evolução clínica e as complicações pós-operatórias em pombos domésticos (*Columba livia*). Sendo que, a placa mais longa, com oito furos e espaçador central, é um método com eficácia superior aos demais implantes testados (Figura 3).

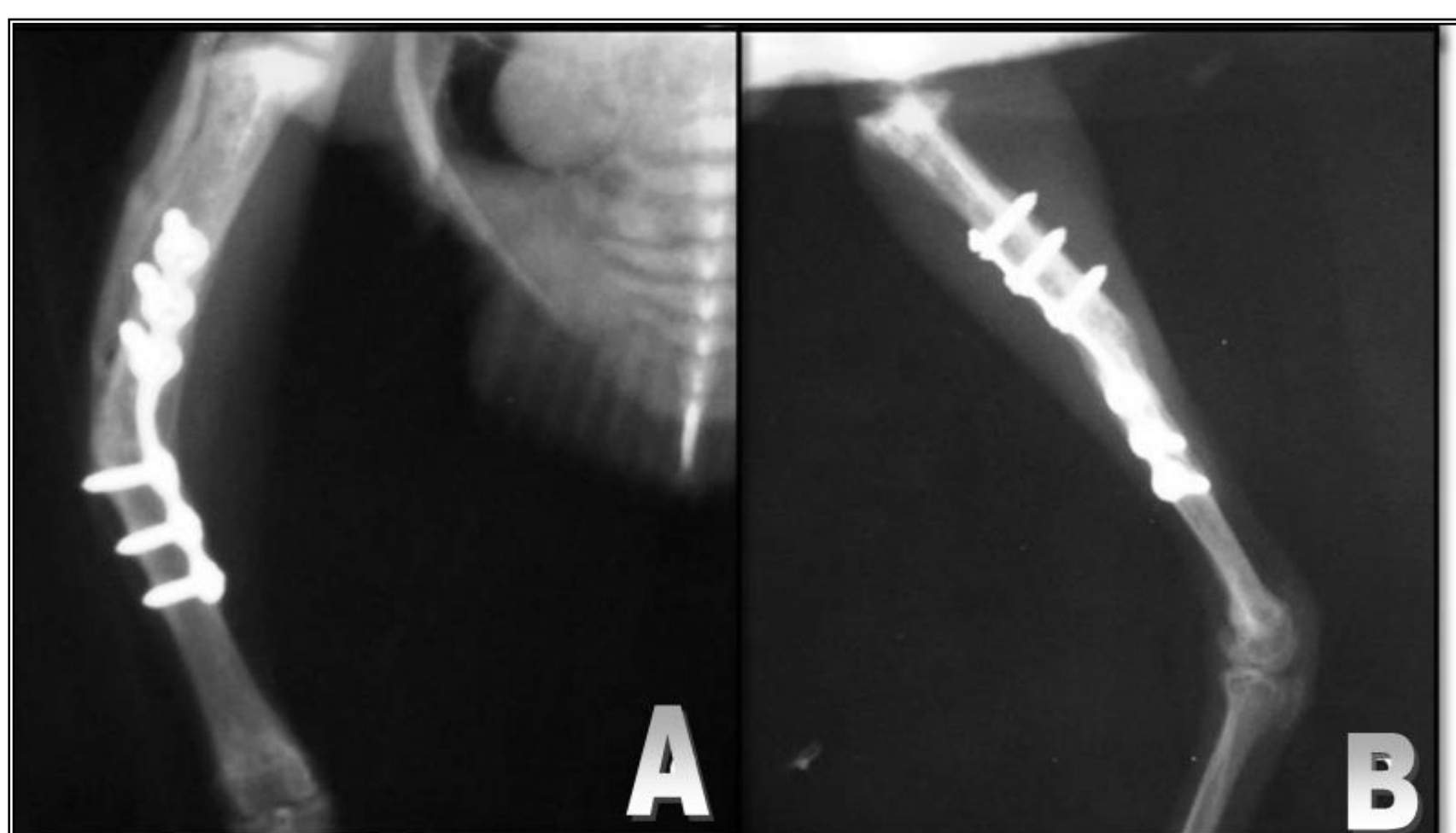


Figura 2 - Avaliação radiográfica de 7 semanas após procedimentos cirúrgicos no grupo 1 evidenciando desvio angular rotacional.

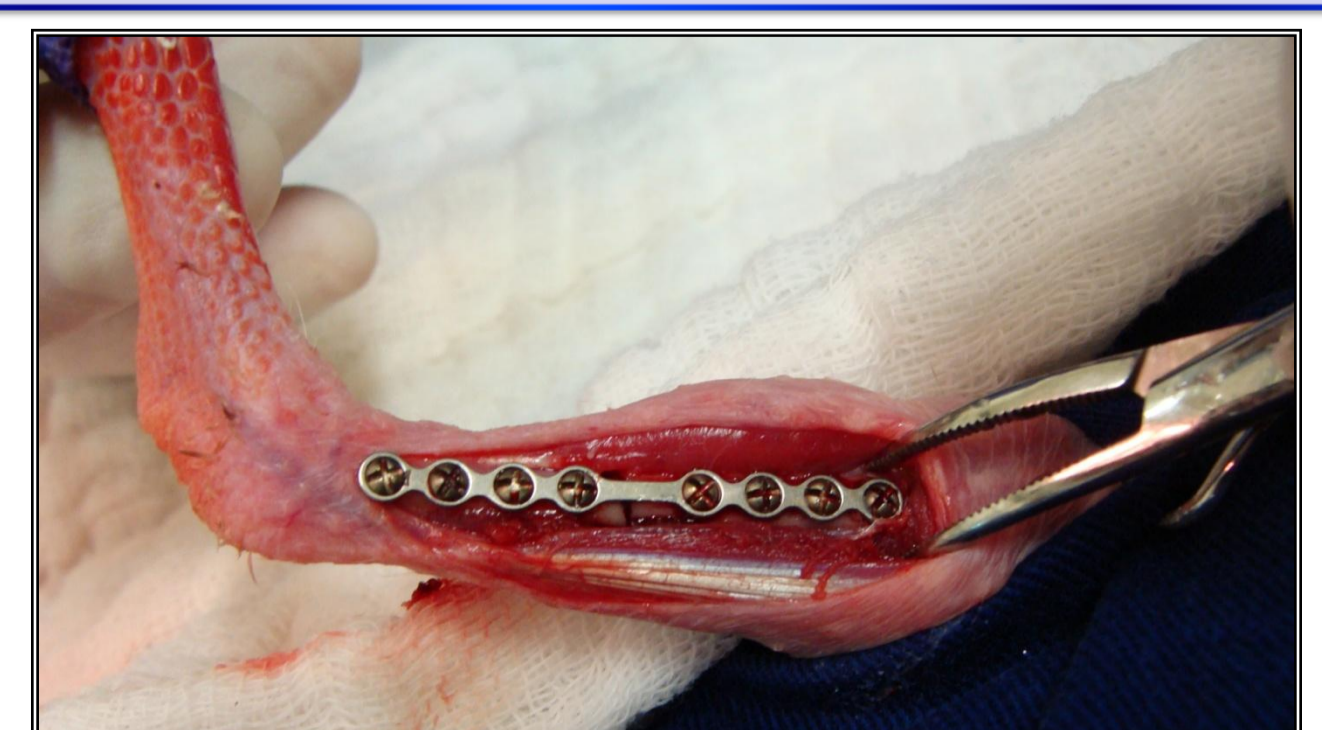

Figura 3 - Osteossíntese de tibiotarso com o uso de microplacas de titânio do grupo 3.

## Referências

- DAVIDSON, J.R., MITCHELL, M.A., RAMIREZ, S. Plate fixation of a coracoid fracture in a bald eagle (*Haliaeetus leucocephalus*). *Journal of Avian Medicine and Surgery*. V.19, n.4, p. 303-308, 2005.
- WESTFALL, M.L.; EGGER, L.E. The management of long bone fractures in birds. *Iowa State Veterinarian*, v.41, n.2, p.81-87, 1979.