



**UNIVERSIDADE FEDERAL DO RIO GRANDE DO SUL - UFRGS**  
**INSTITUTO DE CIÊNCIAS BÁSICAS DA SAÚDE - ICBS**  
**PROGRAMA DE PÓS-GRADUAÇÃO EM CIÊNCIAS BIOLÓGICAS:**  
**NEUROCIÊNCIAS**

**O USO DE CÉLULAS-TRONCO ADULTAS HUMANAS NA**  
**RECUPERAÇÃO FUNCIONAL DA LESÃO MEDULAR TRAUMÁTICA EM RATAS**  
**WISTAR**

**Luciano Palmeiro Rodrigues**

Porto Alegre

2011



**UNIVERSIDADE FEDERAL DO RIO GRANDE DO SUL - UFRGS  
INSTITUTO DE CIÊNCIAS BÁSICAS DA SAÚDE - ICBS  
PROGRAMA DE PÓS-GRADUAÇÃO EM CIÊNCIAS BIOLÓGICAS:  
NEUROCIÊNCIAS**

**O USO DE CÉLULAS-TRONCO ADULTAS HUMANAS NA RECUPERAÇÃO  
FUNCIONAL DA LESÃO MEDULAR TRAUMÁTICA EM RATAS WISTAR**

**Luciano Palmeiro Rodrigues**

**Orientador: Prof. Dr. Carlos Alexandre Netto**

**Co-Orientadora: Profa. Dra. Patrícia Pranke**

Tese de doutorado apresentada ao Programa de Pós-Graduação em Neurociências da Universidade Federal do Rio Grande do Sul como requisito parcial para obtenção do título de doutor em Neurociências

Porto Alegre

2011

*"As coisas importantes levam tempo, e são alcançadas pelo coletivo, não individualmente".*

*H.J. Brunnier*

Para as minhas filhas Manoella e Mariana - meus amores para sempre.

## AGRADECIMENTOS

Ao meu professor Dr. Carlos Alexandre Netto de quem tenho orgulho, admiração e respeito. Agradeço a oportunidade de ter sido seu aluno e, pela atenção, carinho e disponibilidade sempre comigo.

À professora Dra. Patrícia Pranke, pela co-orientação e por ter me oportunizado trabalhar com as células-tronco.

À professora Dra. Matilde Achaval pela sempre valiosa ajuda e disponibilidade.

Ao Programa de Pós-Graduação em Neurociências pela oportunidade de estudo.

Aos professores do PPG em Neurociências, por serem exemplos de neurocientistas.

Aos colegas do laboratório do Prof. Alex, em especial à Aline Pagnussat, Lauren Valentim, Nice Artemi, Eduardo Farias, Fabrício Nicola e Alessandro Witczak pelas ajudas valiosas. À todos os outros colegas agradeço pelo convívio.

Aos colegas do laboratório da Profa. Patrícia Pranke pelo auxílio na preparação das células.

Aos professores Dr. Gerson Chadi e Dra. Rosália Mendez-Otero pela acolhida e ensinamentos em seus laboratórios.

Aos meus pais, Manoel e Naira, meus exemplos de vida, pelo amor e carinho com que me educaram.

À minha irmã Nana, pelo carinho e torcida de sempre.

As minhas filhas Manoella e Mariana por me fazerem mais feliz.

Ao Pedro, pela parceria nestes últimos anos do doutorado.

À Universidade Luterana do Brasil onde iniciei minha trajetória docente e aos colegas do Curso de Fisioterapia pelo apoio.

À UFRGS e ao CNPq por viabilizarem este doutorado.

## SUMÁRIO

<b>APRESENTAÇÃO</b> .....	VIII
<b>LISTA DE FIGURAS</b> .....	IX
<b>LISTA DE ABREVIATURAS</b> .....	XII
<b>RESUMO</b> .....	XIV
<b>ABSTRACT</b> .....	XVI
<b>1. INTRODUÇÃO</b> .....	1
1.1 Fisiopatologia da lesão medular.....	3
1.2 Tratamento da Lesão Medular.....	10
1.3 Terapias Celulares na lesão medular.....	14
1.4 Células-tronco e lesão medular.....	15
1.5 Diferentes tipos de Células-tronco.....	18
1.6 Justificativa.....	27
1.7 Hipóteses.....	28
<b>2. OBJETIVOS</b> .....	29
2.1 Objetivo Geral.....	29
2.2 Objetivos Específicos.....	29
<b>3. MATERIAIS E MÉTODOS</b> .....	30
3.1 Animais.....	30
3.2 Lesão medular traumática.....	30
3.3 Implante de células-tronco na lesão raqui-medular.....	33
3.3.1 Obtenção das células-tronco.....	35
3.3.2 Obtenção das células-tronco mesenquimais à partir dos vasos do cordão umbilical humano.....	36
3.4 Avaliação Funcional.....	38
3.5 Desenho Experimental.....	41
3.5.1.1 Experimento I.....	42
3.5.1.2 Experimento II.....	42
3.6 Análise morfológica.....	43
3.7 Análise estatística.....	47
<b>4. RESULTADOS</b> .....	49

4.1 Resultados Comportamentais – Avaliação Funcional.....	49
4.1.1 Experimento I - Aplicação de células mononucleares de sangue de cordão umbilical humano (CMN).....	49
4.1.2 Experimento II - Aplicação de células-tronco mesenquimais de veia de parede de cordão umbilical humano (CTM).....	53
4.2 Resultados Histológicos – Análise Histológica.....	56
4.2.1 Aplicação de células mononucleares de sangue de cordão umbilical humano (CMN) – administração local e cisterna magna.....	56
4.2.2 Aplicação de células-tronco mesenquimais dos vasos da parede do cordão umbilical humano (CTM) – administração local e na cisterna magna.....	58
4.3 Resultados da Imunofluorescência.....	60
<b>5. DISCUSSÃO.....</b>	<b>68</b>
5.1 Tempo, local de administração e quantidade de células.....	68
5.2 Tipo celular.....	71
5.3 Mecanismos de ação das células-tronco.....	75
<b>6. CONCLUSÕES.....</b>	<b>80</b>
<b>7. PERSPECTIVAS.....</b>	<b>82</b>
<b>REFERÊNCIAS BIBLIOGRÁFICAS.....</b>	<b>83</b>
<b>ANEXOS.....</b>	<b>99</b>

## APRESENTAÇÃO

Esta tese está organizada em capítulos: *Introdução, Objetivos, Materiais e métodos, Resultados, Discussão, Conclusões, Perspectivas, Referências bibliográficas* e o *Anexo* com o artigo publicado no *Brazilian Journal of Medical and Biological Research*.

A *Introdução* apresenta o referencial deste estudo e a revisão dos principais estudos realizados até o momento com Terapia Celular para o tratamento da lesão medular experimental. Os *Objetivos* estão divididos em: Objetivo Geral e Objetivos Específicos. Nos *Materiais e métodos* estão descritos os experimentos realizados, as técnicas e análises utilizadas para a coleta dos dados, assim com a análise estatística para a interpretação dos achados.

O capítulo *Resultados* está apresentado de acordo com as análises realizadas durante os experimentos ao longo deste estudo: análise funcional, análise histológica e análise de imunofluorescência.

A *Discussão* apresenta a interpretação dos resultados obtidos nos diferentes experimentos do estudo, estabelecendo uma relação entre estes resultados e os resultados obtidos anteriormente na literatura. Nos capítulos *Conclusões* e *Perspectivas* estão as conclusões gerais da tese e os futuros trabalhos a serem realizados a partir das conclusões obtidas nesta tese.

Nas *Referências Bibliográficas* estão listadas as referências citadas na *Introdução* e na *Discussão*.

Nos *Anexos* está o artigo publicado no *Brazilian Journal of Medical and Biological Research*.



## LISTA DE FIGURAS

<b>Figura 1-</b> Secção longitudinal do local da lesão da medula espinhal de um rato com lesão moderada por contusão.....	5
<b>Figura 2-</b> Cisto formado em uma medula espinhal de ratos 3 semanas após uma lesão contusa.....	6
<b>Figura 3-</b> Esquema dos mecanismos que ocorrem após a lesão medular traumática.....	8
<b>Figura 4-</b> Esquema demonstrando os obstáculos e estratégias para a regeneração após a lesão medular traumática.....	10
<b>Figura 5-</b> Aplicação dos tratamentos de acordo com o estágio da lesão medular..	12
<b>Figura 6-</b> Esquema da classificação das células-tronco de acordo com a capacidade de gerar diferentes tipos de células no corpo.....	16
<b>Figura 7a-</b> NYU <i>Impactor</i> .....	31
<b>Figura 7b-</b> Alturas da haste.....	31
<b>Figura 7c-</b> Posicionamento do animal no <i>Impactor</i> .....	31
<b>Figura 7d-</b> Haste na medula exposta.....	31
<b>Figura 7e-</b> Lesão medular por compressão.....	32
<b>Figura 7f-</b> Animal após a lesão medular.....	32
<b>Figura 8-</b> Esvaziamento da bexiga.....	33
<b>Figura 9a-</b> Posicionamento do animal no estereotáxico.....	34
<b>Figura 9b-</b> Administração na cisterna magna.....	34
<b>Figura 9c-</b> Local de administração na medula lesada.....	34
<b>Figura 10a-</b> Coleta da placenta e cordão umbilical .....	35
<b>Figura 10b-</b> Coleta do sangue do cordão umbilical.....	35
<b>Figura 10c-</b> Bolsa contendo o sangue do cordão umbilical.....	35
<b>Figura 11a-</b> Amostra do cordão umbilical humano .....	36
<b>Figura 11b-</b> Corte transversal do cordão umbilical.....	36

<b>Figura 11c-</b> Esquema dos vasos da parede do cordão umbilical.....	36
<b>Figura 12-</b> Campo aberto circular para a análise da atividade locomotora avaliada utilizando a Escala BBB .....	38
<b>Figura 13a-</b> Pelve do animal.....	39
<b>Figura 13b-</b> Trocânter maior do fêmur.....	39
<b>Figura 13c-</b> Côndilo do fêmur.....	39
<b>Figura 13d-</b> Maléolo lateral do tornozelo.....	39
<b>Figura 13e-</b> Cabeça do quinto dedo.....	39
<b>Figura 14a-</b> Animal do grupo controle.....	40
<b>Figura 14b-</b> Animal do grupo controle cirúrgico.....	40
<b>Figura 14c-</b> Animal do grupo lesão.....	41
<b>Figura 14d-</b> Animal do grupo lesão tratado.....	41
<b>Figura 15a-</b> Remoção da medula.....	43
<b>Figura 15b-</b> Medula removida.....	43
<b>Figura 16-</b> Lâminas com cortes de medulas coradas com Violeta de Cresil.....	44
<b>Figura 17a-</b> Microscópio.....	45
<b>Figura 17b-</b> Imagem do programa Image-Pro Plus.....	45
<b>Figura 17c-</b> Cruzes sobrepostas na imagem da medula para o cálculo do volume, no programa Image-Pro Plus.....	45
<b>Figura 18-</b> Régua utilizada na objetiva 2x como instrumento para calibrar o programa e possibilitar a quantificação das imagens da medula torácica.....	46
<b>Figura 19-</b> Avaliação locomotora pela Escala BBB. Animais tratados com administração local das CMN 1h após a lesão.....	50
<b>Figura 20-</b> Avaliação locomotora pela Escala BBB. Animais tratados com CMN administradas na cisterna magna 24h após a lesão.....	51
<b>Figura 21-</b> Avaliação locomotora pela Escala BBB. Animais tratados com CMN administradas na cisterna magna 9 dias após a lesão.....	52

- Figura 22-** Avaliação locomotora pela Escala BBB. Animais tratados com administração local das CTM 1h após a lesão..... 54
- Figura 23-** Avaliação locomotora pela Escala BBB. Animais tratados com CTM administradas na cisterna magna 24h após a lesão..... 54
- Figura 24-** Avaliação locomotora pela Escala BBB. Animais tratados com CTM administradas na cisterna magna 9 dias após a lesão..... 55
- Figura 25-** Volume da medula torácica no experimento com transplante de CMN após 1 hora de lesão..... 57
- Figura 26-** Volume da medula torácica no experimento com transplante de CTM 1h após lesão..... 59
- Figura 27-** Cortes transversais da medula torácica, no nível T9, de animais do experimento com CTM..... 60
- Figura 28-** Identificação das células transplantadas expressando o antígeno anti nuclear e celular mitótico (NUMA)..... 61
- Figura 29-** Células transplantadas mostrando dupla marcação usando os anticorpos NUMA (marcado em verde) e NG2 (marcado em vermelho) para identificação dos precursores de oligodendrócitos..... 62
- Figura 30-** Células transplantadas mostrando dupla marcação usando os anticorpos NUMA (marcado em verde) e GFAP (marcado em vermelho) para identificação dos astrócitos..... 63
- Figura 31-** Células transplantadas mostrando dupla marcação usando os anticorpos NUMA (marcado em verde) e Sinaptofisina (marcado em vermelho) para identificação dos neurônios..... 64
- Figura 32-** Marcação das CMN, transplantadas 1h após lesão, no local da medula lesada com a marcação do anticorpo NUMA com dupla marcação usando os anticorpos GFAP, Sinaptofisina e NG2..... 65
- Figura 33-** Marcação das CTM, transplantadas 1h após lesão, no local da medula lesada com a marcação do anticorpo NUMA com dupla marcação usando os anticorpos GFAP, Sinaptofisina e NG2..... 66

**LISTA DE ABREVIATURAS**

- ASIA** – *American Spinal Injury Association*
- AVC** – Acidente vascular cerebral
- BBB** – Escala de Basso, Beatie e Bresnahan
- BDNF** – Fator neurotrófico derivado do cérebro
- BrdU** – Bromodeoxiuridina
- CPDA-1** – Citrato fosfato dextrose adenina
- CMN** – Fração de células mononucleares
- CT** – Células-tronco
- CTA** – Células-tronco adulto
- CTE** – Células-tronco embrionárias
- CTH** – Células-tronco hematopoiéticas
- CTM** – Células-tronco mesenquimais
- CTN** – Células-tronco neurais
- DEMEM** – Meio Dulbecco modificado por Eagle
- FDA** – *Food and Drug Administration*
- GDNF** – Fator neurotrófico derivado da linhagem de célula glial
- GFAP** – Proteína Glial Fibrilar Ácida
- GFP** – Proteína fluorescente verde
- GM** – Substância cinzenta
- IBGE** – Instituto Brasileiro de Geografia e Estatística
- MAG** – Glicoproteína associada à mielina
- MASCIS** – *Multicenter Animal Spinal Cord Injury Study*
- NG2** - Proteoglicano sulfatado de condroitina
- NGF** – Fator de crescimento do nervo
- NGS** – Soro normal de cabra
- NHI** – Instituto Nacional de Saúde dos Estados Unidos
- NOGO-A** – *Neurite outgrowth inhibitor*
- NSCID** – *National Spinal Cord Injury Database*
- NT-3** – Neurotrofina-3
- NUMA** – Antígeno anti nuclear e celular mitótico
- NYU** – *New York University*

**PBS** – Solução salina tamponada com fosfato

**PBS-Tx** – Solução salina tamponada com fosfato com Triton-X

**PFA** – Paraformaldeído

**SNC** – Sistema Nervoso Central

**TGF- $\beta$ 2** – Fator transformador de crescimento  $\beta$ -2

**VEGF** – Fator de crescimento endotelial vascular

**WM** – substância branca

## RESUMO

A lesão medular traumática é uma patologia incapacitante, ainda sem tratamento eficaz. As terapias celulares representam uma nova estratégia para o tratamento destas lesões. As células-tronco adultas são fontes potenciais para o transplante celular com o objetivo de minimizar a lesão e promover a recuperação de tecidos lesados, como a medula espinhal.

O objetivo desta tese foi avaliar a eficácia do transplante de células-tronco adultas na recuperação funcional e regeneração da lesão medular traumática em modelo experimental de lesão medular contusa em ratas fêmeas Wistar. Os principais objetivos foram: a) comparar os efeitos do transplante da fração mononuclear de sangue de cordão umbilical humano e de células-tronco mesenquimais dos vasos da parede do cordão umbilical humano; b) determinar a janela terapêutica deste tipo de intervenção, comparando os implantes de células-tronco realizados 1 hora, 24 horas e 9 dias após a lesão; c) demonstrar a possível diferenciação das células-tronco implantadas, bem como sua integração no tecido lesado.

Os resultados obtidos demonstraram que o transplante de células foi mais eficaz para a recuperação funcional da lesão medular em ratas Wistar quando realizado pela via de administração local 1h após a lesão, quando comparado com a administração na cisterna magna e a aplicação 9 dias a lesão. O tratamento com a fração de células mononucleares ou com as células-tronco mesenquimais do sangue do cordão umbilical 24h após a lesão, não apresentou resultado funcional significativo.

Observou-se a neuroproteção do tecido medular quando foi realizado o transplante de células-tronco mesenquimais 1h após a lesão medular. As células humanas transplantadas migraram e sobreviveram no local da lesão quando administradas na cisterna magna ou quando administradas diretamente no local da lesão, porém não se diferenciaram em células gliais ou neurônios.

Concluimos que o transplante de células-tronco adultas promoveu a recuperação funcional após a lesão medular contusa, principalmente quando realizado 1h após a lesão diretamente no local da lesão. Apesar das células transplantadas sobreviverem na área da lesão, não foi evidenciada diferenciação celular.

Palavras-chave: lesão medular, terapia celular, recuperação funcional, células-tronco mesenquimais, células mononucleares, cordão umbilical humano, NYU *Impactor*

## ABSTRACT

Spinal cord injury is a debilitating disease and yet no effective treatment is available. In this framework cell therapy represents a new strategy to treat this condition. Adult stem cells are potential sources for cell transplantation in order to minimize injury and promote the recovery of damaged tissues, such as the spinal cord.

The purpose of this Thesis was to evaluate the action of adult stem cells in the regeneration and functional recovery of spinal cord injury in experimental contusion spinal cord injury in female Wistar rats. Main goals were: a) to compare the effects of transplantation of the mononuclear cells of human umbilical cord blood and mesenchymal stem cells of the vessel wall of human umbilical cord; b) to determine the therapeutic window of this type of intervention, comparing the stem cell implants performed 1 hour, 24 hours and 9 days after injury; c) to demonstrate the possible differentiation of cells implanted, as well as their integration into the damaged tissue.

Results reported demonstrate that the transplantation of stem cells was more effective for functional recovery of spinal cord injury when performed into the site of the lesion 1 h after injury, as compared with administration in the cisterna magna 9 days after injury. Treatment with mononuclear cells and mesenchymal cells from umbilical cord blood 24 hours after injury, not showed functional outcome.

Neuroprotection was observed when mesenchymal stem cells were transplanted 1 hour after spinal cord injury. The transplanted human cells survived and migrated to the site of injury either when administered in the cisterna magna or directly onto the injury site, but did not differentiated into glial cells or neurons.

It is suggested that the transplantation of adult stem cells promotes functional recovery after spinal cord injury when performed 1 hour after injury directly at the injury site, however differentiation of transplanted cells was not detected.

Key words: spinal cord injury; cell therapy, functional recovery, mesenchymal stem cells, mononuclear cells, human umbilical cord, NYU Impactor



## 1. INTRODUÇÃO

As lesões medulares são insultos neurológicos causadas por eventos traumáticos que acometem anualmente milhares de indivíduos de todas as faixas etárias, com elevadas taxas de mortalidade e morbidade crônica (GONDIM, 1998; SUMIDA et al., 2001). De acordo com o *National Spinal Cord Injury Database* (NSCID) em 2010, a lesão medular é definida como a ocorrência de uma lesão traumática aguda de elementos neurais do canal medular (medula e cauda eqüina), resultando em uma deficiência motora e/ou sensorial, temporária ou permanente. Essa definição clínica de lesão medular, para o NSCID, exclui as doenças do disco intervertebral, as lesões vertebrais na ausência de lesão medular, as avulsões de raízes nervosas, as lesões de nervos periféricos e de raízes nervosas fora do canal medular, o câncer, as doenças vasculares da medula espinhal e outras doenças medulares não traumáticas.

A lesão medular ocorre em cerca de 15% a 20% das fraturas da coluna vertebral (RABEH; CALIRI, 2010). Na Europa, a incidência anual de novos casos da lesão medular traumática é de 10 a 30 novos casos por milhão de habitantes. Nos Estados Unidos, a incidência varia de 27 a 83, dos quais mais de 80 % são homens, em uma proporção de 3,8 homens para 1 mulher (McDONALD et al., 2003; WYNDAELE; WYNDAELE, 2006). No Brasil, a estimativa é de 40 novos casos por milhão de habitantes por ano (RABEH; CALIRI, 2010). Nos Estados Unidos, Europa e Japão este tipo de lesão acomete aproximadamente 30.000 indivíduos por ano, sendo um problema crônico que atinge aproximadamente 500.000 pacientes (DABNEY et al., 2004). Estima-se que mais do que 130.000 indivíduos sofram de lesão medular a cada ano no mundo (SOBANI; QUADRI; ENAM, 2010).

As principais causas do trauma medular são os acidentes automotivos, esportes e atividades recreativas, acidentes relacionados com o trabalho e quedas. A maioria das vítimas é jovem, saudável e sofrerá de uma incapacidade para toda a vida, pois não existe tratamento universalmente aceito para essa condição patológica (SAKANAKA et al., 2006).

A média de idade dos indivíduos com lesão medular traumática é de 37,6 anos, sendo a etiologia mais freqüente o acidente automobilístico em 50,4% dos casos. As quedas (23,8% dos casos), a violência (11,2% dos casos) e acidentes durante a

prática de esportes (9% dos casos) também estão entre as causas mais comuns (HO et al., 2007). A maior incidência de lesão medular está entre os adultos jovens, vítimas de lesão traumática por acidente de trânsito (VAN DER BERG et al., 2011).

Antes da II Guerra Mundial, 80% de todos os lesados medulares morriam em poucos anos. Atualmente, com os avanços na assistência à saúde e no atendimento às vítimas de traumas, a taxa de mortalidade tem diminuído e 80% dos indivíduos lesados sobrevivem, porém com seqüelas após dez anos de lesão (NOGUEIRA; CALIRI; SANTOS, 2002). A expectativa de vida dos pacientes com lesão medular continua aumentando. A média de tempo de sobrevivência tem sido de 38 anos após a lesão, com 43% dos pacientes sobrevivendo por pelo menos 40 anos (WYNDAELE; WYNDAELE, 2006).

De acordo com o Instituto Brasileiro de Geografia e Estatística (IBGE), a partir do censo demográfico de 2000 há no Brasil cerca de 200.000 paraplégicos e 50.000 tetraplégicos em uma população de aproximadamente 170.000.000 pessoas. Na cidade de São Paulo, em estudos conduzidos com indivíduos que sofreram lesão medular, verificou-se que mais de 70% desses eram homens, com idade entre 30 e 40 anos. Aproximadamente 52% dos pacientes apresentaram lesão na região torácica, sendo 78% resultantes de lesões traumáticas (RIBERTO et al., 2005; ANDERLE et al., 2010).

A lesão traumática da medula espinhal resulta em perda de tecido, incluindo os tratos de fibras mielinizadas que conduzem informação motora e sensorial (vias descendentes e vias ascendentes) (BRACKEN et al., 1990). A lesão geralmente resulta em perda permanente da função motora e sensorial por apresentar mielinização anormal, associada à redução ou bloqueio da condução axonal (WRATHALL et al., 1998). Esse fato é devido à capacidade limitada de regeneração dos neurônios adultos do Sistema Nervoso Central (SNC) (TOBIAS et al., 2003). Para Teng e colegas (2002) e Sobani; Quadri; Enam (2010), déficits sensoriais e motores após a lesão medular são causados por lesão aguda dos axônios, extensa perda de neurônios e glia, desmielinização e pelo processo cicatricial.

Além dos déficits sensitivos e motores, alterações viscerais e tróficas relacionadas com o nível da lesão (local da lesão na medula) e o tipo da lesão (ruptura parcial/ incompleta ou total/ completa da medula) deixam os indivíduos em condição de paraplegia (ausência de força em membros inferiores), paraparesia

(diminuição de força em membros inferiores), tetraplegia (ausência de força em membros superiores, inferiores e tronco) ou tetraparesia (diminuição de força em membros superiores, inferiores e tronco). Essas condições exigem tratamento sintomático de elevado custo econômico, social e familiar (DERRY, 1998; ROWLAND, 2002).

Segundo Ho e colegas (2007), 34,5% das pessoas com lesão medular apresentam uma tetraplegia incompleta, seguido de paraplegia completa (23,1%), tetraplegia completa (18,4%) e paraplegia incompleta (17,5%). Cinquenta por cento das lesões medulares são classificadas como completas (WYNDAELE; WYNDAELE, 2006). Para Van den Berg e colegas (2011), a maioria das lesões localiza-se no nível cervical ou torácico e, freqüentemente, são classificadas como A na graduação da *American Spinal Injury Association* (ASIA), ou seja, lesão completa, sem função motora ou sensorial abaixo do nível da lesão.

A extensão da lesão medular decorrente de um trauma causa interrupção da função medular em graus variáveis e dependem da gravidade da lesão (ROWLAND, 2002). Os danos na medula espinhal podem resultar de trauma em 84% dos casos (STOKES, 2000). A lesão medular traumática humana envolve uma combinação de forças contusas e tensas agindo na coluna vertebral e medula (DABNEY et al., 2004). A compressão e a contusão direta na medula espinhal levam a uma lesão primária em consequência do deslocamento ósseo ou do disco para dentro do canal medular. Com isso, as células nervosas falham em restaurar a função neural normal e progridem para o choque medular, que representa uma falência geral dos circuitos medulares (SEKHON; FEHLINGS, 2001).

### 1.1 Fisiopatologia da lesão medular

A literatura especializada apresenta evidências de que mecanismos inflamatórios participam dos fenômenos de degeneração secundária em doenças agudas e crônicas do SNC (BLIGHT, 1985; PERRY et al., 1998; WYSS-CORAY, 2002; GOMES-LEAL, 2004).

A medula espinhal possui substância cinzenta, contendo principalmente corpos celulares de neurônios e de células gliais, e substância branca, que também contém corpos celulares de alguns grupos neuronais e de células gliais, mas é principalmente formada por tratos de axônios mielinizados. Ambas as substâncias

são lesadas durante as doenças neurodegenerativas agudas, tais como o trauma medular. A lesão dos tratos axonais presentes na substância branca do SNC é uma das principais causas dos déficits funcionais subjacentes a estas doenças, e o desenvolvimento da lesão depende da localização destes tratos axonais acometidos (DE KEYSER et al., 1999; DEWAR; YAM; MCCULLOCH, 1999; COLEMAN; PERRY, 2002; MEDANA; ESIRI, 2003).

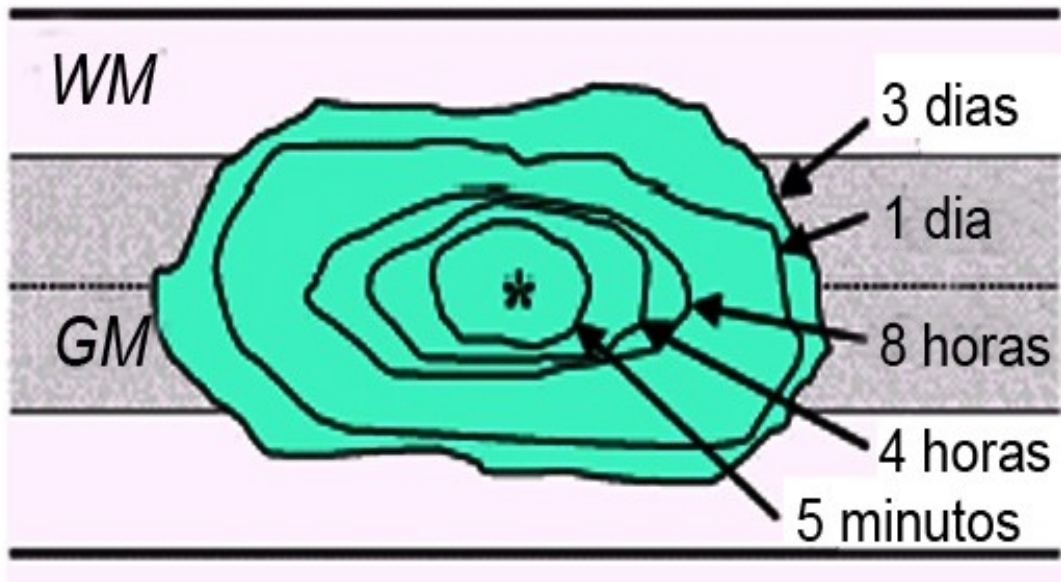
A lesão da substância branca após o trauma nos tratos da medula espinhal e na cápsula interna pode gerar déficits funcionais mais significativos que a lesão de substância cinzenta (DEWAR; YAM; MCCULLOCH, 1999; MCDONALD; SADOWSKY, 2002; STYS, 1998). A lesão axonal é um fator importante para a exacerbação dos déficits funcionais, principalmente por bloqueio total ou disfunções no padrão de condução do potencial de ação (STYS, 1998). De acordo com McDonald; Howard (2002), a lesão axonal é um fenômeno freqüente em doenças neurodegenerativas agudas e crônicas, tais como o acidente vascular cerebral (AVC), bem como o trauma cerebral e da medula espinhal.

Quando axônios no SNC são lesados, eles apresentam uma pobre reposta de regeneração devido à combinação de inflamação que resulta em extensa morte celular neuronal e glial, de ativação glial e de hipertrofia que contribuem para a formação da cicatriz glial. Essas respostas intrínsecas ao tecido lesado contribuem para um ambiente que é inibitório para o brotamento axonal (RAMER; HARPER; BRADBURY, 2000).

A seqüência temporal da lesão medular é dividida em três estágios: o agudo (segundos a minutos após a lesão), subagudo (minutos a semanas após a lesão) e crônico (meses a anos após a lesão medular) (HYUN; KIM, 2010).

O mecanismo de lesão medular traumática aguda geralmente consiste de compressão, laceração e forças de cisalhamento. Os fragmentos ósseos, material do disco, e as estruturas ligamentares afetam os vasos sanguíneos, os axônios, neurônios, oligodendrócitos no local da lesão e nos tratos espinhais em vários níveis. Depois do trauma inicial, cronologicamente a medula espinhal sofre alterações patológicas. Dentro de minutos, a hemorragia, a perda da microcirculação e o vasoespasmos ocorrem dentro da medula, resultando em uma lesão concêntrica em expansão. Na lesão medular traumática, a maior parte da injúria ao neurônio e glia está completa dentro de 24 horas após a lesão. No

entanto, a morte celular de oligodendrócitos ocorre por várias semanas degenerando os tratos de substância branca (McDONALD; HOWARD, 2002) (Figura 1).

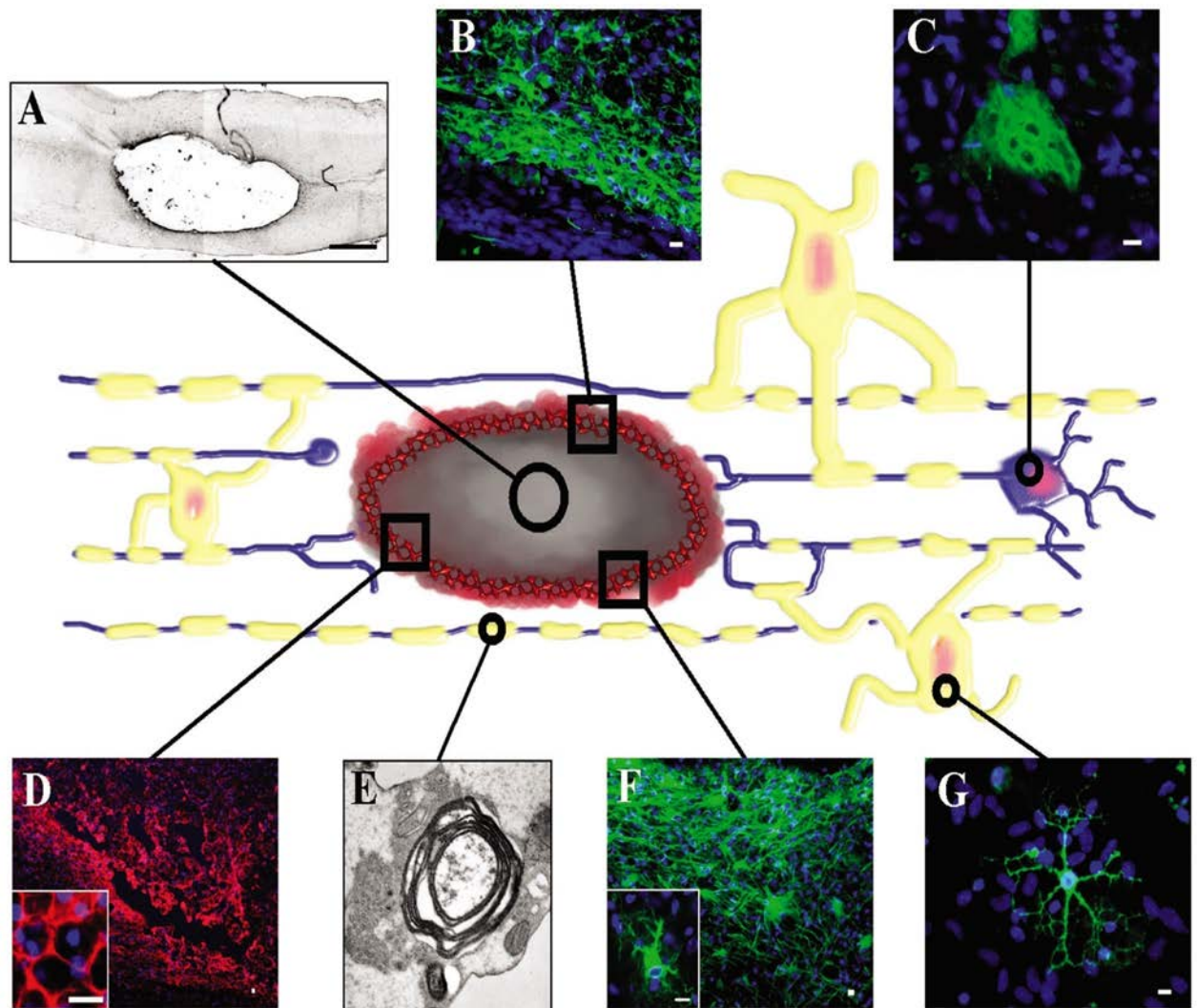


**Figura 1-** Secção longitudinal do local da lesão da medula espinhal de um rato com lesão moderada por contusão. O desenho mostra o tamanho da lesão 5 minutos, 4 horas, 8 horas, 1 dia e 3 dias após a lesão. WM – substância branca; GM – substância cinzenta. Adaptado de Becker e colegas. (2003).

A lesão medular resulta em inflamação, necrose hemorrágica progressiva, edema, desmielinização e destruição celular. No estágio inicial da lesão medular traumática, os vasos sanguíneos e os axônios do local são rompidos e a microcirculação é comprometida. Devido à morte do tecido, um cisto cheio de líquido pode se formar dentro de alguns dias. Dentro deste cisto há um elevado número de macrófagos como resposta do tecido ao processo inflamatório. Assim, os neurônios na substância cinzenta próximos ao local da lesão e os oligodendrócitos na substância branca morrem (BECKER et al., 2003). Após a lesão medular contusa, 50% dos oligodendrócitos na substância branca residual morrem nas primeiras 24 horas e a proliferação de células expressando o proteoglicano sulfatado de condroitina (NG2) é máxima 3 dias após esta lesão (LYTLE; VICINI; WRATHALL, 2006).

Essa morte prolongada de oligodendrócitos resulta em axônios com desmielinização e com bloqueio da condução. A axonopatia leva à perda das

conexões funcionais (desnervação) e retração dos axônios proximais. A formação de uma cicatriz glial ao redor da lesão, caracterizada pelo elevado número de astrócitos, dificulta os mecanismos de reparação. Essa resposta astrocitária inicia imediatamente após a lesão e mantém-se ao longo do tempo. A cicatriz glial constitui uma barreira física e um ambiente inibitório para a regeneração axonal e a remielinização (BECKER et al., 2003; COUTTS; KEIRSTEAD, 2008) (Figura 2).



**Figura 2-** Cisto formado em uma medula espinhal de ratos de 3 semanas após de uma lesão contusa (A), mostrando a presença de macrófagos (D). A cicatriz glial é caracterizada principalmente pelo elevado número de astrócitos que expressam GFAP (B). Em torno da cicatriz ocorre proliferação de células progenitoras neurais expressando nestina (F). Os neurônios motores (C) estão presentes na substância cinzenta adjacente ao local da lesão e oligodendrócitos na substância branca (G). Ocorre a tentativa de remielinização e reparo neuronal em um ambiente altamente agressivo (E). Adaptado de Becker e colegas. (2003)

A desmielinização é um importante fator que contribui para a incapacidade, a qual ocorre após a lesão medular devido ao fato do axônio, que permanece anatomicamente intacto, estar fisiologicamente não funcional devido ao bloqueio da condução no nível da lesão. A perda de um único oligodendrócito pode causar disfunção em muitos axônios. Estudos em modelos animais sugerem que a desmielinização contribui para a disfunção neurológica após a lesão medular (McDONALD; HOWARD, 2002).

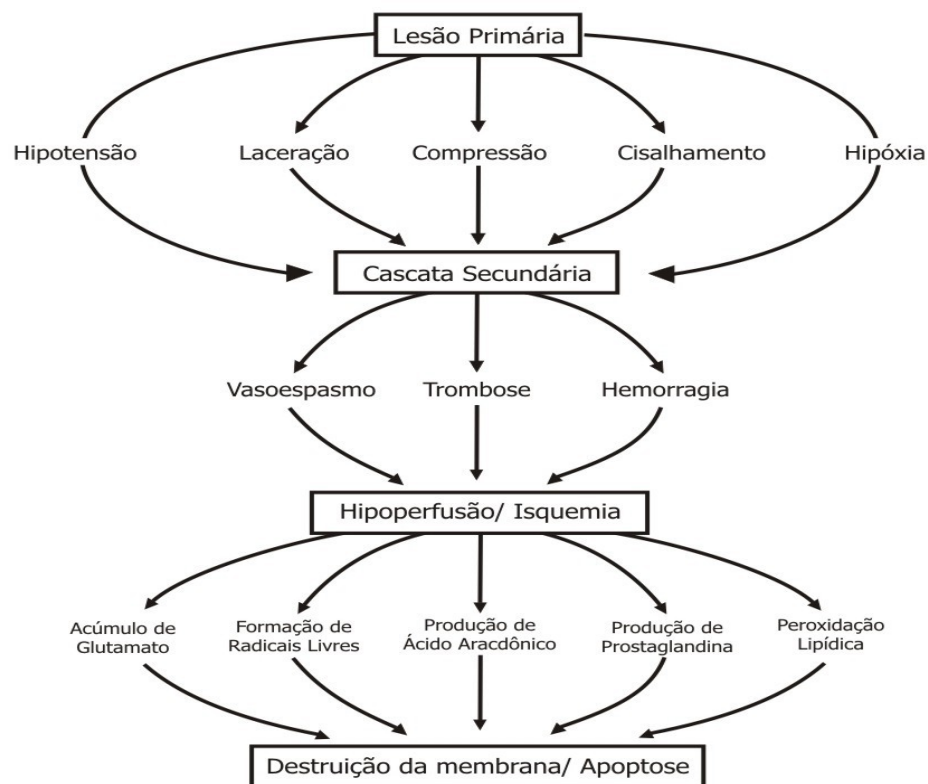
O mecanismo da lesão medular traumática aguda consiste geralmente de compressão. Fragmentos de osso, do disco intervertebral e dos ligamentos afetam os vasos sanguíneos, axônios, neurônios e oligodendrócitos no local da lesão. Dentro de minutos, ocorrem hemorragia, perda da microcirculação e vasoespasmo na medula espinhal. Os déficits neurológicos causados pela lesão medular envolvem dois mecanismos básicos. O primeiro, consiste no mecanismo inicial da lesão o qual é causado pelo trauma e envolve a morte celular. Esse fenômeno pode se estender por horas ou dias, sendo que a maior parte da lesão neuronal está completa em 24h. O segundo consiste na lesão endógena secundária, resultante da lesão inicial aguda. Essa lesão envolve mudanças bioquímicas complexas derivadas do edema, inflamação, isquemia, metabolismo de cálcio e peroxidação lipídica (TATOR; FEHLINGS, 1991).

A lesão primária da medula leva a um processo degenerativo secundário que exacerba a lesão medular (HYUN; KIM, 2010). Os insultos ocorridos em resposta à lesão primária compõem a lesão secundária, a qual dá origem à lesão microvascular, excitotoxicidade glutamatérgica, estresse oxidativo, inflamação e isquemia (SOBANI; QUADRI; ENAM, 2010).

O declínio progressivo do fluxo sanguíneo na medula lesada exacerba o tamanho da lesão tecidual (CAO; FENG, 2009). Esta isquemia após a lesão aguda estende-se ao redor da substância branca, levando a necrose adicional do neurônio e do axônio (TATOR; KOYANAGI, 1997). O déficit funcional após a lesão medular é principalmente devido à lesão na substância branca (URDZÍKOVÁ et al., 2006). A análise da lesão medular crônica demonstra que, tipicamente, as regiões mais externas da substância branca são poupadas enquanto existe uma extensa lesão das regiões localizadas mais internamente. No interior da substância branca, ocorre degeneração dos axônios ascendentes e descendentes, bem como,

desmielinização devido a perda de oligodendrócitos. Portanto, a desmielinização progressiva e crônica é uma característica persistente da lesão medular (TOTOL; KEIRSTEAD, 2005).

O déficit na microcirculação, ruptura dos vasos sanguíneos e os axônios e células lesadas aumentam a concentração de aminoácidos excitatórios no meio extracelular, iniciando a excitotoxicidade. Com isso, há perda de fibras nervosas vizinhas, neurônios e oligodendrócitos que estavam intactos. A auto-desmielinização libera moléculas inibidoras de crescimento de oligodendrócitos, glicoproteínas associadas à mielina e NOGO-A (*neurite outgrowth inhibitor*) (TATOR; FEHLINGS, 1991). O neurotransmissor glutamato é liberado após a lesão pelos neurônios, axônios e astrócitos lesados no líquido extracelular (BECKER; SADOWSKY; McDONALD, 2003). Altos níveis de cálcio entram na célula e ativam enzimas (fosfolipases, proteases e outras) que irão lesar as estruturas celulares. Esta lesão celular e outras mudanças geralmente levam a morte celular induzida apoptose) e oxidação lipídica mediada por radicais livres (LIU et al., 1997; BAMBAKIDIS et al., 2008) (Figura 3).



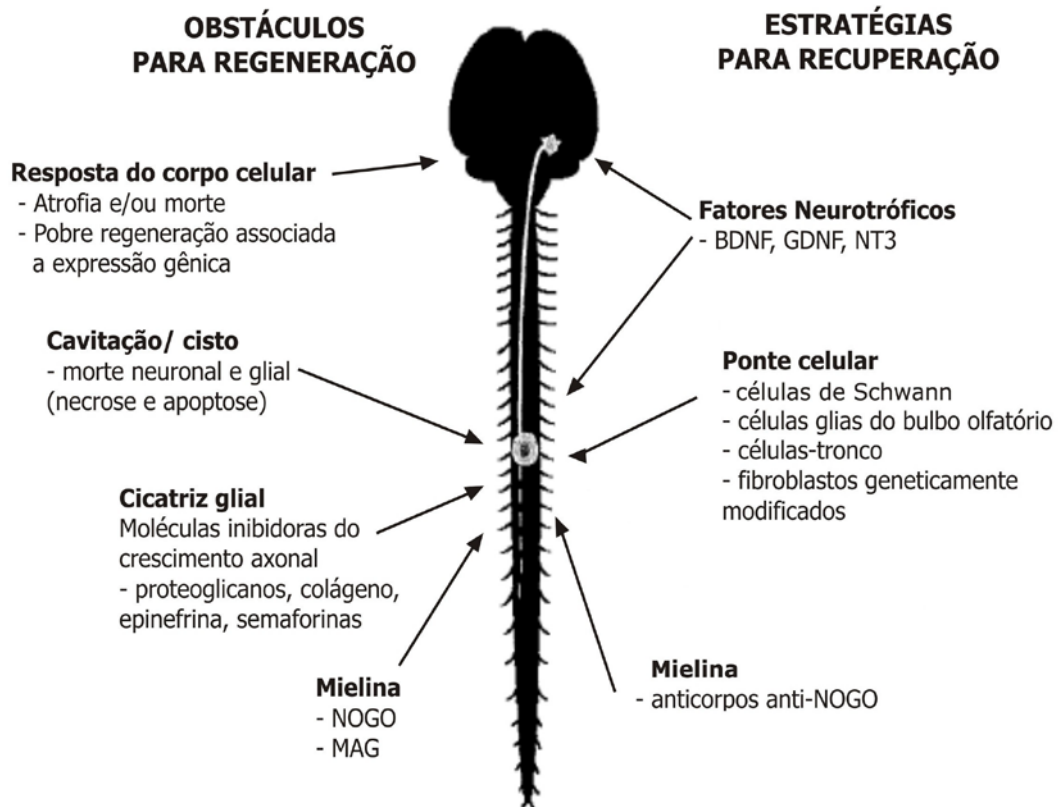
**Figura 3-** Esquema dos mecanismos que ocorrem após a lesão medular traumática. Extraído e adaptado de Babakidis e colegas (2008).



Portanto, a lesão secundária inicia com a despolarização e abertura dos canais de íons cálcio, íons potássio e os canais sódio dependentes de voltagem. O aumento da concentração de cálcio livre inicia a disfunção mitocondrial e a ativação do óxido nítrico sintase e da fosfolipase A<sub>2</sub> que levam a lesão microvascular e conseqüente isquemia e a ativação da calpaína leva à lesão axonal (HALL; SPRINGER, 2004).

Macrófagos, neutrófilos e células T migram da circulação periférica para o local da lesão e tornam-se ativados. A microglia, presente normalmente na medula espinhal, também se torna ativada. Os macrófagos e a microglia ativados removem as células mortas por fagocitose. As citocinas e quimiocinas que estas células produzem propagam o processo inflamatório (ANDERSON et al., 2004). Portanto, o processo inflamatório está presente tanto no estágio inicial quanto no estágio crônico da lesão medular (COUTTS; KEIRSTEAD, 2008).

Após a lesão medular, as células no SNC têm uma habilidade limitada para regenerar a lesão. Depois da lesão secundária ocorre a formação de uma densa cicatriz glial que se acumula ao redor da lesão da medula espinhal devido aos astrócitos reativos, progenitores gliais, macrófagos, microglia e fibroblastos produzindo uma barreira para o crescimento axonal. Portanto, os obstáculos para a regeneração da lesão na medula são: (1) a proliferação de fibroblastos, astrócitos, microglia e células endoteliais no local da lesão, que formam a cicatriz neuroglial que agem como uma barreira física e química; (2) a ausência das células de Schwann que ajudariam a guiar uma regeneração axonal; (3) a ausência de fatores neurotróficos, para promover o crescimento axonal; (4) a inibição do crescimento axonal, devido a algumas proteínas tais como o NOGO-A, uma glicoproteína associada à mielina e a glicoproteína de oligodendrócito, as quais são liberadas após a lesão (DIVANI et al., 2007; CAO; FENG, 2009; HYUN; KIM, 2010) (Figura 4).



**Figura 4-** Esquema demonstrando os obstáculos e estratégias para a regeneração após a lesão medular traumática. Extraído e adaptado de Kwon; Tetzlaff (2001).

O ambiente pós-traumático causa apoptose e perda dos neurônios funcionais ao redor da lesão. A recuperação da lesão medular é mínima, devido a capacidade limitada de regeneração axonal e a presença de fatores inibidores no local da lesão (SOBANI; QUADRI; ENAM, 2010).

## 1.2 Tratamento da Lesão Medular

Muito do conhecimento dos pesquisadores sobre o tratamento da lesão medular é baseado no tratamento da lesão em modelos experimentais (DABNEY et al., 2004). No modelo de lesão medular por contusão em ratos, a morte celular atinge o seu pico máximo após uma semana da lesão e continua ao longo do primeiro mês (LI et al., 2001).

Na década passada, conforme Kwon; Oxland; Tetzlaff (2002) cresceu o número de terapias experimentais para melhorar a função neurológica após a lesão

medular. Esse fato foi decorrente da necessidade de um maior entendimento sobre a fisiopatologia da lesão medular aguda, levando ao desenvolvimento de um grande número de modelos animais de lesão medular.

Para Basso; Beattie; Bresnahan (1996), os modelos experimentais são fundamentais para o desenvolvimento da prática clínica. Um modelo eficaz de lesão medular é aquele que consegue reproduzir uma consistente lesão com uma pequena variabilidade, resultando em resultados anatômicos e comportamentais reprodutíveis.

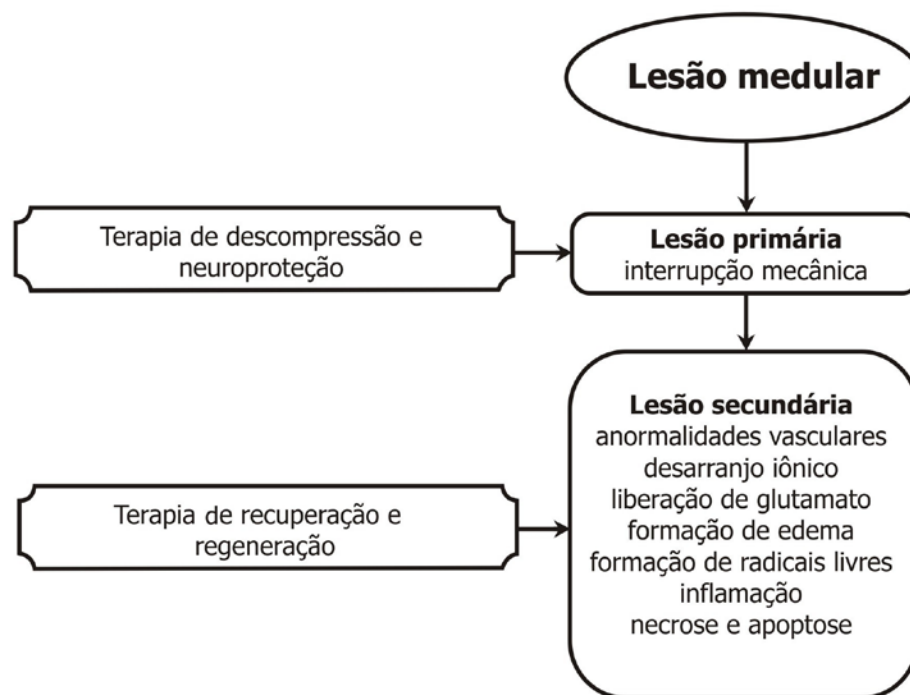
De acordo com Jakeman e colegas (2000), os ratos e camundongos são os modelos animais mais utilizados, devido ao baixo custo e mais fácil acessibilidade do uso destes animais. Gruner desenvolveu em 1992, um sistema para produzir o modelo animal de lesão medular por contusão mais comumente utilizado, o *New York University impactor (NYU impactor)*, que provoca uma lesão a partir da queda de uma haste de 10g na coluna vertebral do animal (McDONALD; HOWARD, 2002). O modelo de contusão produzido por este sistema é considerado o melhor modelo de lesão, capaz de simular o tipo de lesão medular em humanos, bem como para avaliar as estratégias de tratamento na fase aguda (HYUN; KIM, 2010).

A lesão medular completa ainda é considerada uma condição sem possibilidade de sucesso terapêutico, não existindo tratamento para este tipo de lesão. O tratamento farmacológico ameniza apenas alguns dos mecanismos fisiopatológicos da lesão secundária, sendo atualmente a única opção para tratamento clínico da lesão medular em humanos (LUER et al., 1996; McDONALD; SADOWSKY, 2002; HYUN; KIM, 2010).

O tratamento clínico para reduzir a extensão de lesão celular secundária consiste da aplicação de esteróide dentro das primeiras oito horas após a lesão, que é a única classe de droga que tem sido utilizada para tratar a lesão medular (PARK et al., 2010). Apenas o uso de altas doses do antiinflamatório e antioxidante, metilprednisolona foi aprovado para uso em humanos pela *Food and Drug Administration (FDA)* nos EUA. Esse tratamento, no entanto, é pouco eficaz e apresenta muitos efeitos colaterais (BRACKEN et al., 1990; McDONALD; SADOWSKY, 2002; PARK et al., 2010). Portanto, não existe tratamento eficaz para a lesão medular. Também ainda não há drogas que sejam efetivas na melhora clínica e funcional. Assim, a incapacidade motora e sensorial permanece irreversível

(HYUN; KIM, 2010; PARK et al., 2010).

As cirurgias de descompressão da medula e de estabilização de vértebras da coluna no local da lesão e a administração de altas doses de corticoesteróides (metilprednisolona) são utilizadas para ajudar a limitar o processo de lesão secundária, além do processo de reabilitação. Entretanto, após a lesão medular, a recuperação da perda funcional nos pacientes é limitada (SAKANAKA et al., 2006; COUTTS; KEIRSTEAD, 2008). Poucas são as opções para melhorar o *status* neurológico dos pacientes (Figura 5).



**Figura 5-** Aplicação dos tratamentos de acordo com o estágio da lesão medular. Extraído e adaptado de Divani e colegas (2007).

A maioria dos tratamentos utilizados para a lesão medular tem o foco na reabilitação de pacientes com paraplegia ou tetraplegia. Esses tratamentos objetivam potencializar as funções remanescentes dos membros superiores e/ou inferiores ou ainda, prevenir e tratar as complicações decorrentes da lesão na medula espinhal, para, conseqüentemente, melhorar a qualidade de vida dos pacientes. Porém, ainda não foram padronizados os tratamentos para promover a regeneração do tecido medular lesado e das células neurais (HYUN; KIM, 2010).

Atualmente sabe-se que o SNC de mamíferos adultos é sensível a certas moléculas que regulam o crescimento axonal e a regeneração neuronal, incluindo

fatores neurotróficos, moléculas de substrato e neutralizadores para inibir moléculas associadas com mielina e a matriz extracelular. Assim, várias estratégias terapêuticas têm sido desenvolvidas para manipular essas moléculas, na tentativa de promover o crescimento axonal e a substituição da perda de neurônios após a lesão medular. A terapia celular encontra-se entre essas estratégias (LEE et al., 2007).

A lesão medular é dividida em três estágios (agudo, subagudo e crônico) e as estratégias de tratamento diferem de acordo com os estágios da lesão (HESS; BORLONGAN, 2008).

As intervenções terapêuticas após uma lesão medular exigirá uma combinação de pelo menos três estratégias principais: (1) atenuação dos processos da lesão secundária (como inflamação e a excitabilidade provocada pelo glutamato); (2) inativação dos fatores inibidores do crescimento axonal e (3) estimulação da neurogênese na medula espinhal gerando novos progenitores espinhais (através da atividade física, meio ambiente enriquecido e manipulação farmacológica e terapia celular e gênica visando substituir as células mortas como neurônios e oligodendrócitos), induzindo a um ambiente mais favorável para a regeneração de axônios (CIZKOVA et al., 2010).

Os tratamentos tanto no estágio agudo quanto no subagudo devem ter o foco na neuroproteção e as opções de tratamento nos estágios crônicos poderiam ter o foco na neurorestauração (HESS; BORLONGAN, 2008). Os tratamentos para a neuroproteção devem iniciar dentro de poucas horas após a lesão medular para prevenir o processo de lesão secundária (HYUN; KIM, 2010).

O tratamento clínico da lesão medular envolve, nos primeiros minutos após a lesão, o tratamento pré hospitalar, o qual é caracterizado pela proteção da medula, seguido de estabilização cirúrgica. Além disso, a neuroproteção através da administração de agentes antiinflamatórios, tais como a eritropoetina, a aminociclina, o riluzole ou a 4-aminopiridina é importante. Após a lesão inicial, a neuroregeneração tem sido baseada no transplante de células-tronco para prevenir a formação da cicatriz glial, melhorar a perda axonal e a desmielinização, bem como para restaurar a função motora (BAMBAKIDIS et al., 2008).

### 1.3 Terapias Celulares na lesão medular

Para Horner; Gage (2000), as terapias celulares representam uma nova e importante estratégia para o tratamento de lesões do sistema nervoso. Entre as fontes potenciais para o transplante celular, encontram-se as células periféricas como as células de Schwann, as células do bulbo olfatório, as células-tronco adultas, as células do SNC fetal e as células-tronco embrionárias. O objetivo da terapia celular é minimizar a lesão e promover a recuperação de diferentes tipos de tecidos lesados, entre eles a medula espinhal (McDONALD; HOWARD, 2002).

Experimentos animais envolvendo transplante de células neurais após a lesão neural, incluindo a lesão medular espinhal, têm sido conduzidos para investigar a substituição de componentes neurais lesados e a recuperação funcional após a lesão do SNC (YOSHIHARA et al., 2007).

De acordo com Roitberg (2004), a recolocação de neurônios e a neuroproteção de neurônios existentes são estratégias para restaurar a lesão estrutural e funcional causada pela lesão no SNC. Para Freed e colegas (2001), nas desordens do sistema nervoso, em que ocorre perda celular neuronal específica, a terapia celular a partir do transplante de células neurais pode promover a substituição das células após a perda celular e a recuperação de algum grau de função.

Para Hyun; Kim (2010) há quatro estratégias de tratamento da lesão medular: a) reduzir as conseqüências da lesão secundária como a inflamação, o edema e a formação da cicatriz; b) regenerar a mielina e os axônios danificados; c) restituir a conexão das vias aferentes e eferentes através dos axônios localizados na substância branca da medula espinhal, a qual é essencial para a restauração da função motora e sensorial; d) regenerar os neurônios lesados na substância cinzenta da medula espinhal para restaurar a função local.

McDonald e colegas (2004) referem que uma das possíveis abordagens para a reparação da lesão medular é através do uso das células-tronco. As células-tronco oferecem várias abordagens para a recuperação da lesão medular. A terapia celular baseada no uso de células-tronco poderia oferecer as seguintes vantagens: a) substituir as células danificadas ou lesadas; b) fornecerem impulso elétrico entre os neurônios acima e abaixo da lesão; c) diminuir a deterioração clínica e/ou facilitar a regeneração por prover fatores de crescimento ou neuroprotetores; d) promover a

neovascularização ou fornecer substratos para a regeneração de células endógenas (COUTTS; KEIRSTEAD, 2008).

A terapia celular é uma promissora estratégia experimental para promover a recuperação funcional após a lesão medular. O transplante de células-tronco pode recolocar a população de células perdidas ou salvar células no encéfalo ou na medula lesada devido à produção de citocinas (interleucinas) e/ou fatores neurotróficos que facilitam a regeneração (URDZÍKOVÁ et al., 2006; OSAKA et al., 2010; HYUN; KIM, 2010).

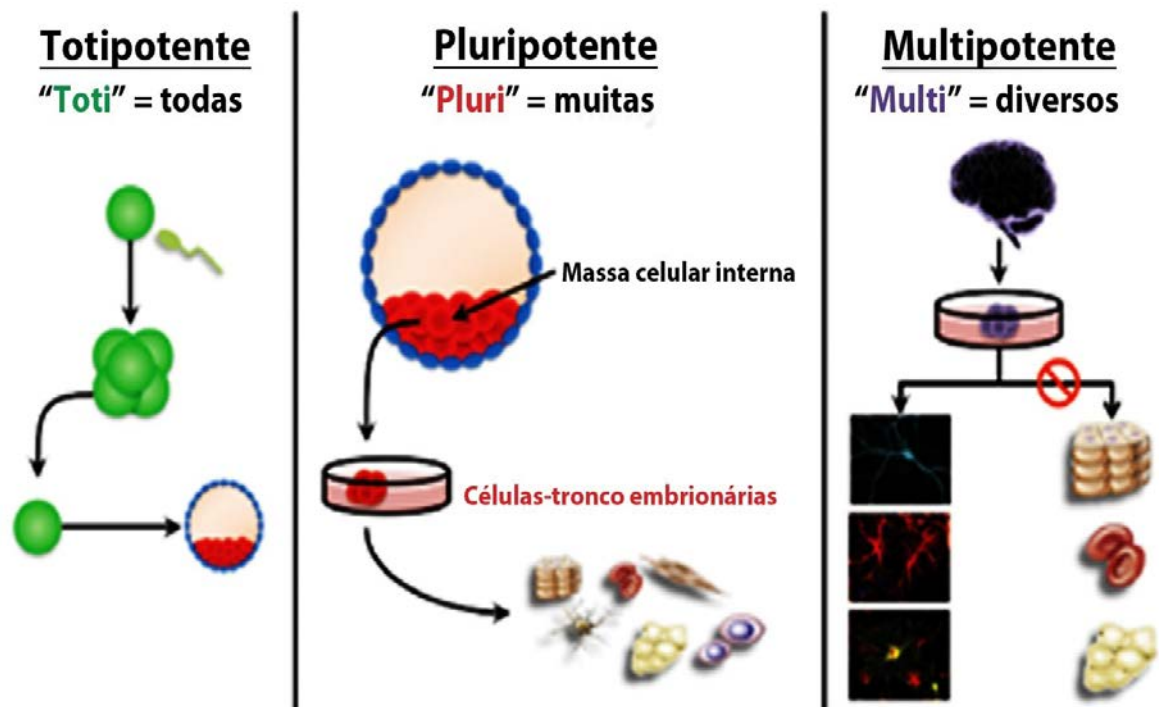
Para Hyun; Kim (2010), o transplante celular não é apropriado no estágio inflamatório agudo por causa de várias citocinas conseqüentes da inflamação que diminuem a sobrevivência das células transplantadas e modificam as propriedades de diferenciação destas células-tronco transplantadas. Assim, o transplante das células seria mais eficaz no estágio subagudo da lesão medular.

#### 1.4 Células-tronco e lesão medular

Segundo Yamashita e colegas (2007), a célula-tronco (CT) é uma célula indiferenciada primitiva não especializada. Essa célula apresenta capacidade de auto-renovação e de diferenciação. A auto-renovação refere-se a capacidade da célula em se dividir para originar células idênticas. A diferenciação celular refere-se a capacidade de originar células mais especializadas e maduras. As CT podem dar origem às células progenitoras, que são células com potencial mais restrito do que as CT, sendo células com capacidade limitada de auto renovação e diferenciação celular (McKAY, 1997; VERFAILLIE, 2005; SOHUR et al., 2006), porém são células que desempenham um papel especializado no tecido hospedeiro.

Dois tipos de células-tronco têm sido identificados: as células-tronco embrionárias (CTEs) e as células-tronco somáticas, ou também chamadas tecido-específicas ou células-tronco adultas (CTAs). Quanto a sua plasticidade, ou capacidade de originar diferentes tipos de tecidos, as células-tronco podem ser classificadas como totipotentes, pluripotentes ou multipotentes. As totipotentes possuem a capacidade de originar todos os diferentes tecidos do corpo, incluindo os anexos embrionários, enquanto as pluripotentes só não produzem os anexos embrionários. Já as multipotentes, são as células-tronco que originam poucos tipos

celulares, geralmente relacionadas ao tecido específico hospedeiro. As CTEs são encontradas na massa celular do estágio inicial do desenvolvimento embrionário podendo ser totipotentes (embrião até 3 dias) ou pluripotentes (embrião na fase de blastocisto). CTAs incluem as células progenitoras endógenas que reparam e repõem os tecidos do nosso corpo, e que se originam do tecido adulto, como por exemplo, as células-tronco neurais (CTNs), hematopoéticas (CTHs) e as mesenquimais (CTM) (Figura 6) (VERFAILLIE, 2002; VERFAILLIE et al., 2002; WISLET-GENDEBIEN et al., 2003; WAGERS; WEISSMAN, 2004; COUTTS; KEIRSTEAD, 2008; LEEB et al., 2010).



**Figura 6-** Esquema da classificação das células-tronco de acordo com a capacidade de gerar diferentes tipos de células no corpo. Extraído e adaptado da página da *International Society for Stem Cells Research* (2011).

As CTs são localizadas em tecidos que se renovam continuamente como a pele ou medula óssea e são hábeis para regenerar ou reparar esses tecidos durante a vida toda. No SNC, as células-tronco neurais têm capacidade pobre para gerar novos neurônios ou oligodendrócitos para reparar a perda celular após a injúria ou a degeneração (WISLET-GENDEBIEN et al., 2003).

A CTEs, devido a sua habilidade de auto-renovação sem diferenciação e manutenção da pluripotencialidade (McDONALD; HOWARD, 2002; TETZLAFF;



ROSKAMS, 2005), podem se diferenciar em qualquer tipo de célula presente durante o desenvolvimento e na vida adulta (WISLET-GENDEBIEN et al., 2003), incluindo as linhagens neural e glial (FAULKNER; KIRSTEAD, 2005).

McDonald; Howard (2002) transplantaram CTEs em ratas submetidas à lesão medular moderada através do NYU *impactor* 9 dias após a lesão, diretamente na medula lesada. Os animais foram submetidos à análise histológica 2 e 5 semanas após o transplante. Observou-se que as células sobreviveram e migraram para o local de lesão, além de terem se diferenciado em oligodendrócitos (60%), seguido de astrócitos e neurônios. O grupo tratado com as células-tronco demonstrou uma recuperação funcional superior quando comparado ao grupo controle.

Faulkner; Kirstead (2005) demonstraram que as CTEs são capazes de derivar uma população de células precursoras de oligodendrócitos. Essas, quando transplantadas em um ambiente de desmielinização, integram-se e diferenciam-se em oligodendrócitos e expressam um fenótipo funcional, confirmando a oligodendrogliogênese destas células embrionárias. Esses autores transplantaram as células diretamente na medula espinhal de ratos lesados 7 dias (lesão aguda) e 10 meses (lesão crônica) após a lesão. Os autores observaram que nos dois tempos de administração das células, as mesmas sobreviveram, migraram caudal e cranialmente e diferenciaram-se em oligodendrócitos maduros. Na análise comportamental, os animais transplantados 7 dias após a lesão, demonstraram uma melhora significativa na função locomotora avaliada pela Escala de Basso, Beattie e Bresnahan (BBB), o que não foi observado nos animais que receberam as células na lesão crônica.

Sharp e colegas (2010) também transplantaram células progenitoras de oligodendrócitos derivados de CTEs em um modelo de lesão contusa na região cervical de ratas. As células foram transplantadas 7 dias após a lesão no local da lesão com o animal posicionado em um aparelho estereotáxico. Os animais foram avaliados quanto ao comprimento e frequência do passo das patas anteriores. As células implantadas sobreviveram e localizaram-se no epicentro da lesão após 9 semanas da lesão, assim como se tornaram oligodendrócitos maduros. Quanto à recuperação funcional, os animais tratados apresentaram um maior comprimento de passo assim como uma maior frequência de passos das patas anteriores, quando comparado com o grupo controle.

Recentemente, o FDA dos Estados Unidos, aprovou o primeiro estudo multicêntrico Fase I com CTEs humanas em indivíduos com lesão medular torácica completa subaguda, para estabelecer o nível de segurança da técnica em humanos (LEEB et al., 2010). A proposta deste tratamento foi baseada no estudo de Keirstead e colegas (2005). Nesse estudo, os autores observaram que a remielinização, provocada pelo transplante de precursores de oligodendrócitos derivados de CTEs foi responsável pela melhora locomotora nos animais que receberam o transplante no local da lesão, 7 dias após o procedimento, no local da lesão.

### 1.5 Diferentes tipos de Células-tronco

Comparada com outras fontes de CT, as CTEs são uma das mais atrativas fontes celulares para o tratamento da lesão medular. Recentemente foi observado que motoneurônios derivados das CTEs podem sobreviver e se integrar na medula espinhal (RONAGHI et al., 2010).

Devido às restrições técnicas e ético-legais ao uso de células-tronco fetais e embrionárias, fontes alternativas de CT têm sido procuradas para atender às necessidades do estabelecimento de uma terapia celular viável em humanos (SAVITZ et al., 2002). Conseqüentemente, as CT obtidas de tecidos já formados vêm sendo amplamente estudadas. As CTAs são encontradas em inúmeros tecidos, tais como na córnea e na retina (WU et al, 2001); no cérebro (DAVIS; TEMPLE, 1994); nos músculos esqueléticos (SEALE; RUDNICKI, 2000); no sangue e na parede do cordão umbilical (SECCO et al., 2008); na pele e (GANDARILLAS; WATT, 1997) na medula óssea (BIANCO et al., 1999).

O sangue de cordão umbilical é o sangue fetal que fica retido na placenta no momento do nascimento, quando é interrompida a circulação materno-fetal (BYDLOWSKI et al., 2009). O sangue do cordão umbilical e placentário representa uma das mais usadas fontes de CTHs para uso em transplante alogênico de pacientes acometidos por doenças hematológicas, imunodeficiências hereditárias e doenças metabólicas. Essa fonte de CT é usada com sucesso para substituir a medula óssea em transplantes usando sangue de cordão desde 1988 (GLUCKMAN et al., 1989).

A presença das células com fenótipo CD34+ caracteriza as células como CTHs. Das três fontes disponíveis de CTHs, a medula óssea, o sangue periférico e sangue de cordão umbilical, a frequência de CD34+ é maior no sangue de cordão umbilical, o que explica o sucesso destas no uso em transplantes. Alguns parâmetros afetam a quantidade de CTHs ou células CD34+ presentes no sangue de cordão umbilical, tais como o volume de sangue coletado, a idade gestacional, o peso do recém-nascido e da placenta, o comprimento do cordão umbilical, entre outros (CANABARRO et al., 2007).

O sangue de cordão umbilical também é uma fonte promissora de células-tronco não hematopoiéticas, pois entre outras células, contém células endoteliais e células-tronco mesenquimal (MALGIERI et al., 2010). Assim, o sangue de cordão umbilical humano é considerado uma fonte alternativa de transplante de células da medula óssea devido ao seu componente hematopoiético e mesenquimal. Esse material biológico, que é considerado um resíduo médico nas salas de parto, é obtido após o parto de um recém-nascido a termo, a partir de uma amostra que seria inevitavelmente descartada, sendo um procedimento simples, não invasivo, indolor e sem prejuízo para a mãe ou para a criança (SECCO et al., 2008; MALGIERI et al., 2010). Como uma população mundial maior que 6 bilhões de pessoas, e com a população continuando a crescer, o cordão umbilical é a mais rica e disponível fonte de CT no mundo.

O cordão umbilical pode ser facilmente obtido sem causar dor e, o seu procedimento de coleta, evita problemas éticos e técnicos (WU et al., 2009). Para Park; Lee; Kang (2006), as células do sangue de cordão umbilical são boas substitutas das células progenitoras hematopoiéticas derivadas da medula óssea devido à imaturidade apresentadas por estas células dos recém nascidos. A imaturidade das células está associada com a menor imunogenicidade, o que reduz a reatividade do enxerto-versus-hospedeiro, quando comparado com os enxertos derivados de células-tronco da medula óssea. Além disso, o uso das células do sangue de cordão umbilical em estudos básicos e aplicações clínicas não levantam questões éticas (MALGIERI et al., 2010).

No estudo de Secco e colegas (2008) foi observado que as células-tronco mesenquimais foram obtidas de apenas uma de dez amostras de sangue de cordão umbilical enquanto que em 100% das dez amostras de cordão umbilical foram

obtidas este tipo de células-tronco. Assim, os autores consideram que o cordão umbilical humano e, não o sangue de cordão umbilical humano, é a melhor escolha quando se pretende isolar células-tronco mesenquimais para aplicações na terapia celular.

Saporta e colegas (2003), implantaram CT do sangue de cordão umbilical humano em animais 1 e 5 dias após a lesão medular provocada por compressão. Observou-se que estas células demonstraram habilidade para atingir a zona de lesão após sua introdução na circulação venosa e enxertar-se nesta área, melhorando o déficit comportamental provocado pela lesão. Os animais transplantados apresentaram recuperação parcial do déficit, avaliado pela movimentação espontânea dos membros. Observou-se também que essas células enxertaram-se na área da lesão e foram encontradas até quatro semanas após a lesão. Para esses autores, essas células são uma fonte atrativa para o uso para transplante celular devido a sua facilidade e disponibilidade para obtenção e por serem facilmente expandidas e hábeis em atingir a zona de lesão se injetadas na circulação venosa.

As CT do cordão umbilical humano transplantadas na medula lesada de animais se diferenciaram em células neurais melhorando a regeneração axonal e a função motora. Quando transplantadas CT de cordão umbilical 5 dias após a lesão medular, observou-se melhora funcional significativa comparada com os animais não tratados, sendo observado também a presença destas células somente no local da lesão (HARRIS, 2008).

Células CD34+, que são as CTHs derivadas do sangue do cordão umbilical humano, foram implantadas na veia da cauda imediatamente após ratos serem submetidos a lesão medular induzida por compressão por um minuto através de um clip de aneurisma. Os animais foram divididos em 4 grupos: grupo submetido somente a laminectomia, grupo lesão tratado com células CD34-, grupo lesado tratado com células CD34+ e outro grupo lesão tratado com salina. Os achados demonstraram que somente o grupo tratado com a administração sistêmica de células CD34+ apresentou restauração da função das patas posteriores. Sugere-se que esta restauração seja devido à redução da apoptose e pela estimulação da produção de fatores tróficos como GDNF e do fator de crescimento endotelial vascular (VGEF) que agem com neuroprotetores em um modelo de lesão medular

(KAO et al., 2008).

Dasari e colegas (2008), em um modelo animal de lesão contusa pelo NYU *impactor*, mensuraram a recuperação funcional através da escala BBB, em animais submetidos ao tratamento com CMN de sangue de cordão umbilical humano 7 dias após a lesão, diretamente no sítio da lesão. Os ratos transplantados apresentaram uma significativa melhora funcional quando comparado aos grupos controles seis semanas após o transplante. As células implantadas sobreviveram e estavam presentes no local da lesão, 5 semanas após a lesão. Além disso, apresentaram diferenciação em oligodendrócitos e neurônios e favoreceram a *downregulation* do receptor Fas e da apoptose mediada pela caspase 3, diminuindo a morte programada das células gliais e neuronais. Estes resultados demonstram a viabilidade e eficácia das células do sangue do cordão umbilical humano como uma potencial intervenção terapêutica para a lesão medular.

O transplante de CT provenientes da medula óssea na medula espinhal lesada de rato resulta em extensiva mielinização (SASAKI et al., 2001). Chopp e colegas (2000) administraram CT de da medula óssea na medula espinhal, uma semana após a lesão. Os autores observaram que os animais tratados apresentaram uma significativa recuperação funcional no BBB cinco semanas após o tratamento. As células transplantadas haviam sobrevivido e se distribuído no tecido lesado. Quanto à recuperação funcional, os animais tratados com células podiam caminhar com consistente suporte de peso e coordenação entre as patas anteriores e posteriores.

Conforme Vaquero e colegas (2006), a administração de CT derivadas da medula óssea no local da lesão medular de ratos paraplégicos promoveu uma significativa recuperação funcional medida através da escala BBB. No estudo destes autores, a administração intravenosa também promoveu recuperação nos animais paraplégicos, porém com uma menor eficácia, sugerindo que talvez a administração sistêmica de CT da medula óssea seja dose dependente.

No estudo de Kamada e colegas (2005), CT da medula óssea foram induzidas a se diferenciarem em células de Schwann e implantadas na medula, através de uma matriz com células, logo após esta ter sido submetida à transecção no nível de T7. Os animais foram avaliadas quanto a recuperação motora através da escala BBB por 6 semanas. O grupo tratado apresentou uma melhora funcional

significativa a partir da quarta semana.

CT da medula óssea marcadas com proteína fluorescente verde (GFP) foram transplantadas no local da lesão 15 minutos e 3, 7 e 21 dias após uma lesão moderada provocada pelo NYU *impactor*. A sobrevivência das células foi observada após 4 semanas do transplante. A presença das células transplantadas foi maior nos grupos 15 minutos e 3 dias após a lesão, quando comparados com os outros tempos de administração. O volume de tecido medular preservado foi maior nos grupos tratados. Observou-se também que as CT da medula óssea sobrevivem melhor no ambiente da lesão após uma semana, quando transplantadas imediatamente e 3 dias após a lesão (NANDOE TEWARIE et al., 2009).

A medula óssea é uma das fontes mais utilizadas para extração de CTAs onde se encontram os dois dos tipos de CTAs mais amplamente estudadas: as CTHs e as CTM (LI et al., 2001). As CTHs originam as células progenitoras sanguíneas circulantes, enquanto que as CT não-hematopoéticas podem se diferenciar em uma variedade de tipos celulares como o ósseo, muscular, cartilagem, glia e neurônio (URDZÍKOVÁ et al., 2006).

Inicialmente conhecidas como células estromais da medula óssea, as CTM podem ser chamadas de células estromais mesenquimais multipotentes, conforme sugerido pela *International Society for Cytotherapy*. As CTM são um grupo de células clonogênicas presentes no estroma da medula óssea, capazes de diferenciação em várias linhagens de células do tipo mesodérmico e, possivelmente, em outros tipos celulares não mesodérmicos, como células neurais, quando submetidas a diferentes estímulos. Na medula adulta fresca, constituem somente 0,01% a 0,0001% das células nucleadas. Essas células são uma população heterogênea de células que proliferam, *in vitro*, como células aderentes ao plástico, sendo uma mistura de progenitores em diferentes estágios de comprometimento com a linhagem mesodérmica. Tem sido consenso entre os pesquisadores que a maior parte das células estromais progenitoras derivadas da medula óssea possa ser considerada, após a proliferação *in vitro*, como sendo mesenquimais (BYDLOWSKI et al., 2009).

As CTM são, portanto, células indiferenciadas, com a habilidade de se auto-renovar e alta capacidade de proliferação. São capazes de se diferenciar em vários tipos celulares, incluindo condrócitos, osteócitos, adipócitos, miócitos e neurônios

(ZUK et al., 2002; KERN et al., 2006). São um tipo de CTA considerada com maior plasticidade, mais semelhante às CTEs. Tanto as CTM, quanto outros tipos de CTAs, tais como as CTHs podem ser encontradas em diversas fontes celulares. Essas células encontram-se junto à fração de células mononucleares (CMN) da medula óssea e do cordão umbilical, as quais têm sido utilizadas para tratar lesões experimentais do SNC (COUTTS; KEIRSTEAD, 2008).

As CTM podem ser obtidas facilmente e de forma segura da medula óssea em humanos para o uso em transplante autólogo. Essas células secretam citocinas e fatores neurotróficos e possuem efeitos anti-inflamatórios. As CTM agem como células neuroprotetoras por secretarem vários fatores neurotróficos, tais como BDNF, NGF e VEGF, favorecendo a regeneração neural por se diferenciarem em células gliais e neuronais (KIM; LEE; KIM, 2010).

A existência de CTM na medula óssea foi demonstrada por Kopen et al. (1999) e Sanchez-Ramos et al. (2000). Estas CT podem ser isoladas de diferentes tecidos além da medula óssea, como tecido adiposo, polpa dental, sangue (LEE; KUO; CHEN, 2004) e cordão umbilical humano (SECCO et al., 2008). Estudos mostram que as CTM presentes no sangue de cordão são similares àquelas obtidas a partir de medula óssea no que diz respeito ao perfil morfológico e imunofenotípico, bem como ao seu potencial de diferenciação (BYDLOWSKI et al., 2009).

As CTM têm sido testadas como um agente terapêutico para a reparação do tecido nervoso lesado, demonstrando uma melhora na recuperação funcional após um dano no SNC (CHOPP et al., 2000; LI et al., 2001). As CTM representam uma ferramenta promissora de um novo conceito clínico na terapia celular (KERN et al., 2006).

Segundo a *International Society for Cellular Therapy*, são três os requerimentos mínimos para uma população de células serem classificadas como CTM. A primeira é que CTM são isoladas de uma população de células mononucleares com base na sua aderência seletiva, em cultura, à superfície do plástico. A segunda, refere-se à presença da expressão dos marcadores CD105, CD73 e CD90 e ausência ou baixa expressão dos marcadores CD34, CD45, CD14, ou CD11b, CD79, ou CD19 e HLA-DR nas células em cultura. A terceira é a demonstração da capacidade das células em se diferenciar nas três linhagens celulares representadas pelos osteoblastos, adipócitos e condrócitos (BYDLOWSKI

et al., 2009).

Para alguns autores (ORLIC et al., 2001; BONILLA et al., 2005), a CTM é uma fonte atrativa para o uso no transplante celular, devido estar presente em diversas fontes de fácil obtenção, bem como serem células de fácil expansão e habilidade em atingir o local de lesão. Além disso, as CTM, embora possuam uma capacidade de diferenciação mais limitada que as CTEs apresentam grandes vantagens na terapia celular por, não serem imunogênicas, podendo ser empregadas em transplantes alogênicos (BYDLOWSKI et al., 2009).

As CTM derivadas de medula óssea vêm sendo utilizadas para o tratamento da lesão medular experimental. Podem ser injetadas intravenosamente e tendem a migrar diretamente para o local da lesão e penetrar profundamente no parênquima da medula espinhal lesada (SATAKE et al., 2004).

Osaka e colegas (2010) administraram CTM derivadas de medula óssea intravenosamente em animais submetidos à lesão medular por compressão através do NYU *impactor*. As células foram implantadas 6 horas e 1, 3, 7, 14, 21 e 28 dias após a lesão. A avaliação funcional foi realizada por 6 semanas após a lesão. Observou-se que os resultados funcionais mais significativos foram obtidos quando as células-tronco foram administradas 6 horas, 1 e 3 dias após a lesão, ou seja, em um período ainda agudo de lesão.

No estudo de Urdzíkova e colegas (2006), os animais submetidos a uma lesão medular por compressão através de um balão inserido na medula após uma laminectomia, foram tratados 7 dias após a lesão com CMN de medula óssea ou CTM derivadas da medula óssea injetadas intravenosamente. Na avaliação funcional, foi observada uma melhora significativa na recuperação da função motora das patas posteriores dos animais tratados quando comparados com os animais em que foi injetada somente salina. Porém, a recuperação dos animais tratados com as células-tronco mesenquimais foi mais rápida e o volume de lesão foi também significativamente menor neste grupo de animais, quando comparado com o grupo controle.

Em outro estudo, os ratos submetidos à lesão medular através do NYU *impactor*, foram tratados com CTM humanas. As células foram implantadas no epicentro da lesão, 1 semana após a lesão medular. Os animais foram acompanhadas por 9 semanas para a avaliação da escala locomotora do BBB. Os



animais tratados demonstraram melhora funcional significativa na sétima e oitava semana após o transplante. As células implantadas foram marcadas com o anticorpo anti-mitocôndria humana específico e foram observadas no local da lesão 3 semanas após terem sido injetadas, demonstrando sobrevivência das células. Um pequeno número dessas células se diferenciou em neurônios e astrócitos (LEE et al., 2007).

O potencial das CTM na terapia celular não está necessariamente ligado diretamente na substituição da perda de neurônios lesados. A explicação mais provável para o possível efeito benéfico das CTM pode ser que o fato de que as células transplantadas, quando migram para o ambiente da lesão, expressam fatores que favorecem a regeneração do tecido nervoso ou ativam mecanismos compensatórios e células-tronco endógenas dentro do tecido (CHOPP et al., 2000). Urdzíkova e colegas (2006) propõem que a produção destes fatores leva à uma maior proteção da lesão secundária.

CTM marcadas com proteína fluorescente verde (GFP) foram injetadas na medula espinhal de ratos com lesão medular provocada pelo NYU *impactor*, 7 dias após a lesão. Neste estudo foi observado que as células implantadas sobreviveram e foram encontradas no local da lesão após 4 semanas. O transplante das CTM promoveu diminuição do volume de lesão no grupo tratado. Não foi observada diferenciação dessas células em neurônios, astrócitos ou oligodendrócitos, porém estas células transplantadas expressaram e secretaram BDNF e GDNF (GU et al., 2009).

No estudo de Park e colegas (2010), ratos com uma lesão medular moderada provocada pelo NYU *Impactor*, foram tratados com CTM ou fibroblastos humanos. As células foram transplantadas 9 dias após a lesão, diretamente na medula lesada. Os animais foram avaliados pela Escala BBB até 56 dias após a lesão. Observou-se que nos animais que receberam as CTM, o transplante destas células-tronco provocou uma melhora funcional verificado pelo score alto atingido por este grupo na escala BBB, com diferença significativa nos dias 21, 28 e 56. Além disso, observou-se que as células transplantadas estavam presentes no local da lesão, porém não haviam se diferenciado em neurônios ou astrócitos. O número de macrófagos na área lesada foi significativamente menor no grupo tratado, quando comparado com o grupo controle, sugerindo que as CTM podem agir no controle do

processo inflamatório após a lesão medular.

Em outro estudo, ratos receberam CTM derivadas da medula óssea de humanos, via endovenosa, 7 dias após lesão medular por compressão. Os animais foram avaliados 21 dias após o transplante através da escala BBB para a avaliação da recuperação funcional. As células foram marcadas com Bromodeoxiuridina (BrdU) ou com antígeno anti nuclear e celular mitótico (NUMA) para a identificação da sobrevivência das células transplantadas. Observou-se a sobrevivência e migração das CTM no local da lesão e a diferenciação destas em oligodendrócitos,. No entanto, as células não expressaram marcadores neuronais (CIZKOVA et al., 2006)

Cizkova e colegas (2010) estudaram o implante de CTM no local da lesão, 3 e 7 dias após a lesão medular provocada pelo modelo de compressão utilizando um balão, em ratas adultas Wistar. As células foram injetadas através de um catéter intratecal o qual injetou por três dias consecutivos as CT. A função motora foi acompanhada por 4 semanas após a lesão pela escala BBB. Observou-se uma melhora funcional significativa somente no grupo que recebeu as três injeções de células 7 dias após a lesão.

Os benefícios dos fatores neurotróficos na proteção neuronal e na reparação das lesões do SNC têm sido também documentados (JONES et al., 2001). A secreção dos fatores neurotróficos caracteriza as células progenitoras e são conhecidos por exercer efeitos sobre a lesão ou a patogenia das doenças (ROSSI et al., 2010). Entre os fatores neurotróficos conhecidos, alguns estão sendo estudados como estratégia de tratamento para a lesão medular no modelo animal (SCHWAB, 2002).

As CTNs humanas secretam fator de crescimento do nervo (NGF), fator neurotrófico derivado do cérebro (BDNF) e fator neurotrófico derivado de célula glial (GDNF), os quais promovem o crescimento dos axônios lesados após uma lesão medular. As células progenitoras de oligodendrócitos, que se diferenciaram a partir de CTEs, expressam fator transformador de crescimento  $\beta$ -2 (TGF- $\beta$ 2) e BDNF que contribuem para a recuperação da função da medula lesada. Portanto, CT transplantadas podem influenciar o ambiente da lesão para fornecer fatores de sobrevivência, moléculas de orientação e sinalização para proliferação e diferenciação de células progenitoras ou CT endógenas. A diferenciação das células

transplantadas é guiada por sinais do micro ambiente da lesão e pela deficiência do funcionamento celular no local do implante das células (ROSSI et al., 2010).

O BDNF tem sido relatado capaz de promover a regeneração do trato rubroespinal e ter efeito limitado na regeneração do trato corticoespinal. O GDNF tem sido visto como um importante fator trófico para motoneurônios *in vitro* e *in vivo*. Esse fator promove o crescimento axonal e a proteção celular nos neurônios motores adultos lesados (CAO et al., 2004; KAO et al., 2008). Cheng e colegas (2002) demonstraram que o GDNF tem um papel de neuroproteção comportamental e anatômico após a lesão medular.

No estudo de Cao e colegas (2004) animais com transecção completa da medula torácica foram tratados com células do bulbo olfatório modificadas geneticamente para secretar GDNF logo após a lesão. O grupo tratado com GDNF apresentou maior recuperação funcional do que o grupo tratado somente com as células, 8 semanas após o transplante. De acordo com a avaliação em campo aberto, os animais mostraram capacidade de caminhar de forma coordenada. Esse estudo demonstrou que o GDNF estimulou o aumento da regeneração dos axônios rubroespinais e corticoespinais em ratos adultos após a transecção da medula.

## 1.6 Justificativa

O reparo da lesão medular é, até o momento, considerado impossível o que faz dos indivíduos lesados pacientes com incapacitação crônica. As células-tronco têm sido investigadas como alternativa terapêutica, porém seu uso seguro depende da definição do tipo de célula-tronco mais eficaz para ser empregado, bem como da melhor via de administração destas células. Também é fundamental entender os possíveis mecanismos de ação envolvidos e os critérios de segurança desta abordagem em humanos.

Recentes estudos clínicos e pré-clínicos utilizando transplante de CTAs foram conduzidos demonstrando resultados funcionais baseados em diversos mecanismos como a formação de mielina, a promoção do crescimento axonal ou a secreção de fatores neurotróficos, entre outros. Apesar dos resultados obtidos até aqui com algumas destas CTAs, o presente trabalho irá investigar a fração de células mononucleares (CMN) do sangue de cordão umbilical e as células-tronco

mesenquimais (CTM) da parede dos vasos do cordão umbilical como alternativa para o tratamento das lesões medulares experimentais.

Nesta área, são necessários estudos que comparem os tipos de células-tronco com o objetivo de testar sua eficácia quanto ao meio de administração destas células e a janela temporal do transplante. O estabelecimento da janela terapêutica (momento de administração) ainda traz um desafio importante, sobretudo pela participação dos fenômenos inflamatórios na lesão pós-isquêmica. Estas, entre tantas outras, são questões que a pesquisa pré-clínica deve abordar com vistas ao estabelecimento de uma terapia celular segura com células-tronco.

Assim, o presente trabalho tem como objetivo utilizar dois diferentes tipos de células-tronco nomeadamente células mononucleares (CMN) de sangue de cordão umbilical humano e células-tronco mesenquimais (CTM) da parede dos vasos do cordão umbilical humano, administradas 1 hora, 24 horas e 9 dias após a lesão medular traumática experimental para verificar a viabilidade e eficácia deste uso.

A partir da comparação dos resultados obtidos com o presente estudo usando-se dois diferentes tipos de células-tronco na recuperação funcional e regeneração da lesão medular traumática em ratos, esperamos contribuir para o conhecimento da viabilidade e eficácia da terapia com células-tronco no tratamento de pacientes com lesão medular, diminuindo assim o impacto deste tipo de lesão na vida destes indivíduos.

### 1.7 Hipóteses

As hipóteses deste estudo são: a) os transplantes dos dois tipos de CTAs serão capazes de regenerar a lesão medular traumática produzida em ratos, melhorando os déficits funcionais produzidos por esta lesão e, b) os animais com lesões medulares traumáticas transplantados 9 dias após a lesão demonstrarão maior recuperação funcional com implantes de células-tronco adultas quando comparadas com animais transplantadas 24 horas ou 1 hora após a lesão, visto que a resolução do processo inflamatório favorecerá o ambiente para as células transplantadas.

## 2. OBJETIVOS

### 2.1 Objetivo Geral

Avaliar a eficácia do transplante de células-tronco adultas na recuperação funcional e regeneração da lesão medular traumática em modelo experimental de lesão medular contusa em ratas fêmeas.

### 2.2 Objetivos específicos

2.2.1 Comparar os efeitos do transplante da fração mononuclear de sangue de cordão umbilical humano e de células-tronco mesenquimais da parede dos vasos do cordão umbilical humano, na recuperação funcional e regeneração da lesão medular traumática em ratas fêmeas Wistar;

2.2.2 Determinar a janela terapêutica deste tipo de intervenção, comparando os implantes de células-tronco realizados 1 hora, 24 horas e 9 dias após a lesão em modelo experimental de lesão medular traumática;

2.2.3 Demonstrar a possível diferenciação das células-tronco implantadas, bem como sua integração no tecido lesado.

### 3. MATERIAIS E MÉTODOS

#### 3.1 Animais

Foram utilizadas ratas do tipo Wistar, fêmeas, adultas jovens, com 90 dias de vida no início dos experimentos, pesando entre 200 e 250 gramas, provenientes do Biotério do Instituto de Ciências Básicas de Saúde da Universidade Federal do Rio Grande do Sul (UFRGS), mantidos no ratário do Departamento de Bioquímica desta Universidade. Os animais permaneceram alojados em caixas de *Plexiglass* sob condições padrão, recebendo ração padronizada e água disponível *ad libitum*. Os animais foram mantidos em ambiente climatizado a uma temperatura de  $21 \pm 2^\circ\text{C}$ , com ciclo de 12 horas claro/escuro.

Todos os procedimentos realizados estavam de acordo com o Manual sobre Cuidados e Uso de Animais de Laboratório aprovado pelo Instituto Nacional de Saúde dos Estados Unidos (NIH).

Os animais deste estudo foram divididos nos seguintes grupos experimentais: a) grupo controle (animais não submetidos a nenhum procedimento cirúrgico ou de tratamento); b) grupo *sham* (animais submetidos à cirurgia de laminectomia sem o procedimento de lesão); c) grupo lesão (animais submetidos à laminectomia e lesão raquimedular) e d) grupo lesão + células-tronco (CT) (animais com lesão medular traumática por compressão que receberam implante celular).

Este projeto foi aprovado pelo Comitê de Ética em Pesquisa da UFRGS sob o número 2008037/ 2010 e pelo Comitê de Ética do Hospital Moinhos de Vento de Porto Alegre, sob o número CEP/IEP-AHMV: 2006/42.


#### 3.2 Lesão Medular Traumática

Todos os animais foram anestesiados intraperitonealmente com ketamina (100mg/kg) e xilazina (5mg/kg) previamente à cirurgia de laminectomia conforme protocolo descrito por Dasari e colegas (2008). Posteriormente, os animais foram submetidos à tricotomia e assepsia no dorso.


Para o procedimento de laminectomia, o animal foi posicionado em decúbito ventral e uma incisão de aproximadamente 3 cm na linha média da região dorsal foi realizada, expondo a região da coluna vertebral entre T8 e T12. Os músculos paravertebrais, inseridos entre T9 e T11 foram dissecados e seccionados. Após

essa exposição, removeu-se a vértebra T10 e a metade distal do processo espinhoso de T9, sem lesão da medula espinhal, com o uso de um microssaca-bocados (BASSO; BEATTIE; BRESNAHAN, 1996).

A lesão medular traumática por contusão foi realizada, ao nível de T10, através do equipamento *New York University Impactor* (NYU impactor) (Figura 7a), descrito por Gruner (1992). Neste modelo, diferentes graus de lesão medular por compressão são provocados a partir da queda de uma haste com peso de 10 g das alturas de 6.5 ou 12.5 mm (lesão discreta), de 25 mm (lesão moderada) ou 50 mm (lesão grave) (Figura 7b), sobre a medula exposta após a laminectomia entre T9-T10 (KWON; OXLAND; TETZLAFF, 2002). Neste estudo, foi realizada uma lesão moderada, provocada pela queda da haste a partir da altura de 25 mm (Figura 7c). Esse é um dos métodos mais empregados na literatura devido à sua reprodutibilidade (McDONALD; HOWARD, 2002; McDONALD et al., 2004).



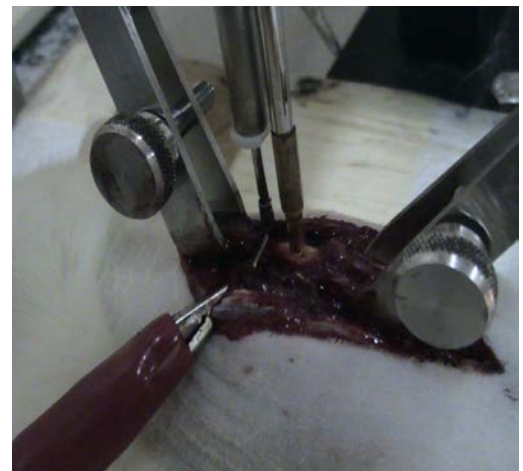
**Figura 7a-** NYU Impactor



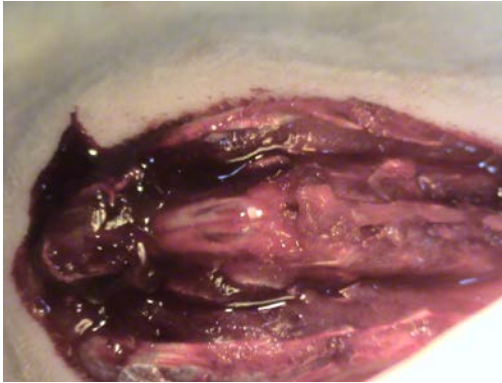
**Figura 7b-** Alturas da haste



**Figura 7c-** Posicionamento do animal no Impactor



**Figura 7d-** haste na medula exposta



**Figura 7e-** Lesão medular por compressão



**Figura 7f -** Animal após a lesão medular

Após a lesão medular traumática (Figuras 7d e 7e), os animais foram suturados e mantidos isoladamente em caixas, nas mesmas condições de temperatura e controle de luz. Os animais permaneciam sem movimento nas patas posteriores, logo após a lesão, ficando na condição de paraplegia (Figura 7f). Os animais dos grupos submetidos à lesão medular que apresentavam movimentos nas patas posteriores no segundo dia após a contusão foram excluídos do estudo. Os animais do grupo submetido somente à laminectomia (grupo *sham*) que apresentaram alguma alteração na capacidade de caminhar, também foram excluídos.

Todos os animais foram pesados semanalmente e receberam antibiótico (0,1 ml de Baytril por 5 dias após a lesão, para prevenir as infecções do trato urinário. Os animais foram submetidos à compressão vesical manual, para esvaziamento da bexiga urinária (Figura 8) duas vezes ao dia, durante a primeira semana ou até que adquirissem o controle voluntário desta função, conforme descrito pelo *Multicenter Animal Spinal Cord Injury Study* (MASCIS) (BASSO; BEATTIE; BRESNAHAN, 1996).





**Figura 8-** esvaziamento da bexiga

### **3.3 Implante de células-tronco na lesão raqui-medular.**

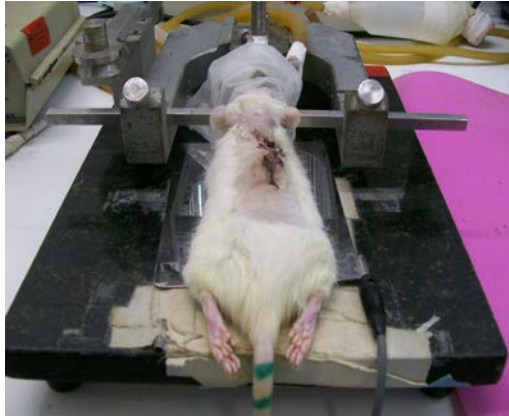Dois tipos de células foram obtidos e utilizados: (1) células mononucleares provenientes do sangue de cordão umbilical e placentário (CMN) de neonatos nascidos à termo. A fração de células mononucleares contém diversos tipos celulares, entre eles, as células-tronco hematopoéticas (CTH), e, em menor número, células-tronco mesenquimais (CTM); e (2) células-tronco mesenquimais (CTM), provenientes da parede dos vasos do cordão umbilical humano.

Os animais foram divididos aleatoriamente em grupos que foram tratados com estes dois tipos celulares. As células foram injetadas através de duas vias em três diferentes tempos: a) na cisterna magna com o animal posicionado no equipamento estereotáxico (Figuras 9a e 9b), 24 horas ou 9 dias após a lesão e b) no local da lesão, diretamente na medula espinhal (Figura 9c), 1 hora após a lesão.

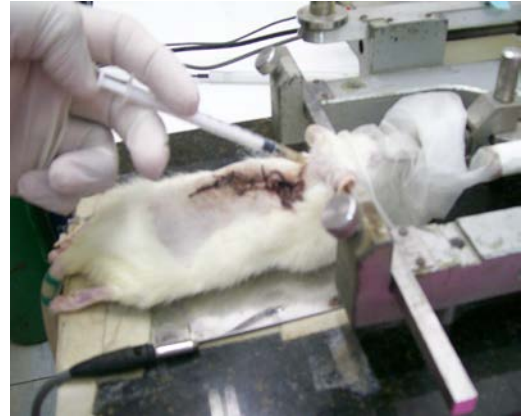Para a administração das células na cisterna magna o rato foi colocado em decúbito ventral no equipamento estereotáxico e a agulha introduzida entre o occipital e da medula espinhal cervical (primeira vértebra cervical). Com uma agulha de 1mL a infusão de células foi realizada lentamente, por aproximadamente 30 segundos. As ratas do grupo que recebeu células no local da lesão foram mantidas anestesiadas por 1 hora. Uma agulha de 1 mL também foi utilizada para a infusão local com um tempo de perfusão de 30 segundos. Não foram observados nem refluxo de células, nem complicações por causa da infusão local.

No experimento de administração de CMN foram administradas  $5 \times 10^6$  de células mononucleares provenientes do sangue de cordão umbilical humano, conforme proposto por Dasari e colegas (2008). Estas células foram diluídas em

150 $\mu$ L de NaCl 0,9% quando a via de administração era na cisterna magna do animal (24h e 9 dias após a lesão). A infusão da mesma quantidade de células em 10 $\mu$ L de meio foi realizada quando as células eram aplicadas diretamente no local da medula lesada (1 hora após a lesão).

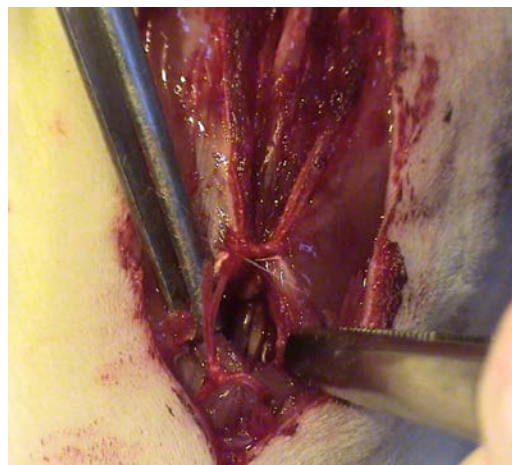

**Figura 9a-** Posicionamento do animal no estereotáxico



**Figura 9b-** Administração na cisterna magna

No experimento com as CTMs foram administradas  $0,3 \times 10^6$  de CTM, obtidas dos vasos da parede do cordão umbilical diluídas em 150 $\mu$ L de NaCl 0,9% quando a via de administração era na cisterna magna. Quando as células eram administradas no local da lesão, as mesmas eram administradas diluídas em 10 $\mu$ L de meio de cultura. A quantidade de células implantadas neste experimento foi escolhida a partir de uma média das quantidades descritas por Dasari e colegas (2007), Parr e colegas (2008) e Paul e colegas (2009) em seus experimentos utilizando células-tronco.

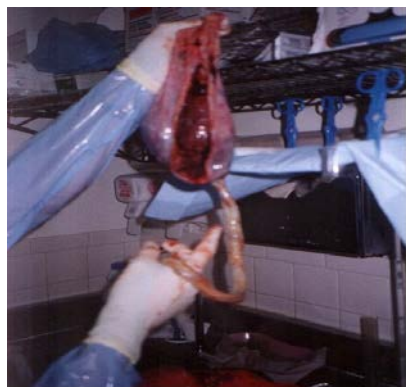

**Figura 9c-** Local de administração na medula lesada

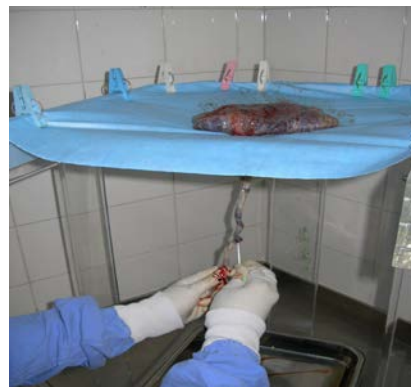Todos os animais que receberam células foram imunossuprimidos com ciclosporina (10 mg/kg por dia), aplicada um dia antes e no dia da infusão das células, bem como durante 14 dias (ANDREWS; STELZNER, 2007). Os animais deste estudo foram mantidos vivos por 6 semanas após a lesão medular.

### 3.3.1 Obtenção das células-tronco

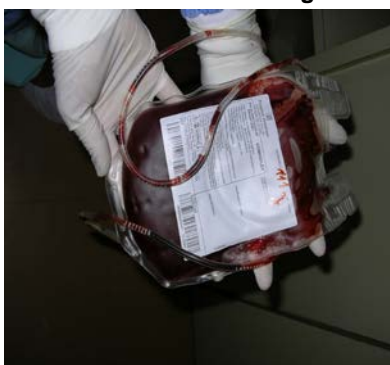A fração de CMN do sangue de cordão umbilical humano foi obtida de recém-nascidos nascidos a termo (após 37 semanas) de parto normal ou cesariano. As amostras foram coletadas em bolsas de sangue contendo CPDA-1 (citrato, fosfato, dextrose e adenina) como anticoagulante (Figuras 10a e 10b). As CMNs foram isoladas usando centrifugação por gradiente de densidade em Ficoll-Paque 1.077 g/cm<sup>2</sup> (Amersham Pharmacia, Piscataway, NJ, USA), em tampão Dulbecco's (PBS; GibcoBRL, Gaithersburg, MD, USA) usado para diluir o sangue (CANABARRO et al., 2007), de acordo com o protocolo padronizado no laboratório (PRANKE et al., 2005) (Figura 10c).



**Figura 10a-** Coleta da placenta e cordão umbilical



**Figura 10b-** Coleta do sangue do cordão umbilical



**Figura 10c-** Bolsa contendo o sangue do cordão umbilical

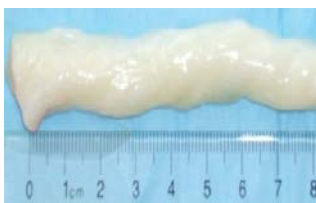As amostras foram obtidas no Hospital Moinhos de Vento na cidade de Porto Alegre após a aprovação do projeto pelo Comitê de Ética do hospital e assinatura do Termo de Consentimento Livre e Esclarecido (TCLE) pelos responsáveis pelos recém-nascidos (Anexo A). As amostras do cordão umbilical humano foram colhidas após as mães assinarem o TCLE.

As células foram preparadas no Laboratório de Hematologia e Células-tronco da Faculdade de Farmácia da Universidade Federal do Rio Grande do Sul, sob a coordenação da Profa. Dra. Patrícia Pranke.

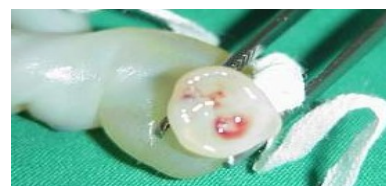### 3.3.2 Obtenção das células-tronco mesenquimais a partir dos vasos do cordão umbilical humano

As CTM foram recebidas congeladas do Centro de Pesquisa do Genoma Humano do Departamento de Genética e Biologia Evolutiva da Universidade de São Paulo (USP), coordenado pela Profa. Dra. Mayana Zatz.

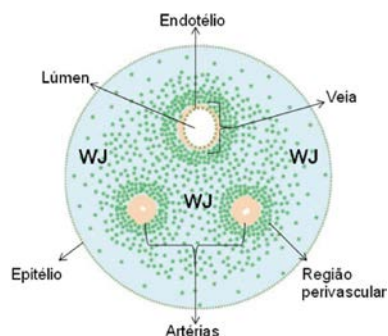
As CTM foram obtidas de cordão umbilical de neonatos nascidos a termo. Uma porção de 8 cm do cordão (Figura 11a) foi cortado (Figuras 11b e 11c) e acondicionado em meio de transporte. As amostras foram mantidas em tubos Falcon 50 mL com meio DMEM (DMEM- baixa glicose) com 10% de soro fetal bovino, 1% de penicilina/estreptomicina (Gibco) e 1,12  $\mu\text{L}/\text{mL}$  de gentamicina) até o isolamento e processamento das células, que ocorreu dentro de 24 horas após o parto.



**Figura 11a-** Amostra do cordão umbilical humano



**Figura 11b-** Corte transversal do cordão umbilical



**Figura 11c-** Esquema dos vasos da parede do cordão umbilical

A amostra de cordão foi preenchida com colagenase tipo I (Sigma) a 0,1% em PBS e foi incubada por 20 minutos a 37°C. Posteriormente, foi acrescentado o meio de cultura (DMEM-LG suplementado com 10% de soro humano e 2% de Penicilina/Estreptomicina) com o objetivo de inativar a enzima. O material que contém as células foi coletado por fricção do cordão umbilical utilizando pinça estéril e centrifugado a 300 x g por 10 minutos para obtenção do concentrado celular.

Para a proliferação de células aderentes, as células foram suspensas em meio de cultura DMEM (Meio Eagle modificado Dulbecco) (Sigma Chemical Co., USA) contendo 10% de soro fetal bovino e 1% de penicilina/estreptomicina (Gibco BRL, USA). As células foram cultivadas em placas de cultura e mantidas em incubadora umidificada a 5% CO<sub>2</sub> e 37°C por 72 horas, quando as células não aderentes foram removidas por troca de meio. As trocas subseqüentes foram realizadas a cada 3 ou 4 dias.

Após a confluência, a cultura primária foi lavada uma vez com solução de Hank livre de cálcio (Ca<sup>2+</sup>) e magnésio (Mg<sup>2+</sup>) (Sigma). Uma solução de 0,25% de tripsina em solução de Hank (Sigma) foi utilizada e as células foram incubadas por 10 minutos a 37°C. As células foram ressuspensas em meio de cultura e plaqueadas para novas garrafas de cultivo celular. Passagens subseqüentes foram realizadas de forma semelhante. As passagens (subculturas) foram realizadas quando a cultura atingia confluência de, pelo menos, 90%.

As CTM foram caracterizadas imunofenotipicamente através da presença de marcadores de células mesenquimais e ausência de células hematopoiéticas, através de citometria de fluxo, usando-se o equipamento FACSCalibur (BD, Brasil). A diferenciação das CTM em tipos celulares utilizados para a confirmação da identidade da população foi testada a partir da quinta passagem. Os ensaios de diferenciação em linhagens osteogênica, adipogênica e condrogênica foram realizados seguindo os protocolos já padronizados e descritos previamente por Secco e colegas (2008).

Os procedimentos de coleta e preparo das células foram aprovados pelo Comitê de Ética em Pesquisa da USP.

Após o recebimento das células congeladas do Centro de Pesquisa do Genoma Humano em São Paulo, as mesmas foram descongeladas, colocadas em cultura no Laboratório de Hematologia e Células-tronco em Porto Alegre e, ao

serem implantadas nos animais com lesão medular, foram lavadas e contadas.

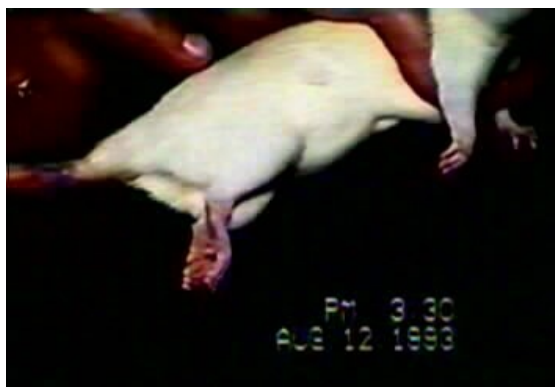### 3.4 Avaliação Funcional

Os déficits funcionais e a recuperação funcional foram avaliados através da atividade locomotora em campo aberto (Figura 12) pela Escala de *Basso, Beatie and Bresnahan* (B.B.B.), descrita em 1995 (BASSO; BEATIE; BRESNAHAN, 1995) (Anexo B). As avaliações foram realizadas dois dias antes da lesão ou do procedimento de laminectomia, dois dias após e semanalmente, durante seis semanas após a lesão medular, seguida ou não do implante celular. A pontuação da escala foi realizada através de filmagem da atividade locomotora dos animais em campo aberto adaptado para este experimento. Posteriormente, as filmagens foram observadas e os animais avaliados por dois avaliadores “cegos” quanto ao tratamento recebido pelos mesmos.

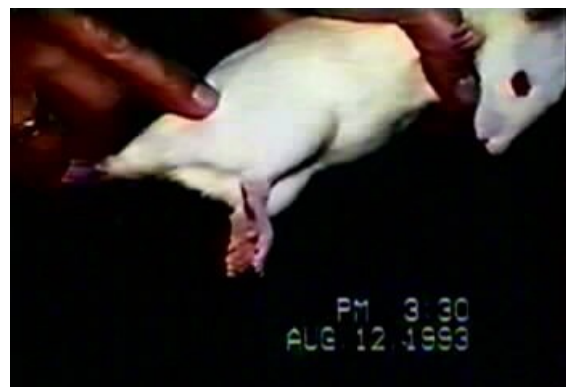

**Figura 12-** Campo aberto circular para a análise da atividade locomotora avaliada utilizando a Escala BBB

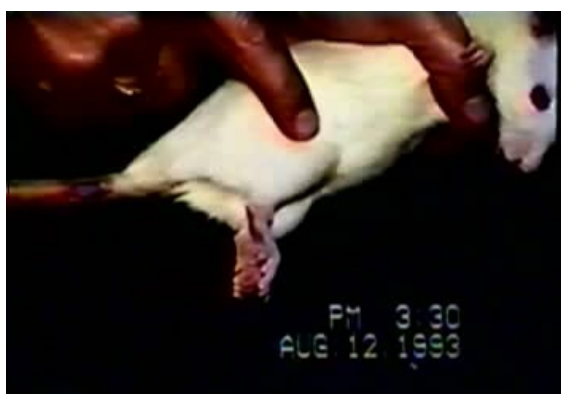Os avaliadores foram treinados a partir do vídeo de treinamento produzido pelos criadores da Escala BBB onde são explicadas as articulações e movimentos a serem avaliados. O movimento da articulação do quadril é o movimento que ocorre entre a pelve (Figura 13a), o trocânter maior (Figura 13b) e o côndilo do fêmur (Figura 13c). O movimento da articulação do joelho ocorre entre o trocânter do fêmur, o côndilo do joelho e o maléolo lateral do tornozelo (Figura 13d). O movimento da articulação do tornozelo ocorre entre o côndilo do fêmur, o maléolo lateral e a cabeça do quinto dedo (Figura 13e).



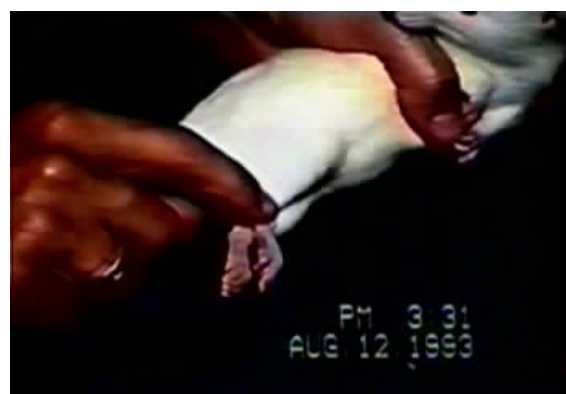**Figura 13a-** Pelve do animal



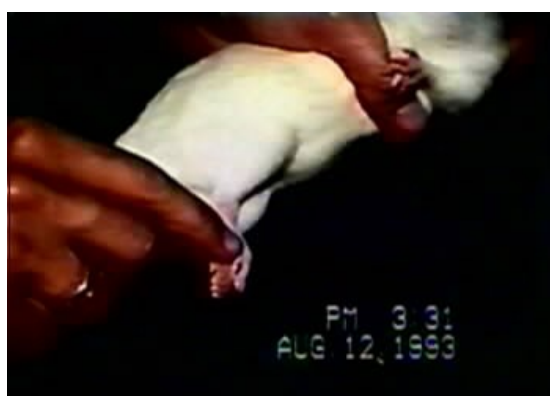**Figura 13b-** Trocânter maior do fêmur



**Figura 13c-** Côndilo do fêmur



**Figura 13d-** Maléolo lateral do tornozelo



**Figura 13e-** Cabeça do quinto dedo

A escala BBB avalia a função motora dos membros e possui 22 valores, que vão de 0 (paralisia total) a 21 (locomoção normal). Os escores de 1 a 8 são dados para pequenos ou grandes movimentos das 3 articulações dos membros posteriores sem suporte de peso plantar ou parada dorsal. O escore 9 é dado para


o suporte de peso plantar ou parada dorsal. Os escores de 10 a 20 para a melhora progressiva na caminhada coordenada.

O escore é dado de acordo com os movimentos apresentados pelos animais nas articulações das patas posteriores, posição do tronco, presença ou não de suporte de peso sobre as patas e capacidade de dar passos, coordenação das patas posteriores, posicionamento da cauda do animal e capacidade de caminhar com tronco estabilizado (BASSO; BEATIE; BRESNAHAN, 1995). Cada pata posterior é avaliada separadamente e um escore é dado para cada uma. O valor total do BBB do animal é dado pela média entre o escore atribuído para a pata posterior esquerda e para a pata posterior direita.

As figuras 14a, 14b, 14c e 14d representam respectivamente a avaliação em campo aberto dos animais dos grupos controle, controle cirúrgico (*sham*), lesão e lesão tratado no segundo dia após o procedimento cirúrgico e/ou lesão medular.



**Figura 14a-** Animal do grupo controle




**Figura 14b-** Animal do grupo controle cirúrgico





**Figura 14c-** Animal do grupo lesão



**Figura 14d-** Animal do grupo lesão tratado

De acordo com a Escala BBB, os animais também são classificados quanto ao estágio de recuperação da função motora conforme a pontuação total média, da seguinte maneira: recuperação inicial quando a pontuação é de 0 a 7; recuperação intermediária quando de 8 a 13 e, recuperação tardia, quando a média total de pontos é de 14 a 21 (BASSO; BEATIE; BRESNAHAN, 1995).

### 3.5 Desenho Experimental

O estudo foi dividido em dois experimentos: o Experimento I envolvendo a administração da fração de CMN de sangue de cordão umbilical humano e o Experimento II, que envolveu a administração das CTM da parede dos vasos do cordão umbilical humano.

Estes dois experimentos foram compostos por grupos experimentais com lesão medular traumática e foram tratados com a fração mononuclear de sangue de cordão umbilical humano (CMN) ou células-tronco mesenquimais (CTM) como segue: (1) animais com lesão medular traumática, tratados com CMN ou CTM 1 hora após a lesão, diretamente no local da lesão; (2) 24 horas após a lesão sendo as células infundidas na cisterna magna e, (3) 9 dias após a lesão, também na cisterna magna.

No grupo dos animais tratados com células 1 hora após a lesão, os animais foram submetidos à cirurgia de laminectomia, lesados no equipamento *NYU Impactor* e mantidos anestesiados por uma hora sem a realização da sutura da

incisão. Somente após a infusão das células, os animais foram suturados e acondicionados em caixas individuais como os demais animais dos outros grupos.

#### 3.5.1.1 Experimento I:

Neste experimento, os animais do grupo tratado receberam a fração de células mononucleares do sangue de cordão umbilical humano em três diferentes tempos de aplicação com dois diferentes tipos de administração das células, conforme já descrito anteriormente.

O experimento foi dividido nos seguintes grupos:

- \* grupo controle - animais sem lesão medular ou laminectomia;
- \* grupo *sham* - animais submetidos à laminectomia sem lesão medular;
- \* grupo lesão - animais com laminectomia e lesão medular traumática;
- \* grupo CMN 1h - animais com lesão medular e infusão local diretamente na medula lesada de CMN 1 hora após a lesão;
- \* grupo CMN 24h - animais com lesão medular e infusão através da cisterna magna de CMN 24 horas após a lesão;
- \* grupo CMN 9dd - animais com lesão medular e infusão através da cisterna magna de CMN 9 dias após a lesão.

#### 3.5.1.2 Experimento II:

No experimento II, os animais do grupo tratado receberam as células-tronco mesenquimais da parede dos vasos do cordão umbilical humano em três diferentes tempos de aplicação com dois diferentes tipos de administração das células, também já descrito anteriormente.

O experimento teve os seguintes grupos:

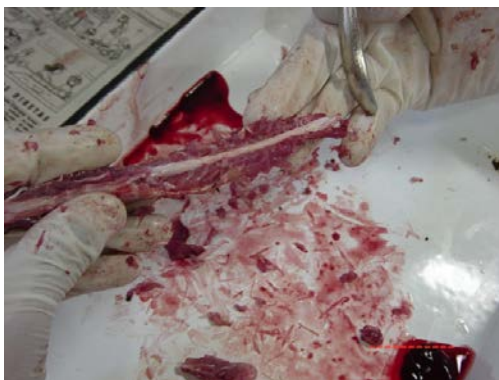- \* grupo controle - animais sem lesão medular ou laminectomia;
- \* grupo *sham* - animais submetidos à laminectomia sem lesão medular;
- \* grupo lesão - animais com laminectomia e lesão medular traumática;

- \* grupo CTM 1h - animais com lesão medular e infusão local diretamente na medula lesada de CTM 1 hora após a lesão;
- \* grupo CTM 24h - animais com lesão medular e infusão através da cisterna magna de CTM 24 horas após a lesão;
- \* grupo CTM 9dd - animais com lesão medular e infusão através da cisterna magna de CTM 9 dias após a lesão;

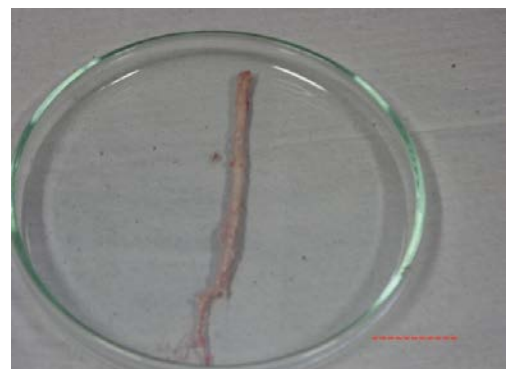### 3.6 Análise morfológica

Após 6 semanas da lesão medular ou da cirurgia de laminectomia, os animais foram anestesiados usando hidrato de cloral (30%, 10mL/Kg) intraperitonealmente e submetidos a perfusão transcardíaca. A artéria aorta do animal foi cateterizada para perfusão, usando uma bomba de perfusão, inicialmente com solução salina a 0,9% (150 ml) e, posteriormente, com solução fixadora (200 ml) composta de paraformaldeído (PFA) 4% diluído em tampão fosfato com pH 7,4.

Após esse procedimento, a coluna vertebral foi removida, entre C5 e L5 (Figuras 15a e 15b), e a região torácica de cada medula foi pós-fixada na mesma solução fixadora utilizada para a perfusão (PFA a 4%), por mais 2 horas à temperatura ambiente. Posteriormente, foram crioprotegidas pela imersão em solução de sacarose 30% diluída em tampão fosfato, onde permaneceram por 48 horas. Depois de realizada a crioproteção, as medulas foram congeladas em isopentano resfriado em nitrogênio líquido até a realização das secções em criostato (Leica, Germany).




**Figura 15a-** Remoção da medula



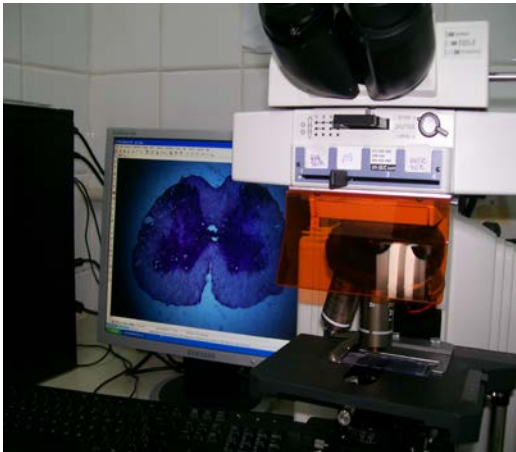
**Figura 15b-** Medula removida

Para avaliação histológica, toda a região torácica das medulas dos animais foi cortada transversalmente em criostato à temperatura de  $-22^{\circ}\text{C}$ , em secções com espessura de  $50\ \mu\text{m}$ , com intervalo de 5 cortes que foram descartados, totalizando uma distância de  $300\ \mu\text{m}$  entre cada corte analisado. Foram analisados 40 cortes de cada animal, com intervalo de  $300\ \mu\text{m}$  para manter constante o tamanho das medulas torácicas estudadas. Posteriormente, esses cortes foram corados com a técnica de Violeta de Cresil para a estimativa do volume da área da medula torácica (Figura 16).

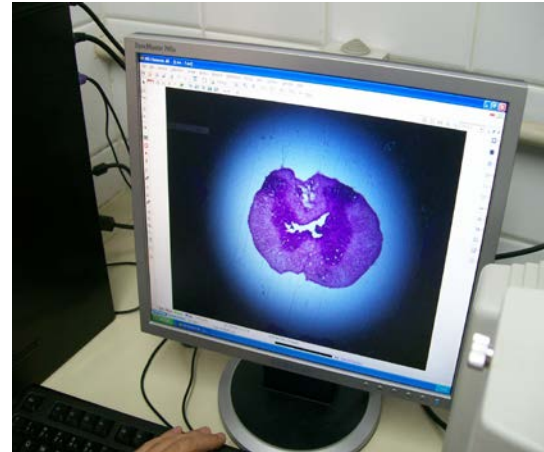


**Figura 16-** Lâminas com cortes de medulas coradas com Violeta de Cresil

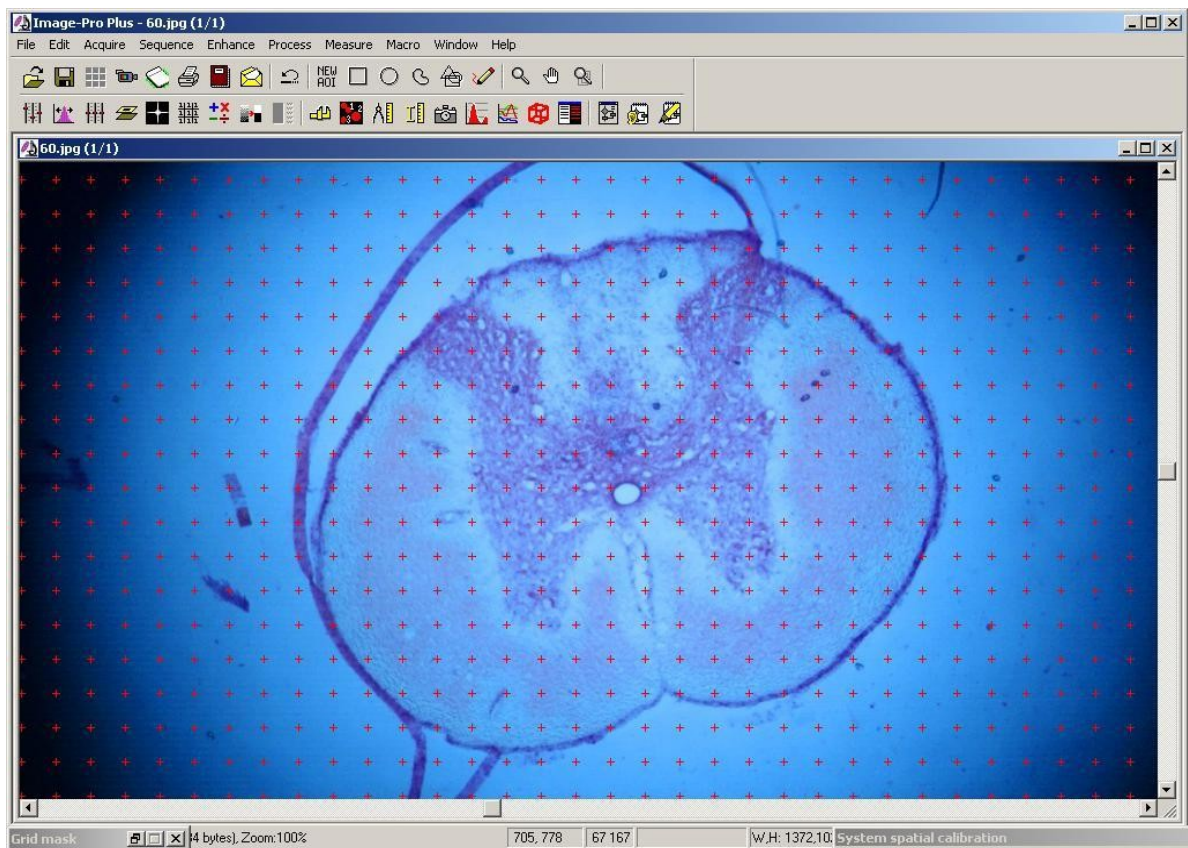
Ao final do processamento histológico, todos os cortes corados da medula torácica de cada animal foram analisados em microscópio óptico, sendo utilizada uma objetiva com aumento de 2x. As imagens destes cortes foram obtidas com o uso de uma câmera digital (NIKON, Coolpix) acoplada ao microscópio. Foi utilizado o programa Image-Pro Plus®, versão 6.0, para a análise de volume total da medula torácica (Figuras 17a e 17b).



**Figura 17a-** Microscópio



**Figura 17b-** Imagem do programa Image-Pro Plus




**Figura 17c-** Cruzes sobrepostas na imagem da medula para o cálculo do volume, no programa Image-Pro Plus.

O método de Cavalieri foi usado para calcular o volume total de área da medula espinhal torácica através da soma das áreas dos cortes transversais da medula torácica multiplicadas pela distância entre cada corte. Todas as áreas foram

expressas em  $\text{mm}^2$  e os volumes expressos como  $\text{mm}^3$ , de acordo com o protocolo descrito por Arteni e colegas (2010).

A imagem da medula obtida pela câmera digital e analisada pelo programa Image-Pro Plus® sofre uma projeção de cruces em intervalos regulares. O número de cruces presentes dentro do limite de cada fatia da medula é contado (Figura 17c). Cada cruz possui uma área igual à  $0,189 \text{ mm}^2$  e, para o cálculo da área do corte analisado, foi multiplicado o tamanho da área de cada cruz ( $0,189 \text{ mm}^2$ ), pela distância entre os cortes transversais da medula ( $0,3 \text{ mm}$ ) pelo número de cruces identificadas em cada corte, resultando no volume de seguimento total da medula torácica de cada animal, expresso em  $\text{mm}^3$ .

O volume da medula torácica de cada grupo foi expresso pela média calculada através dos valores encontrados em cada animal. A figura 18 demonstra a régua utilizada na objetiva de aumento 2x como instrumento para calibrar o programa e possibilitar a quantificação das imagens, para definição das áreas transversais da medula torácica de cada animal de cada grupo.



**Figura 18-** Régua utilizada na objetiva 2x como instrumento para calibrar o programa e possibilitar a quantificação das imagens da medula torácica.

A análise de imunofluorescência foi realizada em secções montadas de  $50 \mu\text{m}$  que continham áreas representativas da lesão medular, de acordo com Mestriner e colegas (2011). Resumidamente, as mesmas foram fixadas em PFA 4%, lavadas em solução salina tamponada com fosfato (PBS) e, após, bloqueadas por 30 min em uma solução contendo 3% de soro normal de cabra (NGS) (Sigma-Aldrich) diluídos em PBS Triton-X à 3% (PBS-Tx) em temperatura ambiente. Em

seguida, as secções foram incubadas *overnight* com o anticorpo primário diluído em PBS-Tx e NGS e mantidas em câmara fria (4°C).

No dia seguinte, as secções foram lavadas em PBS e incubadas com o anticorpo secundário fluorescente diluído em PBS-Tx e NGS por 2 horas em sala escura (temperatura ambiente), seguida de lavagem em PBS. Depois disso, os cortes foram montados em lâminas, cobertos com meio de montagem PVA-DABCO (Polivinil álcool) (Fluka Analytical) e lamínulas (MESTRINER et al., 2001).

Os seguintes marcadores de superfície celular foram identificados através do uso de anticorpos monoclonais: antígeno anti nuclear e celular mitótico (NUMA), para marcação de núcleo celular humano (Mouse - IgM, MILLIPORE<sup>®</sup>, com uma concentração de 1:50), proteína glial fibrilar ácida (GFAP), para identificação de filamentos de astrócitos (Rabbit - IgG, SIGMA<sup>®</sup>, com uma concentração de 1:200), proteoglicano sulfato de condroitina (NG2), para marcação de precursores de oligodendrócitos (Rabbit - IgG, MILLIPORE<sup>®</sup>, com concentração de 1:200) e Sinaptofisina, marcador pré-sináptico específico para todos os neurônios (Rabbit - IgG, MILLIPORE<sup>®</sup>, sendo utilizado uma concentração de 1:200).

Todas as amostras foram processadas concomitantemente e incubadas durante o mesmo tempo médio. Finalizado o procedimento, utilizou-se um microscópio a laser de varredura confocal (Olympus FV 1000) para a visualização das marcações fluorescentes. Foram obtidas imagens do eixo-z do local da lesão medular de cada animal escolhido ao acaso, para cada anticorpo, usando o software FluoView FV 1000 (Olympus).

Como procedimentos de descarte dos materiais biológico e tóxico, os restos dos animais de experimentação foram acondicionados em plásticos brancos identificados e armazenados em freezer a -20° até o recolhimento semanal pelo setor de coleta especial para animais. Os rejeitos tóxicos foram armazenados em locais específicos e adequados para posterior recolhimento.

### 3.7 Análise estatística

A análise estatística dos resultados de comportamento pela Escala de Basso, Beatle e Bresnahan (Escala BBB), foi realizada pela Análise de Variância de Uma Via (ANOVA), para dados não paramétricos, expressos como mediana e

comparados pela análise de variância de Kruskal-Wallis, seguido do teste *pos-hoc* de Mann-Whitney. Os dados referentes ao volume da área da medula torácica foram submetidos à Análise de Variância de Uma Via (ANOVA), para dados paramétricos, expressos como média  $\pm$  desvio padrão, seguido do teste *post-hoc* de Duncan.

Foram considerados significativos os resultados que apresentaram probabilidade menor que 5% ( $p \leq 0,05$ ). Todas as análises estatísticas foram realizadas utilizando o pacote de software estatístico Statistical® executado em um computador compatível.



## 4. RESULTADOS

### 4.1 Resultados Comportamentais – Avaliação Funcional (Escala BBB)

Neste estudo 235 animais foram acompanhados, divididos em 143 animais no experimento I (transplante de CMN do sangue de cordão umbilical humano) e 92 animais no experimento II (transplante de CTM da parede dos vasos do cordão umbilical humano).

No experimento I, foi estudado um total de 35 animais divididos nos quatro grupos (controle total, controle cirúrgico, lesão e lesão tratado) quando o transplante foi realizado 1 hora após a lesão; 58 animais, quando o tratamento com células foi 24 horas após e, 50 animais, quando as células foram injetadas 9 dias após a lesão. No experimento II, um total de 34 animais foram estudados no experimento cujo transplante foi realizado 1 hora após a lesão; 28 animais, quando o tratamento com células foi realizado 24 horas após e, 30 animais, quando o transplante foi realizado 9 dias após a lesão.

Os resultados a seguir são demonstrados em figuras de acordo com o tipo de célula (CMN ou CTM), período (1 hora, 24 horas ou 9 dias após a lesão medular) e tipo da aplicação (administração local ou na cisterna magna).

Para a análise estatística dos resultados da Escala de *Basso, Beattie and Bresnahan* (Escala BBB), foi utilizada a Análise de Variância de Uma Via (ANOVA), para dados não paramétricos, expressos como mediana e comparados pela análise de variância de Kruskal-Wallis, seguido do teste *pos-hoc* de Mann-Whitney.

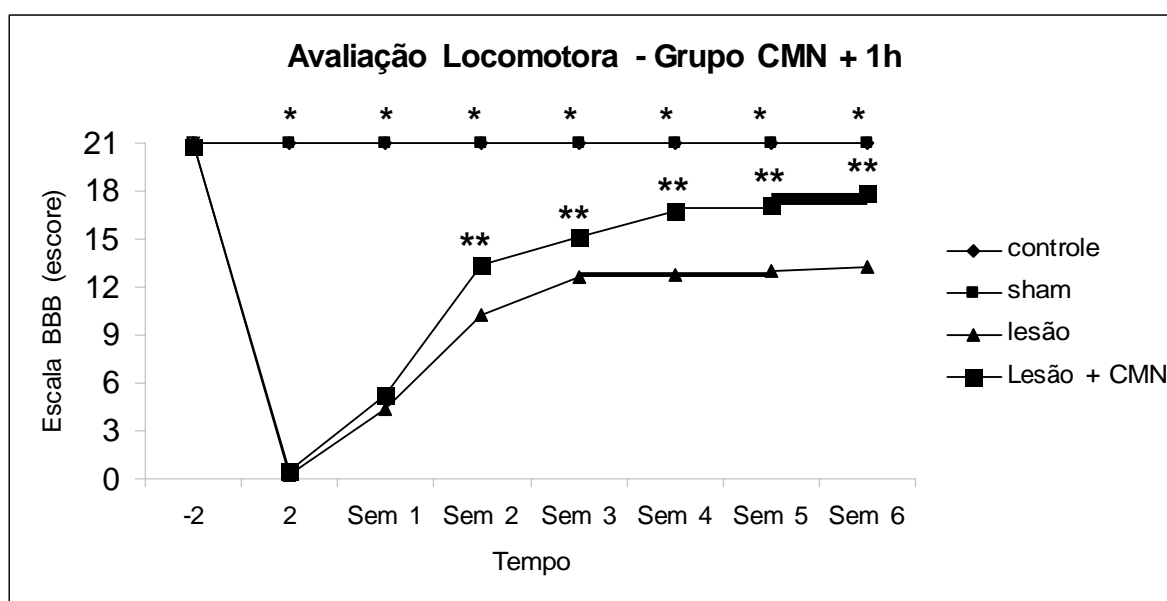
Neste estudo, nos dois experimentos realizados, a avaliação da função motora (escore do BBB) foi realizada 2 dias antes da lesão, 2 dias após a lesão e 1 semana, 2, 3, 4, 5 e 6 semanas após os animais terem sido submetidos ao procedimento cirúrgico e de lesão.

#### 4.1.1 Experimento I – Aplicação de células mononucleares de sangue de cordão umbilical humano (CMN)

No experimento I onde os animais lesados foram tratados com CMN, todos os animais dos 4 grupos atingiram o escore total na escala (21 pontos) no dia -2, o que significa que nenhum animal apresentava déficit na locomoção. Dois dias após

a lesão contusa pelo NYU *impactor*, todos os animais dos grupos lesão e dos grupos lesão tratados com células (lesão + CT) eram completamente paraplégicos (sem movimento nas patas posteriores), apresentando escore 0, demonstrando que o modelo utilizado reproduziu com eficácia a condição de paraplegia na lesão medular experimental.

### Transplante 1 hora após a lesão – administração local



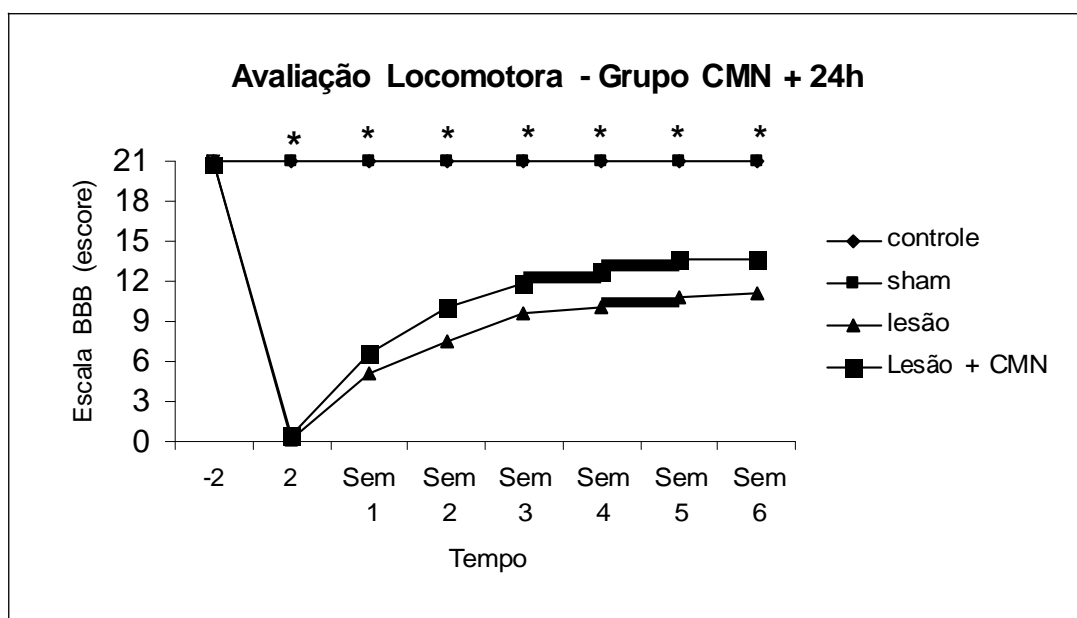
**Figura 19-** Avaliação locomotora pela Escala BBB. Animais tratados com administração local das CMN 1h após a lesão. \* Diferença entre os grupos controle (n= 8) e *sham* (n= 9) e os grupos lesão (n= 8) e lesão tratado (n= 10). Mann-Whitney,  $p \leq 0,05$ . \*\* Diferença entre o grupo lesão e lesão tratado. Mann-Whitney,  $p \leq 0,05$ .

Os resultados do experimento em que as CMN provenientes do sangue do cordão umbilical foram administradas 1 hora após a lesão medular, pela via de administração local, podem ser observados na figura 19. Os animais dos grupos controle e *sham* (controle cirúrgico) foram diferentes significativamente dos animais lesados, a partir do segundo dia após a lesão (dia +2) ( $p \leq 0,05$ ). Isso demonstra que todos os animais submetidos ao procedimento de lesão apresentavam uma importante alteração na capacidade de locomoção e, que os animais que foram submetidos somente ao procedimento cirúrgico não apresentaram qualquer tipo de déficit sendo semelhante aos animais do grupo controle total.

Os animais do grupo somente lesão foram gradualmente recuperando a performance motora das patas posteriores, visto que esse modelo apresenta um grau de recuperação espontânea. Ao final da sexta semana, apresentaram uma pontuação média de 13,3 pontos, ou seja, atingiram uma fase de recuperação intermediária.

Os animais tratados com as células apresentaram uma recuperação funcional significativa a partir da segunda semana (13,4 pontos) quando comparados com os animais não tratados no mesmo período (10,3 pontos) ( $p \leq 0,05$ ). Ao final das 6 semanas, esses animais foram avaliados e classificados como estando em uma fase de recuperação tardia (média de 17,9 pontos), sendo maior que a pontuação atingida no período pelos animais do grupo lesão não tratado (13,3 pontos). Nesta fase os animais se locomovem e podem coordenar o passo. Esta pontuação dos animais tratados foi atingida a partir da terceira semana após a lesão. Esse fato demonstra uma aceleração no processo de recuperação da lesão medular quando os animais foram tratados, em uma fase ainda aguda da lesão (1h), com as CMN provenientes do sangue do cordão umbilical humano.

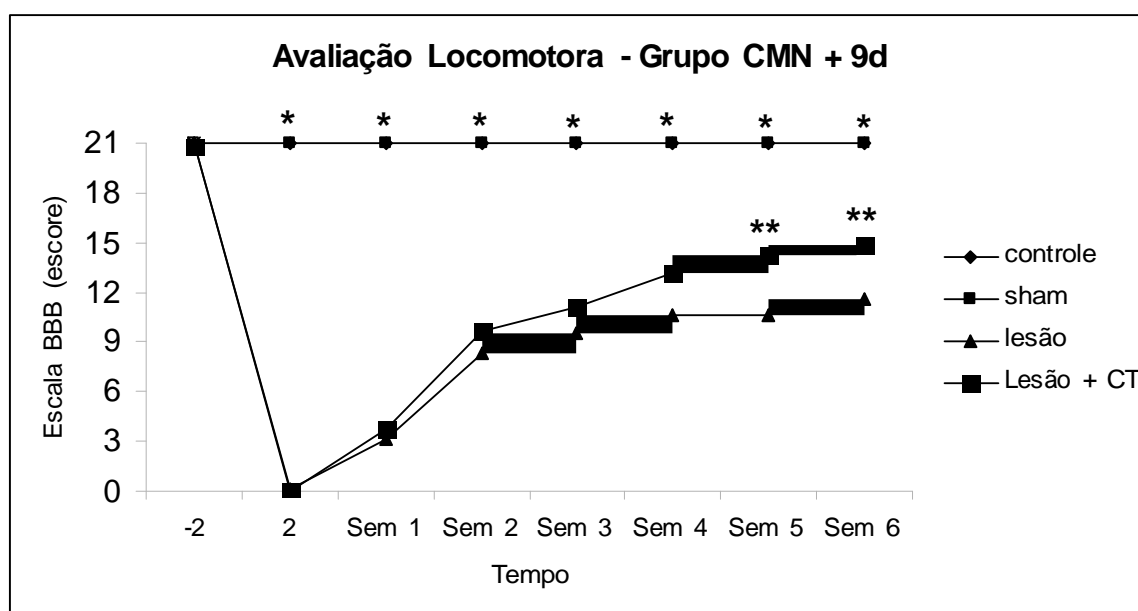
#### 24horasapósalesão–administraçãonacisternamagna



**Figura 20-** Avaliação locomotora pela Escala BBB. Animais tratados com CMN administradas na cisterna magna 24h após a lesão. \* Diferença entre os grupos controle (n= 14) e sham (n= 15) e os grupos lesão (n= 15) e lesão tratado (n= 14). Mann-Whitney,  $p \leq 0,05$ .

No experimento em que os animais receberam o transplante das CMN 24 horas após a lesão na cisterna magna, os grupos controle e *sham* foram diferentes significativamente dos animais lesados, tratados ou não, a partir do dia +2 ( $p \leq 0,05$ ). Os animais que receberam transplante não apresentaram diferença significativa no escore do BBB, quando comparados com os animais lesados não tratados. Esse achado demonstra que o tratamento 24h após a lesão não foi eficaz para a recuperação funcional dos animais (Figura 20).

### Transplante 9 dias após a lesão – administração na cisterna magna



**Figura 21-** Avaliação locomotora pela Escala BBB. Animais tratados com CMN administradas na cisterna magna 9 dias após a lesão. \* Diferença entre os grupos controle (n= 12) e *sham* (n= 14) e os grupos lesão (n= 10) e lesão tratado (n= 14). Mann-Whitney,  $p \leq 0,05$ . \*\* Diferença entre o grupo lesão e lesão tratado. Mann-Whitney,  $p \leq 0,05$ .

Na figura 21 observam-se os resultados quanto à avaliação locomotora dos animais lesados tratados com as CMN 9 dias após a lesão. Os animais dos grupos controle e *sham* foram diferentes significativamente dos animais lesados, tratados ou não, a partir do dia +2, ou seja, no segundo dia após serem submetidos à lesão medular por compressão. Os animais do grupo lesão não tratado também foram gradualmente recuperando a performance motora das patas posteriores como aconteceu com os animais lesados dos grupos lesão sem tratamento, nos experimentos em que o transplante foi realizado 1h e 24h. Os animais desse grupo, mesmo não tratados, atingiram no final das 6 semanas um total de 11,6 pontos,

caracterizando-se como atingindo uma fase intermediária de recuperação e demonstrando a recuperação espontânea que ocorre nesse modelo de lesão medular experimental.

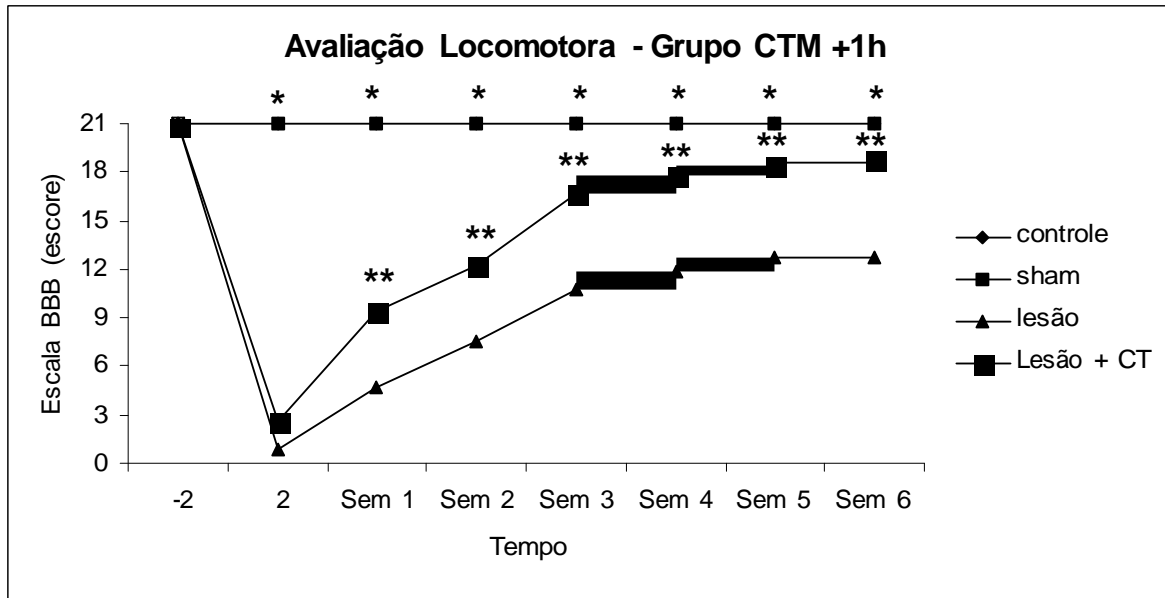
Os animais que receberam o transplante de CMN do sangue de cordão umbilical placentário humano 9 dias após lesão, na cisterna magna, ou seja, por administração sistêmica, apresentaram melhor resultado funcional quando comparados com os animais lesados sem tratamento, demonstrando diferença significativa. No entanto essa diferença foi evidenciada somente na quinta e sexta semana, após lesão ( $p \leq 0,05$ ). Esses animais atingiram ao final da sexta semana, um total médio de 14,9 pontos, caracterizando que os animais desse grupo atingiram uma fase de recuperação tardia.

À partir dos resultados do experimento I, pode-se observar que o transplante de CMN foi eficaz tanto quando administrado imediatamente após a lesão (uma hora) quanto após nove dias, na administração local ou na cisterna magna respectivamente. Esses achados demonstram a eficácia desse tipo de célula no tratamento da lesão medular experimental. O tratamento com células realizado 24 horas após a lesão não demonstrou resultados positivos, ou seja, a administração de células nesse período após a lesão não foi eficaz.

#### 4.1.2 Experimento II - Aplicação de células-tronco mesenquimais da parede dos vasos do cordão umbilical humano (CTM)

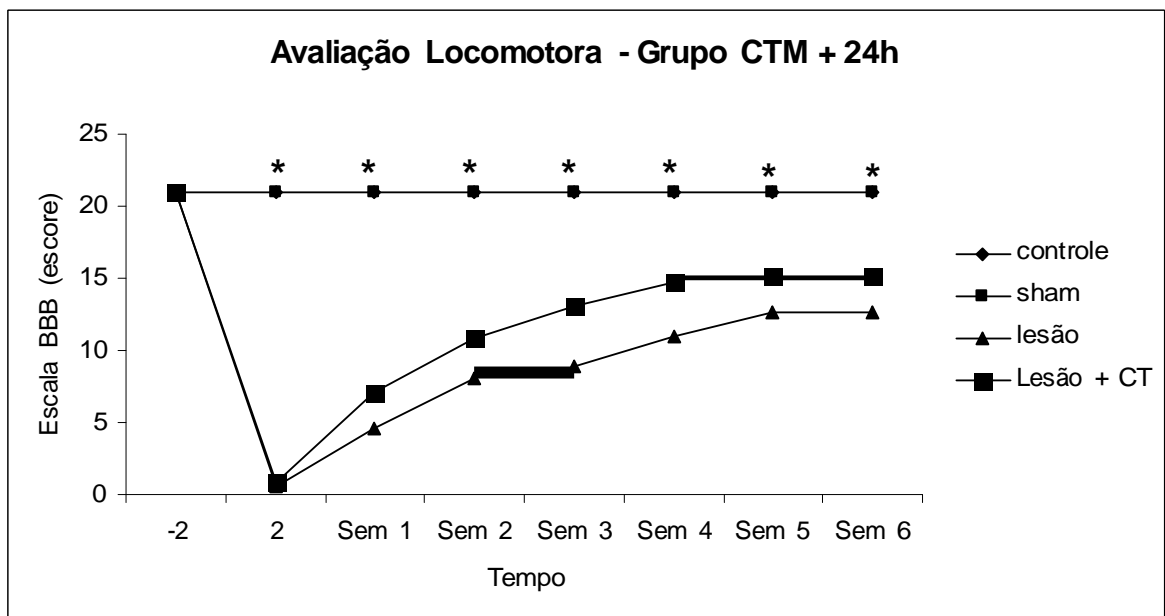
A figura 22 apresenta os resultados do experimento em que as CTM foram administradas pela via de administração local 1 hora após a lesão. Os animais dos grupos controle e *sham* foram diferentes significativamente dos animais lesados, a partir do dia +2 ( $p \leq 0,05$ ). Os animais que receberam as CTM apresentaram maiores valores na Escala BBB a partir da primeira semana (9,4 pontos) quando comparados com os animais não tratados (4,7 pontos) ( $p \leq 0,05$ ), demonstrando uma recuperação funcional significativa. Ao final das 6 semanas após a lesão, os animais do grupo com lesão medular apresentaram uma pontuação de 12,7 enquanto os animais tratados com as células-tronco atingiram um escore de 18,8 pontos.

Transplante 1 hora após a lesão – administração local



**Figura 22** - Avaliação locomotora pela Escala BBB. Animais tratados com administração local das CTM 1h após a lesão. \* Diferença entre os grupos controle (n= 8) e sham (n= 9) e os grupos lesão (n= 7) e lesão tratado (n= 10). Mann-Whitney,  $p \leq 0,05$ . \*\* Diferença entre o grupo lesão e lesão tratado. Mann-Whitney,  $p \leq 0,05$ .

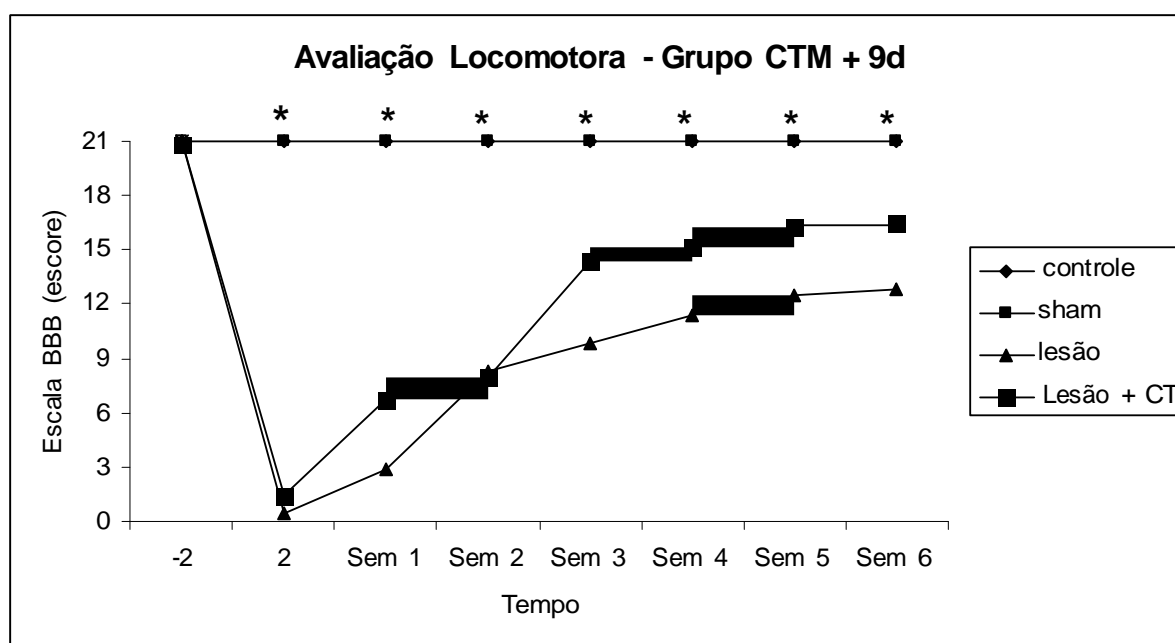
Transplante 24 horas após a lesão – administração na cisterna magna



**Figura 23** - Avaliação locomotora pela Escala BBB. Animais tratados com CTM administradas na cisterna magna 24h após a lesão. \* Diferença entre os grupos controle (n= 6) e sham (n= 9) e os grupos lesão (n= 7) e lesão tratado (n= 6). Mann-Whitney,  $p \leq 0,05$ .

Na figura 23 estão representados os resultados do experimento onde os animais receberam as CTM 24 horas após a lesão, por administração na cisterna magna. Nesse experimento, os grupos controle e *sham* também foram diferentes significativamente dos animais lesados, tratados ou não, a partir do dia +2 ( $p > 0,05$ ). Não houve diferença significativa entre os grupos de animais lesados e os lesados não tratados ( $p > 0,05$ ), demonstrando que o tratamento com essas células-tronco não provocou melhora na locomoção dos animais tratados 24 horas após a lesão.

#### Transplante 9 dias após a lesão – administração na cisterna magna



**Figura 24** - Avaliação locomotora pela Escala BBB. Animais tratados com CTM administradas na cisterna magna 9 dias após a lesão. \* Diferença entre os grupos controle ( $n = 9$ ) e *sham* ( $n = 8$ ) e os grupos lesão ( $n = 7$ ) e lesão tratado ( $n = 6$ ). Mann-Whitney,  $p > 0,05$ .

No experimento em que os animais receberam o transplante de CTM dos vasos da parede do cordão umbilical humano 9 dias após a lesão, por administração na cisterna magna, não houve diferença significativa desse grupo quando comparados com os animais lesados não tratados. Esse achado demonstra que o tratamento não produziu resultados funcionais significativos ( $p > 0,05$ ) (Figura 24). Os grupos controle e *sham* foram diferentes significativamente dos animais lesados, tratados ou não, a partir do dia +2 ( $p \leq 0,05$ ).

No experimento com as CTM, observou-se que o transplante das células apresentou resultados funcionais positivos somente quando administrado imediatamente após a lesão (uma hora após) através da via de administração local. Portanto, as CTM foram eficazes no tratamento da lesão medular experimental nesse período de tempo.

#### 4.2 Resultados Histológicos – Análise Histológica Volume da medula torácica

A análise histológica, nesse estudo, foi realizada para verificar o volume total da medula torácica após a lesão medular dos animais provocada pelo NYU *Impactor*. Entre os animais acompanhados durante seis semanas para o teste comportamental, uma média de 5 animais por grupo, por experimento, foram perfundidos e suas medulas espinhais retiradas para análise do tamanho da lesão.

Em relação ao volume da medula torácica, os resultados foram expressos em mm<sup>3</sup>, e figuras representativas estão demonstradas como exemplo dos resultados obtidos de acordo com o tipo de célula (CMN ou CTM) e período de administração (1h, 24h e 9 dias após a lesão).

Para a análise estatística dos resultados quanto ao volume da medula torácica, foi utilizada a Análise de Variância de Uma Via (ANOVA), para dados paramétricos, expressos em médias e desvio padrão, seguido pelo teste *pos-hoc* de Duncan.

##### 4.2.1 Aplicação de células mononucleares de sangue de cordão umbilical humano (CMN) – administração local e na cisterna magna

No experimento com as CMN de sangue de cordão umbilical humano observou-se que quando as células foram administradas tanto 1 hora quanto 24 horas ou 9 dias após a lesão, os animais dos grupos controle e *sham* apresentaram o volume da medula torácica de 581,14 mm<sup>3</sup> ± 57,77 e 536,72 mm<sup>3</sup> ± 65,91, respectivamente, não apresentando diferença estatística ( $p > 0,05$ ). Esse achado demonstra que a cirurgia de laminectomia realizada no grupo controle cirúrgico, não provocou qualquer tipo de lesão medular, a qual teria sido evidenciada pela diminuição do volume da medula torácica quando comparado com o grupo controle.

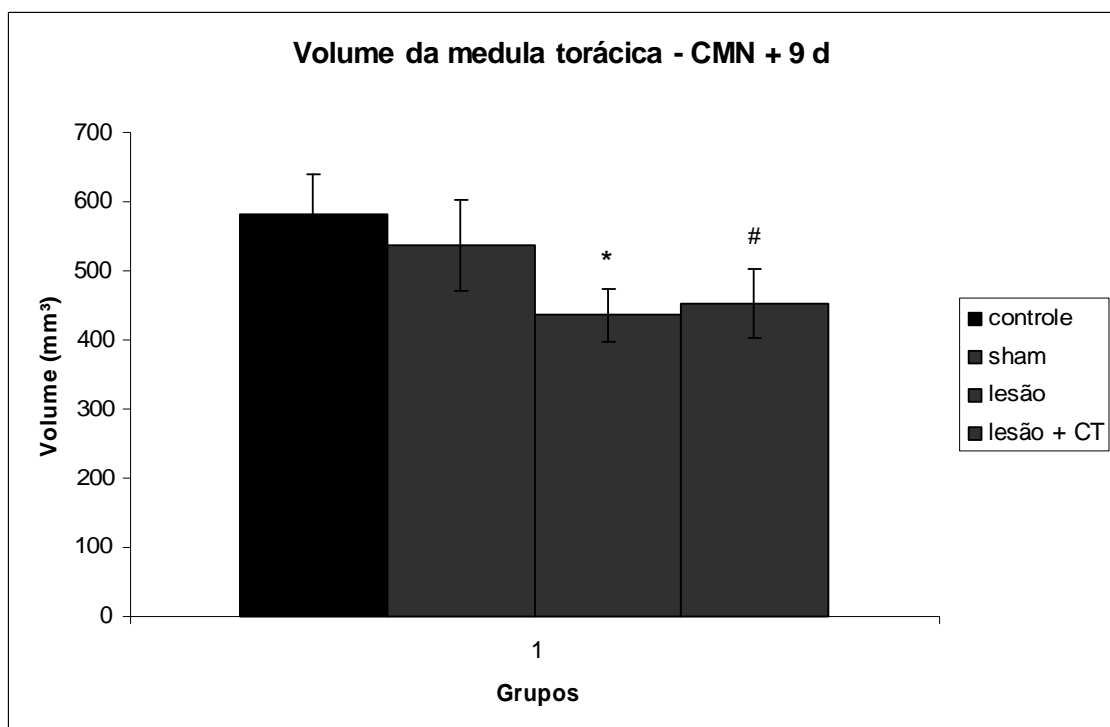
Quando analisados os resultados do volume da medula torácica comparando



os animais do grupo controle e controle cirúrgico com os animais lesados ( $435,85 \text{ mm}^3 \pm 39,14$ ) e lesados tratados ( $432,85 \text{ mm}^3 \pm 14,60$ ), verificou-se que foram diferentes significativamente ( $p \leq 0,05$ ).

Observou-se também que os animais submetidos à lesão medular traumática por compressão que receberam o transplante de CMN, nos diferentes tipos de administração demonstraram uma redução de cerca de 25% do volume da medula torácica comparados aos animais do grupo controle, caracterizando a lesão medular. Porém, nesse experimento, o grupo dos animais tratados apresentou um volume que não diferiu significativamente do volume apresentado pelo grupo de animais que apresentou a lesão medular, mas que não recebeu as células.

A figura 25 demonstra os resultados em relação ao volume dos animais do experimento em que as células foram administradas 9 dias após a lesão. Essa figura exemplifica os resultados semelhantes encontrados nos três tempos de aplicação das CMN e nos dois tipos de aplicação.



**Figura 25**– Volume da medula torácica no experimento com transplante de CMN 9 dias de lesão. \*  $p > 0,05$  diferença entre os grupos controle e *sham* e o grupo lesão (Duncan). #  $p > 0,05$  diferença entre os grupos controle e *sham* e o grupo lesão + CT.

Os animais dos grupos que apresentavam a lesão medular experimental

(lesão e lesão + CT) não foram estatisticamente diferentes quanto ao volume da medula ( $p > 0,05$ ). Esse achado demonstra que houve redução do volume total da medula torácica em ambos os grupos lesados e, que o tratamento com as CMN quando utilizado nos animais tratados, não reverteu a diminuição do volume total da medula torácica nesses animais.

Com esses resultados, pode-se observar que no experimento com as CMN, o transplante de células não foi eficaz para preservar o tecido medular após a lesão quando administrado tanto 1h e 24h quanto 9 dias após a lesão. Mesmo quando as células foram administradas no local da lesão, o tratamento com terapia celular não produziu resultado satisfatório em promover a diminuição no tamanho da lesão medular nos animais desse estudo. O transplante das células na cisterna magna também não favoreceu a reversão da lesão morfológica na medula torácica dos animais tratados.

#### 4.2.2 Aplicação de células-tronco mesenquimais da parede dos vasos do cordão umbilical humano (CTM) – administração local e na cisterna magna

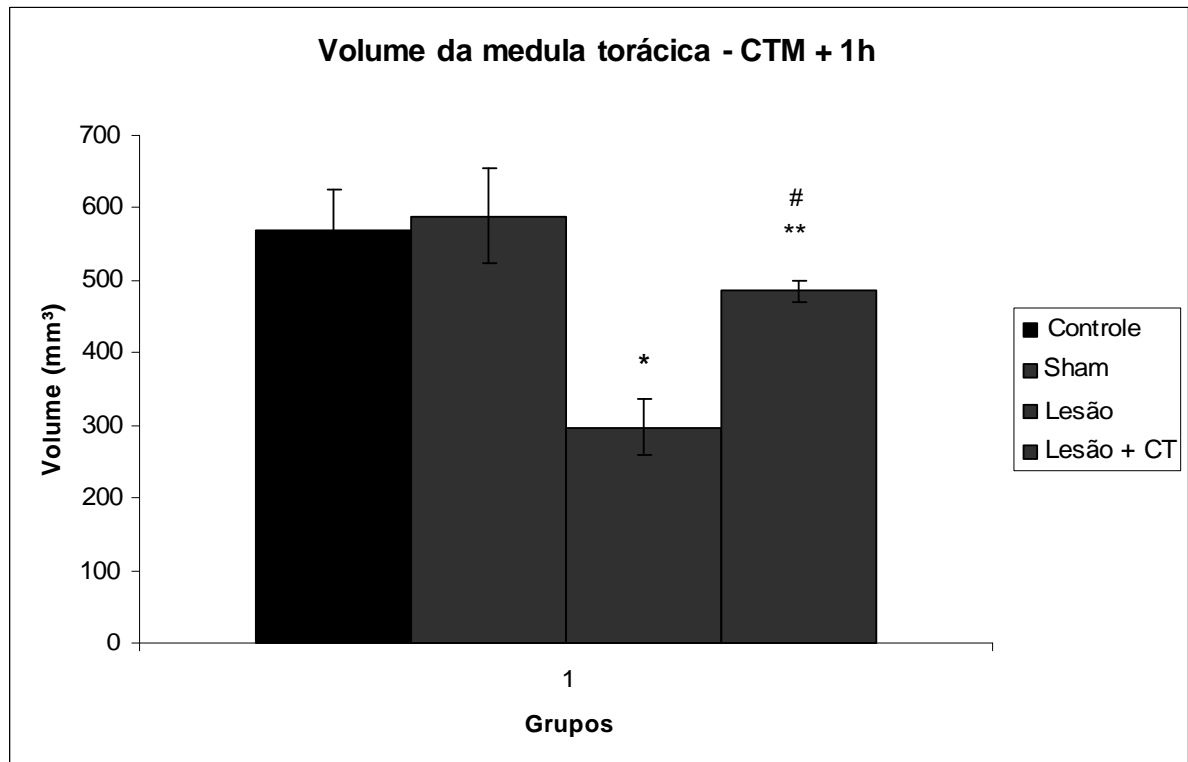
Nesse experimento, o tratamento proposto foi o transplante das CTM provenientes da parede dos vasos do cordão umbilical humano. Os animais dos grupos controle ( $567,76 \text{ mm}^3 \pm 70,81$ ) e *sham* ( $588,88 \text{ mm}^3 \pm 42,60$ ) não apresentaram diferença estatística quanto ao volume da medula torácica ( $p > 0,05$ ), caracterizando que a cirurgia de laminectomia no grupo controle cirúrgico, não provocou nenhum déficit na capacidade de se locomover dos animais.

Os animais dos grupos controle (controle e controle cirúrgico) foram diferentes significativamente dos animais lesados e dos lesados tratados com CTM após a lesão ( $p \leq 0,05$ ). Portanto, os animais submetidos ao procedimento de lesão apresentaram um volume menor da medula torácica, com uma redução de cerca de 40%, comparados aos controles, caracterizando a lesão medular por compressão.

Nesse experimento, o grupo de animais tratados com células 24h e 9 dias após a lesão apresentou um volume da medula torácica que não diferiu significativamente ao volume apresentado pelo grupo que apresentou lesão medular sem tratamento ( $p > 0,05$ ). Esses resultados demonstram que o tratamento com as CTM não foi eficaz para reverter a redução do volume da medula torácica nos

animais submetidos à lesão experimental e tratados com células.

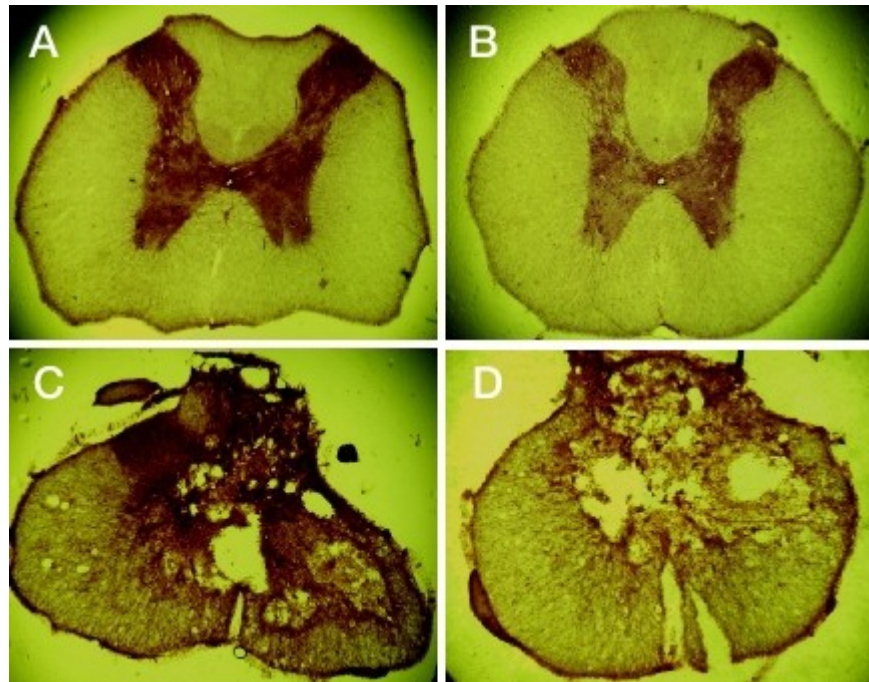Os animais com lesão tratados com CTM 1 hora após lesão, com administração local das células, demonstraram diferença significativa quanto ao volume da medula torácica ( $485,91 \text{ mm}^3 \pm 23,86$ ) quando comparados aos animais lesados não tratados ( $297,00 \text{ mm}^3 \pm 52,30$ ) ( $p > 0,05$ ). Portanto, o tratamento com as CTM, administradas no local da lesão não provocou redução do volume da medula torácica nesses animais, quando comparado aos animais submetidos somente a lesão medular experimental sem tratamento, promovendo, portanto, uma neuroproteção do tecido (Figura 26).



**Figura 26-** Volume da medula torácica no experimento com transplante de CTM 1h após lesão. \*  $p > 0,05$  diferença entre os grupos controle e *sham* e o grupo lesão (Duncan). #  $p > 0,05$  diferença entre os grupos controle e *sham* e o grupo lesão + CT. \*\*  $p > 0,05$  diferença entre o grupo lesão e o grupo lesão tratado.

As figuras abaixo são fotomicrografias ópticas representativas de cortes transversais da medula torácica dos animais do experimento com CTM que receberam as células 1 hora após a lesão dos grupos controle (27a), *sham* (27b), lesão (27c) e lesão tratado (27d). Pode se observar nas figuras que a áreas das medulas torácicas dos animais dos grupos com lesão foi menor quando comparado

com as áreas dos animais dos grupos controles, demonstrando que a lesão medular acarretou uma diminuição da área de tecido preservado da medula torácica e conseqüentemente do volume total desta.



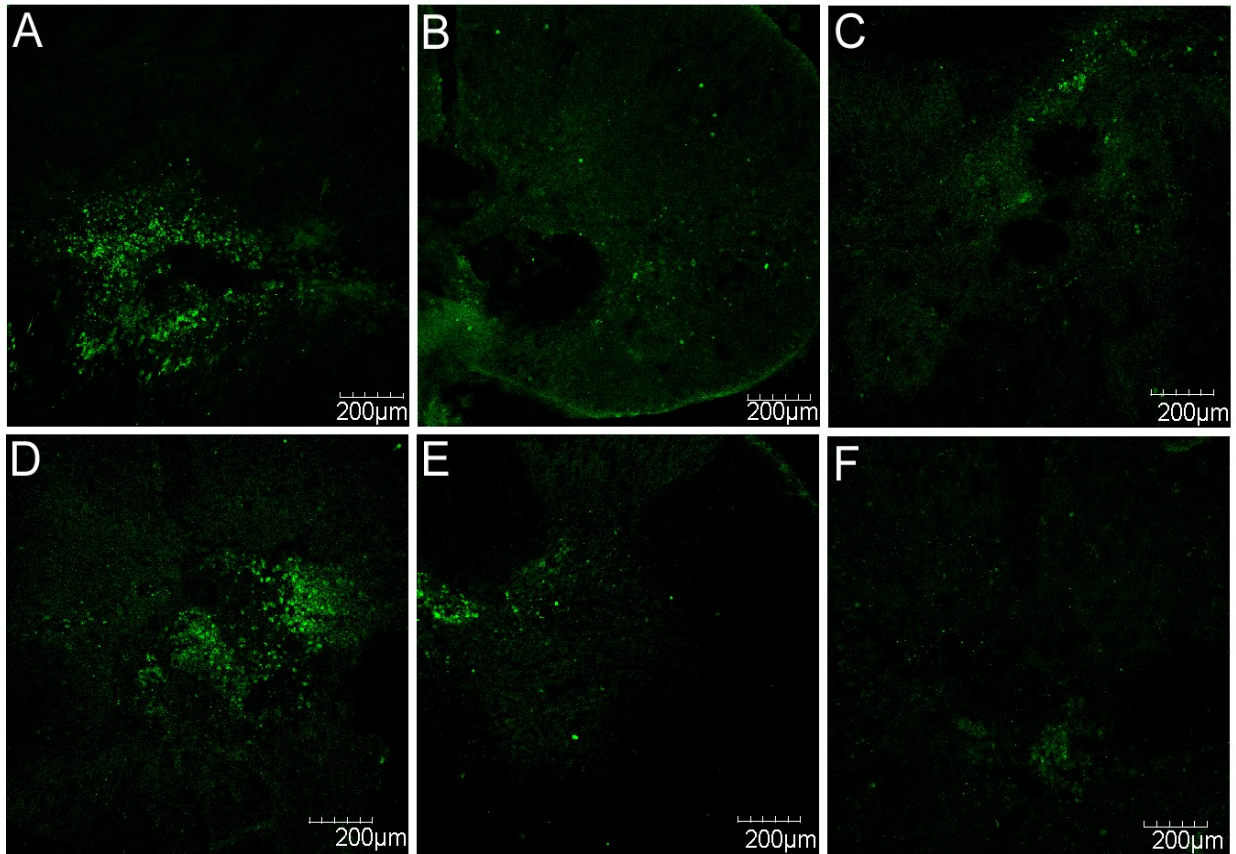
**Figura 27-** Cortes transversais da medula torácica, no nível T9, de animais do experimento com CTM. Os animais tratados receberam as células 1 hora após a lesão. A- animal do grupo controle; B- *sham*; C- lesão; D- lesão + CT. Coloração com Violeta de Cresil em cortes de 50 $\mu$ m de espessura. Aumento com objetiva de 2x.

É possível observar também que a área do corte transversal da medula torácica do animal lesão tratado com células-tronco é maior do que a área do animal com lesão sem tratamento. Portanto, o volume total da medula torácica do animal tratado foi maior, caracterizando a possível proteção do tecido medular mesmo após a lesão medular compressiva nos animais deste grupo (figura 27d).

#### 4.3 Resultados da Imunofluorescência

Para a identificação das células no local da lesão foi utilizado o antígeno anti nuclear e celular mitótico (NUMA), um marcador de núcleo celular humano. Com isso, foi possível avaliar a capacidade das células humanas, administradas na

cisterna magna de migrarem para o local da lesão, assim como a capacidade dessas células, bem como as células administradas *in situ*, em sobreviverem e permanecerem no local da lesão.



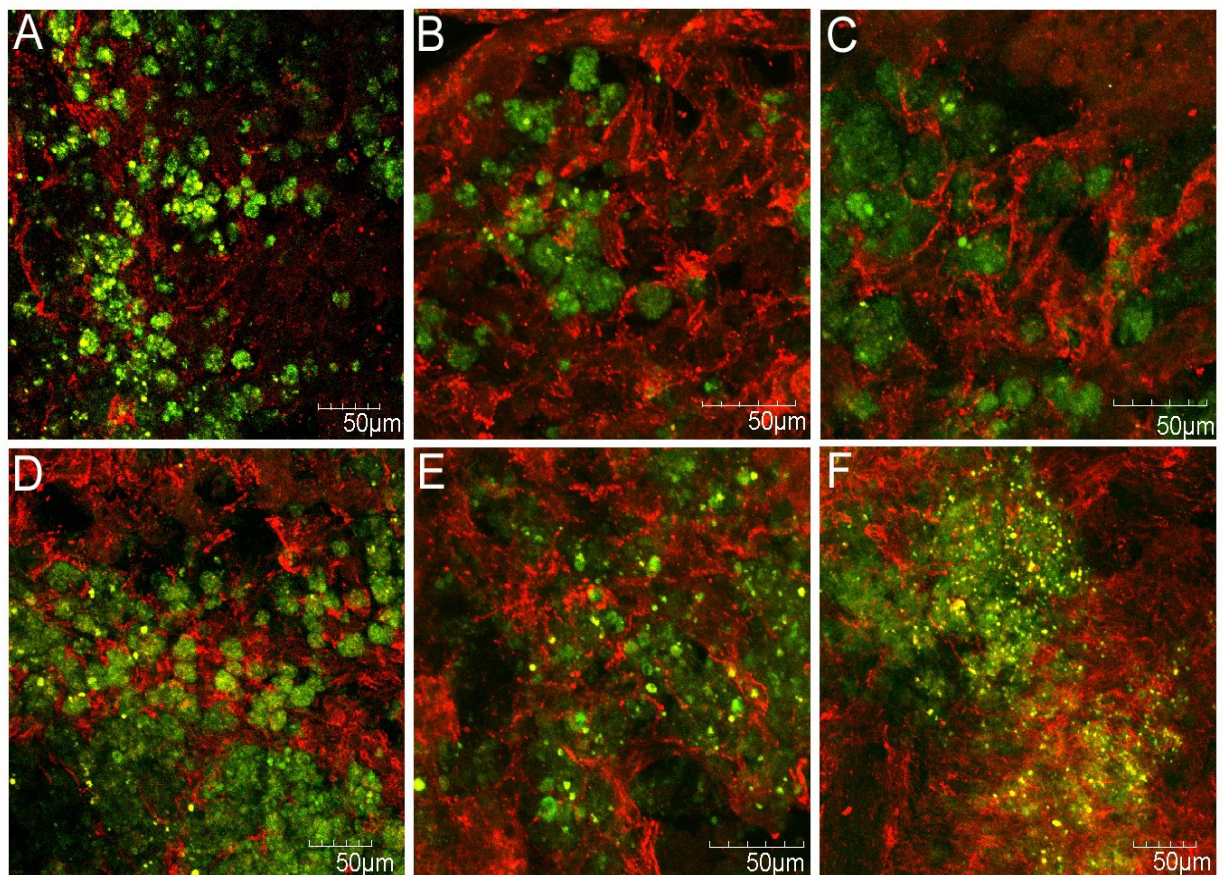
**Figura 28-** Identificação das células transplantadas expressando o antígeno anti nuclear e celular mitótico (NUMA). CMN do sangue de cordão umbilical humano (A, B, C) e CTM da parede dos vasos do cordão umbilical humano (D, E, F) presentes no local da lesão, nível T9, administradas 1h (A, D), 24h (B,E) e 9 dias após (C, F).

A análise das imagens da imunofluorescência por microscopia confocal mostrou que as CMN transplantadas nos animais submetidos à lesão medular experimental migraram para o local da lesão quando administradas na cisterna magna, tanto 24 horas quanto 9 dias após a lesão e sobreviveram no local (Figura 28b e c). A figura 28a demonstra que essas também sobreviveram no local da lesão quando administradas *in situ* 1h após lesão.

As CTM também migraram e sobreviveram no local da lesão quando administradas na cisterna magna 24h e 9 dias e permaneceram no local da lesão. O

mesmo fenômeno foi observado no grupo que recebeu implante de células diretamente sobre a lesão provocada na medula no nível T9 1 hora após os animais terem sido lesados (Figuras 28d, e, f).

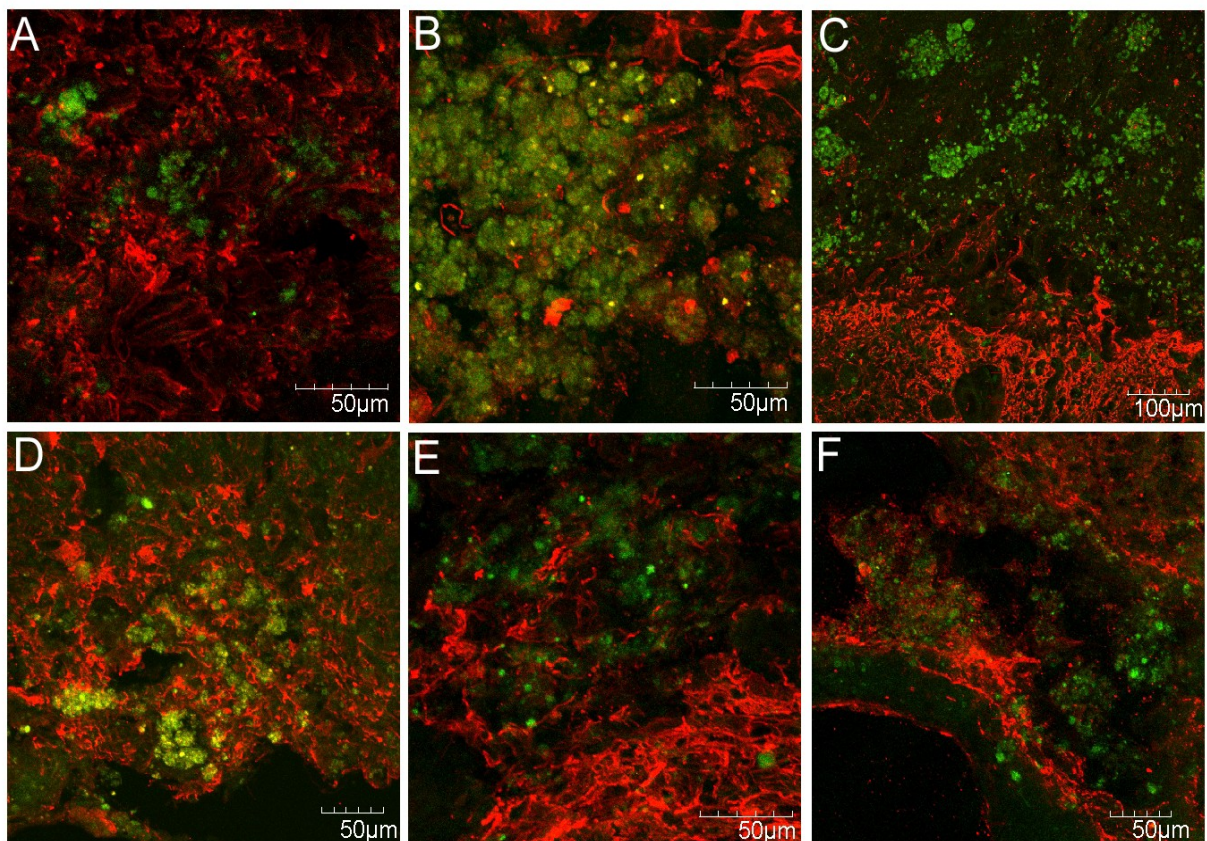
Esses achados permitiram concluir que as células transplantadas, tanto as CMN quanto as CTM migraram e sobreviveram no tecido lesado até 6 semanas após o transplante, independente do tempo de administração.



**Figura 29-** Células transplantadas mostrando dupla marcação usando os anticorpos NUMA (marcado em verde) e NG2 (marcado em vermelho) para identificação dos precursores de oligodendrócitos. As figuras mostram as CTM (A, B, C) e CMN (D, E, F) no local da lesão, administradas 1h após a lesão (A, D), 24h (B, E) e 9 dias após (C, F).

A figura 29 demonstra a análise por imunofluorescência com a dupla marcação realizada nas CMN (Figuras 29d, e, f) e CTM (Figuras 29a, b, c) para NUMA (representado em verde) para a identificação das células humanas e NG2 (representado em vermelho) para a identificação dos precursores de oligodendrócitos. Não foi observada co-localização destas células marcadas com

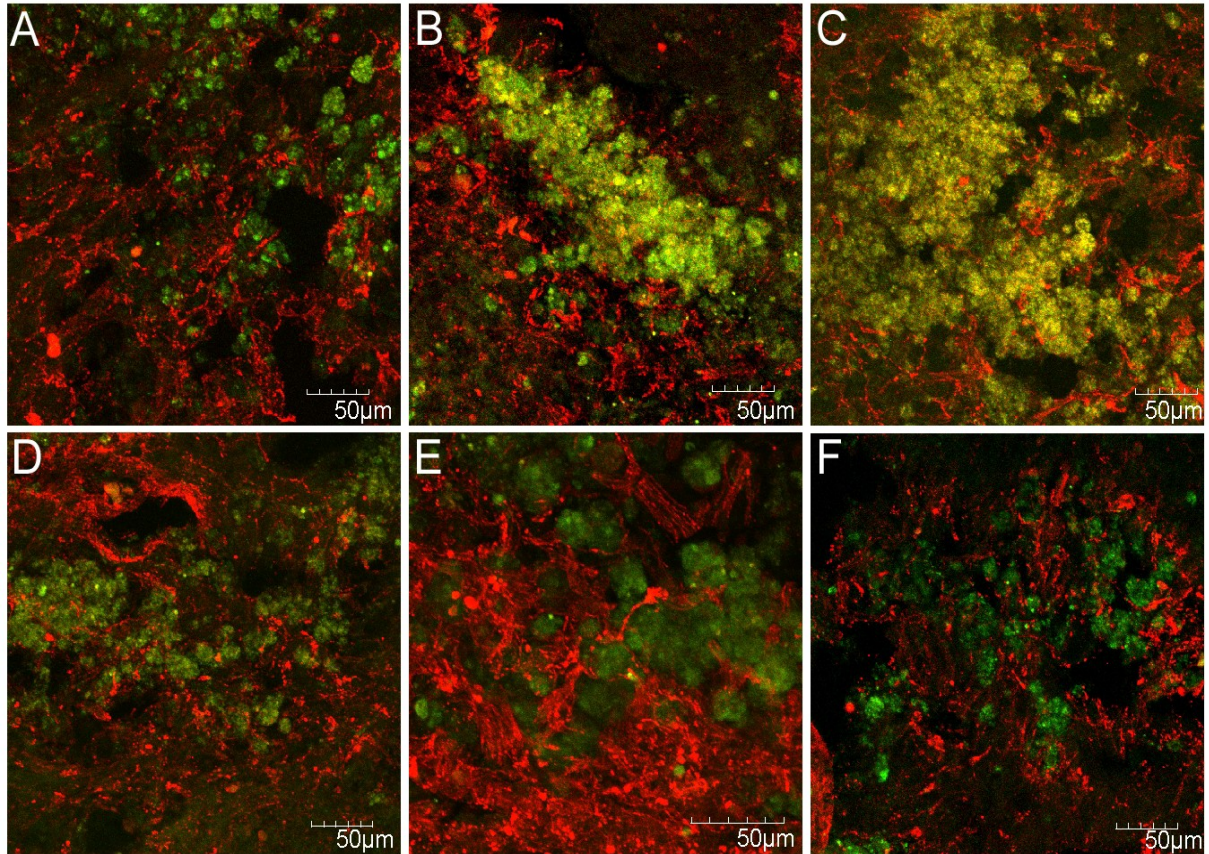
NUMA e NG2, evidenciando que não houve diferenciação das células transplantadas em oligodendrócitos, quando administradas 1 hora (Figura 29a, d), 24 horas (Figura 29b, e) ou 9 dias (Figura 29c, f) após a lesão. Observou-se que as células hospedeiras marcadas com NG2 aparecem em uma estreita associação com as células humanas transplantadas marcadas com NUMA.



**Figura 30-** Células transplantadas mostrando dupla marcação usando os anticorpos NUMA (marcado em verde) e GFAP (marcado em vermelho) para identificação dos astrócitos. As figuras mostram as CTM (A, B, C) e CMN (D, E, F) no local da lesão, administradas 1h após a lesão (A, D), 24h (B, E) e 9 dias após (C, F).

Na figura 30 está representada a análise da imunofluorescência com dupla marcação realizada nas CTM (Figuras 30d, e, f) e CMN (Figuras 30a, b, c) para NUMA (representado em verde) para a identificação das células humanas e GFAP (representado em vermelho) para a identificação dos astrócitos. Também não foi observada nesse estudo a diferenciação das células transplantadas em astrócitos, em qualquer um dos tempos de administração das células. Observa-se que as

células hospedeiras marcadas com GFAP também apresentam uma estreita associação com as células humanas transplantadas marcadas com NUMA.

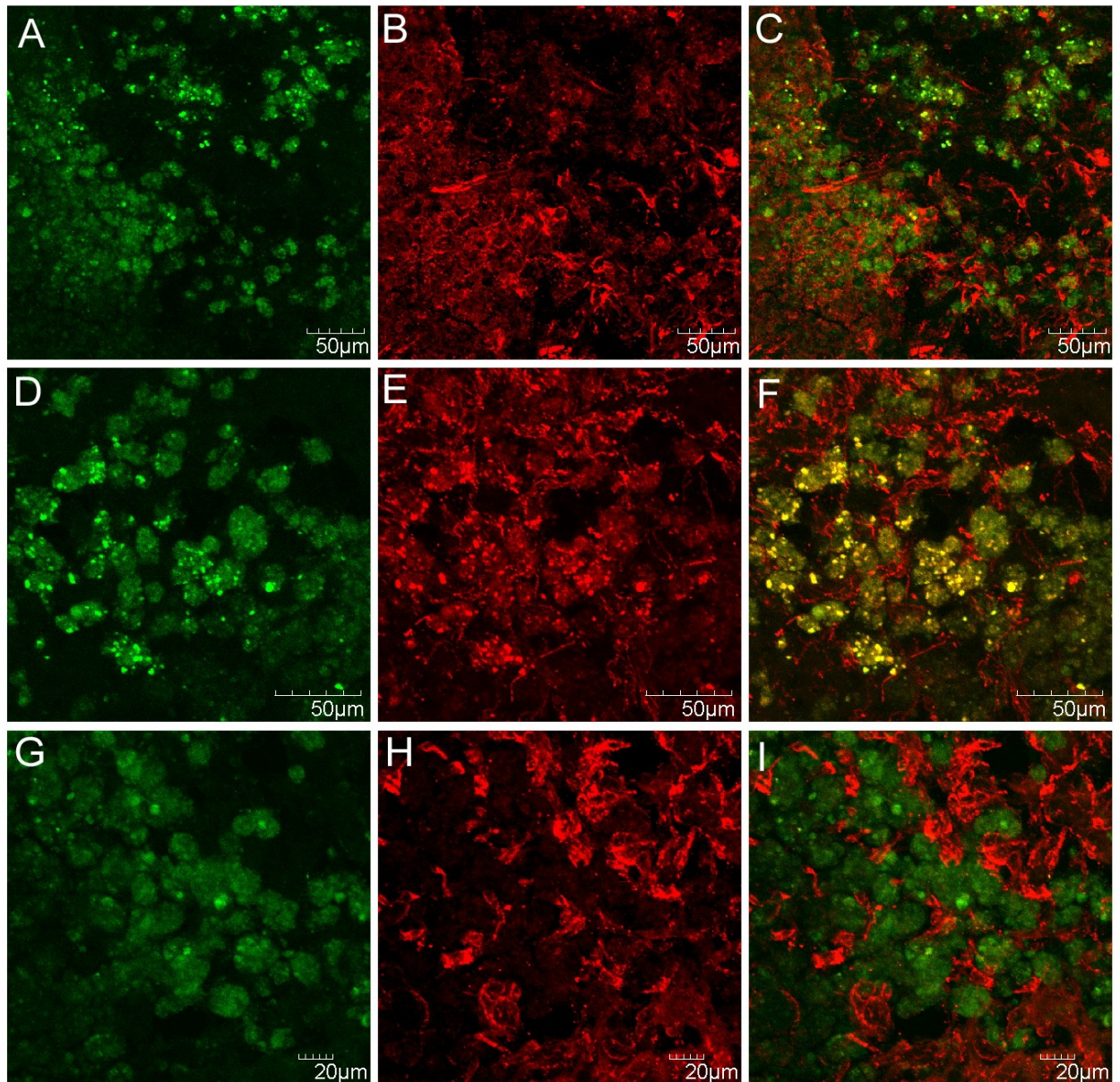


**Figura 31-** Células transplantadas mostrando dupla marcação usando os anticorpos NUMA (marcado em verde) e Sinaptofisina (marcado em vermelho) para identificação dos neurônios. As figuras mostram as CTM (A, B, C) e CMN (D, E, F) no local da lesão, administradas 1h após a lesão (A, D), 24h (B, E) e 9 dias após (C, F).

A Figura 31 demonstra a análise por imunofluorescência com dupla marcação realizada nas CTM (Figuras 31d, e, f) e CMN (Figuras 31a, b, c) para NUMA (representado em verde) para identificação das células humanas e da sinaptofisina (representada em vermelho) para a identificação dos neurônios. Essa análise teve como objetivo verificar a possível diferenciação das células transplantadas em neurônios, tanto no transplante de CTM quanto de CMN no tempo de 1h (Figura 31a, d), 24h (Figura 31b, e) e 9 dias (Figura 31c, f) após lesão. Observou-se que as células implantadas não se diferenciaram em neurônios, porém a imagem demonstra que as células hospedeiras marcadas com sinaptofisina também parecem estar intimamente associadas com as células humanas



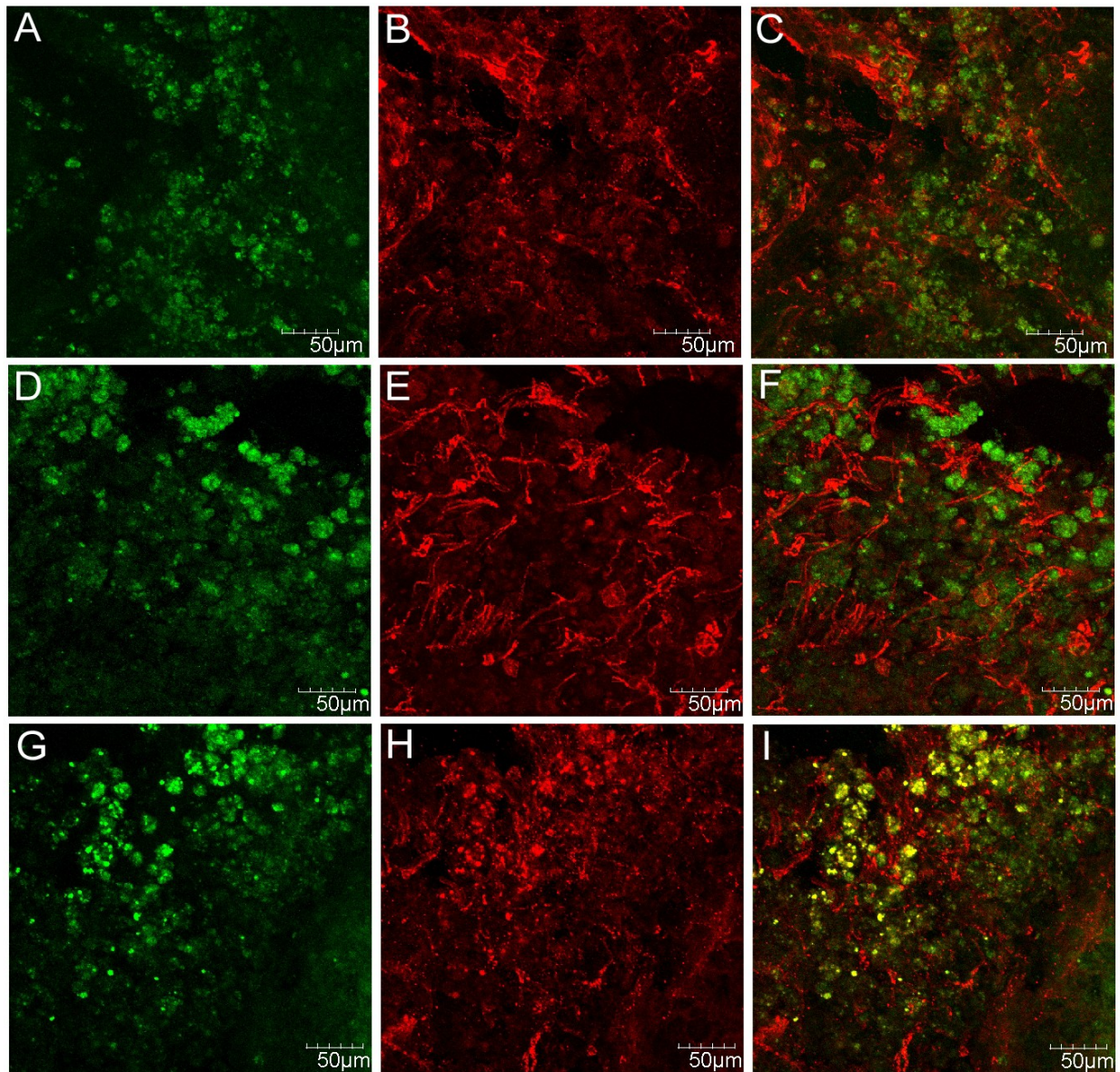
transplantadas marcadas com NUMA.



**Figura 32-** Marcação das CMN transplantadas 1h após lesão, no local da medula lesada com a marcação do anticorpo NUMA (verde) (A, D, G) com dupla marcação usando os anticorpos GFAP (vermelho) (B), Sinaptofisina (vermelho) (E) e NG2 (vermelho) (H). A sobreposição dos anticorpos é representada do NUMA com o GFAP (C), com a sinaptofisina (F) e com NG2 (I).

A figura 32 é representativa das secções da medula espinhal torácica dos animais tratados com CMN 1 hora após a lesão medular marcadas duplamente com NUMA (Figura 32a, d, g) e GFAP positivas (Figura 32b), sinaptofisina positivas (Figura 32e) e NG2 positivas (Figura 32h), não demonstram

co-localização dos anticorpos usados como marcação. As CMN no local da lesão parecem estar intimamente associadas às células GFAP positivas (Figura 32c), sinaptofisinas positivas (Figura 32f) e NG2 positivas (Figura 32i). Esses achados sugerem que as células transplantadas estavam presentes no local da lesão, rodeadas por astrócitos, neurônios e oligodendrócitos.



**Figura 33-** Marcação das CTM, transplantadas 1h após lesão, no local da medula lesada com a marcação do anticorpo NUMA (verde) (A, D, G) com dupla marcação usando anticorpos GFAP (vermelho) (B), Sinaptofisina (vermelho) (E) e NG2 (vermelho) (H). A sobreposição dos anticorpos é representada do NUMA com o GFAP (C), com a sinaptofisina (F) e com NG2 (I).

A co-localização dos anticorpos não foi observada nos experimentos onde foi realizado o transplante da fração de CMN. Estes achados sugerem que, apesar das células transplantadas terem sido encontradas no local da lesão, mesmo após 6 semanas de transplante, as mesmas não se diferenciam nem em células gliais e nem em células neurais.

As imagens da imunofluorescência da medula torácica dos animais tratados com CTM 1 hora após a lesão medular marcadas duplamente com NUMA (Figuras 33a, d, g), GFAP positivas (Figura 33b), sinaptofisina positivas (Figura 33e) e NG2 positivas (Figura 33h), não demonstram co-localização entre os anticorpos marcados. No entanto, essas células transplantadas estavam presentes no local da lesão, e parecem ter ao seu redor astrócitos (Figura 33c), neurônios (Figura 33f) e oligodendrócitos (Figura 33i). Contudo, também não foi possível observar a diferenciação das CTM em astrócitos, oligodendrócitos ou neurônios.

A partir dos resultados da imunofluorescência, tanto nos experimentos onde o tratamento da lesão medular experimental foi realizado com as CMN quanto nos experimentos usando as CTM, independente do tempo ou tipo de administração das células, foi observado que as células sobreviveram no local da lesão. A sobrevivência parece não ter sido relacionada com o tempo da administração das células, pois as mesmas sobreviveram mesmo quando administradas 1 hora após a lesão.

A presença das células no local da lesão também parece não ter sido relacionada com o tipo de administração, pois as mesmas foram encontradas junto à lesão mesmo quando foram administradas na cisterna magna. As células humanas implantadas não se diferenciaram em células gliais ou em neurônios, em nenhum dos experimentos, demonstrando que as células permaneceram no local da lesão, porém não demonstrando diferenciação celular.

## 5. DISCUSSÃO

Aproximadamente 12.000 novos casos de lesão medular ocorrem por ano nos EUA, com cerca de 300.000 pacientes vivendo com déficits neurológicos. O dano nervoso na lesão medular ocorre na maioria dos casos como resultado de efeitos combinados da lesão física inicial e da subsequente resposta inflamatória causada, em parte, pela resposta imune celular à lesão e pela isquemia local (ONOSE et al., 2009). Não existe tratamento eficaz para a lesão medular, o que torna a incapacidade motora e sensorial permanente nos pacientes com este tipo de lesão (HYUN; KIM, 2010; PARK et al., 2010).

A complexa fisiopatologia da lesão medular, que consiste de mecanismos primários e secundários, pode explicar a dificuldade em definir uma terapia adequada (OYINBO, 2011). O transplante celular vem sendo considerado uma estratégia importante para o tratamento das lesões medulares e é assunto de muitos estudos pré-clínicos nas últimas duas décadas (TETZLAFF et al., 2011).

A presente Tese teve como objetivo estudar a eficácia do tratamento da lesão medular experimental com o uso de terapia celular. Os resultados encontrados demonstram que o tratamento com a fração de células mononucleares do sangue do cordão umbilical humano e com as células-tronco mesenquimais da parede dos vasos do cordão foram capazes de promover a recuperação funcional em ratos Wistar submetidas à contusão da medula espinhal quando as células foram administradas tanto na cisterna magna como diretamente no local da lesão.

### 5.1 Tempo, local de administração e quantidade das células

A melhora funcional após a lesão medular experimental com o uso de células-tronco já havia sido demonstrada previamente por vários autores. Células-tronco embrionárias transplantadas em ratos submetidos à lesão medular moderada usando o NYU *impactor*, nove dias após a lesão, diretamente na medula favoreceram a recuperação funcional dos animais (COUTTS; KEIRSTEAD, 2008). Harris (2008) transplantaram células-tronco do sangue do cordão umbilical cinco dias após a lesão medular e verificaram melhora funcional significativa em comparação com animais não tratados. O transplante de

células-tronco da medula óssea (CHOPP et al., 2000; VAQUERO et al., 2006) e de células-tronco mesenquimais humanas (LEE et al., 2007; OSAKA et al., 2010) na medula lesionada de ratos uma semana após a lesão também produziu recuperação funcional verificada através da avaliação da função motora pela escala BBB.

No presente estudo, embora ambos os grupos tratados com CMN administradas 1 h ou 9 dias após a lesão mostraram melhora da função motora dos membros posteriores e da marcha, o maior desempenho foi mostrado pelo grupo tratado 1 hora após a lesão, evidente a partir da segunda semana após o transplante. O tratamento com CTM foi eficaz somente quando realizado 1 hora após a lesão e pareceu ser mais eficaz na recuperação motora após a lesão medular do que o tratamento com CMN. Para Wright e colegas (2011), as CTM transplantadas modificam o ambiente inflamatório na fase aguda e reduzem os efeitos inibitórios da cicatriz tecidual na fase subaguda e crônica, favorecendo assim os resultados quando as células são administradas na fase inicial da lesão.

O transplante de células mononucleares do sangue do cordão umbilical humano no local da lesão (administração local) imediatamente após a lesão (1h), na fase inicial da lesão, apresentou melhores resultados funcionais no tratamento da lesão medular experimental. Resultados de Osaka e colegas (2010) também mostraram que quando a administração de células-tronco foi realizada seis horas, um dia, 3, 7, 14, 21 e 28 dias após a lesão, os resultados funcionais foram mais significativos quando as células-tronco foram administradas 6 horas, 1 e 3 dias. Nandoe Tewarie e colegas (2009) observaram que as células-tronco da medula óssea sobreviveram mais tempo no ambiente da lesão, uma semana após, ao serem transplantadas 15 minutos e 3 dias, diretamente na medula lesada, quando comparado com 7 e 21 dias após uma lesão moderada.

No estudo de Kao e colegas (2008), células CD34+ derivadas do sangue do cordão umbilical humano foram implantadas na veia da cauda imediatamente após os ratos serem submetidos à lesão da medula espinhal induzida por compressão. O grupo tratado com a administração sistêmica de células CD34 + (células-tronco hematopoéticas) mostrou melhora funcional com restauração da função do membro posterior. Os resultados desses autores corroboram com os obtidos em nosso estudo em que se verificou que o tratamento,

tanto com as CMN quanto com as CTM, 1 hora após a lesão foi mais eficaz quanto a recuperação motora dos animais.

A maioria dos transplantes de células-tronco mesenquimais ou hematopoéticas ocorre na fase aguda da lesão medular. O ambiente agudo da lesão medular pode influenciar os mecanismos pelos quais o enxerto de CTM ou de CMN poderia induzir a proteção/reparação, o que difere do ambiente crônico. Na fase aguda, a estratégia é antiinflamatória e na subaguda e crônica, é neuroestimuladora (WRIGHT et al., 2011). Esse possível efeito antiinflamatório das células-tronco na fase aguda da lesão medular pode explicar os resultados encontrados quando as CMN e as CTM foram transplantadas 1 hora após a lesão, ou seja, na fase inicial da lesão. Essas células podem ter atuado na redução da resposta inflamatória provocada pelo trauma inicial, reduzindo assim os mecanismos secundários da lesão medular.

Neste estudo observou-se que tanto as CMNs quanto as CTMs administradas nos diferentes locais demonstraram resultado funcional, independente da dose utilizada. No experimento com as CMNs a dose utilizada foi de  $5 \times 10^6$  de células no local da lesão e na cisterna e provocou melhora funcional, demonstrando que o resultado não foi dose-dependente. A dose provavelmente não influenciou nos resultados funcionais nesse estudo e, sim, o tipo e tempo de administração.

Cizkova e colegas (2006) utilizaram  $1 \times 10^6$  de CMNs intravenosamente para tratar a lesão medular em ratos; Deng e colegas (2008) e Zhao e colegas (2004) transplantaram na medula lesada  $0,25 \times 10^6$  e  $5 \times 10^4$  de fração mononuclear de células respectivamente e Urdzikoca e colegas (2006) administraram uma dose de  $2 \times 10^6$  de CMNs intravenosamente. Dasari e colegas (2008) injetaram  $5 \times 10^6$  de CMN no local da lesão, assim como nesse estudo. Nesses estudos citados, assim como nesta tese, foram observados resultados funcionais significativos nos animais tratados com células quando comparados com os animais do grupo controle. Os resultados encontrados, mesmo com doses diferentes da fração de células mononucleares (250.000 – 5.000.000 de células), sugerem que a dose não influenciou nos resultados funcionais e, que provavelmente, o tempo da administração pode ter influenciado mais significativamente na recuperação motora dos animais estudados.

No experimento com as CTMs a dose utilizada foi de  $0,3 \times 10^6$  de células tanto no local da lesão quanto na cisterna e nos três tempos de administração. Nesse experimento os animais tratados apresentaram melhora funcional somente quando esta quantidade de células foi injetada 1h após a lesão, demonstrando que o resultado também não foi dose-dependente, mas provavelmente dependente do tempo em que foi realizada a administração das células. Ankeny; McTigue; Jakeman (2004) utilizaram a mesma dose de CTMs utilizada neste estudo diretamente na medula lesada no segundo dia após a lesão, porém não observaram melhora funcional significativa avaliada pelo BBB. O que difere um estudo do outro é somente o tempo em que as células foram injetadas diretamente na área da lesão.

Paul e colegas (2009) utilizou uma dose de  $1 \times 10^6$  de CTM e observou que a administração desta quantidade de células no líquido da região lombar de ratos com lesão medular foi mais eficaz na recuperação locomotora do que a administração intravenosa. Ohta e colegas (2004) implantaram no líquido do quarto ventrículo, logo após a lesão medular, uma dose de  $5 \times 10^6$  de CTMs e observaram que os animais tratados com as células obtiveram escores no BBB mais altos do que os animais não tratados. Estes achados também sugerem que o resultado funcional significativo quanto a recuperação motora está provavelmente mais relacionado ao tempo de administração do que a dose ou local onde as células foram transplantadas.

## 5.2 Tipo celular

O sangue do cordão umbilical é fonte das células-tronco hematopoiéticas e mesenquimais. O transplante de CT adultas, particularmente as hematopoiéticas e as mesenquimais, tem sido utilizado como estratégia, pois estas células têm a capacidade intrínseca de localizar o sítio da lesão dentro do SNC. Em animais com o processo inflamatório ativo essas CT têm a capacidade de migrar para o local da lesão, quando não injetadas *in situ* (*homing*) (AZARI et al., 2010).

Um dos aspectos considerados mais interessantes do uso das células-tronco do sangue de cordão umbilical humano é a habilidade destas células de migrar para a área da lesão e se enxertar nesta área após o transplante através da infusão intravenosa. Esse fato pode eliminar a necessidade de introduzir as células-tronco diretamente na lesão. Essas células distribuem-se diretamente na lesão e na

maioria da área de lesão secundária, não sendo encontradas em áreas intactas da medula dos animais lesados. Sabe-se que as CT liberam fatores tróficos que podem ser suficientes para recuperar o tecido lesado e conseqüentemente favorecer a recuperação motora (SAPORTA et al., 2003).

As CT do sangue do cordão umbilical humano são descritas como estratégia de tratamento quando usadas em transplantes de células para tratar a lesão medular experimental. Dasari e colegas (2008) trataram animais submetidos a uma lesão por contusão com células mononucleares do sangue do cordão umbilical humano. Os animais foram submetidos ao tratamento 7 dias após a lesão, diretamente no local da lesão. Os ratos transplantados tiveram uma melhora significativa funcional seis semanas após o transplante.

As CTM também exibem um tropismo para o local do dano tecidual, que pode diminuir a necessidade do transplante destas células diretamente no local da lesão. A aplicação de CTM intravenosamente em um modelo de lesão medular em roedores demonstrou que as células podem migrar para o tecido lesado no SNC e integrar-se mesmo após 3 meses do transplante (WRIGHT et al., 2011).

Essa característica que as CMN e as CTM possuem de migrar para a área da lesão quando administradas sistemicamente favorecem o uso das mesmas quando a administração das células não for feita imediatamente a lesão. Isto também explica o fato das células transplantadas neste estudo terem sido identificadas, junto ao local da lesão mesmo quando a administração das mesmas foi realizada na cisterna magna dos animais.

O uso dos vários tipos de células tem sido definido baseado no potencial de cada uma para formar mielina e para promover e guiar o crescimento axonal. Muitas dessas células secretam fatores tróficos, os quais podem ter efeitos neuroprotetores e ou promover plasticidade na região da medula que não foi lesada (TETZLAFF et al., 2011).

Os tratamentos experimentais de traumas no SNC podem ser agrupados em duas distintas estratégias: neuroproteção e neuroreparação/neuroregeneração. A neuroproteção refere-se à inibição da morte de células do parênquima do SNC após um trauma. Neuroreparação refere-se à regeneração de axônios gravemente lesados ou crescimento de axônios intactos para inervar alvos desnervados. As CTM têm sido usadas para estas duas estratégias (AZARI et al., 2010).



As CTM do sangue do cordão umbilical humano têm grande capacidade de se diferenciarem em células nervosas e uma promissora estratégia terapêutica para as lesões medulares. O transplante das CTM de sangue de cordão umbilical na medula espinhal lesada pode ter as seguintes funções: compensar a desmielinização; diminuir o efeito inibitório do crescimento axonal; promover a regeneração axonal; recolocar as células perdidas e direcionar os axônios para os alvos apropriados (MALGIERI et al., 2010)

Uma das possibilidades de tratamento da lesão medular consiste em reduzir as conseqüências da lesão secundária como a inflamação, o edema e a formação da cicatriz glial. Essa estratégia terapêutica é efetiva somente na fase aguda e subaguda da lesão, porque a cicatriz glial depois de formada serviria de barreira que não seria facilmente removida e porque as células gliais e neuronais lesadas seriam difíceis de serem restauradas no estágio crônico da lesão (HYUN; KIM, 2010).

Já os transplantes celulares feitos na primeira ou segunda semana após a lesão definidos como tratamento subagudo em roedores submetidos a modelos de lesão medular geralmente apresentam resultados pobres devido à grande resposta inflamatória iniciada no momento da lesão (TETZLAFF et al., 2011). Esse fato pode justificar os resultados positivos encontrados neste estudo quando o tratamento com células-tronco foi realizado ainda 1 hora após a lesão. Entretanto, Hyun; Kim (2010) referem que o transplante celular não deveria ser realizado durante o estágio inflamatório agudo, pois as citocinas presentes no ambiente de lesão devido à inflamação diminuem a sobrevivência das células transplantadas.

Em nossos experimentos, foi observada a sobrevivência das células transplantadas mesmo quando o transplante foi realizado na fase aguda (1 hora após a lesão). Parece que essas células além de sobreviverem favoreceram a redução do processo inflamatório inicial característico da lesão medular traumática.

Para Azari e colegas (2010), as células-tronco podem não sobreviver após o transplante como resultado de um ambiente hostil do tecido do SNC que está lesado que potencializa a morte de células endógenas exacerbando a resposta inflamatória e expandindo o volume da lesão. Esse fato pode justificar o uso da terapia celular com células-tronco em uma fase mais tardia da lesão medular e explicar assim, os resultados positivos encontrados no experimento em que as CMN

foram transplantadas 9 dias após a lesão.

No presente estudo, observou-se que as células transplantadas, tanto as mononucleares quanto as mesenquimais migraram e sobreviveram no tecido lesado até 6 semanas após o transplante. As células parecem estar presentes em maior número nos animais que receberam a infusão de células diretamente no local da lesão 1 hora após lesão, em comparação com aqueles animais que tinham células administradas 24 horas e 9 dias após a lesão na cisterna magna.

Estes achados sugerem que a administração local das células favorece a sobrevivência e o efeito destas na recuperação da lesão. Neste trabalho, a administração local foi realizada somente na fase aguda, porém alguns estudos prévios realizaram o transplante local em fase subaguda ou crônica com resultados semelhantes de recuperação, como o estudo realizado por McDonald; Howard (2002), em que foram transplantadas CT embrionárias em ratas submetidas à lesão medular moderada através do NYU impactor, 9 dias após a lesão, diretamente na medula lesada, e o estudo de Sharp e colegas (2010), que transplantaram células progenitoras de oligodendrócitos derivados de células-tronco embrionárias 7 dias após a lesão no local da lesão. Ambos os estudos mostraram melhora funcional dos animais lesados. Chopp e colegas (2000) administraram células-tronco da medula óssea na medula lesada e observaram que os animais tratados apresentaram uma significativa recuperação funcional no BBB.

Vaquero e colegas (2006) verificaram que a administração local favoreceu a melhora funcional quando comparada com a administração endovenosa. Esses autores observaram que no grupo tratado com células-tronco da medula óssea no local da lesão, a recuperação iniciou precocemente e atingiu um platô maior do que os animais do grupo com administração sistêmica, que apresentaram uma melhora, porém discreta. Em nosso estudo, os animais tratados com células diretamente na lesão também apresentaram uma resposta funcional maior do que os animais que receberam células através da cisterna magna.

Com base nos resultados encontrados por nós é possível afirmar que a administração local parece ser a melhor via de administração por favorecer a presença e sobrevivência das células no ambiente da lesão. A administração na cisterna magna, neste estudo, também demonstrou ser uma via de administração viável, pois também favoreceu a presença de células transplantadas no local da

lesão, apesar de parecerem estar em menor número na área da lesão, de acordo com as imagens obtidas por imunofluorescência no estudo. De acordo com Saporta e colegas (2003), as células de sangue de cordão umbilical, quando injetadas diretamente no líquido em ratos com lesão medular, migram para o tecido medular lesado, favorecendo a recuperação funcional dos animais.

Os resultados do experimento com as CMN, quanto ao volume total da medula torácica, demonstraram que o transplante de células não foi eficaz. Quando as células foram administradas tanto no local da lesão quanto na cisterna magna, o tratamento não produziu resultado em relação ao tamanho da lesão medular nos animais, não favorecendo a reversão da lesão morfológica na medula torácica dos animais tratados. Nos experimentos com as CTM, o grupo de animais tratados 24h e 9 dias após a lesão apresentou volume da medula torácica que não diferiu significativamente ao volume apresentado pelo grupo com lesão medular, mas que não foi tratado. Ou seja, o tratamento com CTM nesses períodos de administração, não foi eficaz para reverter a redução do volume da medula torácica nos animais submetidos à lesão experimental.

A administração de CTM no local da lesão 1 hora após a lesão preveniu parcialmente a redução do volume da medula torácica nestes animais quando comparado aos animais submetidos somente a lesão medular experimental sem tratamento, ou seja, promoveu neuroproteção tecidual. Tetzlaff e colegas (2011) referem que as células-tronco secretam fatores tróficos, os quais podem ter efeitos neuroprotetores e/ou promover plasticidade na região da medula que não foi lesada. Durante a fase secundária da lesão medular, a área do trauma aumenta (OYINBO, 2011). O volume da lesão está relacionado com os mecanismos secundários da lesão medular. Os animais tratados com CTM 1 hora após a lesão, em nosso estudo, não demonstraram redução significativa do volume da medula torácica quando comparados com os animais do grupo controle. Este fato pode ter ocorrido devido à neuroproteção causada pela diminuição dos efeitos da fase secundária da lesão medular, como efeito provocado pelas células-tronco transplantadas ainda em uma fase aguda.

### 5.3 Mecanismos de ação das células-tronco

Para Kim; Lee; Kim (2010), as células-tronco mesenquimais agem como

neuroprotetoras por secretarem vários fatores neurotróficos como BDNF, NGF e VEGF. Essa característica pode explicar o menor tamanho de lesão encontrado no grupo de animais lesados deste estudo, que foram tratados com as CTM no local da lesão na fase aguda. Tem sido demonstrado também que o transplante das CTM do sangue do cordão umbilical humano está associado com a redução da cicatriz glial por *up-regulation* da metaloprotease-2 matriz (MMP-2), uma gelatinase que tem a capacidade de degradar a cicatriz tecidual, podendo favorecer assim, a redução do volume da lesão (AZARI et al., 2010). Uma diminuição na regulação de moléculas apoptóticas e um aumento na regulação em moléculas anti-apoptóticas tem sido relatado após o transplante de células mesenquimais de medula óssea em ratos com lesão medular por compressão (DASARI et al., 2007).

As CTM podem inibir a citocina pró-inflamatória interleucina 1 (IL-1) pela secreção do receptor antagonista (IL-1 RN) e também pela inibição da produção de outra citocina pro-inflamatória, o fator de necrose tumoral alfa ( $TNF\alpha$ ) pelos macrófagos ativados (ORTIZ et al., 2007). As CTM têm demonstrado efeitos tróficos através produção de vários fatores de crescimento e citocinas (CAPLAN; DENNIS, 2006). Essas células sintetizam VEGF, BDNF e NGF que estimulam o crescimento do nervo (WRIGHT et al., 2011). As CTM, ao serem transplantadas, têm a habilidade de responder ao estímulo do ambiente da lesão medular aumentando a síntese de várias citocinas com IL-6, IL-7 e VEGF (ZHUKAREVA et al., 2010).

A análise com imunofluorescência revelou que as células transplantadas foram identificadas no local da lesão e que estas sobreviveram pós 6 semanas da lesão, porém sem evidência de diferenciação celular. Tanto nos experimentos onde foi realizado o transplante de células mononucleares de sangue de cordão umbilical humano quanto nos experimentos em que foram transplantadas células-tronco mesenquimais, a co-localização dos anticorpos para verificar a diferenciação celular das células transplantadas não foi observada. Estes achados sugerem que, apesar das células transplantadas terem sido encontrados no local da lesão, mesmo após 6 semanas de transplante, estas não se diferenciam em células gliais nem em células neurais.

Não se observou a diferenciação das células transplantadas em astrócitos, apesar de terem sido identificadas no local da lesão células expressando GFAP. Sugere-se que a expressão deste marcador caracterize uma proliferação celular em

resposta a lesão medular. A formação de uma cicatriz glial ao redor da lesão é caracterizada pelo elevado número de astrócitos local e, esta resposta astrocitária inicia imediatamente após a lesão, mantendo-se ao longo do tempo (BECKER; SADOWSKY; MCDONALD, 2003; COUTTS; KEIRSTEAD, 2008).

Na lesão medular traumática, a maior parte da injúria ao neurônio e glia está completa em 24 horas e 50% dos oligodendrócitos morrem dentro destas primeiras 24 horas após a lesão. Porém, a morte celular de oligodendrócitos ainda ocorre por várias semanas degenerando os tratos de substância branca. A proliferação de células expressando NG2 é máxima 3 dias após esta lesão (McDONALD; HOWARD, 2002; LYTLE; VICINI; WRATHALL, 2006). Os resultados deste estudo demonstraram que no local da lesão, foram observadas células expressando NG2, caracterizando que precursores de oligodendrócitos proliferaram após a lesão medular. Quando as células transplantadas foram analisadas e marcadas com o anticorpo anti-Numa, verificou-se que não houve diferenciação destas em oligodendrócitos, sugerindo que as células expressando NG2 eram células em resposta endógena a lesão.

Alguns autores mostraram que células mononucleares de sangue de cordão umbilical transplantadas após a lesão, diretamente no local da lesão, diferenciaram-se em oligodendrócitos (DASARI et al., 2008). McDonald; Howard (2002) observaram que a maioria das células-tronco embrionárias transplantadas diretamente na lesão medular por compressão em ratos, diferenciaram-se em oligodendrócitos, astrócitos e neurônios. No estudo da Vaquero e colegas (2006), a administração de células-tronco derivadas da medula óssea na medula espinhal de ratos paraplégicos promoveu a recuperação funcional e mostrou uma significativa diferenciação neuronal. Lee e colegas (2007) implantaram células-tronco mesenquimais após uma lesão medular experimental e observaram que apenas um pequeno número de células diferenciaram-se em neurônios e astrócitos.

No entanto, o estudo de Park e colegas (2010) demonstrou que o transplante de células-tronco causa melhora funcional, sem diferenciação em neurônios ou astrócitos, corroborando com os nossos resultados. Gu e colegas (2009) também não encontraram nenhuma diferenciação das células em

neurônios, astrócitos e oligodendrócitos quando células mesenquimais da medula óssea foram injetadas 7 dias após a lesão, apesar destas células terem sobrevivido e sido encontradas no local da lesão após 4 semanas.

O potencial da terapia com células-tronco não está necessariamente relacionado à substituição de neurônios perdidos. A explicação mais provável para o efeito benéfico de células-tronco poderia ser que as células transplantadas quando migram para o ambiente da lesão, expressam fatores que favorecem a regeneração do tecido nervoso ou ativam mecanismos compensatórios e células-tronco endógenas dentro do tecido (CHOPP et al., 2000). Essa pode ser a explicação do motivo pelo qual, no presente estudo, apesar das células transplantadas não se diferenciarem, os animais apresentaram melhora significativa funcional.

As células implantadas podem ter contribuído para a resposta endógena a lesão secundária, favorecendo a regeneração, ou seja, as mesmas promoveram o efeito parácrino. Portanto, as CT transplantadas podem influenciar o ambiente da lesão para fornecer fatores de crescimento e sinalizar a proliferação de células progenitoras ou células-tronco endógenas (URDZÍKOVÁ et al., 2006; ROSSI et al., 2010). Esse fato parece favorecer a reparação endógena devido a fatores neurotróficos liberados pelas células transplantadas (CHOPP et al., 2000; VAQUERO et al., 2006). Assim, os benefícios funcionais observados pelas células-tronco utilizadas para o tratamento da lesão medular pode não ser pela integração destas células no tecido lesado da medula espinhal, mas devido à produção de fatores benéficos que levariam ao aumento da proteção da lesão secundária (URDZIKOVA et al., 2006).

Uma vez no local de lesão, as CTM podem secretar fatores de sobrevivência como fator de crescimento insulínico (*insulin-like growth factor* – IGF), fator neurotrófico derivado do cérebro (*brain derived neurotrophic factor* – BDNF), fator de crescimento endotelial vascular (*vascular endothelial growth factor* – VEGF), fator de crescimento fibroblástico 2 (*fibroblast growth factor-2* – FGF2) e fator de transformação do crescimento (*transforming growth factor-beta* – TGF $\beta$ ) (NAKAGAMI et al., 2005; SADAT et al., 2007). As CTM têm demonstrado efeitos tróficos através produção de vários fatores de crescimento e citocinas (CAPLAN; DENNIS, 2006). Essas células sintetizam VEGF, BDNF e NGF que estimulam o crescimento do nervo

(WRIGHT et al., 2011).

As propriedades das CTM incluem a possibilidade de enxerto no tecido hospedeiro, o efeito imunossupressor e a capacidade de reparar o tecido lesado devido a mecanismos como a reparação do microambiente pelo efeito parácrino dos fatores de crescimento e das citocinas produzidas pelas células enxertadas (MALGIERI et al., 2010). Para Wright e colegas (2011), existe uma dinâmica relação entre as CTM transplantadas e o ambiente hospedeiro da lesão medular. As CTM do sangue do cordão umbilical humano têm grande capacidade de se diferenciarem em células nervosas e uma promissora estratégia terapêutica para as lesões medulares. O transplante das CTM de sangue de cordão umbilical na medula espinhal lesada pode ter as seguintes funções: compensar a desmielinização; remover o efeito inibitório do crescimento axonal; promover a regeneração axonal; recolocação das células perdidas e direcionamento dos axônios para alvos apropriados (MALGIERI et al., 2010).

Esse achado pode explicar o fato de que, apesar das células transplantadas não se diferenciarem os animais tratados apresentam uma melhora funcional significativa. O implante de CMN do sangue do cordão umbilical humano (fração onde estão todas as células progenitoras e tronco do tecido) pode ter favorecido a resposta endógena para a lesão secundária, ou seja, a promoção da regeneração. Em outras palavras, essas células podem ter exercido um efeito parácrino. Assim, o transplante de células mononucleares pode ter influenciado o ambiente de lesão para fornecer fatores de crescimento e sinalização para a proliferação de células progenitoras ou células-tronco endógenas (URDZÍKOVÁ et al., 2006; ROSSI et al., 2010). Com isso, ocorrendo um favorecimento, quanto à reparação devido à fatores neurotróficos liberados pelas células transplantadas (CHOPP et al., 2000; VAQUERO et al., 2006). Essas células liberam fatores tróficos que podem ser suficientes para recuperar o tecido lesado e conseqüentemente favorecer a recuperação motora (SAPORTA et al., 2003).

Para Tetzlaff e colegas (2011), os efeitos benéficos da terapia celular são multifatoriais e geralmente é difícil atribuir somente a um mecanismo. Neste estudo, pode-se verificar que os resultados obtidos a partir do tratamento da lesão medular experimental com terapia celular por células-tronco foram provavelmente favorecidos pelos efeitos provocados por fatores tróficos liberados em resposta

endógena às células que foram transplantadas e sobreviveram no local da lesão.

## **6. CONCLUSÕES**

Os dados obtidos através dos experimentos desenvolvidos nesta tese permitem concluir que:

# o tratamento da lesão medular experimental em ratas Wistar com a fração de células mononucleares do sangue de cordão umbilical humano e com células-tronco mesenquimais dos vasos do cordão umbilical humano promoveu a recuperação funcional;

# os animais tratados com a fração de células mononucleares do sangue do cordão umbilical apresentaram uma melhor recuperação funcional quando as células foram administradas ainda na fase aguda da lesão (1h) ao serem comparados com os animais tratados 9 dias após a lesão. O tratamento com a fração de células mononucleares do sangue do cordão umbilical 24 horas após a lesão não apresentou melhora funcional;

# os animais tratados com células-tronco mesenquimais da parede dos vasos do cordão umbilical humano apresentaram recuperação funcional quando as células foram administradas 1 hora após a lesão. A administração destas células 24 horas e 9 dias após a lesão não favoreceu a melhora funcional;

# a administração local das células promoveu melhor resultado funcional do que a administração na cisterna magna;

# o transplante de células-tronco mesenquimais da parede dos vasos do sangue do cordão umbilical promoveu a neuroproteção do tecido medular somente quando este foi realizado 1 hora após a lesão medular, o que não ocorreu quando foram transplantadas as células mononucleares do sangue do cordão umbilical neste mesmo período da lesão;

# as células humanas migraram para o local da lesão e sobreviveram quando administradas na cisterna magna e, sobreviveram, quando injetadas diretamente no



local da lesão;

# o transplante da fração de células mononucleares do sangue de cordão umbilical humano e das células-tronco mesenquimais da parede dos vasos do cordão umbilical humano não promoveu a diferenciação das células humanas em células gliais ou neurônios, independente do tipo e tempo de administração das células;

# o uso da fração de células mononucleares do sangue de cordão umbilical humano e das células-tronco mesenquimais da parede dos vasos do cordão umbilical humano demonstrou ser uma proposta terapêutica promissora para a recuperação funcional da lesão medular experimental.

## **7. PERSPECTIVAS**

- Estudar os mecanismos envolvidos na recuperação funcional com o uso das células-tronco, através da dosagem de citocinas antiinflamatórias na fase aguda e subaguda da lesão medular experimental, assim como dos fatores de crescimento na fase subaguda e crônica;
- Combinar o uso da terapia com células-tronco com o de exercício físico para o tratamento da lesão medular experimental aguda e crônica;
- Utilizar as células-tronco mesenquimais de polpa de dente decíduo como fonte de células para a terapia celular no tratamento da lesão medular experimental.

## REFERÊNCIAS BIBLIOGRÁFICAS

ANDERLE, D. V.; JOAQUIM, A. F.; SOARES, M. S.; MIURA, F. K.; SILVA, F. L.; VEIGA, J. C. E.; MILAGRES, A. C.; DANIEL, J. W.; SOUZA, A.; HADDAD, L.; MUDO, M. L. Avaliação epidemiológica dos pacientes com traumatismo raquimedular operados no Hospital Estadual "Professor Carlos da Silva Lacaz". **Coluna**. v. 9, n. 1, p. 58-61, 2010.

ANDERSON, A J.; ROBERT, S.; HUANG, W.; YOUNG, W.; COTMAN, C. W.; Activation of complement pathways after contusion-induced spinal cord injury. **J Neurotrauma**. v. 21, p. 1831-1846, 2004.

ANDREWS, M. R.; STELZNER, D. J. Evaluation of olfactory ensheathing and schwann cells after implantation into a dorsal injury of adult rat spinal cord. **J Neurotrauma**. v. 24, n. 11, p. 1773-92, 2007.

ANKENY, D; P.; MstIQUE, D. M.; JAKEMAN, L. B. Bone marrow transplants provide tissue protection and directional guidance for axons after contusive spinal cord injury in rats. **Exp Neurol**. v. 190, n. 1, p. 17-31, 2004.

ARTENI, N. S.; PEREIRA, L. O.; RODRIGUES, A. L.; LAVINSKY, D.; ACHAVAL, M. E.; NETTO, C. A. Lateralized and sex-dependent behavioral and morphological effects of unilateral neonatal cerebral hypoxia-ischemia in the rat. **Behav Brain Res**. v. 210, n. 1, p. 92-8, 2010.

AZARI, M. F.; MATHIAS, I.; OZTURK, E.; CRAM, D.; BOYD, R. L.; PETRATOS, S. Mesenchymal stem cells for treatment of CNS injury. **Current Neuropharmacology**. v. 8, p. 316-323, 2010.

BAMBAKIDIS, N. C.; BUTLER, J.; HORN, E. M.; WANG, X.; PREUL, M. C.; THEODORE, N.; SPETZLER, R. F.; SONNTAG, V. K. H. Stem cell biology and its therapeutic applications in the setting of spinal cord injury. **Neurosurg Focus**. v. 24, n. 3, p. 1-7, 2008.

BASSO, D. M., BEATTIE, M. S.; BRESNAHAN, J. C. A sensitive and reliable locomotor rating scale for open field testing in rats. **J. Neurotrauma**, n. 12, p. 1-21, 1995.

BASSO, M.; BEATTIE, M. S.; BRESNAHAN, J. C. Graded Histological and Locomotor Outcomes after Spinal Cord Contusion Using the NYU Weight-Drop Device versus Transection. **Experimental neurology**. v. 139, p.244–256, 1996.

BECKER, D.; SADOWSKY, C. L.; McDONALD, J. W. Restoring function after spinal cord injury. **Neurologist**. v. 9, n. 1, p. 1-15, 2003.

BIANCO, P.; RIMINUCCI, M.; KUZNETSOV, S.; ROBEY, P. G. Multipotential cells in the bone marrow stroma: regulation in the context of organ physiology. *Crit. Rev. Eukaryotic Gene Expr.* v. 9, p. 159-173, 1999.

BIANCO, P.; ROBEY, P. Diseases of bone and the stromal cell lineage. **J Bone Miner Res.** v. 14, n. 3, p. 336-41, 1999.

BJORKLUND, A; LINDVALL, O. Cell replacement therapies for central nervous system disorders. **Nat. Neurosci.** v. 3, p. 537-544, 2000.

BLIGHT, A R. Delayed demyelination and macrophage invasion: a candidate for secondary cell damage in spinal cord injury. **Cent. Nerv. Syst. Trauma** v. 2, p. 299-315, 1985.

BONILLA, S.; SILVA, A.; VALDÉS, L.; GEIJO, E.; GARCÍA-VERDUGO, J.M.; MARTÍNEZ, S. Functional neural stem cells derived from adult bone marrow. **Neuroscience**. v. 133, p. 85-95, 2005.

BRACKEN, M. B.; SHEPARD, M. J.; COLLINS, W. F.; HOLFORD, T. R.; BASKIN, D. S.; EISENBERG, H. M.; FLAMM, E.; LEO-SUMMERS, L.; MAROON, J.; LARSHALL, L. F.; PEROT Jr., P. L.; PIEPMEIR, J.; SONTAG, V. K. H.; WAGNER, F. C.; WILBERGER, J. E.; WINN, H. R. A randomized, controlled trial of methylprednisolone or naloxone in the treatment of acute spinal-cord injury. Results of Second National Acute Spinal Cord Injury Study. **N. Engl. J. Med.** v. 322, p. 1405-1411, 1990.

BRAZELTON, T. R.; ROSSI, F. M.; KESHET, G. I.; BLAU, H. M. From marrow to brain: expression of neuronal phenotypes in adult mice. **Science**. v. 290, p. 1672-1674, 2000.

BYDLOWSKI, S. P.; DEBES, A. A.; MASELLI, L. M. F.; JANZ, F. L. Características biológicas das células-tronco mesenquimais. **Revista Brasileira de Hematologia e Hemoterapia**. v. 31, n, 1, p. 25-35, 2009.

CANABARRO, R.; SPORLEDER, H.; GOMES, T.; ZANATTA, G.; SCRIBEL, L.; FREITAS, F.; NEUMANN, J.; PRANKE, P. Immunophenotypic evaluation, and

physiological and laboratory correlations of hemtopoietic stem cells from umbilical cord blood. **Biocell.** v. 31, n. 3, p. 397-403, 2007.

CAO FJ, FENG SQ. Human umbilical\_cord\_mesenchymal stem cells and the treatment of\_spinal cord injury. **Chin. Med.** Vv. 122, n. 2, p. 225-231, 2009.

CAO, I.; LIU, L.; CHEN, Z.; WANG, L.; YE, J.; QIU, H.; LU, C.; HE, C. Olfactory ensheathing cells genetically modified to secrete GDNF to promote spinal cord repair. **Brain.** v. 127, p. 535-549, 2004.

CAPLAN, A.I.; DENNIS, J.E. Mesenchymal stem cells as trophic mediators. **Journal of Cellular Biochemistry.** v. 98, n. 5, p. 1076-1084, 2006.

CHENG, H.; WU, J. P.; TZENG, S. F. Neuroprotection of glial cell line-derived neurotrophic factor in damaged spinal cords following contusive injury. **J Neurosci Res.** v. 69, p. 397-405, 2002.

CHOPP, M.; ZHANG, X. H.; LI, Y.; WANG, L.; CHEN, J.; LU, D.; LU, M.; ROSENBLUM, M. spinal cord injury in rat: treatment with bone marrow stromal cell transplantation. **neuroreport.** v. 11, n. 13, p. 3001-5, 2000.

CIZKOVA, D.; NOVOTNA, I.; SLOVINSKA, L.; VANICKY, I.; JERGOVA, S.; ROCHOCHA, J.; RADONAK, j. Repetitive intrathecal catheter delivery of bone marrow mesenchymal stromal cells improves functional recovery in a rat model of contusive spinal cord injury. **Journal of Neurotrauma.** v. 7, 2010.

CIZKOVA, D.; ROCHOCHA, J.; VANICKY, I.; JERGOVA, S.; CIZEK, M. Transplants of human mesenchymal stem cells improve functional recovery after spinal cord injury in rat. **Cellular and molecular neurobiology.** v. 26, n. 7, p. 1167-80, 2006.

COLEMAN, M.; PERRY, V. Axon pathology in neurological disease: a neglected therapeutic target. **Trends Neurosci.** v. 25, p. 532, 2002.

COUTTS, M.; KEIRSTEAD, H. S. Stem cells for treatment of spinal cord injury. **Experimental neurology.** v. 209, n. 2, p. 368-77, 2008.

DABNEY, K. W.; EHRENSHTEYN, M.; AGRESTA, C. A.; TWISS, J. L.; STERN, G.; TICE, L.; SALZMAN, S. K. A Model of Experimental Spinal Cord Trauma Based on Computer-Controlled Intervertebral Distraction: Characterization of Graded Injury. **Spine.** v. 29, n. 21, p. 2357-2364, 2004.

DASARI, V.R; SPOMAR, D.G; CADY, C; GUJRATI, M; RAO, J.S; DINH, D.H. Mesenchymal stem cells from rat bone marrow downregulate caspase-3-mediated apoptotic pathway after spinal cord injury in rats. **Neurochem. Res.** v. 32, n. 12, p. 2080-2093, 2007.

DASARI, V. R.; SPOMAR, D. G.; LI, L.; GUIRATI, M.; RAO, J. S.; DINH, D. H. Umbilical Cord Blood Stem Cell Mediated Downregulation of Fas Improves Functional Recovery of Rats after Spinal Cord Injury. **Neurochem. Res.** v.33, p. 134-149, 2008.

DAVIS, A.; TEMPLE, S. A self-renewing multipotential stem cell in embryonic rat cerebral cortex. **Nature.** v. 372, p. 263-266, 1994.

DENG, W.; FISCHER, O.; PROCKOP, D. J. In vitro differentiation of human marrow stromal cells into early progenitors of neural cells by conditions that increase intracellular cyclic AMP. **Biochem. Biophys. Res. Commun.** v. 282, p. 148-152, 2001.

DENG, Y. B.; LIU, Y.; ZHU, W. B.; BI, X. B.; WANG, Y. Z.; YE, M. H.; ZHOU, G. Q. The co-transplantation of human bone marrow stromal cells and embryo olfactory ensheathing cells as a new approach to treat spinal cord injury in a rat model. **Cytotherapy.** v. 10, n. 6, p. 551-64, 2008.

DERRY, F. A; DIMSMORRE, W; GARDENER, G. Efficacy Safety of Oral Sildenafil in Men with Erectile Dysfunction Caused by Spinal Cord Injury. **American Academy of Neurology.** v. 6, n. 1, p. 1629-33, 1998.

DE KEYSER, J.; SULTER, G.; LUITEN, P. G. Clinical trials with neuroprotective drugs in acute ischaemic stroke: are we doing the right thing? **Trends Neurosci.** v. 22, p. 535-540, 1999.

DEWAR D., YAM P., MCCULLOCH J. Drug development for stroke: importance of protecting cerebral white matter. **Eur. J. Pharmacol.** v. 375, p. 41-50, 1999.

DIVANI AA, HUSSAIN MS, MAGAL E, HEARY RF, QURESHI AI. The use of stem cells' hematopoietic stimulating factors therapy following spinal cord injury. **Ann. Biomed. Eng.** v. 35, n. 10, p. 1647-1656, 2007.

FAULKNER, J.; KEIRSTEAD, H. S. Human embryonic stem cell-derived oligodendrocyte progenitors for the treatment of spinal cord injury. **Transplant Immunology.** v. 15, p. 131-142, 2005.

FREED, C. R.; GREENE, P. E.; BREEZE, R. E.; TSAI, W. Y.; DuMOUCHEL, W.; KAO, R.; DILLON, S.; WINFIELD, H.; CULVER, S.; TROJANOWSKI, J. Q. Transplantation from embryonic dopamine neurons for severe Parkinson's disease. **New Engl. J. Med.** v. 344, p. 710-719, 2001.

GANDARILLAS, A.; WATT, F. M. c-Myc promotes differentiation of human epidermal stem cells. **Genes Dev.** v. 11, n. 21, p. 2869-82, 1997.

GLUCKMAN, E.; BROXMEYER, H. A.; AUERBACH, A. D.; FRIEDMAN, H. S.; DOUGLAS, G. W.; DEVERGIE, A.; ESPEROU, H.; THIERRY, D.; SOCIE, G.; LEHN, P. Hematopoietic reconstitution in a patient with Fanconi's anemia by means of umbilical-cord blood from an HLA-identical sibling. **N Engl J Med.** Vv. 321, n. 17, p. 1174-8, 1989.

GOMES-LEAL, W.; CORKILL, D. J.; FREIRE, M. A. M. *et all* Astrocytosis, microglia activation, oligodendrocyte degeneration, and pyknosis following acute spinal cord injury. **Exp. Neurol.** v. 190, p. 456-467, 2004.

GONDIM, F. A. A. OLIVEIRA, G. R.; ROLA, S. H. Complicações Clínicas de Injúrias Medulares. **Revista Brasileira de Neurologia.** v. 34, n. 2, p. 47-54, 1998.

GRUNER, J. A. A monitored contusion model of spinal cord injury in the rat. **J Neurotrauma.** v. 9, p. 123-126, 1992.

GU, W.; ZHANG, F.; XUE, O.; MA, Z.; LU, P.; YU, B. Transplantation of bone marrow mesenchymal stem cells reduces lesion volume and induces axonal regrowth of injured spinal cord. **Neuropathology.** v. 30, n. 3, p. 205-217, 2009.

HALL, E. D.; SPRINGER, J. E. Neuroprotection and acute spinal cord injury: a reappraisal. **NeuroRX.** v. 1, n. 1, p. 80-100, 2004.

HARRIS, D. T. Cord Blood Stem Cells: A Review of Potential Neurological Applications. **Stem Cell Rev.** N. 4, p. 269-274, 2008.

HESS, D. C.; BORLONGAN, C. V. Stem cells and neurological diseases. **Cell Proliferation.** v. 41, n. 1, p. 94-114, 2008.

HORNER, P. J.; GAGE, F. H. Regenerating the damage central nervous system. **Nature.** v.. 407, p. 963-970, 2000.

HO, C. H.; WUERMSER, L. A.; PRIEBE, M. M.; CHIODO, A. E.; SCELZA, W. M.; KIRSHBLUM, S. C. Spinal cord injury medicine. Epidemiology and classification. **Arch Phys Med Rehabil.** v. 88, n. 3, Suppl 1, p. S49-54, 2007.

HYUN, J. K.; KIM, H. Clinical and experimental advances in regeneration of spinal. **Journal of Tissue Engineering.** v. 2010, p. 1-20, 2010.

INSTITUTO BRASILEIRO DE GEOGRAFIA E ESTATÍSTICA (IBGE). Censo Demográfico do ano 2000 [documento da Internet]. Rio de Janeiro, 2000. Disponível em: [http://www.ibge.gov.br/censo/text\\_censodemog.shtm](http://www.ibge.gov.br/censo/text_censodemog.shtm). Acessado em 12 de setembro de 2010.

INTERNATIONAL SOCIETY FOR STEM CELL RESEARCH. **Stem Cells facts.** Disponível em [http://www.isscr.org/Stem\\_Cell\\_Facts.htm](http://www.isscr.org/Stem_Cell_Facts.htm). Acessado em 02/10/2011.

JAKEMAN, L. B.; GUAN, Z.; WEI, P.; PONNAPPAN, R.; DZWONCZYK, R.; POPOVICH, P. G.; STOKES, B. T. Traumatic spinal cord injury produced by Controlled contusion in mouse. **J Neurotrauma.** v. 17, n. 4, p. 299–319, 2000.

JONES, L. L.; OUDEGA, M.; BUNGE, M. B.; TUSZYNSKI, M. H. Neurotrophic factors, cellular bridges and gene therapy for spinal cord injury. **J. Physiol.** v. 15, n. 533, p. 83-89, 2001.

KAMDA, T.; KODA, M.; DEZAWA, M.; YOSHINAGA, K.; HASHIMOTO, M.; KOSHIZUKA, S.; NISHIO, Y.; MORIYA, H.; YAMAZAKI, M. Transplantation of Bone Marrow Stromal Cell-Derived Schwann Cells Promotes Axonal Regeneration and Functional Recovery after Complete Transection of Adult Rat Spinal Cord. **J Neuropathol Exp Neurol.** v. 64, n.1, p. 37-45, 2005.

KAO, C. H.; CHEN, S. H.; CHIO, C. C., LIN, M. T. Human umbilical Cord blood-derived CD34+ cells may attenuate spinal Cord injury stimulating vascular endothelial and neurotrophic factors. **Shock.** v. 29, n. 1, p. 49-55, 2008.

KEIRSTEAD, H. S.; NISTOR, G.; BERNAL, G.; TOTOIU, M.; CLOUTIER, F.; SHARP, K.; STEWARD, O. Human embryonic stem cell-derived oligodendrocyte progenitor cell transplants remyelinate and restore locomotion after spinal cord injury. **J. Neurosci.** v. 25, n. 19, p. 4694-4705, 2005.

KERN, S.; EICHLER, H.; STOEVE, J.; KLUTER, H.; BIEBACK, K. Comparative analysis of mesenchymal stem cells from bone marrow, umbilical cord blood, or adipose tissue. **Stem Cells.** v. 24, p.1294–1301, 2006.



KIATPONGSAN, S.; SIPP, D. Medicine. Monitoring and regulating offshore stem cell clinics. **Science**. v. 323, p.1564-1565, 2009.

KIM, H. J.; LEE, J. H.; KIM, S. H. Therapeutic effects of human mesenchymal stem cells on traumatic brain injury in rats: secretion of neurotrophic factors and inhibition of apoptosis. **Journal of Neurotrauma**. v. 27, n. 1, p. 131-138, 2010.

KOPEN, G. C.; PROCKOP, D. J.; PHINNEY, D. G. Marrow stromal cells migrate throughout forebrain and cerebellum, and they differentiate into astrocytes after injection into neonatal mouse brains. **Proc. Natl. Acad. Sci. USA**. v 96, p. 10711-10716, 1999.

KOSHIZUKA, S.; OKADA, S.; OKAWA, A.; KODA, M.; MURASAWA, M.; et al. Transplanted hematopoietic stem cells from bone marrow differentiate into neural lineage cells and promote functional recovery after spinal cord injury in mice. **J. Neuropathology Exp. Neurol**. v. 63, p. 64-72, 2004.

KWON, B. K.; TETZLAFF, W. Spinal cord regeneration. From gene to transplants. **Spine**. v. 26, n. 24S, p. S13-S22, 2001.

KWON, B. K.; OXLAND, T. R.; TETZLAFF, W. Animal Models Used in Spinal Cord Regeneration Research. **Spine**. v. 27, n. 14, p.1504–1510, 2002.

KUHN, P. L.; WRATHALL, J. R. A Mouse Model of Graded Contusive Spinal Cord Injury. **Journal of Neurotrauma**. v. 15, p. 125-140, 1998.

LEE, B. H.; LEE, K. H.; SUH-KIM, H.; CHOI, J. S.; JEUN, S.; KIM, E. J.; KIM, S.; YOON, D. H. Human Mesenchymal stem cell transplantation promotes functional recovery following acute spinal cord injury in rats. **Acta Neurobiol Exp**. v. 67, p. 13-22, 2007.

LEE; O. K.; KUO, T. K.; CHEN, W. M. et al. Isolation of multipotent mesenchymal stem cells from umbilical cord blood. **Blood**. v. 103, p. 1669-1675, 2004.

LEEB, , C.; JURGA, M.; MCGUCKIN, C.; MORRIGL, R.; KENNER, L. Promising New Sources for Pluripotent Stem Cells. **Stem Cell Rev and Rep**. v. 6, n. 1, p. 15-26, 2010.

LI, Y.; CHEN, J.; WANG, L.; LU, M.; CHOPP, M. Treatment of stroke in rat with intracarotid administration of marrow stromal cells. **Neurology**. v. 56, p. 1666-1672, 2001.

LIU, X. Z.; XU, X. M.; HU, R.; DU, C.; ZHANG, S. X.; McDONALD, J. W.; DONG, H. X.; WU, Y. J.; FAN, G. S.; JACQUIN, M. F.; HSU, C. Y.; CHOI, D. W. Neuronal and glial apoptosis after traumatic spinal cord injury. **J Neurosc.** v. 17, p. 5395-5406, 1997.

LU, D.; SANBERG, P. R.; MAHMOOD, A ; LI, Y.; WANG, L.; LU, M.; SANCHEZ-RAMOS, J.; CHOPP, M. Intravenous administration of human umbilical cord blood reduces neurological deficit in the rat after traumatic brain injury. **Cell Transplant**, v. 11, p. 275-281, 2002.

LUER, M. S.; RHONEY, D. H.; HUNGHEES, M; Hatton J. New Pharmacological Strategies in Acute Neuronal Injury. **Pharmacotherapy.** v. 30, p. 58-69, 1996.

LYTLE, J. M.; VICINI, S.; WRATHALL, J. R. Phenotypic Changes in NG2 Cells after Spinal Cord Injury. **Journal of Neurotrauma.** v. 23, n. 12, p. 1726-1738, 2006.

MALGIERI, A.; KANTZARI, E.; PATRIZI, M. P.; GAMBARDELLA, S. Bone marrow and umbilical cord blood human mesenchymal stem cells: state of the art. **Int J Clin Exp Med.** v. 3, n. 4, p. 248-269, 2010.

McDONALD, J. W.; HOWARD, M. J. Repairing the Damaged Spinal Cord: A Summary of Our Early Success with Embryonic Stem Cell Transplantation and Remyelination. **Progress in Brain Research.** v. 137; p. 299-309, 2002.

McDONALD, J. W.; BECKER, D.; SADOWSKY, C. L.. Restoring function after spinal cord injury. **The Neurologist.** v. 9, p. 1-15, 2003.

McDONALD, J. W.; BECKER, D.; HOLEKAMP, T. F.; HOWARD, M.; LIU, S.; LU, A.; LU, J.; PLATIKM M. M.; QU, Y.; STEWART, T.; VADIVELU, S. Repair of the Injured Spinal Cord and Potencial of Embryonic Stem Cell Transplantation. **Journal of Neurotrauma.** v. 21, n. 4, p. 383-393, 2004.

McDONALD, J.; SADOWSKY, C. Spinal-cord injury. **The Lancet.** Vv. 359, n. 9304, p. 417-425, 2002.

McKAY, R. Stem cells in the central nervous system. **Science.** v. 276, n. 5309, p. 66-71, 1997.

- MEDANA, I. M.; ESIRI, m. M. Axonal damage: a key predictor of outcome in human CNS diseases. **Brain**. v.126, n. 3, p. 515-530, 2003.
- MEIRELLES, L. D. A. S.; NARDI, N. B. Murine marrow-derived mesenchymal stem cell: isolation, *in vitro* expansion, and characterization. **Br J Haematol**. v.123, p. 702-711, 2003.
- MESTRINER, R. G.; PAGNUSSAT, A. S.; BOISSERAND, L. S. B.; VALENTIM, L.; NETTO, C. A. Skilled reaching training promotes astroglial changes and facilitated sensorimotor recovery after collagenase-induced intracerebral hemorrhage. *Experimental neurology*. v. 227, p. 53-61, 2011.
- NAKAGAMI, H.; MAEDA, K.; MORISHITA, R.; IGUCHI, S.; NISHIKAWA, T.; TAKAMI, Y.; KIKUCHI, Y.; SAITO, Y.; TAMAI, K.; OGIHARA, T.; KANEDA, Y. Novel autologous cell therapy in ischemic limb disease through growth factor secretion by cultured adipose tissue-derived stromal cells. **Arterioscler Thromb Vasc Biol**. v.25, n. 12, p. 2542-7, 2005.
- NAKASHIMA, S.; MATSUYAMA, Y.; YU, Y.; KIUCHI, K. ISHIGURO, N. Supresión of GDNF production by MPSS treatment following spinal cord injury in the rat. **Neuroreport**. v. 15, n. 25, p. 2337-2340, 2004.
- NANDOE TEWARIE, R. D. S.; HURTADO, A.; RITFELD, G. J.; RADHIEM, S. T.; WENDELL, D. F.; BARROSO, M. M. S.; GROTENHUIS, A.; OUDEGA, M. Bone Marrow Stromal Cells Elicit Tissue Sparing after Acute but Not Delayed Transplantation into the Contused Adult Rat Thoracic Spinal Cord. **Journal of Neurotrauma**. v. 26, p. 2313-2322, 2009.
- NATIONAL SPINAL CORD INJURY DATABASE. Disponível em: <http://www.spinalcord.uab.edu>. Acessado em 12 de setembro de 2010.
- NOGUEIRA, P. C.; CALIRI, M. H. L.; SANTOS, C. B. Fatores de risco e medidas preventivas para úlcera de pressão no lesado medular: experiência da equipe de enfermagem do HCFMRPUSP. **Medicina**. v. 35, n. 1, p. 14-23, 2002.
- OHTA, M.; SUZUKI, Y.; NODA, T.; EJIRI, Y.; DEZAWA, M.; KATAOKA, K.; CHOU, H.; ISHIKAWA, N.; MATSUMOTO, N.; IWASHITA, Y.; MIZUTA, E.; KUNO, S.; IDE, C. Bone marrow stromal cells infused into the cerebrospinal fluid promote functional recovery of the injured rat spinal cord with reduced cavity formation. **Exp Neurol**. v. 187, n. 2, p. 266-78, 2004.

ONOSE, G.; ANGHELESCU, A.; MURESANO, D.F.; PADURE, I.; HARAS, M.A.; CHENDREANU, C.O.; ONOSE, L.V.; MIREA, A.; CIUREA, A.V.; EL MASRI, W.S.; Von WILD, K.R. A review of published reports on neuroprotection in spinal Cord injury. **Spinal Cord**. v. 47, p. 716-726, 2009.

ORLIC, D.; KAJSTURA, J.; CHIMENTI, S.; JAKONIUK, I.; ANDERSON, S.M.; LI, B.; PICKEL, J.; MCKAY, R.; NADAL-GINARD, B.; BODINE, D.M.; LERI, A.; ANVERSA, P. Bone marrow cells regenerate infarcted myocardium. **Nature**. v. 410, n. 6829, p. 701-5, 2001.

ORTIZ, L.A.; DUTREIL, M.; FATTMAN, C.; PANDEY, A.C.; TORRES, G.; GO, K.; PHINNEY, D.G.; Interleukin 1 receptor antagonist mediates the antiinflammatory and antifibrotic effect of mesenchymal stem cells during lung injury. **Proc. Natl. Acad. Sci. USA**. v. 104, n. 26, p. 11002-11007, 2007.

OSAKA, M.; HONMOU, O.; MURAKAMI, T.; NONAKA, T.; HOUKIN, K.; HAMADA, H.; KOCSIS, J. D. Intravenous administration of mesenchymal stem cells derived from bone marrow after contusive spinal cord injury improves functional outcome. **Brain Research**. v. 1343, p. 226-235, 2010.

OYINBO, C.A. Secondary injury mechanisms in traumatic spinal cord injury: a nugget o this multiply cascade. **Acta Neurobiologiae Experimentalis**. v. 71, p. 281-299, 2011.

PARK, D.; EVE, D. J.; CHUNG, Y.; SANBERG, P. R. Regenerative medicine for neurological disorders. **The Scientific World Journal**. v. 10, p. 470-89, 2010.

PARK, K. S.; LEE, Y. S.; KANG, K. S. In vitro neuronal and osteogenic differentiation of mesenchymal stem cells from human umbilical cord blood. **J. Vet. Sci**. v. 7, p. 343-348, 2006.

PARK, W. B.; KIM, S. Y.; LEE, S. H.; KIM, H. W.; PARK, J. S.; HYUN, J. K. The effect of mesenchymal stem cell transplantation on the recovery of bladder and hindlimb function after spinal cord contusion in rats. **B M C Neurosci**. v. 11, p. 119-123, 2010.

PARR, A. M.; KULBATKI, I.; ZAIR, T.; WANG, X.; KEATING, A.; TATOR, C. H. Transplanted adult spinal cord-derived neural stem/progenitor cells promote early functional recovery after rat spinal cord injury. **Neuroscience**. v. 155, n. 3, p. 760-70, 2008.

PAUL, C.; SAMDANI, A. F.; BETZ, R. R.; FISCHER, I.; NEUHUBER, B. Grafting of

human bone marrow stromal cells into spinal cord injury: a comparison of delivery methods. **Spine**. v. 34, n. 4, p. 328-34, 2008.

PERRY, V. H.; BOLTON, S. J.; ANTHONY, D. C.; BETMOUNI, S. The contribution of inflammation to acute and chronic neurodegeneration. **Res. Immunol.** v.149, p. 721-725, 1998.

PERRY, V. H.; CUNNINGHAM, C.; BOCHE, D. Atypical inflammation in the central nervous system in prion disease. **Curr Opin Neurol.** v. 15, n. 3, p. 349-54, 2002.

POPOVICH, P. G.; GUAN, Z.; WEI, P.; HUITINGA, I.; VAN ROOIJEN, N.; STOKES, B. T. Depletion of hematogenous macrophages promotes partial hindlimb recovery and neuroanatomical repair after experimental spinal cord injury. **J. Neuropathol Exp Neurol.** v. 61, p. 623-633, 1999.

PRANKE, P.; HENDRIKX, J.; DEBNATH, G.; ALESPEITI, G.; RUBINSTEIN, P.; NARDI, N.; VISSER, J. Immunophenotype of hematopoietic stem cells from placental/ umbilical cord blood after culture. **Braz J Med Biol Res.** v. 38, p. 1775-1789, 2005.

RABEH, S. A.N.; CALIRI, M. H. L. Capacidade funcional em indivíduos com lesão de medula espinhal. **Acta Paul Enferm.** v. 23, n. 3, p. 321-7, 2010.

RAMER, M. S.; HARPER, G. P.; BRADBURY, E. J. Progress in spinal cord research (review). **Spinal cord.** v. 38, p. 449-472, 2000.

RIBERTO, M.; PINTO, P. P. N.; SAKAMOTO, H.; BATTISTELLA, L. R. Independência funcional de pacientes com lesão medular. **ACTA FISIATR.** v. 12, n. 2, p. 61-66, 2005.

ROITBERG, B. Transplantation for stroke. **Neurol Res.** v. 26, n. 3, p. 256-64, 2004.

RONAGHI, M.; ERCEG, S.; MORENO-MANZANO, V.; STOJKOVIC, M. Challenges of stem cell therapy for spinal cord injury: human embryonic stem cells, endogenous neural stem cells, or induced pluripotent stem cells? **Stem Cells.** v. 28, n.1, p. 93-99, 2010.

ROSSI, S. L.; NISTOR, G.; WYATT, T.; YIN, H. Z.; POOLE, A.J.; WEISS, J. H.; GARDNER, M. J.; DIJKSTRA, S.; FISCHER, D. F.; KEIRSTEAD, H. S. Histological and Functional Benefit Following Transplantation of Motor Neuron Progenitors to the Injured Rat Spinal Cord. **PLoS ONE.** v. 5, n. 7, p. 1-15, 2010.

ROWLAND, L. P. **Merritt - Tratado de Neurologia**. 10. ed. Rio de Janeiro:Guanabara Koogan, 2002.

SADAT, S; GEHMERT, S; SONG, Y.H; YEN, Y; BAI, X; GAISER, S; KLEIN, H; ALT, E. The cardioprotective effect of mesenchymal stem cells is mediated by IGF-I and VEGF. **Biochem. Biophys. Res. Commun.** v. 363, n. 3, p.674-679, 2007.

SAKANAKA, M.; ZHU, P.; ZHANG, B.; WEN, T.; CAO, F.; MA, Y.; SAMUKAWA, K.; MITSUDA, N.; TANAKA, J.; KURAMOTO, M.; UNO, H.; HATA, R. Intravenous Infusion of Dihydroginsenoside Rb1 Prevents compressive Spinal Cord Injury and Ischemic Brain Damage through Upregulation of VEGF and Bcl-x. **Journal of Neurotrauma**. v. 24, n. 6, p. 1037-1054, 2006

SANCHEZ-RAMOS, J.; SONG, S.; CARDOZO-PELAEZ, F.; HAZZI, C.; STEDEFORD, T.; WILLING, A.; FREEMAN, T. B.; SAPORTA, S.; JANSSEN, W.; PATEL, N.; COOPER, D. R.; SANBERG, P. R. Adult bone marrow stromal cells differentiate into neural cells in vitro. **Exp. Neurol.** v. 164, p. 247-256, 2000.

SAVITZ SI, ROSENBAUM DM, DINSMORE JH, WECHSLER LR, CAPLAN LR. Cell transplantation for stroke. **Ann Neurol.** V. 52, n. 3, p. 266-75, 2002.

SAPORTA, S., KIM, J.; WILLING, A. E., FU, E. S.; DAVIS, C. D. SANBERG, P. R. Human Umbilical Cord Blood Stem Cells Infusion in Spinal Cord Injury: Engraftment and Beneficial Influence on Behavior. **Journal of Hematotherapy and Stem Cell Research.** v. 12, p. 271-278, 2003.

SASAKI, M.; HONMOU, O.; AKIYAMA, Y.; UEDE, T.; HASHI, K.; KOCSIS, J.D. Transplantation of an acutely isolated bone marrow fraction repairs demyelinated adult rat spinal cord axons. **Glia.** v. 35, n. 1, p. 26-34, 2001.

SATAKE, K.; LOU, J.; LENKE, L. G. Migration of Mesenchymal Stem Cells Through Cerebrospinal Fluid into Injured Spinal Cord Tissue. **Spine.** v. 29, p. 1971-1979, 2004.

SCHWAB, M. E. Repairing the injured spinal cord. **Science.** v. 295, p. 1029-31, 2002.

SEALE, P. RUDNICKI, M. A. A new look at origin, function and stem-cell status of muscle satellite cells. **Dev. Biol.** v. 218, n. 2, p. 115-124, 2000.

SECCO, M.; ZUCCONI, E.; VIEIRA, N.; FOGAÇA, L.L.Q.; CERQUEIRA, A.; CARVALHO, M.D.F.; JAZEDJE, T.; OKAMOTO, OK.; MUOTRI, A.; ZATZ, M. Multipotent Stem Cells from Umbilical Cord: Cord is richer than blood. **Stem Cells**. v. 26, p. 146-150, 2008.

SEKHON, L. H. S.; FEHLINGS, M. G. Epidemiology, demographics and pathophysiology of acute spinal cord injury. **Spine**. v. 26, n. 24, p. S2-S12, 2001.

SHARP, J.; FRAME, J.; SIEGENTHALER, M.; NISTOR, G.; KEIRSTEAD, H. S. Human Embryonic Stem Cell-Derived Oligodendrocyte Progenitor Cell Transplants Improve Recovery after Cervical Spinal Cord Injury. **Stem Cells**. v. 28, p. 152-163, 2010.

SOBANI, Z. A.; QUADRI, S. A.; ENAM, A. Stem cells for spinal cord regeneration: current status. **Surgical Neurology International**. v. 1, p. 93-107, 2010.

SOHUR, U.S.; EMSLEY, J.G.; MITCHELL, B.D.; MACKLIS, J.D. Adult neurogenesis and cellular brain repair with neural progenitors, precursors and stem cells. **Philos Trans R Soc Lond B Biol Sci**. v. 361, p. 1477-1497, 2006.

STOKES, M. **Neurologia para Fisioterapeutas**. São Paulo: Premier, 2000.

STYS, P. K. Anoxic and ischemic injury of myelinated axons in CNS white matter: from mechanistic concepts to therapeutics. **J. Cereb. Blood Flow Metab**. v. 18, p. 2-25, 1998.

SUMIDA, M.; FUGIMOTO, M.; TOKWIRO, A.; TOMINAGA, T.; MAGARA, A.; UCHIDA, R.; Early Rehabilitation Effect for Traumatic Spinal Cord Injury. **Academy of Physical Medicine and Rehabilitation**. v. 82, p. 391-395, 2001.

TAGUCHI, A.; SOMA, T.; TANAKA, H.; KANDA T, NISHIMURA H, YOSHIKAWA H, TSUKAMOTO Y, ISO H, FUJIMORI Y, STERN DM, NARITOMI H, MATSUYAMA T Administration of CD34 cells after stroke enhances neurogenesis via angiogenesis in a mouse model. **J. Clin. Invest**. v. 114, n 3, p. 330–338, 2004.

TATOR, C. H.; FEHLINGS, M. G. Review of the secondary injury theory of acute spinal cord trauma with emphasis on vascular mechanisms. **J. Neurosurg**. v. 75, p. 15-26, 1991.

TATOR, C. H.; KOYANAGI, I. Vascular mechanisms in the pathophysiology of human spinal cord injury. **J. Neurosurg**. v. 86, p. 483-492, 1997.

TENG, Y. D.; LAVIK, E. B.; QU, X.; PARK, K. I.; OUREDNIK, J.; ZURAKOWSKI, D.; LANGER, R. Functional recovery following traumatic spinal cord injury mediated by a unique polymer scaffold seed with neural stem cells. **PNAS**. v. 99, n. 5, p. 3025-3029, 2002.

TETZLAFF, W.; OKON, E. B.; KARIMI-ABSOLREZAEI, S.; HILL, C. E.; SPARLING, J. S.; PLEMEL, J. R.; PLUNET, W. T.; TSAI, E. C.; BAPTISTE, D.; SMITHSON, L. J.; KAWAJA, M. D.; FEHLINGS, M. G.; KWON, B. K. A systematic review of cellular transplantation therapies for spinal cord injury. **Journal of Neurotrauma**. v. 28, p. 1611-1682, 2011.

TETZLAFF, W.; ROSKAMS, A. J. Directing stem cells and progenitor cells on the stage of spinal cord injury. **Experimental Neurology**. v. 193, p. 267-272, 2005.

TOBIAS, C. A.; SHUMSKY, J. S.; SHIBATA, M.; TUSZYNSKI, M. H.; FISCER, I.; TESSLER, A.; MURRAY, M. Delayed grafting of BDNF and NT-3 producing into the injured spinal cord stimulates sprouting, partially rescues axotomized red nucleus neurons from loss and atrophy and provides limited regeneration. **Experimental Neurology**. v. 184, p. 97-113, 2003.

TOTOI, M. O.; KEIRSTEAD, H. S. Spinal cord injury is accompanied by chronic progressive demyelination. **J Comp. Neurol.** v. 486, p. 373-383, 2005.

URDZÍKOVÁ, L.; JENDELOVÁ, P.; GLOGAROVÁ, K.; BURIAN, M.; HÁJEK, M.; SYKOVÁ, E. Transplantation of bone marrow stem cells as well as mobilization by granulocyte-colony stimulating factor promotes recovery after spinal cord injury in rats. **Journal of Neurotrauma**. v. 23, n. 9, p. 1379-1391, 2006.

VAN DEN BERG, M.; CASTELLOTE, J. M.; MAHILLO-FERNANDEZ, I.; DE PEDRO-CUESTA, J. Incidence of traumatic spinal cord injury in Aragón, Spain (1972-2008). **J. Neurotrauma**. v. 28, n. 3, p. 469-77, 2011.

VAN de VEN, C.; COLLINS, D.; BRADLEY, M. B.; MORRIS, E. CAIRO, M. S. The potential of umbilical cord blood multipotent stem cells for nonhematopoietic tissue and cell regeneration. **Exp Hematol.** v. 35, n. 12, p. 1753-65, 2007.

VAQUERO, J.; ZURITA, M.; OYA, S.; SANTOS, M. Cell therapy using bone marrow stromal cells in chronic paraplegic rats: Systemic or local administration? **Neuroscience Letters**. v. 398, p. 129-134, 2006.

VERFAILLIE, C. M.; PERA, M. F.; LANSDORP, P. M. Stem cells: hype and reality. **Hematology**. p. 369-391, 2002.



VERFAILLIE, C. M. Adult stem cells: assessing the case for pluripotency. **Trends Cell Biol.** v. 12, n. 11, p. 502-508, 2002.

VERFAILLIE, C.M. Multipotent adult progenitor cells: an update. **Novartis Found. Symp.** v. 265, p. 92-97, 2005.

WAGERS, A.J.; WEISSMAN, I.L. Plasticity of adult stem cells. **Cell.** v. 116, p. 639-48, 2004.

WESTERGREN, H.; FAROOQUE, M.; OLSSON, Y.; HOLTZ, A. Spinal cord blood flow changes following systemic hypothermia and spinal compression injury: an experimental study in the rat using laser-doppler flowmetry. **Spinal Cord.** v. 39, p. 74-84, 2001.

WISLET-GENDEBIEN, S.; LEPRINCE, P.; MOONEM, G. ROGISTER, B. Regulation of neural markers nestin and GFAP expression by cultivated bone marrow stromal cells. **Journal of Cell Science.** v. 116, n. 16, p. 3295-3302, 2003.

WRATHALL, J. R.; WEN, L.; HUDSON, L. D.; Myelin gene expression after experimental contusive spinal cord injury. **The Journal of Neuroscience.** v. 18, n. 21, p. 8780-8793, 1998.

WRIGHT, K.T.; MASRI, W.; OSMAN, A.; CHOWDHURY, J.; JOHNSON, W.E.B. Concise review: bone marrow for treatment of spinal cord injury: Mechanisms and clinical applications. **Stem Cells.** v. 29, p. 169-178, 2011.

WU, D. M.; SCHNEIDERMAN, T.; BURGETT, J.; GOKHALE, P. BARTHEL, L.; RAYMOND, P. A. Cones regenerate from retinal stem cells sequestered in the inner nuclear layer of adult goldfish retina. **Invest. Ophthalmol. Vis. Sci.** v. 42, p. 2115-2124, 2001.

WU, K.Y.; HONG, S.J.; LIN, C.P.; LAI, Y.H.; WANG, H.Z. Endothelin-induced changes of secondary messengers in cultured corneal endothelial cells. **J Ocul Pharmacol Ther.** v. 17, n. 4, p. 351-61, 2001.

WU, L. F.; WANG, N. N.; LIU, Y. S.; WEI, X. Differentiation of Wharton's jelly primitive stromal cells into insulin-producing cells in comparison with bone marrow mesenchymal stem cells. **Tissue Eng.** v. 15, n. 10, p. 2865-73, 2009.

WYNDAELE, M.; WYNDAELE, J.J. Incidence, prevalence and epidemiology of spinal cord injury: what learns a worldwide literature survey? **Spinal cord**. v. 44, n. 9, p. 523-529, 2006.

WYSS-CORAY T., MUCKE L. Inflammation in neurodegenerative disease--a double-edged sword **Neuron**. v. 35, p.19-432, 2002.

YAMASHITA, Y.M.; MAHOWALD, A.P.; PERLIN, J.R.; FULLER, M.T. Asymmetric inheritance of mother versus daughter centrosome in stem cell division. **Science**. v. 315, p. 518–521, 2007.

YOSHIHARA, T.; OHTA, M.; ITOKAZU, Y.; MATSUMOTO, N.; DEZAWA, M.; SUZUKI, Y.; TAGUCHI, A.; WATANABE, Y.; ADACHI, Y.; IKEHARA, S.; SUGIMOTO, H.; IDE, C. Neuroprotective Effect of Bone Marrow–Derived Mononuclear Cells Promoting Functional Recovery from Spinal Cord Injury. **Journal of Neurotrauma**. v. 24, n. 6, p. 1026–1036, 2007.

ZHAO, Z. M.; LI, H. J.; LIU, H. Y.; LU, S. H.; YANG, R. C.; ZHANG, Q. J.; HAN, Z. C. Intraspinal transplantation of CD34+ human umbilical cord blood cells after spinal cord hemisection injury improves functional recovery in adult rats. **Cell Transplant**. v. 13, n. 2, p. 113-22, 2004.

ZHUKAREVA, V.; OBROCKA, M.; HOULE, J. D.; FISCHER, I.; NEUHUBER, B. Secretion profile of human bone marrow stromal cells: Donor variability and response to inflammatory stimuli. **Cytokine**. v. 50, n. 3, p. 317-321, 2010.

ZUK, P.A.; ZHU, M.; ASHJIAN, P.; UGARTE, D.A.; HUANG, J.I.; MIZUNO, H.; ALFONSO, Z.C; FRASER, J.K.; BENHAIM, P.; HEDRICK, H.M. Human adipose tissue is a source of multipotent stem cells. **Mol. Biol. Cell**. v. 13, p. 4279–4295, 2002.

**ANEXOS**

**ANEXO A**

## TERMO DE CONSENTIMENTO LIVRE E ESCLARECIDO (TCLE)

**CONSENTIMENTO PARA DOAÇÃO DE SANGUE DE CORDÃO UMBILICAL PARA REALIZAÇÃO DO PROJETO DE PESQUISA:** “O uso de células-tronco adultas humanas na recuperação funcional da lesão medular traumática em ratas Wistar.”

### **A - PROPOSTA DO PROGRAMA:**

Você está sendo convidada a participar do projeto de pesquisa “O uso de células-tronco adultas humanas na recuperação funcional da lesão medular traumática em ratas Wistar”

### **B - OBJETIVOS DO PROGRAMA:**

As células sanguíneas que ficam na placenta e no cordão umbilical após o nascimento do bebê podem ser úteis para o tratamento de diversas lesões e doenças em pacientes. Uma das possibilidades seria a tentativa de regeneração de pacientes que sofreram lesão raqui-medular.

O sangue de placenta que resta após o nascimento é normalmente descartado como material biológico. Você está sendo convidada a participar deste projeto de pesquisa porque acaba de dar a luz a um bebê e o sangue da placenta será guardado, ao invés de desprezado. A coleta ocorrerá após o nascimento do seu bebê e não afetará de nenhuma maneira o parto ou os cuidados dispensados ao seu filho.

*O objetivo do projeto de pesquisa é aprendermos mais a respeito do uso das células do cordão umbilical para pacientes com lesão na medula espinhal. O maior conhecimento da biologia das células-tronco do sangue de cordão umbilical poderá auxiliar no tratamento e na melhor qualidade de vida desses pacientes.*

Com a sua permissão, o sangue do cordão umbilical de seu filho poderá ser usado para os objetivos citados anteriormente. Porém, no dado momento, o sangue do cordão umbilical de seu filho **não** será usado para utilização em tratamentos de pacientes, mas apenas para pesquisa.

### **C – RISCOS E DESCONFORTOS POTENCIAIS:**

Não existe qualquer tipo de risco na sua participação no programa. O sangue coletado da placenta não é necessário para o seu bebê após o cordão umbilical ter sido cortado, uma vez que este material seria colocado no lixo.

Para proteger a sua privacidade, a sua identificação e a do seu bebê serão guardadas confidencial e temporariamente para os dados da pesquisa. Um número de identificação será colocado na bolsa que acondicionará o sangue, sem que seja identificado o seu nome ou de seu bebê. Todas as informações coletadas serão mantidas confidenciais. Nem você e nem o seu bebê serão identificados em qualquer publicação dos dados que seja realizada.

### **D- BENEFÍCIOS:**

**O único benefício em participar deste programa é que, doando o sangue da placenta de seu bebê para pesquisa, você poderá ajudar-nos a melhor conhecer a biologia das células-tronco do sangue de cordão umbilical humano.**

### **E – CUSTOS:**

Não haverá, para a participante, nenhum custo com a realização da pesquisa aqui proposta. Caso você decida não participar do programa, não sofrerá nenhum prejuízo no atendimento dispensado a você e a seu filho. A decisão de não participar do programa não

irá afetar o seu atendimento no Hospital.

**F – TERMO DE PARTICIPAÇÃO:**

Assuntos de importância para você serão esclarecidos antes de o consentimento ser assinado.

**G – ALTERNATIVAS PARA PARTICIPAÇÃO:**

Você pode decidir não doar o sangue da placenta de seu filho para o projeto. Caso decida não participar do programa, o sangue da placenta não será coletado, ou seja, será desprezado, não sendo utilizado para pesquisa.

**CONSENTIMENTO PARA DOAÇÃO DE SANGUE DE PLACENTA**

Declaro que li as informações anteriormente descritas a respeito do projeto de pesquisa “O uso de células-tronco adultas humanas na recuperação funcional da lesão medular traumática em ratas Wistar” e tive a oportunidade de esclarecer todas as minhas dúvidas.

Aceito participar da doação de sangue de placenta para o projeto proposto com o objetivo de pesquisa, não sendo usado para tratamento.

\_\_\_\_\_ \_/ / \_\_\_\_  
Assinatura da mãe

\_\_\_\_\_ \_/ / \_\_\_\_  
Assinatura do aplicador do consentimento

\_\_\_\_\_ \_/ / \_\_\_\_  
Testemunha

**NOTA:** Caso a mãe decida não participar, o sangue de placenta não será coletado, ou seja, será descartado, não sendo usado para a pesquisa. Nas situações descritas o consentimento não deve ser assinado.

**AFIRMAÇÃO DO INVESTIGADOR:** Foi oferecido ao participante a oportunidade de tirar dúvidas a respeito dos riscos e desconfortos que podem se associar a participação no programa. Todas as respostas foram devidamente respondidas.

\_\_\_\_\_ \_/ / \_\_\_\_  
Assinatura do investigador

Telefone de contato do investigador: Profa. Dra. Patricia Pranke: 3308-5275 ou 3308-5257 ou 3308-5090

Coordenador do Comitê de Ética em Pesquisa, HMV: Dr. Nilton Brandão da Silva, IEP: 3314-3690

Aprovado pelo comitê de ética e pesquisa do Hospital em: 11 / 11 / 2006.

Número: CEP/IEP-AHMV: 2006/42

## ANEXO B

### Escala Basso, Beattie, e Bresnahan (BBB)

- 0 – sem nenhum movimento nos membros posteriores (MP);
- 1 - discreto movimento de uma ou duas articulações, normalmente o quadril e/ou joelho;
- 2 - extenso movimento de uma articulação ou extenso movimento de uma articulação e discreto movimento de uma outra articulação;
- 3 - extenso movimento de duas articulações do MP;
- 4 - discreto movimento de mais de três articulações MP;
- 5 - discreto movimento de duas articulações e extenso movimento de uma terceira;
- 6 - extenso movimento de duas articulações e discreto movimento de uma terceira ou extenso movimento em todas as três articulações do MP;
- 7 - extenso movimento com nenhum peso de suporte ou colocação plantar da pata com nenhum peso de suporte;
- 8 - apoio plantar da pata com suporte de peso em postura (quando parado) ou ocasional, frequente ou consistente suporte de peso na passada dorsal e nenhum apoio na passada plantar, movimentos suaves sem suportar o peso do corpo;
- 9 - ocasional suporte de peso na passada plantar, nenhuma coordenação dos membros anteriores (MA) e posteriores;
- 10 - frequência constante do suporte de peso na passada plantar, nenhuma coordenação entre MA e MP;
- 11 - frequência constante do suporte de peso na passada plantar e ocasional coordenação entre MA e MP;
- 12 - frequência constante do suporte de peso na passada plantar e frequente coordenação entre MA e MP;
- 13 - constante suporte de peso na passada plantar, constante coordenação entre MA e MP;
- 14 - constante passada plantar e constante coordenação entre MA e MP e predominância da posição das patas em rotação (interna ou externa) quando começa o contato inicial com a superfície antes mesmo de levantar no fim da postura ou frequente passada plantar, constante coordenação entre MA e MP e ocasional passada dorsal;
- 15 - constante passada plantar constante coordenação entre MA e MP; e nenhum movimento dos dedos dos pés ou ocasional movimento dos dedos dos pés durante o avanço do membro seguinte. Predominante posição da pata, paralela ao corpo no contato inicial;
- 16 - constante passada plantar e constante coordenação entre MA e MP durante o andar; e a liberação dos dedos dos pés ocorrem frequentemente durante o avançar dos membros

dianteiros. Predominantemente, as patas estão paralelas no contato inicial e rodadas ao se levantar;

17 - constante passada plantar e constante coordenação entre MA e MP durante o andar; e a liberação dos dedos dos pés ocorrem frequentemente durante o avançar dos membros dianteiros predominantemente as patas estão paralelas no contato inicial e ao levantar-se;

18 - constante passada plantar e constante coordenação entre MA e MP durante o andar, a liberação dos dedos dos pés ocorrem constantemente durante o avançar dos membros dianteiros predominantemente as patas estão paralelas no contato inicial e rodadas ao levantar-se;

19 - constante passada plantar e constante coordenação entre MA e MP durante o andar, a liberação dos dedos dos pés ocorrem constantemente durante o avançar dos membros dianteiros predominantemente as patas estão paralelas no contato inicial e ao levantar-se. A cauda mantém-se para baixo todo o tempo ou apenas parte dele;

20 - constante passada plantar e constante coordenação ao andar, constantes movimentos livres dos dedos dos pés, predominantemente as patas estão paralelas no contato inicial e ao levantar-se; e instabilidade do tronco. Cauda constantemente elevada;

21 - constante passada plantar e andar coordenado, constantes movimentos livres dos pés, as patas predominantemente estão paralelas durante a postura. Constante estabilidade de tronco, cauda constantemente elevada.

**ANEXO C**

Artigo aceito para publicação em outubro/2011 e publicado em janeiro/2012  
no *Brazilian Journal of Medical and Biological Research*