

# Ictiose lamelar com complicações oculares: Relato de um caso

## *Lamelar ictiosis with ocular complications: A case report*

Roseli Henkin Raskin <sup>(1)</sup>  
James da Costa Marchiori <sup>(2)</sup>  
Lúcio André Cavinatto <sup>(3)</sup>  
Samuel Rymer <sup>(4)</sup>  
Diane R. Marinho <sup>(5)</sup>  
Jorge Freitas Esteves <sup>(6)</sup>  
Francisco J. L. Bocaccio <sup>(7)</sup>  
Sérgio Kwitko <sup>(8)</sup>

### RESUMO

A ictiose lamelar é uma doença caracterizada por hiperkeratose e descamação da pele, ectrópio palpebral, conjuntivite e ceratite. Apresentamos um caso de úlcera corneana por exposição, com infecção bacteriana e micótica secundária, em um paciente portador desta patologia. São descritas alternativas para terapêutica ocular bem como para correção do ectrópio.

**Palavras-chave:** Ictiose; Ceratite; Úlcera corneana; Ectrópio.

### INTRODUÇÃO

Ictiose é um grupo de desordens caracterizadas por espessamento (hiperkeratose), fissuras e escamação da pele, de caráter não inflamatório, persistente e generalizado. Existem cinco formas clínicas: ictiose vulgar (herança autossômica dominante); eritrodermia ictiosiforme congênita (autossômica dominante com expressividade variável); eritrodermia ictiosiforme congênita bolhosa; ictiose lamelar (autossômica recessiva); ictiose ligada ao sexo (ligada ao X). Todas as formas de ictiose apresentam, de modo geral, retardo de descamação ou hiperproliferação de células epidérmicas <sup>1, 2, 3</sup>. Apenas a ictiose lamelar e a ligada ao X podem estar associadas a alterações oftalmológicas <sup>2</sup>.

A ictiose lamelar inclui a forma clássica e a ictiosiforme congênita (herança recessiva). As características faciais encontram-se muito deformadas devido à inelasticidade da pele. Entre as alterações oculares, encontramos ectrópios palpebrais, conjuntivites e ceratites <sup>4, 5</sup>.

Relatamos aqui o caso de um paciente com a forma ictiosiforme congênita, que apresentou complicações oculares severas.

### RELATO DO CASO

M. A. T. S., 42 anos, masculino, branco, jornalista, natural e procedente de Montenegro, RS, veio à consulta com diagnóstico prévio de úlcera de córnea no olho esquerdo (OE). O paciente é portador de Ictiose Lamelar Congênita de Herança Recessiva e, apresentando ectrópio bilateral decorrente de sua doença de base, desenvolveu úlcera corneana por exposição em OE - há dois anos em tratamento. Houve perfuração da mesma após traumatismo causado por sua pele ao aplicar pomada oftálmica. Foi realizada sutura de córnea em outro Serviço e o paciente foi encaminhado ao setor de córnea do Hospital de Clínicas de Porto Alegre.

O paciente fazia uso de Hipoglós oftálmico pomada há 2 anos em AO, devido ao ectrópio bilateral (prescrito em outro Serviço).

<sup>(1)</sup> Médica Oftalmologista. Residente do 4º ano do Serviço de Oftalmologia do Hospital de Clínicas de Porto Alegre.

<sup>(2)</sup> Médico Residente do 3º ano do Serviço de Oftalmologia do Hospital de Clínicas de Porto Alegre.

<sup>(3)</sup> Ex-residente do Serviço de Oftalmologia do Hospital de Clínicas de Porto Alegre.

<sup>(4)</sup> Professor Adjunto de Oftalmologia da Universidade Federal do Rio Grande do Sul. Responsável pelo Setor de Córnea e Doenças Externas Oculares do Hospital de Clínicas de Porto Alegre.

<sup>(5)</sup> Médica Oftalmologista do Hospital de Clínicas de Porto Alegre.

<sup>(6)</sup> Professor Adjunto de Oftalmologia da Universidade Federal do Rio Grande do Sul. Responsável pelos Setores de Retina, Neuro-Oftalmologia e Diabete Ocular do Hospital de Clínicas de Porto Alegre.

<sup>(7)</sup> Professor Auxiliar de Oftalmologia da Universidade Federal do Rio Grande do Sul. Chefe de Oftalmologia do Hospital de Pronto Socorro de Porto Alegre. Mestrando em Clínica Médica pela Fundação Faculdade Federal de Ciências Médicas de Porto Alegre.

<sup>(8)</sup> Mestre e Doutor em Oftalmologia pela Escola Paulista de Medicina. Ex-fellow do Doheny Eye Institute, University of Southern California, Los Angeles - USA. Médico Oftalmologista do Hospital de Clínicas de Porto Alegre.

**Endereço para correspondência:** Roseli Henkin Raskin - Rua Vigário José Inácio, 371/412 - Porto Alegre - RS - CEP 90020-100

Acredita-se ser o primeiro caso de Ictiose Lamelar na família.

Apresenta também obesidade e distúrbio afetivo bipolar, com tentativas prévias de suicídio.

#### **EXAME OFTALMOLÓGICO:**

**Inspeção:** Crostas epidérmicas com descamação de todo tegumento e ectrópio palpebral bilateral. Leucoma corneano central (OE) (Figura 1).

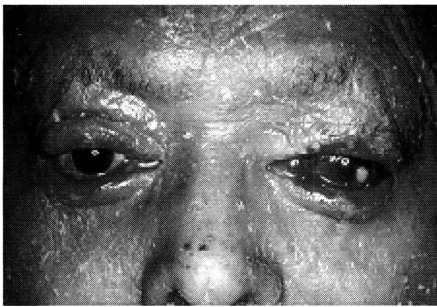

Figura 1 - Aspecto da pele e ectrópio palpebral.

**Acuidade visual** = 20/40 (olho direito - OD) e Percepção Luminosa (OE)

**Biomicroscopia:** Queratinização de bordas palpebrais evertidas ambos os olhos (AO); ceratite epitelial puntata em OD; reação ciliar e hiperemia conjuntival intensas; abscesso corneano inferior em OE, estendendo-se da córnea ao cristalino (Figura 2).

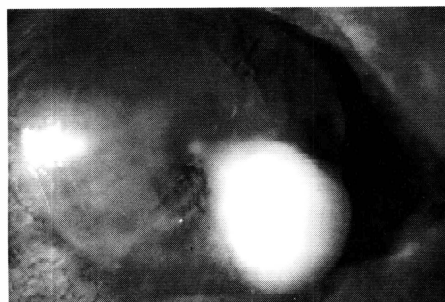


Figura 2 - Aspecto da Úlcera de Córnea (antes do tratamento).

**Tonometria:** OD = 14 mmHg; OE = 18 mmHg (APL) às 16 horas;

**Fundoscopia:** OD = normal; OE = impossível visualizar devido às opacidades dos meios.

Os exames bacterioscópico e cultural da úlcera de córnea revelaram a presença de *Staphylococcus aureus* e *Candida albicans*. Iniciou-se o tratamento tópico e sistêmico com antibiótico - Ciprofloxacina colírio de hora em hora e Cefalotina 1g EV de 6/6 horas, e antifúngico - Anfotericina B tópica de hora em hora (colírio a 1%), e 80 mg/dia EV. Devido à progressão da úlcera a despeito do tratamento clínico, foi realizado um recobrimento conjuntival da úlcera na tentativa de promover sua cicatrização, e tarsorrafia para evitar a permanente exposição. O recobrimento conjuntival retraiu e houve deiscência da tarsorrafia.

O paciente foi, então, submetido à ceratoplastia penetrante terapêutica associada à lensexomia (devido à catarata identificada no trans-operatório), lavagem da câmara anterior com Anfotericina-B na concentração de 0.1 mg/ml e vitrectomia anterior. No pós-operatório imediato, devido ao importante ectrópio e exposição corneana, foi tentada adaptação de lente de contato terapêutica, entretanto sem sucesso, devido ao insuficiente suporte palpebral.

O pólo posterior manteve-se preservado, o que foi observado pelas ecografias semanais de controle.

O paciente evoluiu sem recidiva da infecção, mas apresentando úlcera de exposição inferior que somente cicatrizou após novo recobrimento conjuntival. Atualmente, a córnea transplantada está opaca devido à rejeição endotelial e à úlcera trófica cicatrizada.

Foram realizados três enxertos de mucosa labial autólogos para correção do ectrópio palpebral contralateral, como profilaxia de complicações corneanas no olho direito.

---

#### **DISCUSSÃO**

---

A ictiose lamelar tem como principal achado ocular o ectrópio palpebral, causado pela retração e deformidade

do tecido epidérmico peri-ocular, o qual torna-se espesso, crostoso, retraído e inelástico. O ectrópio, com sua conseqüente exposição ocular, causa instabilidade do filme lacrimal, favorecendo o aparecimento de defeitos epiteliais e úlceras de exposição. Esses defeitos de epitélio corneano, juntamente com alterações dos mecanismos protetores locais (fator mecânico de limpeza no ato de piscar, qualidade do filme lacrimal e alteração da flora conjuntival) aumenta o risco de contaminação e proliferação de micro-organismos no estroma corneano <sup>4</sup>.

O tratamento da ictiose lamelar, embora não curativo, tem bons resultados com o uso sistêmico de drogas do grupo retinóico. Este paciente fez uso de tal medicação com melhora importante, porém o tratamento foi interrompido devido a complicações colaterais da droga, como o aumento nos níveis séricos de colesterol e triglicéridios e piora da obesidade <sup>2</sup>.

A terapêutica oftalmológica fica comprometida em decorrência das dificuldades da correção dos defeitos palpebrais, os quais perpetuam as condições adversas ao sucesso da conduta proposta. Entre estas, fica ilustrada a falha nas tentativas de recobrimento conjuntival, tarsorrafia a adaptação de lente de contato terapêutica, que visavam a proteção do fator exposição. O transplante de córnea terapêutico realizado evoluiu para a descompensação em virtude também das condições locais adversas. Entretanto, obteve sucesso terapêutico na erradicação do processo infeccioso.

Como profilaxia das complicações no OD foram realizados três enxertos de mucosa labial para a correção do ectrópio até o presente momento, pois o paciente não apresenta tecido viável em outra região do organismo.

Atualmente o paciente apresenta uma resposta satisfatória, aguardando plenas condições clínicas para a reutilização de ácido retinóico e visando condições adequadas a um novo transplante de córnea no OE.

---

**SUMMARY**

---

*Lamellar ichthyosis is characterized by keratinization and desquamation of the skin, ectropion, conjunctivitis and keratitis. A case of exposure keratitis followed by infectious corneal ulcer in a patient with lamellar ichthyosis is reported.*

*The authors describe alternatives to ocular therapeutic and ectropion correction.*

---

**REFERÊNCIAS BIBLIOGRÁFICAS**

---

1. ROOK, WILKINSON, EBLING. Textbook of Dermatology. Blackwell Scientific Publications, 1992.
2. BADEN, H. P.; ALPER, J. L. - Ichthyosiform dermatosis, keratitis, deafness (KID) syndrome. *Arch. Dermatol.* **113**: 1701, 1977.
3. BURGOON, C. F.; COLLINS, J. P. - Ocular changes in skin disorders. In: Harley, Pediatric Ophthalmology. Philadelphia: Saunders, chap. 30, pp. 861 - 881. 1975.
4. GRAYSON, M. - Enfermedades cutáneas. In: GRAYSON, M. - Enfermedades de la córnea. Ed. C. V. Mosby Co., St. Louis, pp. 501 - 509, 1991.
5. KORTING, G. W. - Queratosis y distrofias. In: KORTING, G. W. - Dermatología Oftalmológica. Barcelona: Editorial Científico-Médica, pp. 72-78, 1970.

# III CONGRESSO INTERNACIONAL DE CATARATA E CIRURGIA REFRACTIVA

**27 A 30 DE ABRIL DE 1996**  
**BELO HORIZONTE - MG**

INFORMAÇÕES:

**S. B. CIRURGIA REFRACTIVA - SBCR**  
**RHODE EVENTOS**

Fone: (031) 221-6611 - Fax: 223-3822  
Av. do Contorno, 6241 - 2º andar  
30110-110 - B. Horizonte - MG