

UNIVERSIDADE FEDERAL DO RIO GRANDE DO SUL
FACULDADE DE ODONTOLOGIA
PROGRAMA DE PÓS-GRADUAÇÃO EM ODONTOLOGIA
NÍVEL MESTRADO
ÁREA DE CONCENTRAÇÃO CLÍNICA ODONTOLÓGICA

**IMPACTO DA TOMOGRAFIA COMPUTADORIZADA DE FEIXE CÔNICO
NA TOMADA DE DECISÃO SOBRE A MOVIMENTAÇÃO ORTODÔNTICA
DE DENTES COM ENVOLVIMENTO ENDODODÔNTICO**

AMANDA DE ASSIS SOARES

PORTO ALEGRE, 2023

AMANDA DE ASSIS SOARES

**IMPACTO DA TOMOGRAFIA COMPUTADORIZADA DE FEIXE CÔNICO
NA TOMADA DE DECISÃO SOBRE A MOVIMENTAÇÃO ORTODÔNTICA
DE DENTES COM ENVOLVIMENTO ENDODODÔNTICO**

Dissertação apresentada ao Programa de Pós-Graduação em Odontologia da Universidade Federal do Rio Grande do Sul, como requisito final para a obtenção do título de Mestre em Odontologia, área de concentração Clínica Odontológica.

Orientador (a): Prof.^a Dra^a Roberta Kochenborger Scarparo

Linha de pesquisa: Diagnóstico de Afecções Bucofaciais

Porto Alegre 2023

AGRADECIMENTOS

Agradeço...

...primeiramente à Deus, pela oportunidade de viver a história da minha vida, e pelas bênçãos que recebo diariamente em forma de amor e gratidão.

...aos meus pais Maria Terezinha e Airton pelo amor, amparo, dedicação e lição de vida que sempre me passaram, exemplos de pessoas com princípios e caráter magníficos.

...ao meu noivo Gabriel Feitosa pelo amor e compreensão. E que mesmo com a distância se faz presente todos os dias me incentivando e acreditando incansavelmente em mim.

...à minha irmã, Thaís Soares e meu cunhado Luís, que sempre me apoiaram e comemoraram comigo minhas conquistas. Obrigada por sempre estarem à disposição me ajudando e me acolhendo, para que eu pudesse concluir a especialização e o mestrado.

...aos meus amigos e demais familiares, especialmente minha prima Alice, que sempre foi uma grande amiga e grande incentivadora dentro da minha profissão. Sorte em te ter também como colega de trabalho.

...a minha professora e orientadora Prof^ª. Dr^ª. Roberta Kochenborger Scarparo pelos ensinamentos prestados para a realização da minha dissertação de mestrado e pela incansável dedicação. Obrigada pela confiança e incentivo depositados em mim. És um grande exemplo de profissionalismo e determinação.

...aos meus colegas de pós-graduação, especialmente à amiga Júlia Tavaniello, que foi um presente que ganhei no mestrado. Uma grande parceira e ombro amigo durante momentos difíceis que enfrentamos durante nossa trajetória como mestrandas.

...a minha colega e grande amiga Heloisa Grehs, que me incentivou a iniciar o mestrado e não descansou enquanto não me viu matriculada no programa de pós-graduação. Obrigada pela insistência e por acreditar tanto em mim.

...à Universidade Federal do Rio Grande do Sul, professores, funcionários, alunos de graduação e ao Programa de Pós-Graduação em Odontologia, pela oportunidade de estudo e suporte.

...agradeço aos especialistas em endodontia e ortodontia, participantes da minha pesquisa, por toda dedicação e auxílio em responderem os questionários para que esse trabalho se tornasse possível.

...e a todos aqueles que de alguma maneira contribuíram para o desenvolvimento do meu trabalho.

EPÍGRAFE

“Fracassar é parte crucial do sucesso. Toda vez que você fracassa e se recupera, você exercita perseverança que é a chave da vida. Sua força está na habilidade de se recompor.”

(MICHELLE OBAMA)

SOARES, A.A. **Impacto da tomografia computadorizada de feixe cônica tomada de decisão sobre a movimentação ortodôntica de dentes com envolvimento endodôntico**. 2023. Dissertação/Mestrado - Faculdade de Odontologia, Universidade Federal do Rio Grande do Sul, Porto Alegre, 2023.

RESUMO

Este estudo "antes e depois" investigou se o acesso à tomografia computadorizada de feixe cônico (TCFC) em casos com envolvimento endodôntico altera as percepções de endodontistas e ortodontistas em relação ao diagnóstico, planejamento para movimentação ortodôntica e segurança para diagnóstico e indicação de tratamento. Além disso, comparações entre diagnósticos de periodontite apical, fraturas dentárias e reabsorções radiculares sugeridos pelos participantes foram comparados com os de um "padrão-ouro" (PO) estabelecido por um consenso de especialistas. Vinte (20) participantes foram selecionados por meio do método "bola de neve" e responderam a dois questionários contendo quinze casos clínicos na plataforma Google Drive (Googleplex, Mountain View, California). No primeiro questionário (Q1), foi fornecida a descrição da história clínica dos casos (HC) e uma radiografia periapical correspondente (RP). Após 30 dias, um segundo questionário (Q2) contendo, além da HC e da RP, imagens estáticas de TCFC (template) foi respondido. O teste de Wilcoxon foi empregado para comparar as respostas de Q1 e Q2 e o teste de Mann Whitney para comparar endodontistas e ortodontistas com o padrão ouro e entre si. O nível de significância das análises foi de 5%. A disponibilidade de imagens de TCFC não provocou mudanças nas percepções dos participantes quanto ao diagnóstico de reabsorção dentária ($p = 0,9271$) e periodontite apical ($p = 0,4353$). Da mesma forma, as TCFC não alteraram as decisões dos participantes sobre o tratamento ortodôntico ($p=0,6023$). Por outro lado, as TCFC aumentaram a concordância de endodontistas ($p=0,0115$) e ortodontistas ($p=0,0364$) com o PO no que se refere ao diagnóstico de periodontite apical. Os endodontistas apresentaram mudanças no nível de confiança para diagnósticos ($p=0,0004$) e tratamento ($p<0,0001$) após a TCFC. Já para os ortodontistas, essa mudança foi percebida apenas em relação ao diagnóstico ($p=0,0368$). Os endodontistas mostraram-se mais confiantes que os ortodontistas tanto na avaliação de HC+RP ($p< 0,0001$) quanto da HC+RP+TCFC ($p< 0,0001$). As TCFC geraram impacto positivo na confiança dos especialistas. Ainda que maior concordância entre os especialistas e o PO tenha sido observada no diagnóstico de periodontite apical, e que cerca de 40% das respostas dos participantes tenham sido alteradas, as TCFC não geraram diferenças significativas no pensamento diagnóstico e plano de tratamento ortodôntico.

Palavras-chave: Endodontia; Radiografia periapical; Tomografia computadorizada de feixe cônico; Diagnóstico; Tomada de decisão.

SOARES, A.A. **Impact of cone beam computed tomography on diagnostic thinking and decision making about orthodontic movement in endodontically compromised teeth**, 2023. Dissertação/Mestrado – Faculdade de Odontologia, Universidade Federal do Rio Grande do Sul, Porto Alegre, 2023.

ABSTRACT

This "before and after" study has investigated whether the use of cone beam computed tomography (CBCT) in endodontically compromised teeth changes endodontists' and orthodontists' perceptions on diagnostic thinking, decision-making for orthodontic treatment and confidence levels. Besides, comparisons between participants diagnosis for periapical status, root resorption and tooth fractures were compared to that provided by a senior experts (SE) based on a consensus of senior experts. Twenty specialists selected through the "snowball" method answered two questionnaires about 15 clinical cases on Google Drive platform (Googleplex, Mountain View, California). For the questionnaire 1 (Q1), clinical history (CH) and a periapical radiography (PR) were provided, while in the questionnaire 2 (Q2) CBCT templates were additionally available. The Wilcoxon test was used to compare answers in Q1 and Q2, while the Mann-Whitney test assessed differences between specialists and the SE and endodontists and orthodontists. Significant level was set at 5%. CBCT did not change participants' perceptions regarding the diagnosis of periapical status ($p=.4353$) and root resorption ($p=.9271$). Similarly, treatment decisions were not affected by CBCT ($p=.6023$). CBCT promoted greater agreement between endodontists ($p=.0115$) and orthodontists ($p=.0364$) with the SE regarding periapical status. After CBCT, endodontists presented higher confidence for both diagnosis ($p=.0004$) and treatment planning ($p<.0001$), while for orthodontists only for diagnosis ($p=.0368$). Endodontists were more confident than orthodontists both for CH+PR and CH+PR+CBCT ($p=.0001$). CBCT exams provided a positive impact on specialists level of confidence. Although higher agreement between participants and the SE has been observed, and about 40% of specialists answers for orthodontic treatment planning have changed, CBCT did not elicit significant differences on diagnostic thinking and decision making for orthodontic treatment.

Keywords: Endodontics; periapical radiography; Cone beam computed tomography; Diagnosis; Decision making.

SUMÁRIO

APRESENTAÇÃO	8
1 INTRODUÇÃO	9
2 OBJETIVOS	13
2.1 Objetivos gerais	
2.2 Objetivos específicos	
3 ARTIGO CIENTÍFICO	14
INTRODUCTION	16
MATERIAL AND METHODS	18
RESULTS	20
DISCUSSION	20
CONCLUSIONS	24
REFERENCES	33
CONSIDERAÇÕES FINAIS	38
REFERÊNCIAS BIBLIOGRÁFICAS	39
ANEXO A – Comprovação da aprovação do projeto pela Comissão de Pesquisa em Odontologia	47
ANEXO B - Parecer Consubstanciado do CEP	48

APRESENTAÇÃO

A presente tese teve como objetivo principal avaliar o impacto da utilização de exames de TCFC no diagnóstico, na tomada de decisão e no nível de segurança de especialistas em ortodontia e endodontia quanto à indicação de movimentação ortodôntica de dentes com algum tipo de envolvimento endodôntico.

Será apresentada da seguinte forma:

- Introdução;
- Artigo científico: o desenvolvimento e os resultados do estudo estão apresentados na forma de artigo científico que será submetido à publicação na revista Journal of Endodontics, (Qualis CAPES 2013- 2016 A1; Fator de impacto: 4,422);
- Considerações finais.

1. INTRODUÇÃO

A necessidade de tratamento ortodôntico em dentes com comprometimento endodôntico é frequente e, embora a resposta à aplicação de força ocorra de forma semelhante a de dentes vitais, ainda existem muitas dúvidas sobre a indicação de movimentação em casos de comprometimento endodôntico. O senso comum de muitos profissionais recai sobre a teoria de que dentes tratados são mais propensos a distúrbios patológicos de suas estruturas radiculares apicais (SPURRIER *et al.* 1990; CONSOLARO, 2012). Essas concepções podem estar vinculadas justamente a uma escassez na literatura sobre interações entre endodontia e ortodontia, dificultando decisões terapêuticas. A interação entre as duas especialidades é relevante sob vários aspectos, desde o conhecimento sobre possíveis desfechos na polpa dentária até a previsibilidade relacionada a riscos de reabsorção radicular devidos à movimentação ortodôntica. Além disso, a movimentação ortodôntica pode ser afetada pela ocorrência de necessidades endodônticas (HAMILTON; GUTMANN, 1999)

A reabsorção apical externa da raiz (EARR) é um evento esperado durante o tratamento ortodôntico, uma vez que a força aplicada caracteriza-se como um trauma (BREZNIAK; WASSERSTEIN, 1993^[AS1]; SAMESHIMA; IGLESIAS-LINARES, 2021). Entretanto, o mecanismo de reabsorção dentária causado pela movimentação ortodôntica ainda não é claro. As teorias mais aceitas sugerem que a aplicação de força excessiva e a hialinização do ligamento periodontal podem resultar em atividade excessiva de cementoclastos e osteoclastos, gerando processos reabsortivos (TRAVESS; ROBERTS-HARRY; SANDY, 2004). Uma ampla gama de variáveis foi sugerida como fatores de risco associados aos casos de reabsorção graves, incluindo susceptibilidade individual, influência genética, distúrbios endócrinos, fatores anatômicos e a mecânica aplicada (BREZNIAK; WASSERSTEIN, 1993a; BREZNIAK N, WASSERSTELN; 1993b).

Segundo Consolaro (2012) os fatores etiológicos envolvidos nas reabsorções radiculares são locais, e não sistêmicos, já que o início de um processo reabsortivo depende de necrose dos cementoblastos, um fenômeno estritamente local. Segundo o autor, não há correlação com distúrbios endócrinos e fatores de susceptibilidade genética. Os fatores preditivos das reabsorções radiculares estão geralmente associados ao histórico de traumatismos prévios, tamanho e morfologia da raiz e da crista óssea alveolar (REGO, 2004).

Além disso, a aplicação de forças inadequadas e o tratamento prolongado está diretamente relacionado a um aumento na reabsorção radicular associada à ortodontia (BREZNIAK; WASSERSTEIN, 1993a; BREZNIAK N, WASSERSTELN; 1993b; SEGAL; SCHIFFMAN; TUNCAY, 2004), e esses riscos são bem compreendidos pelos ortodontistas. Nesse sentido, o tratamento ortodôntico previsível deve envolver a aplicação de forças quase fisiológicas capazes de promover o movimento dentário eficaz (rotação, torque, inclinação) com risco mínimo para a raiz, estruturas periodontais ou osso alveolar circundante (GONZALES *et al.* 2008), e a aplicação contínua de força de baixo grau ao longo do curso do tratamento é biologicamente favorável e bem tolerada pelas estruturas periodontais (PAETYANGKUL *et al.* 2009).

O impacto nas estruturas apicais e periodontais e os vários efeitos colaterais do tratamento ortodôntico com aparelhos fixos têm ganhado ênfase na literatura. Um dos questionamentos diz respeito ao tempo decorrido após a conclusão do tratamento endodôntico e o reparo apical incompleto na decisão de aplicação de forças ortodônticas convencionais. Porém nenhuma evidência na literatura indica que a movimentação dentária pode ser prejudicial ao reparo dos tecidos apicais e periapicais (CONSOLARO; MIRANDA; CONSOLARO, 2020). Se a movimentação ortodôntica não altera a biologia pulpar do ponto de vista morfológico, o tratamento endodôntico, da mesma forma, não interfere nos fenômenos celulares e teciduais da movimentação dentária. Ou seja, as forças aplicadas não interferem na patogenicidade e na virulência da microbiota associada, bem como na biologia de biofilmes microbianos e lesões periapicais inflamatórias crônicas. Sendo assim, quando ocorre falha, essa deve ser justificada a partir das limitações inerentes ao tratamento endodôntico.

Segundo Hamilton & Gutmann (1999), dentes traumatizados que requerem tratamento endodôntico podem ser movidos com sucesso com risco mínimo de EARR, a menos que a reabsorção comece antes do início da terapia ortodôntica, caso em que as forças ortodônticas podem intensificar o processo patológico. Se o tratamento endodôntico foi realizado por inflamação pulpar ou necrose sem comprometimento periodontal, não há contraindicação ao tratamento ortodôntico. Por outro lado, Kindelan, Day e Kindelan (2008) sugeriu que em casos que apresentassem sinais de inflamação periapical crônica, o tratamento ortodôntico deveria ser adiado por seis meses ou período inferior caso sinais de reparo periapical fossem evidenciados. Uma vez que esses cuidados sejam observados, os

autores sugerem que as forças usadas durante o tratamento ortodôntico podem ser as mesmas geradas pelos aparelhos ortodônticos fixos (FOAs) aplicados em dentes vitais.

Por outro lado, Consolaro & Consolaro (2013) apontam que todo dente previamente traumatizado, se movimentado, poderá apresentar reabsorções radiculares mais precoces e intensas ao final do tratamento ortodôntico. Devido a essa possibilidade, é praticamente um consenso a necessidade de se aguardar um período de tempo para que dentes traumatizados sejam submetidos à movimentação ortodôntica (CONSOLARO, 2012). Entende-se que o período varia com a classificação do trauma em leve, moderado e grave. Em traumas leves, como concussão e discreta subluxação, deve-se aguardar de 3 a 4 meses para realizar nova radiografia periapical ou tomografia computadorizada de feixe cônico (TCFC) e avaliar se os tecidos e estruturas periodontais foram reparados, e o dente traumatizado pode ser movido. Já em traumas dentários moderados como subluxação mais severa, luxação, deslocamento e até extrusão sem avulsão total do dente no alvéolo, sugere-se aguardar um ano para avaliar por meio de exames de imagem se há normalidade estrutural e organizacional do dente, além das estruturas de suporte e ausência de anquilose alveolar dentária, de reabsorção por substituição e/ou reabsorção inflamatória. Em casos mais graves, como avulsão total seguida de reimplante em até 30 a 60 minutos fora do alvéolo, e em casos de fratura radicular, deve-se aguardar 2 anos para que se faça a avaliação da possibilidade de movimentação ortodôntica, seguindo-se os mesmos parâmetros (CONSOLARO, 2012; CONSOLARO; CONSOLARO, 2013)

Outras situações abrangem, por exemplo, a ortodontia em dentes imaturos que sofreram algum tipo de trauma. Em casos de dentes necróticos imaturos traumatizados com lesões periapicais que requerem tratamento endodôntico, a força ortodôntica aplicada exerce um estímulo inflamatório adicional que pode interferir no desenvolvimento da raiz, causando falha em técnicas que visam o desenvolvimento radicular. Por isso, tem sido sugerido que o tratamento ortodôntico seja adiado por pelo menos 1 ano para permitir a observação da cicatrização periapical, bem como do desenvolvimento da raiz (FAHAD, 2017)

As decisões clínicas aplicadas rotineiramente são fundamentadas na inter-relação de informações pertinentes à inflamação, reparação tecidual, biologia do movimento dentário e das doenças pulpares e periapicais, por esse motivo a avaliação clínica e radiográfica adequada é imperativa antes do planejamento do curso do tratamento. A acurácia no diagnóstico e a tomada de decisão terapêutica é um processo importante e

bastante complexo que envolve uma avaliação clínica criteriosa, além de uma conversa direta com o paciente e avaliação de exames complementares, entre os quais, os exames de imagem. Esses métodos complementares dentro da Odontologia são indispensáveis para a confirmação e precisão no diagnóstico e para um correto planejamento terapêutico em casos complexos (VIANA WANZELER *et al.* 2019).

Um diagnóstico preciso e a avaliação da extensão de alterações periapicais e reabsorções radiculares são fundamentais no tratamento ortodôntico para o planejamento e tomada de decisão. (ALAMADI *et al.* 2017). As técnicas radiográficas convencionais bidimensionais (2D) são os métodos mais comumente usados pois fornecem uma imagem de adequada resolução, boa relação custo-benefício, e continuam a ser os métodos mais acessíveis de diagnóstico odontológico (CHEUNG; WEI; MCGRATH, 2013). Esses métodos, entretanto, apresentam limitações como sobreposição de estruturas no plano bidimensional, erros de projeção por distorção e imagens “blurred”, principalmente quando se busca alterações sutis da normalidade (STEWART *et al.* 2001).

A TCFC é um método de imagem eficaz para o diagnóstico de reabsorção radicular ortodôntica usando uma proporção de 1:1 para reconstrução sem erro de amplificação (AHN; CHUL; BAEK, 2013). TCFC mostra claramente a estrutura da raiz, o que resulta em mais julgamento qualitativo preciso da reabsorção radicular ortodôntica (DURACK; PATEL; DAVIES; WILSON; MANNOCCI, 2011). Essa modalidade de exame de imagem tem várias indicações também reconhecidas em ortodontia, como avaliação de dentes impactados e ectópicos, avaliação da via aérea faríngea, avaliação de locais de mini-implantes, avaliação da anatomia e patologia dos seios da face, avaliação da lâmina óssea cortical, planejamento e avaliação da cirurgia ortognática, além da avaliação de reabsorções radiculares (ABDELKARIM, 2019).

Em 1991, Fryback & Thornbury criaram um modelo hierárquico de classificação de para avaliação da eficácia de métodos de imagem em diferentes níveis, baseando-se em um quadro avaliativo. Nesse modelo, são considerados os impactos positivos na saúde do paciente e na sociedade, levando em consideração os parâmetros técnicos de eficácia, a eficácia da acurácia diagnóstica, do pensamento diagnóstico, e da estratégia de tratamento, assim como a eficácia do desfecho do paciente e custo-efetividade. Os níveis 5 e 6 são, portanto, os níveis mais altos. Os níveis de eficácia imediatamente abaixo dos níveis mais altos são o impacto dos testes diagnósticos na escolha do diagnóstico e da terapia (níveis 3 e 4). O conhecimento do papel da TCFC nos níveis mais elevados de eficácia (níveis 3–6)

é escasso (EUROPEAN COMMISSION 2012). Apesar das limitadas evidências científicas disponíveis sobre a TCFC, seu uso está crescendo rapidamente. No entanto, os grupos de pacientes que se beneficiam da TCFC são atualmente desconhecidos. Se a TCFC é benéfica, ela deve pelo menos ter impacto nos diagnósticos; caso contrário, é provavelmente dispensável. (FRYBACK & THORNBURY 1991).

A interface endodôntico-ortodôntica não é bem compreendida devido ao limitado conhecimento científico sobre o tema. A falta de diretrizes interdisciplinares uniformes e explícitas muitas vezes impede a terapia ortodôntica oportuna em situações em que o tratamento endodôntico é necessário. Além disso, devido a limitações da qualidade de evidências científicas e da falta de entendimento de profissionais sobre o assunto, a possibilidade de diagnóstico e manejo inadequados dos pacientes torna-se uma realidade (MUSTAFA; NASIR, 2021). O presente estudo pretende abordar questões relacionadas ao diagnóstico e decisões de tratamento de especialistas em Endodontia e Ortodontia em casos que envolvam o planejamento de movimentação ortodôntica em dentes comprometidos endodonticamente. A esse respeito, o impacto do uso de exames de TCFC será averiguado.

2. OBJETIVOS

2.1 Objetivo geral

Avaliar o impacto da utilização de exames de TCFC no diagnóstico, na tomada de decisão e no nível de segurança de especialistas em ortodontia e endodontia quanto à indicação de movimentação ortodôntica de dentes com envolvimento endodôntico.

2.2 Objetivos específicos

- Avaliar o impacto do uso da TCFC no diagnóstico de reabsorções e alterações periapicais inflamatórias;
- Comparar os diagnósticos apontados pelos participantes de pesquisa com os indicados por um consenso de especialistas "seniors".
- Avaliar o impacto do uso da TCFC no planejamento ortodôntico, no grau de invasividade dos procedimentos indicados, e na segurança dos participantes sobre o diagnóstico e planejamento ortodôntico.

CONSIDERAÇÕES FINAIS

No presente estudo observou-se que as TCFC não promoveram diferenças significativas no diagnóstico e na decisão de tratamento ortodôntico de profissionais das especialidades de Endodontia e Ortodontia. Além disso, ortodontistas e endodontistas apresentaram baixa concordância com os diagnósticos de reabsorções radiculares, periodontite apical e fraturas dentárias estabelecidos por um consenso de especialistas "seniors". Por outro lado, para o diagnóstico de periodontite apical, a disponibilidade do exame aumentou significativamente a concordância dos participantes com o “padrão ouro”, ainda que essa não tenha atingido padrões compatíveis com elevados percentuais de diagnósticos assertivos. Também em relação às decisões de tratamento sobre a movimentação ortodôntica, não foram observadas mudanças significativas após avaliação das tomografias. Mesmo assim, cerca de 40% dos participantes mudaram suas respostas para a tomada de decisão de tratamento, o que pode ser considerado clinicamente relevante. As mudanças sugeridas pelos ortodontistas foram mais concentradas no planejamento do tratamento menos invasivo, o que reflete uma preocupação com efeitos iatrogênicos do tratamento ortodôntico e provavelmente relaciona-se com um menor nível de confiança desses especialistas em comparação com os endodontistas.

Ainda que as limitações deste estudo devam ser consideradas, os presentes resultados destacam a necessidade de aprimorar habilidades relacionadas à interpretação de dados clínicos e o uso de exames de imagem na prática clínica diária de endodontistas e ortodontistas. Nesse sentido, para que os conhecidos benefícios das TCFC sejam explorados e contribuam com diagnósticos e planos de tratamento mais assertivos para movimentação ortodôntica de dentes com envolvimento endodôntico, o aprimoramento do domínio desta ferramenta de imagem tridimensional parece ser essencial.

REFERÊNCIAS BIBLIOGRÁFICAS

ABDELKARIM A. Cone-Beam Computed Tomography in Orthodontics. **Dentistry journal (Basel)**, v. 7, n. 3, p. 89, 2019. doi: 10.3390/dj7030089.

AHN HW, MOON SC, BAEK SH. Morphometric evaluation of changes in the alveolar bone and roots of the maxillary anterior teeth before and after en masse retraction using cone-beam computed tomography. **The Angle Orthodontist**, v. 83, n. 2, p. 212-21, 2013. doi: 10.2319/041812-325.1.

ANTONY DP, THOMAS T, NIVEDHITHA MS. Two-dimensional Periapical, Panoramic Radiography Versus Three-dimensional Cone-beam Computed Tomography in the Detection of Periapical Lesion After Endodontic Treatment: A Systematic Review. **Cureus**. v. 19, n. 12, 7736, 2020. doi: 10.7759/cureus.7736.

ALAMADI E, *et al.* A comparative study of cone beam computed tomography and conventional radiography in diagnosing the extent of root resorptions. **Progress in Orthodontics**, v. 20, n.18, p.37, 2017. doi: 10.1186/s40510-017-0191-z.

ALRASHED M, ALQERBAN A. The relationship between malocclusion and oral health-related quality of life among adolescents: a systematic literature review and meta-analysis. **European Journal of Orthodontics**; v. 43, n. 2, p. 173-183, 2021. doi: 10.1093/ejo/cjaa051.

AL-TAMMAMI MF, AL-NAZHAN SA. Retreatment of failed regenerative endodontic of orthodontically treated immature permanent maxillary central incisor: a case report. **Restorative Dentistry & Endodontics**, v. 42, n. 1, p. 65-71, 2017. doi: 10.5395/rde.2017.42.1.65.

AYDIN H, ER K. The effect of orthodontic tooth movement on endodontically treated teeth. **Restorative Dentistry & Endodontics**, v. 4, p. 31-41.

BALASUNDARAM A, *et al.* Comparison of cone-beam computed tomography and periapical radiography in predicting treatment decision for periapical lesions: a clinical study. **International Journal of Dentistry**, v. 920815, 2012. doi: 10.1155/2012/920815.

BRADY E, *et al.* A comparison of cone beam computed tomography and periapical radiography for the detection of vertical root fractures in nonendodontically treated teeth. **International Endodontic Journal**, v. 47, p. 735–46, 2016.

BREZNIAK N, WASSERSTEIN A. Root resorption after orthodontic treatment: Part 1. Literature review. **American Journal of Orthodontics and Dentofacial Orthopedics**, v. 10, n. 1, p. 62–66, 1993.

BREZNIAK N, WASSERSTELN A. Root resorption after orthodontic treatment: Part 2. Literature review. **American Journal of Orthodontics and Dentofacial Orthopedics**, v. p. 138–146, 1993.

BRIN I, BEN-BASSAT Y, HELING I, ENGELBERG A. The influence of orthodontic treatment on previously traumatized permanent incisors. **European Journal of Orthodontics**, v. 13, n. 5, p. 372-7, 1991.

BUENO MR, AZEVEDO BC, ESTRELA C. A critical review of the differential diagnosis of root fracture line in CBCT scans. **Brazilian Dental Journal**, v. 32, n. 5, p. 114–28, 2021. doi.org/10.1590/0103-6440202104742

BUENO MR, *et al.* Development of a New Cone-Beam Computed Tomography Software for Endodontic Diagnosis. **Brazilian Dental Journal**, v. 29, n. 6, p. 517–29, 2018. doi.org/10.1590/0103-6440201802455

CENZATO N, NOBILI A, MASPERO C. Prevalence of Dental Malocclusions in Different Geographical Areas: Scoping Review. **Dentistry journal (Basel)**, v. 11, n. 10, p. 117, 2021. doi: 10.3390/dj9100117.

CHEUNG SE, WEI WL, MCGRATH C. Agreement between periapical radiographs and cone-beam computed tomography for assessment of periapical status of root filled molar teeth. **International Endodontic Journal**, v. 46, n. 10, p. 889-95, 2013. doi: 10.1111/iej.12076.

CONSOLARO A. Reabsorções Dentárias nas especialidades clínicas. 3º edição. Maringá: **Dental Press**, 816 p. 2012

CONSOLARO A, CONSOLARO RB. Orthodontic movement of endodontically treated teeth. **Dental Press Journal of Orthodontics**, v. 18, n. 4, p. 2-7, 2013.

CONSOLARO A, MIRANDA DAO, CONSOLARO RB. Orthodontics and Endodontics: clinical decision-making. **Dental Press Journal of Orthodontics**, v. 25, n. 3, p. 20-29, 2020. doi: 10.1590/2177-6709.25.3.020-029.oim.

DAO V, *et al.* Prevalence and Characteristics of Root Resorption Identified in Cone-Beam Computed Tomography Scans. **Journal of Endodontics**, v. 49, n. 2, p. 144-154, 2023. doi: 10.1016/j.joen.2022.11.006.

DE SOUZA RS, *et al.* Influence of orthodontic dental movement on the healing process of teeth with periapical lesions. **Journal of Endodontics**, v. 32, p. 115-9, 2006.

DURACK C, PATEL S. Cone beam computed tomography in endodontics. **Brazilian Dental Journal**, v. 23, p. 179-191, 2012. doi:10.1590/s0103-6440201200030000.

ESTRELA C, *et al.* A new periapical index based on cone beam computed tomography. **Journal of Endodontics**, v. 34, n. 11, p. 1325-1331, 2008. doi: 10.1016/j.joen.2008.08.013.

ESTRELA C, *et al.* Method to evaluate inflammatory root resorption by using cone beam computed tomography. **Journal of Endodontics**, v. 35, n. 11, p. 1491-7, 2009. doi: 10.1016/j.joen.2009.08.009.

GONZÁLEZ AR, *et al.* Influence of sharpening filters on the detection of root fractures using low-dose cone-beam computed tomography. **Clinical Oral Investigations**, v. 26, n. 7. p. 4797-4803, 2022. doi: 10.1007/s00784-022-04444-7.

GONZALES C, *et al.* Force Magnitude and Duration Effects on Amount of Tooth Movement and Root Resorption in the Rat Molar. **The Angle Orthodontist**, 78, 2008.

GUPTA S, *et al.* Diagnosis, treatment planning & management of patient undergoing orthodontic therapy with blunderbuss canal's in relation to multiple teeth by endo- ortho interdisciplinary approach using PRF & MTA. **Indian Journal of Conservative and Endodontics**, v. 6, n. 2, p. 124-129, 2021.

HAMILTON RS, GUTMANN JL. Endodontic-orthodontic relationships: a review of integrated treatment planning challenges. **International Endodontic Journal**, v. 32, n.5, p.343-360, 1999.

HASSAN B, *et al.* Detection of vertical root fractures in endodontically treated teeth by a cone beam computed tomography scan. **Journal of Endodontics**, v. 35, n. 5, p. 719-22, 2009. doi: 10.1016/j.joen.2009.01.022.

HIRSCH E. *et al.* Dosimetry of the cone beam computed tomography Veraviewepocs 3D compared with the 3D Accuitomo in different fields of view. **Dento Maxillo Facial Radiology**, v. 37, p. 268– 73, 2008.

KEERTHANA G, SINGH N, YADAV R, *et al.* Comparative analysis of the accuracy of periapical radiography and cone-beam computed tomography for diagnosing complex endodontic pathoses using a gold standard reference - A prospective clinical study. **International Endodontic Journal**, v. 54, p. 1448-1461, 2021. doi:10.1111/iej.13535

KINDELAN, S.A.; DAY, P.F.; KINDELAN, J.D. Dental trauma: An overview of its influence on the management of orthodontic treatment. Part 1. **Journal of Orthodontics**, v. 35, p. 68–78, 2008.

KRUSE C, *et al.* Diagnostic accuracy of cone beam computed tomography used for assessment of apical periodontitis: an ex vivo histopathological study on human cadavers.

International Endodontic Journal, v. 52, n. 4, p. 439-450, 2019. doi: 10.1111/iej.13020.

LINGE L, LINGE BO. Patient characteristics and treatment variables associated with apical root resorption during orthodontic treatment. **American Journal of Orthodontics and Dentofacial Orthopedics**, v. 99, n. 1, p.35-43, 1991.

LUZ LB, *et al.* The impact of cone-beam computed tomography on diagnostic thinking, treatment option, and confidence in dental trauma cases: a before and after study.

Journal of Endodontics, v. 48, p.320-328, 2022. doi:10.1016/j.joen. 2021.12.011

MANNOCCI F, *et al.* Diagnostic accuracy of small volume cone beam computed tomography and intraoral periapical radiography for the detection of simulated external inflammatory root resorption. **International Endodontic Journal**, v. 44, n. 2, p. 136-47, 2011. doi: 10.1111/j.1365-2591.2010.01819.x.

MOTA DE ALMEIDA FJ, KNUTSSON K, FLYGARE L. The impact of cone beam computed tomography on the choice of endodontic diagnosis. **International Endodontic Journal**, v. 48, n. 6, p. 564-72, 2015. doi: 10.1111/iej.12350.

MOURA MS, GUEDES OA, DE ALENCAR AH, *et al.* Influence of length of root canal obturation on apical periodontitis detected by periapical radiography and cone beam computed tomography. **Journal of Endodontics**, v. 35, n. 6, p. 805-9, 2009. doi: 10.1016/j.joen.2009.03.013.

MOYNIHAN R, DOUST J, HENRY D. Preventing overdiagnosis: how to stop harming the healthy. **British Medical Journal**, v. 28, p. 344-350, 2012. doi: 10.1136/bmj.e3502.

MUSTAFFA, M., & NASIR, S. H. Endodontic-orthodontic interrelationship: a review.

Journal of Orofacial and Health Sciences, v. 2, n. 2, p. 4–15, 2021.

<https://doi.org/10.31436/ijohs.v2i2.94>.

PAETYANGKUL A, *et al.* Physical properties of root cementum: Part 14. The amount of root resorption after force application for 12 weeks on maxillary and mandibular premolars: A microcomputed-tomography study. **American Journal of Orthodontics and Dentofacial Orthopedics**, v. 136, p. 1–9, 2009.

PATEL S, *et al.* Cone beam computed tomography in Endodontics - a review of the literature. **International Endodontic Journal**, v. 52, n. 8, p. 1138-1152, 2019. doi: 10.1111/iej.13115.

PATEL S, *et al.* The detection of vertical root fractures in root filled teeth with periapical radiographs and CBCT scans. **International Endodontic Journal**, v. 46, n. 12, p. 1140-52, 2013. doi: 10.1111/iej.12109.

PATEL K, MANNOCCI F, PATEL S. The Assessment and Management of External Cervical Resorption with Periapical Radiographs and Cone-beam Computed Tomography: a Clinical Study. **Journal of Endodontics**, v. 42, p. 1435– 40, 2016.

POPE O, SATHORN C, PARASHOS P. A comparative investigation of cone-beam computed tomography and periapical radiography in the diagnosis of a healthy periapex. **Journal of Endodontics**, v. 40, n. 3, p. 360-5, 2014. doi: 10.1016/j.joen.2013.10.003.

REGO MVN do, *et al.* Root resorption and orthodontic treatment: myths and scientific evidence. **Brazilian journal of orthodontics and maxillary orthopedics**, v. 9, n. 51, p. 292-309, 2004.

RODRÍGUEZ MAZÓN M, *et al.* Influence of cone-beam computed tomography in clinical decision-making among different specialists in external cervical resorption lesions: A before-after study. **Journal of Endodontics**, v. 48, p. 1121-1128, 2022. doi:10.1016/j.joen.2022.05.010

SAMESHIMA GT, IGLESIAS-LINARES A. Orthodontic root resorption. **Journal of the World Federation of Orthodontists**, v. 10, n. 4, p. 135-143. 2021

SANDLER C, *et al.* Guidelines for the orthodontic management of the traumatised tooth. **Journal of Orthodontics**, v. 48, n.1, p. 74-81, 2021. doi: 10.1177/1465312520977498.

SEGAL G, SCHIFFMAN P, TUNCAY O. Meta analysis of the treatment-related factors of external apical root resorption. **Orthodontics & Craniofacial Research**, v. n. 1, p. 71–78, 2004.

SPURRIER SW, *et al.* A comparison of apical root resorption during orthodontic treatment in endodontically treated and vital teeth. **American Journal of Orthodontics and Dentofacial Orthopedics**, v.97, n.2, p. 130-134, 1990. doi:10.1016/0889- 5406(90)70086-R.

STEWART JA, *et al.* Factors that relate to treatment duration for patients with palatally impacted maxillary canines. **American Journal of Orthodontics and Dentofacial Orthopedics**, v. 119, n. 3, p. 216–225, 2001.

TAVANIELLO, JV. *et al.* External Cervical Resorption (ECR): A Before and After Study about the influence of Cone beam computed tomography on differential diagnosis, decision making and confidence. 2023

TONDELLI PM, *et al.* Knowledge on dental trauma and orthodontic tooth movement held by a group of orthodontists. **Brazilian Oral Research**, v. 24, n. 1, p. 76-82, 2010.

TORABINEJAD M, *et al.* Prevalence and Size of Periapical Radiolucencies Using Cone-beam Computed Tomography in Teeth without Apparent Intraoral Radiographic Lesions: A New Periapical Index with a Clinical Recommendation. **Journal of Endodontics**, v. 44, n. 3, p. 389-394, 2018. doi: 10.1016/j.joen.2017.11.015.

TRAVESS H, ROBERTS-HARRY D, SANDY J. Orthodontics. Part 6: Risks in orthodontic treatment. **Brazilian Dental Journal**, v. 196, n. 2, p. 71–77, 2004.


VIANA WANZELER AM, *et al.* Can cone-beam computed tomography change endodontists' level of confidence in diagnosis and treatment planning? A before and after study. **Journal of Endodontics**, v. 46, p. 283-288, 2020. doi:10.1016/j.joen.2019.10.021.

WANG P, *et al.* Detection of dental root fractures by using cone-beam computed tomography. **Dentomaxillofacial Radiology**. v. 40, n. 5, p. 290-8, 2011. doi: 10.1259/dmfr/84907460.

WEISSHEIMER T, *et al.* Do orthodontic tooth movements induce pulp necrosis? A systematic review. **International Endodontic Journal**, v. 54, n. 8, p. 1246-1262, 2021. doi: 10.1111/iej.13523.

WEISSMAN J, *et al.* Association between the Presence of Apical Periodontitis and Clinical Symptoms in Endodontic Patients Using Cone-Beam Computed Tomography and Periapical Radiographs. **Journal of Endodontics**, v. 41, p. 1824–1829, 2015.

ANEXO A – Comprovação da aprovação do projeto pela Comissão de Pesquisa em Odontologia



Projeto N°:	42320	Título:	IMPACTO DA UTILIZAÇÃO DE TOMOGRAFIA COMPUTADORIZADA DE FEIXE CÔNICO NA TOMADA DE DECISÃO SOBRE A MOVIMENTAÇÃO ORTODONTICA DE DENTES COM ENVOLVIMENTO ENDODODONTICO ? UM ESTUDO ?ANTES E DEPOIS?		
Área de conhecimento:	Odontologia	Início:	30/06/2022	Previsão de conclusão:	01/03/2024
Situação:	Projeto em Andamento				
Origem:	Faculdade de Odontologia Programa de Pós-Graduação em Odontologia	Projeto Isolado			
Local de Realização:	não informado				
Não apresenta relação com Patrimônio Genético ou Conhecimento Tradicional Associado.					
Objetivo:	<p>O objetivo deste estudo ?antes e depois? será investigar se o uso de tomografia computadorizada de feixe cônico (TCFC) interfere no diagnóstico, conduta clínica e segurança de cirurgiões-dentistas especialistas (Endodontistas e Ortodontistas) frente a casos de dentes com envolvimento endodôntico avaliados com finalidade de movimentação ortodôntica. O uso da TCFC associado a dados clínicos e exame radiográfico será comparado ao o emprego exclusivo de radiografias e dados clínicos. Além disso, semelhanças e divergências</p>				

Palavras Chave:

RADIOGRAFIA
REABSORÇÃO DENTÁRIA
TOMOGRAFIA DE FEIXE CÔNICO
TRATAMENTO ENDODÔNTICO
TRATAMENTO ORTODÔNTICO

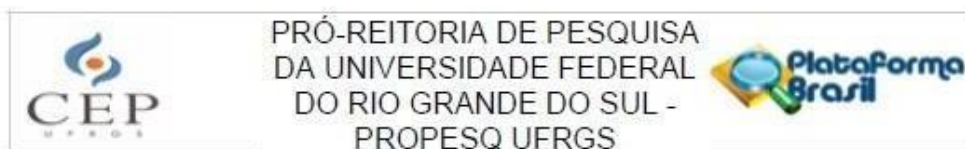
Equipe UFRGS:

Nome: PATRÍCIA MARIA POLI KOPPER MORA
Coordenador - Início: 30/06/2022 Previsão de término: 01/03/2024
Nome: ROBERTA KOCHENBORGER SCARPARO
Coordenador - Início: 30/06/2022 Previsão de término: 01/03/2024
Nome: AMANDA DE ASSIS SOARES
Ensino: mestrado - Início: 30/06/2022 Previsão de término: 01/03/2024
Nome: FRANCISCO MONTAGNER
Pesquisador - Início: 30/06/2022 Previsão de término: 01/03/2024
Nome: Júlia Valkimil Tavanello
Ensino: mestrado - Início: 30/06/2022 Previsão de término: 01/03/2024

Avaliações:

Comissão de Pesquisa de Odontologia - Aprovado em 22/06/2022 [Clique aqui para visualizar o parecer](#)

ANEXO B - Parecer Consubstanciado do CEP



PARECER CONSUBSTANCIADO DO CEP

DADOS DO PROJETO DE PESQUISA

Título da Pesquisa: IMPACTO DA UTILIZAÇÃO DE TOMOGRAFIA COMPUTADORIZADA DE FEIXE CÔNICO NA TOMADA DE DECISÃO SOBRE A MOVIMENTAÇÃO ORTODÔNTICA DE DENTES COM ENVOLVIMENTO ENDODODÔNTICO: UM ESTUDO ANTES E

Pesquisador: Roberta Kochenborger Scarparo

Área Temática:

Versão: 1

CAAE: 61239722.1.0000.5347

Instituição Proponente: Faculdade de Odontologia

Patrocinador Principal: Financiamento Próprio

DADOS DO PARECER

Número do Parecer: 5.590.204

Apresentação do Projeto:

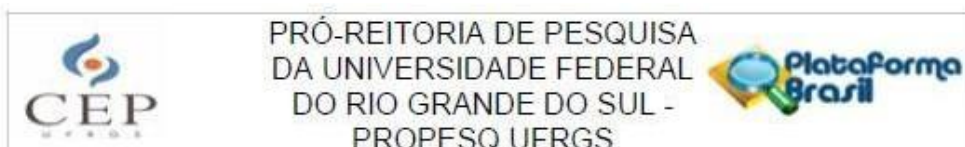
As informações elencadas nos campos "Apresentação do Projeto", "Objetivo da Pesquisa" e "Avaliação dos Riscos e Benefícios" foram retiradas do documento Informações Básicas da Pesquisa n.º 1936443, datado em 04/08/2022, e "Projeto Detalhado".

Trata-se de projeto de pesquisa intitulado: "IMPACTO DA UTILIZAÇÃO DE TOMOGRAFIA COMPUTADORIZADA DE FEIXE CÔNICO NA TOMADA DE DECISÃO SOBRE A MOVIMENTAÇÃO ORTODÔNTICA DE DENTES COM ENVOLVIMENTO ENDODODÔNTICO: UM ESTUDO "ANTES E DEPOIS", que tem como pesquisadora responsável Roberta Scarparo.

O projeto conta com fundamentação teórica adequada e os proponentes informam como resumo:

"O objetivo deste estudo "antes e depois" será investigar se o uso de tomografia computadorizada de feixe cônico (TCFC) interfere no diagnóstico, conduta clínica e segurança de cirurgias-dentistas especialistas (Endodontistas e Ortodontistas) frente a casos de dentes com envolvimento endodôntico avaliados com finalidade de movimentação ortodôntica. O uso da TCFC associado a dados clínicos e exame radiográfico será comparado ao o emprego exclusivo de radiografias e dados clínicos. Além disso, semelhanças e divergências entre essas especialidades e a comparação dos seus diagnósticos com os de um "padrão-ouro" serão observados. Quinze (15) Casos clínicos

Endereço: Av. Paulo Gama, 110 - Sala 311 do Prédio Anexo 1 da Reitoria - Campus Centro
Bairro: Farroupilha **CEP:** 90.040-060
UF: RS **Município:** PORTO ALEGRE
Telefone: (51)3308-3787 **Fax:** (51)3308-4085 **E-mail:** etica@propesq.ufrgs.br



Continuação do Parecer: 5.590.204

na Resolução CNS n.º 510, de 2016, na Resolução CNS n.º 466, de 2012, e na Norma Operacional n.º 001, de 2013, do CNS, manifesta-se por aprovar o presente projeto.

Considerações Finais a critério do CEP:

Aprovado.

Este parecer foi elaborado baseado nos documentos abaixo relacionados:

Tipo Documento	Arquivo	Postagem	Autor	Situação
Informações Básicas do Projeto	PB_INFORMAÇÕES_BÁSICAS_DO_PROJETO_1936443.pdf	04/08/2022 11:02:32		Aceito
Outros	aprovacao_compesq.pdf	26/07/2022 17:22:21	AMANDA DE ASSIS SOARES	Aceito
Recurso Anexado pelo Pesquisador	texto_email_projeto.pdf	26/07/2022 17:08:45	AMANDA DE ASSIS SOARES	Aceito
Declaração de Pesquisadores	termo_confidencialidade_dados_pesquisa.pdf	26/07/2022 17:06:53	AMANDA DE ASSIS SOARES	Aceito
TCLE / Termos de Assentimento / Justificativa de Ausência	texto_ligacao_telefonica_TCLE.pdf	26/07/2022 16:58:43	AMANDA DE ASSIS SOARES	Aceito
Projeto Detalhado / Brochura Investigador	projeto_amanda_soares_final.pdf	26/07/2022 16:54:01	AMANDA DE ASSIS SOARES	Aceito
Declaração de Instituição e Infraestrutura	termo_anuencia_ufrgs.pdf	26/07/2022 16:48:58	AMANDA DE ASSIS SOARES	Aceito
Cronograma	cronograma_projeto.pdf	26/07/2022 16:44:48	AMANDA DE ASSIS SOARES	Aceito
Orçamento	orcamento_pesquisa.pdf	26/07/2022 00:25:53	AMANDA DE ASSIS SOARES	Aceito
TCLE / Termos de Assentimento / Justificativa de Ausência	termo_consentimento_livre_esclarecido.pdf	26/07/2022 00:22:21	AMANDA DE ASSIS SOARES	Aceito
Folha de Rosto	folhaDeRostoAmanda.pdf	25/07/2022 01:39:40	AMANDA DE ASSIS SOARES	Aceito

Situação do Parecer:

Aprovado

Necessita Apreciação da CONEP:

Endereço: Av. Paulo Gama, 110 - Sala 311 do Prédio Anexo 1 da Reitoria - Campus Centro
 Bairro: Farroupilha CEP: 90.040-060
 UF: RS Município: PORTO ALEGRE
 Telefone: (51)3308-3787 Fax: (51)3308-4085 E-mail: etica@propesq.ufrgs.br



PRÓ-REITORIA DE PESQUISA
DA UNIVERSIDADE FEDERAL
DO RIO GRANDE DO SUL -
PROPESQ UFRGS



Continuação do Parecer: 5.590.204

estão relacionados ao tempo que precisará dispendir para responder ao questionário. Como a pesquisa será realizada em ambiente virtual (internet), há limitações aos pesquisadores para assegurar total confidencialidade e potencial risco de violação. Medidas serão adotadas para garantia de sigilo e anonimato, tais como a divulgação agrupada dos resultados, impedindo a identificação do participante, e a utilização de códigos nos formulários de coleta.

Benefícios:

A pesquisa não trará benefícios diretos aos participantes. Entretanto, os beneficiará de forma indireta à medida que contribuirá para aprimorar o conhecimento acerca dos benefícios e limitações do emprego de tomografias de feixe cônico para diagnóstico e planejamento de casos que contenham envolvimento endodôntico.

Comentários e Considerações sobre a Pesquisa:

Vide campo "Conclusões ou Pendências e Lista de Inadequações".

Considerações sobre os Termos de apresentação obrigatória:

Formulário Plataforma Brasil - PRESENTE E ADEQUADO

Aprovação COMPESQ - PRESENTE E ADEQUADO

Folha de rosto assinada - PRESENTE E ADEQUADO

Texto para convite dos participantes - email - PRESENTE E ADEQUADO

TEXTO para convite dos participantes - telefonema - PRESENTE E ADEQUADO

Anuência da Gerência do Núcleo Especializado da FOUFRGS - PRESENTE E ADEQUADO

Projeto na íntegra - PRESENTE E ADEQUADO

TCUD - termo de compromisso de uso de dados de prontuários - PRESENTE E ADEQUADO

CRONOGRAMA - etapa de "seleção de casos clínicos" prevista para iniciar em 15/09/2022. A duração do estudo é de 20 meses, após aprovação pelo CEP - PRESENTE E ADEQUADO

ORÇAMENTO - Valor total de 127,90 reais, sob responsabilidade da pesquisadora principal - PRESENTE E ADEQUADO

TCLE - escrito na forma de convite, apresentando riscos e benefícios, informando direito de retirada - PRESENTE E ADEQUADO

Conclusões ou Pendências e Lista de Inadequações:

Não foram observados óbices éticos nos documentos do estudo.

Diante do exposto, o Comitê de Ética em Pesquisa – CEP, de acordo com as atribuições definidas

Endereço: Av. Paulo Gama, 110 - Sala 311 do Prédio Anexo 1 da Reitoria - Campus Centro
Bairro: Farroupilha CEP: 90.040-060
UF: RS Município: PORTO ALEGRE
Telefone: (51)3308-3787 Fax: (51)3308-4085 E-mail: etica@propesq.ufrgs.br



PRÓ-REITORIA DE PESQUISA
DA UNIVERSIDADE FEDERAL
DO RIO GRANDE DO SUL -
PROPESQ UFRGS



Continuação do Parecer: 5.590.204

Não

PORTO ALEGRE, 18 de Agosto de 2022

Assinado por:
Patricia Daniela Melchioris Angst
(Coordenador(a))

Endereço: Av. Paulo Gama, 110 - Sala 311 do Prédio Anexo 1 da Reitoria - Campus Centro
Bairro: Farroupilha CEP: 90.040-060
UF: RS Município: PORTO ALEGRE
Telefone: (51)3308-3787 Fax: (51)3308-4085 E-mail: etica@propesq.ufrgs.br