

# *Miíase Nasal: Relato de Caso e Revisão da Literatura*

## *Nasal Myiasis: Case Report and Literature Review*

*Alberto Marcos Manfrim\**, *Alexandre Cury\*\**, *Pedro Demeneghi\*\*\**, *Geraldo Jotz\*\*\*\**,  
*Renato Roitbmann\*\*\*\*\**.

\* Médico Residente do 1º ano do Serviço de Otorrinolaringologia do Complexo Hospitalar da ULBRA.

\*\* Médico Residente do 3º ano do Serviço de Otorrinolaringologia do Complexo Hospitalar da ULBRA.

\*\*\* Médico Residente do 2º ano do Serviço de Otorrinolaringologia do Complexo Hospitalar da ULBRA.

\*\*\*\* Médico Otorrinolaringologista. Professor Adjunto de Otorrinolaringologia e Cirurgia de Cabeça e Pescoço da ULBRA e do Departamento de Ciências Morfológicas da UFRGS. Pós-Doutorado em Otorrinolaringologia na Universidade de Pittsburg.

\*\*\*\*\* Médico Otorrinolaringologista. Professor Adjunto de Otorrinolaringologia e Cirurgia de Cabeça e Pescoço da ULBRA. Professor de Pós-Graduação em Clínica Médica da UFRGS.

Insituição: Universidade Luterana do Brasil (ULBRA).

Endereço para correspondência: Alberto Marcos Manfrim – Rua Venâncio Aires, 1416 – Bairro Niterói – CEP 92110-000 – Canoas / RS – Fax (51) 3475-7542 – E-mail: albertomanfrim@hotmail.com

Este artigo foi submetido no SGP (Sistema de Gestão de Publicações) da R@IO em 9/7/2006 e aprovado em 19/12/2006 21:51:36

### RESUMO

- Introdução:** Miíase nasal é uma patologia infreqüente e ocorre principalmente em países em desenvolvimento e nos meses de verão.
- Objetivo:** Descrever o caso de uma paciente com tumor maligno nasal que desenvolveu miíase.
- Relato do Caso:** Paciente do sexo feminino, 70 anos, com neoplasia maligna nasal, apresentando quadro de miíase nasal sendo necessário realizar tratamento com medicação específica, ivermectina, e cirurgia endoscópica funcional dos seios paranasais. São revisados aspectos importantes relativos ao diagnóstico e tratamento da miíase nasal.
- Conclusão:** Miíase nasal pode necessitar ser manejada com medicação e intervenção cirúrgica, e é importante diminuir os fatores de risco para a miíase.
- Palavras-chave:** miíase, obstrução nasal, cirurgia endoscópica.

### SUMMARY

- Introduction:** Nasal myiasis isn't a frequent pathology and happen mainly in development countries and in the summer.
- Objective:** To report a case of a patient with a nasal malignant tumor that developed myiasis.
- Case Report:** Seventy year-old female patient presenting malignant nasal neoplasia and myiasis, the treatment required specific drug, ivermectin, plus functional endoscopic sinus surgery. Critical aspects related to the diagnosis and treatment of nasal myiasis are revised.
- Conclusion:** Nasal myiasis can request to be treat with drug and surgery, and is important to reduce the risk factors to myiasis.
- Key words:** myiasis, nasal obstruction, endoscopic surgery.

## INTRODUÇÃO

A miíase tem sido definida como a infestação de humanos e animais vertebrados vivos por larvas de dípteros, que por um certo período, alimentam-se de tecido vivo ou morto do hospedeiro, ou substância corporal líquida (1). A presença de larvas na cavidade nasal é chamada de miíase nasal que, apesar de infreqüente (2), gera uma situação muito constrangedora para o paciente, seus familiares e equipe responsável (3). A maioria dos casos ocorre em países em desenvolvimento onde o saneamento e o esgoto são problemas de saúde pública. Os casos são mais comuns nos meses de verão e em regiões de clima tropical, porque as larvas necessitam de temperaturas quentes para desencubar.

Miíases de algumas espécies de larvas podem ser úteis ao hospedeiro porque auxiliam na extração de tecido necrótico, e por esta razão larvas foram usadas no passado para o debridamento terapêutico de feridas (4). No entanto as mesmas larvas podem levar a complicações maiores quando elas infectam regiões como dos olhos, nariz e ouvidos.

O objetivo deste trabalho é relatar um caso clínico de miíase nasal em paciente idoso, com tumor de cavidade nasal e seios paranasais, que evoluiu favoravelmente com tratamento clínico e cirúrgico, e revisar a literatura sobre o assunto.

## RELATO DO CASO

T.G., 70 anos, sexo feminino, branca, aposentada (ex-auxiliar de enfermagem), católica, solteira, 2º grau completo, natural e procedente de Porto Alegre / RS. Veio à consulta com a queixa principal de sangramento nasal à esquerda de início há 15 dias. Manifestava associada obstrução nasal permanente, prurido nasal e espirros freqüentes. Na história médica pregressa constatou-se 4 ressecções de carcinoma basocelular em região nasolabial, a primeira há 26 anos e a última há 3 anos, sendo que nessa última também foi ressecado parte do palato duro esquerdo devido a infiltração tumoral. Após a 3ª cirurgia, a qual foi realizada em outro serviço, foi indicado tratamento radioterápico que evoluiu com amaurose de olho esquerdo. Na história psicossocial constatou-se que a paciente é moradora de uma casa geriátrica e que neste local existe grande quantidade de moscas. O exame físico evidenciou que a paciente encontrava-se em regular estado geral, pesando 47 kg, deambulando somente com auxílio e com o olho esquerdo desviado da linha média e com a córnea opaca. Na oroscopia, o palato duro apresentava perfuração à esquerda de 3 cm de diâmetro, comunicando com a cavidade nasal e recoberta de secreção serossanguinolenta. A rinoscopia anterior mostrava

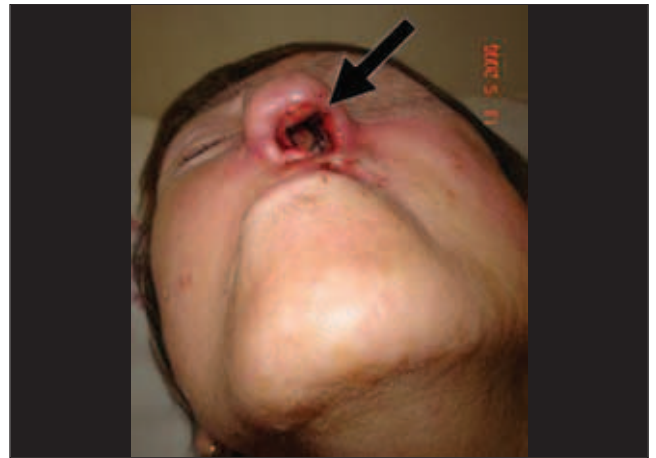

Figura 1. Aspecto externo do nariz. Observar extensa área de necrose em vestíbulo nasal esquerdo com área de erosão da pele.

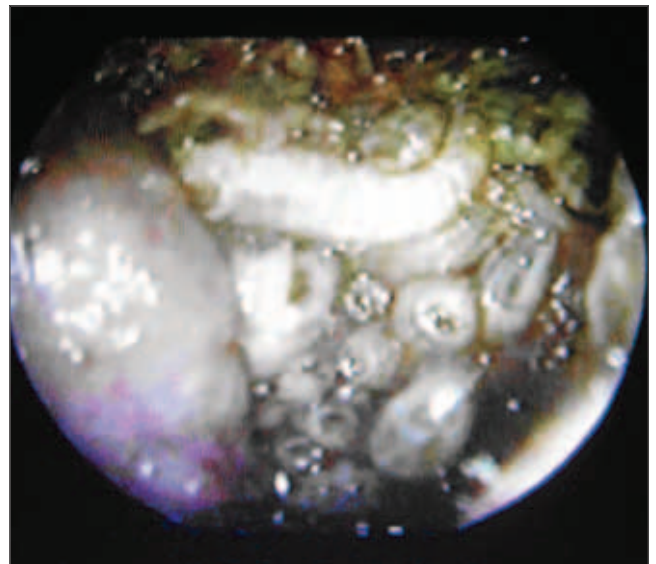
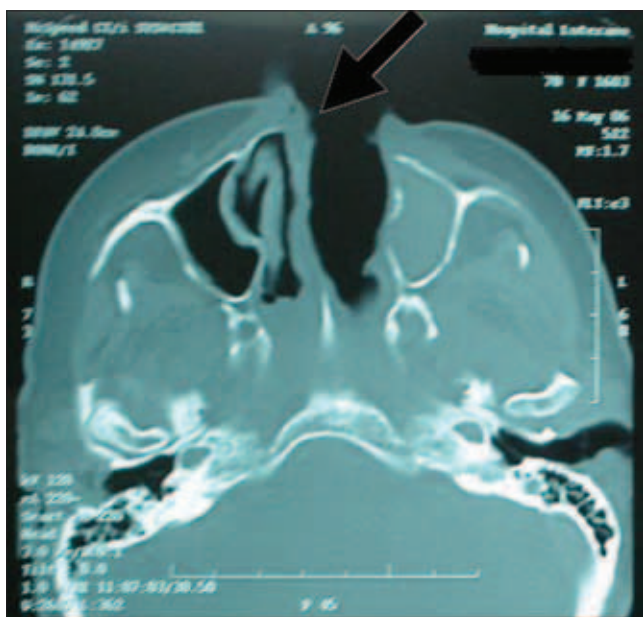

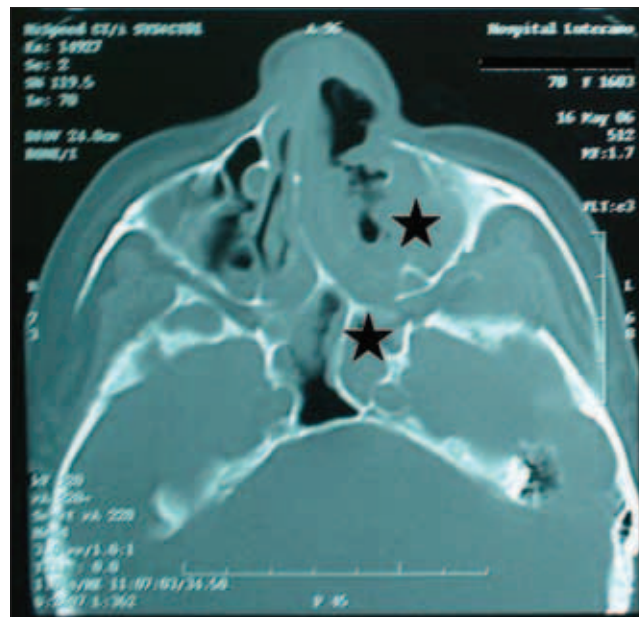
Figura 2. Larvas na cavidade nasal esquerda.

fossa nasal direita completamente ocluída por desvio do septo nasal. Na fossa nasal esquerda observou-se ulceração no vestíbulo nasal com sangramento ativo em pequena quantidade. Além disto, uma grande quantidade de larvas causando obstrução da fossa nasal e dificultando a visualização das conchas nasais. Mais ainda, as cartilagens laterais superior e inferior (alares) estavam expostas e parcialmente destruídas (Figura 1).

Diante do diagnóstico de miíase em fossa nasal esquerda, foi realizada a retirada de algumas das larvas visíveis com pinça e iniciado ivermectina 6 mg 1 vez ao dia via oral. No dia seguinte, a paciente foi hospitalizada e, sob anestesia geral, realizou-se exploração cirúrgica assistida por vídeo-endoscopia para a limpeza da cavidade nasal (Figura 2). Nesse procedimento foi usado éter na tentativa



**Figura 3.** Tomografia computadorizada de seios paranasais - corte axial: observar a obstrução da fossa nasal direita pelo deslocamento do septo nasal.



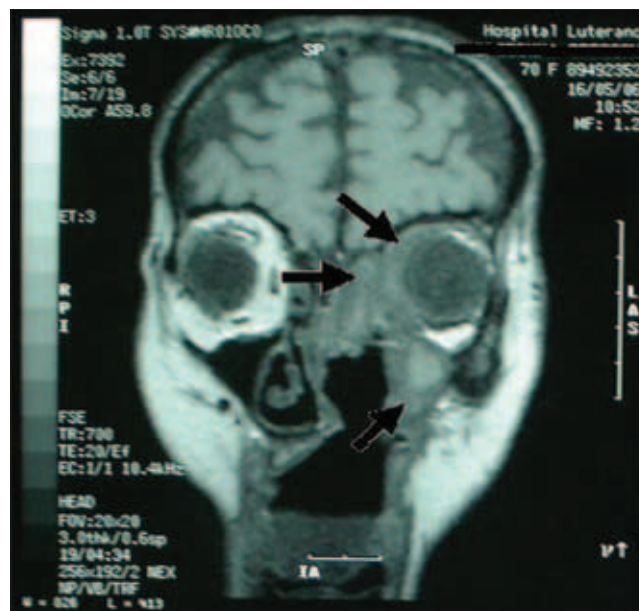**Figura 4.** Tomografia computadorizada de seios paranasais - corte axial: Nota-se velamento completo do seio maxilar esquerdo com preservação das paredes ósseas e também comprometimento do etmóide anterior, posterior e seio esfenoidal esquerdos.

de facilitar a retirada das larvas, porém não se percebeu diferença significativa na vitalidade das mesmas. O material coletado foi enviado para exame anatomopatológico, que revelou Carcinoma invasivo pouco diferenciado ulcerado com extensas áreas de necrose em mucosa respiratória.

Foram realizados exames de imagem: tomografia computadorizada e ressonância nuclear magnética dos seios paranasais, órbitas e base de crânio (Figuras 3, 4, 5), que descartaram invasão intracraniana, porém mostravam acometimento de todos os seios paranasais por material de partes moles, não sendo mais específico em informar se tratava-se de larvas, pólipos ou secreção.

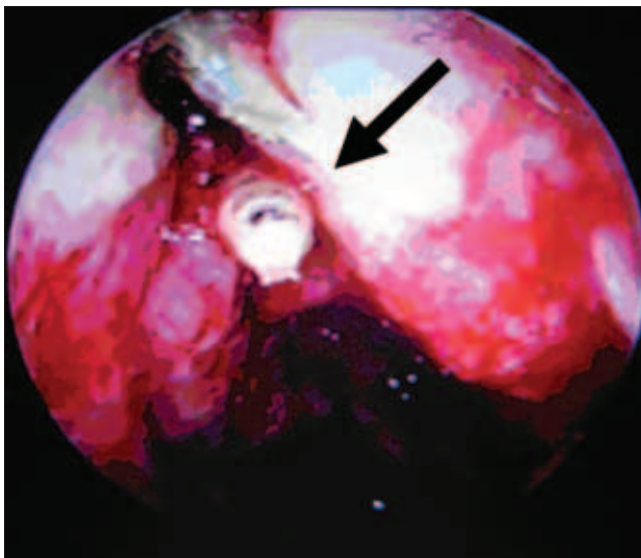
Após 3 dias em uso de ivermectina ainda haviam larvas vivas na fossa nasal esquerda. Decidiu-se por re-intervenção cirúrgica assistida por vídeo-endoscopia para limpeza total dos seios paranasais acometidos. Procedeu-se a antrostomia maxilar, etmoidectomia, esfenoidectomia e sinusotomia frontal esquerda. Nesse procedimento foram retiradas várias larvas mortas (Figura 6) e tecidos com aspecto polipóide dos seio maxilar e etmóide esquerdo. Nos demais seios paranasais observou-se apenas secreção muco-purulenta e tecidos necróticos. O exame histológico revelou novamente carcinoma invasivo pouco diferenciado de mucosa respiratória.

Nos 4 dias seguintes não foram verificadas mais larvas e os sintomas obstrutivos nasais, coceira e espirros



**Figura 5.** Ressonância Magnética de Crânio e Seios Paranasais - corte coronal: notar o comprometimento de tecidos periorbitários à esquerda; inexistência de invasão intracraniana e comprometimento do seio etmoidal e maxilar também à esquerda.





**Figura 6.** Larva após abertura do etmóide anterior esquerdo (transoperatório).

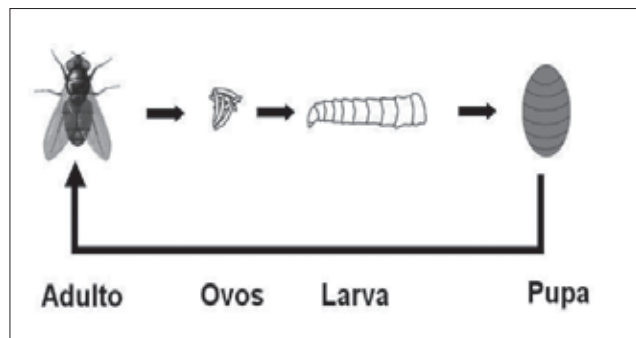
assim como o sangramento cederam. No 5º dia pós-operatório a paciente recebeu alta hospitalar.

## DISCUSSÃO

Este trabalho relata o diagnóstico e o manejo de um caso de miíase nasal que foi contornado por meio de tratamento clínico e cirúrgico em paciente idoso com recidiva de tumor maligno nasal. Enfatizamos as dificuldades encontradas em realizar a retirada de todas as larvas da cavidade nasal sem a exploração cirúrgica dos seios paranasais e também a possibilidade de resistência das larvas ao uso de ivermectina na dose utilizada.

A revisão de dosagem adequada de ivermectina para casos de miíase mostra apenas um estudo no qual a dosagem é de 200µg/Kg (5) em dose única. No paciente em questão foi utilizada uma dose baixa, 127 µg/Kg/dia e as intervenções cirúrgicas mostraram a presença de larvas ainda vivas.

A miíase pode ser classificada em miíase furunculóide e miíase secundária (6). A miíase furunculóide é causada pela larva da mosca *Dermatobia hominis*, que penetra no tecido e causa nódulos inflamatórios dolorosos, com fistulização. Depois que a larva completa a sua maturação no tecido subcutâneo ela deixa o hospedeiro espontaneamente. O diagnóstico é realizado pela



**Figura 7.** Ciclo de vida típico da mosca

verificação de nódulos inflamatórios parecidos com furúnculos, com drenagem de secreção serossangüinolenta, dor em ferroadá e a percepção dos movimentos da extremidade da larva no orifício fistuloso.

As miíases secundárias (de cavidades ou de feridas abertas), são popularmente conhecidas como “bicheiras”, onde existem várias larvas de moscas em locais de perda da integridade do tegumento (ex. ulceração de mucosa ou ferida operatória). Geralmente são causadas por moscas dos gêneros *Callitroga* (“varejeira”), *Lucilia* e *Musca* (mosca doméstica). O aspecto clínico típico é o de um grande número de larvas se movimentando no local.

As moscas depositam seus ovos no hospedeiro que eclodem dentro de 8 a 24 horas dependendo da espécie e da temperatura. As larvas irão se alimentar de tecidos infectados ou mortos e secreções durante alguns dias até que estejam completamente crescidas. Após isso, deixam o hospedeiro e completam seu desenvolvimento em um local isolado (ex. embaixo de uma mesa ou outra mobília). A larva irá então se contrair e permanecer imóvel, seu exoesqueleto ficará escuro, entrando então no estágio pupal (Figura 7) Neste momento sofre uma mudança física importante, emergindo como uma mosca adulta dentro de 1 a 3 semanas depois. A duração de cada fase depende da espécie da mosca. Larvas imaturas não se reproduzem; somente moscas adultas podem se reproduzir.

SHARMA et al (3) mostra que a doença é igualmente prevalente em ambos os sexos e geralmente é observada em pessoas acima dos 50 anos de idade de baixa condição sócio-econômica. Os pacientes usualmente se apresentam com epistaxe, obstrução nasal, rinorréia, odor nasal fétido, dor facial e cefaléia.

RAO (7) relatou três casos de miíase nasal e observou que úlceras nasais e rinorréia que tenham cheiro ruim são atrativos para que as moscas deixem seus ovos enquanto os pacientes estão dormindo. Soob et al (8) mostrou que rinite atrófica é um fator de risco, pois além de diminuir a

sensibilidade nasal do paciente e aumentar a cavidade nasal, produz crostas de odor fétido e drenagem de secreção purulenta espessa.

A rinoscopia geralmente mostra uma mucosa edemaciada, com muco carregado de material necrótico e com larvas rastejando, que dá uma sensação de mal estar ao paciente. As larvas podem se propagar para os seios paranasais, ducto nasolacrimal, órbita, pele da face e eventualmente estruturas intracranianas levando a meningite. Elas se alimentam de quase qualquer coisa que esteja em seu caminho. O osso usualmente é destruído pelas larvas e a infecção leva a osteomielite. Elas podem causar grande destruição na face e nos olhos (3). Portanto o diagnóstico precoce é crucial para limitar a destruição tecidual e complicações associadas. Para delinear a severidade da doença e decidir a extensão do procedimento cirúrgico são importantes os estudos por imagem (9).

A prevenção da miíase requer esforços de duas frentes: minimizar os fatores de risco tornando o hospedeiro menos atrativo e reduzir a população de moscas no ambiente. Pacientes com drenagem ou úlceras crônicas têm um risco particular para miíase. Roupas sujas com alimentos, fluidos corporais ou drenagem purulenta são também altamente atrativas para moscas causadoras de miíase. Feridas e orifícios de drenagem ou com odor fétido devem permanecer limpos e cobertos o tempo todo. A redução da população de moscas nem sempre é uma tarefa fácil, requer uma participação integrada e vigilante de múltiplos serviços. São extremamente importantes a limpeza do local, e ter instalações e medidas sanitárias próximas.

A prioridade do tratamento da miíase é o bem estar do paciente (10). Nos casos de miíase nasal a patência da via respiratória precisa ser assegurada. O comprometimento respiratório total pode resultar de um bloqueio físico pela presença das larvas ou por sangramento na via aérea.

O objetivo do tratamento da miíase nasal, como em outras miíases secundárias, é a retirada de todos os organismos invasores. A remoção das larvas da cavidade nasal muitas vezes não é um procedimento simples, principalmente pela dificuldade de visualizar diretamente as larvas, e poucos trabalhadores da saúde são voluntários para isso. Para auxiliar na visualização das larvas tem sido usado o endoscópio nasal, tornando possível a localização e a retirada de larvas em áreas inacessíveis sem esse equipamento (11). No caso descrito neste trabalho, a endoscopia auxiliou decisivamente na exploração e drenagem cirúrgica de todos os seios paranasais.

Várias substâncias são utilizadas na tentativa de facilitar a retirada das larvas. Entre elas destacamos: mistura

de clorofórmio com turpentina (1:4) (3), cloreto de etileno (12), irrigação da área com soluções à base de nafta, éter e cocaína (9), ivermectina a 1% (13), e lidocaína (14). Ivermectina de uso oral tem sido descrito na literatura para o tratamento de miíase, usando dose única de 200 µg/Kg, obtendo-se resolução do quadro em 48 horas (5).

É importante salientar que a imunoprofilaxia para o tétano deverá ser atualizada se necessário, e antibióticos deverão ser prescritos quando houver sinais de infecção bacteriana associada.

---

## CONCLUSÃO

---

A miíase nasal muitas vezes exige além do tratamento específico para matar as larvas, a cirurgia para a remoção completa das larvas dos seios paranasais. A cirurgia endoscópica facilita a visualização e a cirurgia nestes casos. Não menos importante são as medidas preventivas no sentido de melhorar os cuidados com feridas necróticas e o ambiente em que vive o paciente.

---

## REFERÊNCIAS BIBLIOGRÁFICAS

---

1. Hope FW. On insects and their larvae occasionally found in the human body. *Trans R Entomol Soc London* 1840, 2: 256-271.
2. Quesada P, Navarrete ML, Maeso J. Nasal myiasis due to *Oestrus ovis* larvae. *Eur Arch Otorhinolaryngol*; 1990, 247(2):131-2.
3. Sharma H., Dayal D., Agrawal S.P. Nasal myiasis: Review of 10 years experience. *The Journal of Laryngology and Otolaryngology*; 1989, 103: 489-491.
4. Young T. Maggot therapy in wound management. *Community Nurse*; 1997, 3: 43-45.
5. De Tarso P, Pierre-Filho P, Minguini N, Pierre LM, Pierre AM. Use of ivermectin in the treatment of orbital myiasis caused by *Cochliomyia hominivorax*. *Scand J Infect Dis.*; 2004, 36(6-7):503-5.
6. Bakos L. Zoodermatose. In: Duncam BB. *Medicina Ambulatorial: Condutas de Atenção Primária Baseadas em Evidências*. 3ª Edição - Porto Alegre - ArtMed; 2004, p. 1033-34.
7. Rao G.R. Myiasis in lepers. *Indian Medical Gazette*, 1929, 64: 308-382.
8. Sood, V.P., Kakar P.K., Wattal B.L. Myiasis in

otorhinolaryngology with entomological aspects. *Journal of Laryngology and Otology.*, 1976, 90: 393-399.

9. Lui PC., Lee MK., Wong JH., Leung CY., Lee CK., Lai RW., Lam ET., Yeung JC., Suen DT., Tse GM. Myiasis by *chrysomya bezziana* in surgical pathology. *Pathology.*, 2005, 37(1): 80-82.

10. Sherman RA, Roselle G, Bills C, Danko LH, Eldridge N. Healthcare-associated myiasis: prevention and intervention. *Infect Control Hosp Epidemiol*; 2005, 26(10): 828-32.

11. Soni NK. Endoscopy in nasal myiasis. *Trop Doct.* 2000, 30(4): 225-227.

12. Ford T, Anania WC, Rosen RC, Mirarchi J, Liaw WH. Treatment of cutaneous myiasis of lower extremity ulcerations with ethyl chloride. *J Am Pediatr Med Assoc*; 1986, 76: 690-692.

13. Victoria J, Trujillo R, Barreto M. Myiasis: a successful treatment with topical ivermectin. *Int J Dermatol*; 1999, 38(2):142-4.

14. Masoodi M, Hosseini K. The respiratory and allergic manifestations of human myiasis caused by larvae of the sheep bot fly (*Oestrus ovis*): a report of 33 pharyngeal cases from southern Iran. *Ann Trop Med Parasitol*; 2003, 97(1): 75-81.