

## DIAGNÓSTICO E EVOLUÇÃO DE UM CASO DE DEGENERAÇÃO TESTICULAR EM CARNEIRO.

Diagnosis and Evolution of a Testicular  
Degeneration Case in a Ram.

Mari Lourdes Bernardi\*

### RESUMO

Um carneiro Hampshire Down com 2,5 anos apresentou sêmen de aspecto aquoso por ocasião dos trabalhos de Inseminação Artificial. A avaliação do sêmen revelou diminuição da motilidade, concentração espermática e aumento de número de **espermatozoides** anormais. Foram feitas cinco avaliações do **sêmen** deste carneiro durante um período de 70 dias. Um elevado **percentual** ( > 90%) de anormalidades espermáticas primárias foi observado nas coletas I, II, III e IV. As alterações espermáticas mais frequentes foram: cabeça **solta** anormal; cauda fortemente enrolada na cabeça; acrossomo defeituoso e implantação retroaxial. Houve uma redução no percentual de acrossomos defeituosos que foi de **68,75%** na **coleta IV** para **8,25%** na **coleta V**. Além da diminuição do número de espermatozoides alterados, foi observado na **coleta V** uma **sensível** melhora no aspecto, motilidade, vigor da mortalidade e concentração espermática.

UNITERMOS: Degeração testicular, infertilidade, morfologia **espermática**, espermatoogênese, carneiro.

### SUMMARY

A **2,5-year-old** Hampshire Down ram had semen with **aquous** aspect when it was being utilized for artificial insemination procedures. At semen evaluation it was observed a decrease in the motility and concentration of spermatozoa and a abnormal spermatozoa. Five semen evaluations were performed over a 70-day period. **It** was observed a high percentage ( > 90%) **of** primary spermatic **abnormalities** at **I, II, III and IV** collections. The most prominent spermatozoa alterations were: abnormal detached head, heads with tightly coiled **tails**, abnormal acrosomes and retroaxial implantation. Abnormal acrosomes decreased from **68,75%** at **IV** collection to **8,25%** at **V** collection. Other than the reduction of the altered spermatozoa it was observed an improvement in semen aspect, sperm motility, progressive sperm motility and sperm **cell** concentration at **V** collection.

\* Pós-Graduada em Reprodução Animal - Universidade Federal de Santa Maria. 97119, Santa Maria/RS.

KEY WORDS: Testicular, degeneration, infertility, epermatozoa, morphology, spermatogenesis, ram.

## INTRODUÇÃO

A degeneração testicular é considerada uma das causas mais frequentes de redução da fertilidade dos machos domésticos (JAINUDEEN & HAFEZ, 1982; JUBB et al., 1985; ROBERTS, 1986) envolvendo alterações degenerativas do epitélio germinativo dos túbulos seminíferos (ARTHUR, 1979), os quais perdem a capacidade de produzir espermatozoides fisiologicamente normais.

O processo de degeneração testicular pode ser uni ou bilateral em função das causas serem locais ou gerais. O desenvolvimento de um quadro de degeneração testicular pode ser rápido, em poucos dias ou em horas, sendo as diversas causas resumidas, conforme JUBB et al. (1985) e ROBERTS (1986), nos seguintes itens: influências térmicas; infecções localizadas ou sistêmicas; fatores nutricionais; distúrbios circulatórios dos testículos; lesões obstrutivas, biópsias testiculares; fatores hormonais; traumatismos; efeitos da idade; radiações; tadores stressantes; substância tóxicas; tumores testiculares; fatores hereditários e processo auto-ímmunes.

Após ter submetido carneiros à temperatura e umidade elevadas durante quatro dias, HOWARTH (1969) verificou uma redução na concentração e motilidade espermáticas, acrescidas de um alto percentual de espermatozoides anormais. MUCCILO et al. (1974) produziram degeneração testicular experimental em carneiros através da insolação escrotal e observaram variações do quadro espermático caracterizadas basicamente por um aumento de número de anormalidades de cauda, peça intermediária e cabeça dos espermatozoides, desaparecimento das ondas microscópicas, elevação do pH e queda da concentração e motilidade espermáticas. REFSAL et al. (1983) descreveram, um caso de degeneração testicular em um macho caprino no qual foi verificado uma motilidade espermática inferior a 10% e uma alta incidência de anormalidades espermáticas caracterizadas principalmente por cabeças soltas anormais, caudas fortemente enroladas e espessamento da peça intermediária.

Examinando o conteúdo escrotal de 2.281 carneiros da raça Merino, abatidos em matadouro durante um período de três anos, WATT (1978) verificou a incidência de 14% do quadro de hipoplasia/atrofia testicular, sendo que as lesões ocorreram com maior frequência em ambos os testículos e em animais mais velhos. Em bovinos, conforme os estudos de VALE FILHO et al. (1978) e NASCIMENTO et al. (1981), a degeneração testicular foi diagnosticada como causa de baixa fertilidade e infertilidade em percentuais que variaram de 30 a 50%.

O prognóstico da degeneração testicular é bastante variável e depende das causas, duração e grau da degeneração, idade e valor do animal (ROBERTS, 1986). A regeneração do epitélio germinativo depende da permanência de espermatogônias e células de sertoli a nível dos túbulos seminíferos e da eliminação do agente etiológico (JUBB et alii. (1985), sendo tanto mais lenta quanto mais profunda tiver sido a degeneração (DERIVAUX, 1980). A recuperação pode ser completa e, normalmente, requer vários meses.

É descrito o caso de um carneiro Hampshire Down que apresentou alterações no aspecto, motilidade, concentração e morfologia espermática, sendo caracterizado um quadro de degeneração testicular, suas alterações mais frequentes e possíveis causas que contribuíram para o desencadeamento do processo.

## MATERIAL E MÉTODOS

Através de exame andrológico efetuado em agosto de 1986, um carneiro de raça Hampshire Down com 2,5 anos, de uma propriedade no município de Guaíba/RS, foi considerado apto para a reprodução. Posteriormente, no período de setembro a dezembro de 1986, participou de quatro exposições, sendo que, por ocasião da última, realizada em 10 de dezembro de 1986, no Estado do Paraná, foi submetido a um período de chuva durante o transporte até o local da mesma. Além disto, durante esta exposição o animal apresentou problema num dos cascos. A partir de 07 de janeiro de 1987 foi usado pela primeira vez como reprodutor, nos trabalhos de Inseminação Artificial, apresentando após um período de 15 dias sêmen de aspecto aquoso.

Após o problema ter sido detectado foram realizados exames das amostras de sêmen coletadas com intervalo de 15 a 22 dias. As coletas foram efetuadas em 11/02, 26/02, 13/03, 30/03 e 21/04 sendo designadas I, II, III, IV e V, respectivamente. Para as coletas foi utilizada a vagina artificial, sendo obtidas duas amostras de sêmen em cada ocasião.

Na avaliação das amostras de sêmen foram observados os seguintes parâmetros: volume do ejaculado (ml); movimento de massa (- a ++++); motilidade (%); vigor da motilidade (0 a 5); concentração espermática ( $\times 10^3$  espermatozoides/mm<sup>3</sup>) e morfologia espermática de 200 células através de esfregaços segundo Cerovski (1976) apud MIES FILHO (1982).

Todos os resultados relativos aos parâmetros citados acima foram avaliados e apresentados a partir de um valor médio dos dois ejaculados obtidos por ocasião de cada coleta. As anormalidades espermáticas foram divididas em primárias e secundárias, segundo a classificação de Blom (1950) apud MIES FILHO (1982).

Através da palpação do conteúdo escrotal foi avaliada a consistência testicular e possível presença de alguma anormalidade.

Como o problema de casco já havia sido por ocasião da detecção de alterações de sêmen, foi recomendado repouso sexual e administração de forragem verde de boa qualidade com o objetivo de acelerar a recuperação do animal.

## RESULTADOS

Os testículos apresentaram consistência semi-flácida em todos os exames efetuados. Não foram verificadas alterações do apetite sexual do carneiro durante o período de observação.

Os parâmetros avaliados no sêmen e suas variações durante o período em que foram realizadas as diversas coletas são apresentados na Tabela 1. As anormalidades observadas na morfologia dos espermatozoides constaram basicamente de alterações primárias. O percentual de alterações primárias, secundárias e espermatozoides sem alterações, é demonstrado na Tabela 2.

TABELA 1. Variações no quarto espermático de um carneiro com degeneração testicular, durante um período de 70 dias.

Coleta	Aspecto*	Volume (ml)	Movimento** de massa	Motilidade vigor <sup>o</sup> (%)		Concentração <sup>&amp;</sup>
I	Aquoso	1,0	-	<10	3	50
II	Aquoso	0,8	-	<10	3	60
III	Leitoso	1,0	++	25	4	350
IV	Aquoso	0,6	-	20	3	40
V	Creimoso	1,0	++++	75	5	1322,5

\* Escala: Aquoso - Leitoso - Creimoso.

\*\* Classificação dos turbilhões: muito ativos (++++); ativos (+++); lentos (++); ausência (-).

<sup>o</sup> Classificação de Walton apud MIES FILHO (1982): 0 a 5.

& Número de espermatozoides por mm<sup>3</sup> x 10<sup>3</sup>.

TABELA 2. Percentual de anormalidade primárias, secundárias e espermatozoides normais observados nos ejaculados de um carneiro com degeneração testicular, avaliados durante um período de 70 dias.

Coleta	Anormalidades		Espermatozoides normais
	Primárias	Secundárias	
I	91,00	2,5	6,5
II	91,50	6,0	2,5
III	97,00	0,5	2,5
IV	98,00	1,5	0,5
V	12,25	0,0	87,75

O índice de espermatozóides anormais atingiu percentuais superiores a 90% nas coletas I, II, III e IV sofrendo uma redução acentuada para 12,25% na coleta V. As anormalidades espermáticas observadas com maior freqüência foram: cabeça solta anormal; cauda fortemente enrolada na cabeça; acrossomo defeituoso e implantação retroaxial. As variações nas suas freqüências durante o período de coletas e exame das amostras de sêmen podem ser verificadas na Figura 1. As alterações a nível de peça intermediária também ocorreram num índice elevado de 12,5% na coleta I, tendo, no entanto, diminuído para valores bastante inferiores (<5%) nas coletas subsequentes.

Apesar de haver ocorrido uma melhora na qualidade do sêmen em termos de aspecto, motilidade e concentração espermática, na coleta III, as anormalidades primárias continuaram atingindo um percentual elevado (97%). Na coleta IV foi verificada uma redução no número de espermatozóides com cauda fortemente enrolada na cabeça e cabeça solta anormal, os quais haviam sido elevado nas três coletas anteriores. Na mesma coleta, no entanto, houve um acentuado aumento no número de espermatozóides com defeitos de acrossomos. Todos os índices de alterações morfológicas diminuíram na coleta V, tendo sido mais evidente a redução do número de espermatozóides com acrossomo defeituoso.

## DISCUSSÃO

A caracterização de um quadro de degeneração testicular no carneiro examinado é baseada fundamentalmente na verificação da redução da motilidade e concentração espermática associada ao aparecimento de um elevado percentual de espermatozóides anormais nos ejaculados, o que está de acordo com o descrito por ARTHUR (1979) e ROBERTS (1986). O volume do ejaculado não sofreu variações (Tabela 1) que fugissem aos parâmetros considerados normais por MIES FILHO (1982), o que está de acordo com MUCCILO et alii. (1974) e ARTHUR (1979) os quais citam não haver alterações no volume de sêmen em quadros de degeneração testicular. A flacidez testicular observada ocorre em testículos com degeneração, embora em casos avançados os testículos possam apresentar-se firmes e endurecidos devido à fibrose ou calcificação (ROBERTS, 1986). Exceto no caso de processos traumáticos ou orquite aguda, conforme DERIVAUX (1980), não existe relação entre degeneração, intensidade do desejo sexual e aptidão para cobertura, o que foi verificado no caso apresentado.

O índice de espermatozóides anormais foi superior a 90% nas coletas I, II, III e IV, o que permite caracterizar um quadro de degeneração testicular severa, conforme ROBERTS (1986), o qual estabelece um aumento de 35 a 60% ou maior no número de células anormais para tal classificação. A ocorrência de um grande número de anormalidades primárias (Tabela 2), as quais ocorrem durante a espermatocitogênese, expressam muito mais a presença de uma degeneração testicular severa do que a presença de anormalidades secundárias, as quais ocorrem no final da espermatogênese ou durante a passagem e armazenamento dos espermatozóides no epidídimo.

O aparecimento de defeitos de acrossomos em grande escala

(Figura 1) também ocorreu em um caso de degeneração testicular em carneiro, associado à varicocele, descrito por OTT et alii. (1982). REFSAL et alii. (1983) também observaram um elevado número de cabeças soltas anormais (Figura 1) no sêmen de um macho caprino com degeneração testicular.

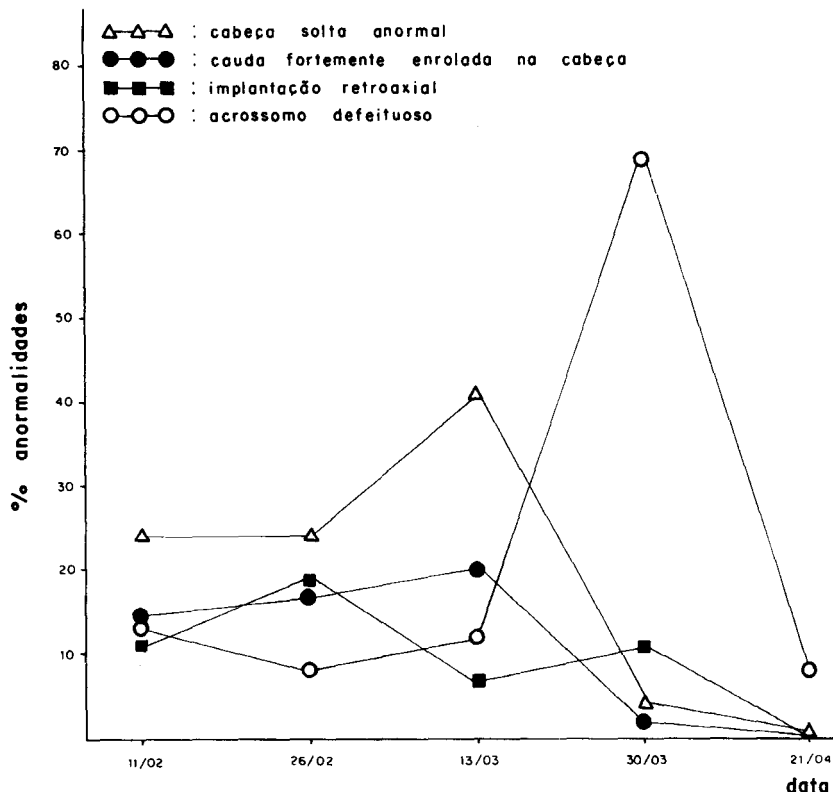


FIGURA 1 - Anormalidades espermáticas primárias observadas com maior frequência em diversos ejaculados de um carneiro com degeneração testicular, durante um período de 70 dias.

ROBERTS (1986) cita situações adversas que podem causar degeneração testicular rápida ou progressiva em carneiros, as quais estão relacionadas com o caso em questão, tais como: transporte sob condições adversas de frio ou calor, fadiga severa, "foot-rot" moderado ou severo e laminite aguda. Acredita-se que o problema de casco observado, associado ao "stress" sofrido pelo animal durante o período de exposições teriam desencadeado o processo de degeneração testicular.

O aspecto cremoso do sêmen, o aumento da motilidade e vigor da motilidade, o aumento do número de espermatozoides/mm<sup>3</sup> e a redução do número de espermatozoides anormais, na coleta V, demonstram que houve um processo de recuperação dos parâmetros alterados. No entanto, não se pode excluir a possibilidade de que a qualidade do sêmen novamente se altere,

mesmo após a recuperação dos parâmetros anormais, o que já foi demonstrado por OTT *et alii.* (1982) num caso de degeneração testicular em que o índice de acrossomos anormais havia atingido um valor de 5% após um período de quatro meses e sofreu um aumento para 83%, um mês depois.

## CONCLUSÕES

A avaliação do sêmen se revelou de fundamental importância para a caracterização da presença e severidade do quadro de degeneração testicular. As avaliações periódicas dos ejaculados permitem determinar com maior precocidade o momento em que os machos afetados estão aptos para serem reintroduzidos nos trabalhos de monta e/ou coleta de sêmen, proporcionando desta forma um melhor aproveitamento, principalmente de animais geneticamente superiores.

## REFERÊNCIAS BIBLIOGRÁFICAS

1. ARTHUR, G.H. Anomalias Reprodutivas dos Machos. In:---. **Reprodução e Obstetrícia em Veterinária** 4ª ed. Rio de Janeiro, Guanabara Koogan, cap.32, p.500-40, 1979.
2. DERIVAUX, J. Esterilidade Masculina. In:---. **Reprodução dos Animais Domésticos**. Zaragoza, Acribia, c.7, p.224-55, 1980.
3. HOWARTH, B. Fertility in the following exposure to elevated ambient temperature and humidity. *J. Reprod. Fert.* v.19, p.179-83, 1969.
4. JAINUDDEN, M.R. & HAFEZ, E.S.E. Distúrbios Reprodutivos nos Machos. In: HAFEZ, E.S.E. **Reprodução Animal** 4ª ed. São Paulo, Manole, cap.23, p.545-69, 1983.
5. JUBB, K.V.F.; KENNEDY, P.C. & PALMER, N. The male genital system. In:---. **Pathology of Domestic Animals**. 3ª ed. Florida, Academic Press, v.3, cap.5, p.428-32, 1985.
6. MIES FILHO, A. **Reprodução dos Animais e Inseminação Artificial** 5ª ed. Porto Alegre, Sulina, v.2, p.783, 1982.
7. MUCCILO, R.G.; BERNABE, R.C. & BERNABE, V.H. Variações no Quadro Espermático de Carneiros Submetidos a Degeneração Testicular Experimental. *Rev. Fac. Med. Zootec. Univ. São Paulo*, v.11, p.155-77, 1974.
8. NASCIMENTO, E.F.; COSTA MAIA, P.C.; CHQUILOFF, M.A.G. & NOGUEIRA, R.H.G. Alterações Testiculares e Epididimárias em Bovinos. II. Degeneração Testicular e Cistos Intra-Epiteliais no Epidídimo. *Arg. Esc. Vet. UFMG*, Belo Horizonte, v.33, n.3, p.407-12, 1981.
9. OTT, R.S.; HEATH, E.N. & BANE, A. Abnormal spermatozoa, Testicular Degeneration and Varicocele in a Ram. *Am. J. Vet. Res.*, v.19, n.2, p.241-45, 1982.
10. REFSAL, K.R.; SIMSON, O.A. & GUNTHER, J.D. Testicular Degeneration in a Male Goat. A Case Report. *Theriogenology*, v.19, n.5, p.685-91, 1983.
11. ROBERTS, S.Y. Infertility in Male Animals. In:---. **Veterinary Obstetrics and Genital Diseases**. 3ª ed. Michigan, Edwards Brothores, cap.18, p.752-893, 1986.
12. VALE FILHO, V.R.; PINTO, P.A.; FONSECA, J. & SOARES, L.C.V. **Patologia do Sêmen**. Trabalho do II Prêmio Dow Veterinária, p.54, 1978.
13. WATT, D.A. Testicular Phatology of Merino Rams. *Aust. Vet. J.*, v.54, n.10, p.473-78, 1978.