

HOSPITAL DE CLÍNICAS DE PORTO ALEGRE

PROGRAMA DE RESIDÊNCIA MÉDICA EM OFTALMOLOGIA – ANO ADICIONAL EM  
TRANSPLANTE DE CÓRNEA

TRABALHO DE CONCLUSÃO DE RESIDÊNCIA

**Injeção de sangue autólogo intraestromal no manejo da hidropisia nas doenças ectásicas  
da córnea**

Aluna de Residência: Júlia Teixeira Leite Pereira

Orientador: Diane Ruschel Marinho

Pesquisadores colaboradores: Sérgio Kwitko

Samara Barbara Marafon

**Porto Alegre**

**2023**

### CIP - Catalogação na Publicação

TEIXEIRA LEITE PEREIRA, JÚLIA  
Injeção de sangue autólogo intraestromal no manejo  
da hidropisia nas doenças ectásicas da córnea / JÚLIA  
TEIXEIRA LEITE PEREIRA. -- 2023.  
26 f.  
Orientador: Diane R. Marinho.

Coorientador: Samara B. Marafon.

Trabalho de conclusão de curso (Especialização) --  
Universidade Federal do Rio Grande do Sul, Hospital de  
Clínicas de Porto Alegre, Oftalmologia - Córnea e  
doenças externas, Porto Alegre, BR-RS, 2023.

1. Córnea. 2. CERATOCONE. 3. SANGUE. 4. TRANSPLANTE  
DE Córnea. 5. EDEMA. I. R. Marinho, Diane, orient.  
II. B. Marafon, Samara, coorient. III. Título.

<b>Sumário</b>	<b>Página</b>
Título, subtítulo e pesquisadores	1
Sumário	2
Resumo	3
1. Introdução	4
2. Justificativa	6
3. Objetivo	6
4. Metodologia	7
4.1. Descrição cirúrgica	7
4.2 Pós-operatório e seguimento	8
5. Relato de casos	9
6. Resultados	13
7. Discussão	15
Anexos	17
Referências	25

## RESUMO

**INTRODUÇÃO:** A hidropisia aguda é definida como edema estromal corneano causado pela ruptura da membrana de Descemet e influxo do humor aquoso, que se acumula entre o estroma e epitélio corneano. Apesar de ser um processo autolimitado, os sinais e sintomas podem levar de 2 a 4 meses para sua resolução. Ademais, a forma crônica da doença pode levar a complicações graves como neovascularização, perfuração e ceratite infecciosa.

**OBJETIVO:** Acelerar a resolução da hidropisia pela injeção intraestromal de sangue autólogo, nos casos que não respondem ao tratamento clínico inicial. **DESENHO:** Série de casos de 8 olhos (7 pacientes) com hidropisia aguda por ceratocone. **MATERIAIS E MÉTODOS:** A técnica cirúrgica consiste em preencher os vacúolos e/ou edema estromais com injeção intraestromal de sangue autólogo. Avaliações pré e pós-operatórias são realizadas com registro fotográfico e OCT de córnea. **RESULTADO:** De 8 olhos, 6 obtiverem redução paquimétrica ao OCT superior à 50% em 30 dias. A mediana de resolução da hidropisia foi de 30 dias.

**Palavras-chaves:** Ceratocone; hidropisia aguda; sangue autólogo



## 1. INTRODUÇÃO

A hidropisia corneana aguda (HCA) é definida como edema de córnea agudo resultante de rotura na membrana de Descemet (MD) e endotélio, o que permite o influxo de humor aquoso no estroma e no epitélio da córnea. As condições ectáticas da córnea como ceratocone, ceratoglobó, degeneração marginal pelúcida (DMP) e ectasia pós cirurgia refrativa estão associadas com a ocorrência de hidropisia.<sup>1,2</sup>

Apesar de ser uma condição autolimitada, a hidropisia é visualmente debilitante, e os sintomas podem levar à elevada morbidade, especialmente entre os indivíduos jovens, os principais acometidos. Além disso, a hidropisia está associada a complicações graves como ceratite infecciosa, neovascularização e perfuração da córnea.<sup>12,13,14</sup>

A HCA ocorre em 2.6 a 2.8% dos pacientes com ceratocone<sup>5,6,7</sup>, apresenta maior incidência na segunda e terceira década de vida e possui uma preponderância maior em homens (razão H:M 2.88:1).<sup>6</sup> Dentre os fatores de risco para o desenvolvimento da HCA estão doença em estágio avançado (alta ceratometria e baixa acuidade visual), diagnóstico em idade precoce, ato de coçar os olhos, ceratoconjuntivite vernal, atopia e Síndrome de Down.<sup>6,7,9</sup>

Vários tipos de tratamento já foram propostos, medicamentosos, cirúrgicos e expectantes. O tratamento medicamentoso tem como objetivo o alívio dos sintomas até a resolução espontânea da hidropisia e, portanto, não é curativo nem tampouco reduz o tempo de resolução. Ele inclui colírios lubrificantes, cicloplégicos, soluções salinas hipertônicas, hipotensores e anti-inflamatórios esteróides ou não esteróides. Entre os tratamentos cirúrgicos, uma série de técnicas já foram descritas, incluindo recobrimento conjuntival, tarsorrafia, cauterização química e térmica da córnea, injeção intracameral de

hemoderivados, ceratoplastia lamelar posterior e ceratoplastia penetrante de urgência. Atualmente, a injeção intracameral de ar ou gases expansíveis, associada ou não à sutura de córnea tem sido amplamente estudado e aplicado, porém permanece associado a necessidade de tratamento repetidos e complicações graves.<sup>2,3,5,8</sup>

O sangue e seus hemoderivados tem demonstrado a capacidade de aprimorar o processo de cicatrização e estimular a regeneração de diferentes tecidos. Isto é atribuído aos fatores de crescimento e proteínas bioativas que são sintetizadas pelo sangue.<sup>10</sup> Na oftalmologia, seu uso tem sido estudado no tratamento de uma série de doenças, como olho seco, úlceras neurotróficas, defeitos epiteliais persistentes e outros, com excelentes resultados.<sup>10,11</sup> Partindo desta premissa, propõe-se a utilização do sangue, sem preparações ou formulações, para o tratamento do edema de córnea agudo da hidropisia. Neste artigo descreveremos uma série de casos com o uso do sangue autólogo como proposta custo-efetiva no tratamento da hidropisia aguda.

Ademais, impactados pela pandemia, os pacientes que aguardam um transplante de córnea no HCPA deixaram de aguardar uma média de 30-60 dias para um total de 15 meses por um tecido. Dessa forma, o risco de complicações associadas à cronicidade da hidropisia corneana teve um crescente importante nos últimos dois anos. Diante deste cenário, foi imperativa a busca por novas opções terapêuticas, na intenção de reduzir a morbidade e permitir a realização do transplante em período mais posterior, sem comprometer o resultado. Assim, a opção pela realização da injeção intraestromal de sangue teve lugar ao longo do ano de 2022, demonstrando resultados possivelmente positivos, que precisam ser catalogados e analisados.

## 2. JUSTIFICATIVA

A hidropisia aguda é uma condição que atinge pacientes jovens, possui alta morbidade e é visualmente debilitante. Quando crônica, além das complicações presentes, a neovascularização de córnea pode implicar em redução da sobrevida do transplante de córnea.

Apesar de haver uma série de proposições de tratamentos na literatura, a necessidade de um procedimento simples, pouco invasivo, custo-efetivo, com baixos riscos e que diminua o tempo de resolução desta condição é imperativo.

Em nosso conhecimento, esse será a primeira série de casos utilizando o sangue autólogo como proposta de tratamento da hidropisia corneana, visando acelerar o tempo de resolução desta condição.

## 3. OBJETIVOS

Objetivo Geral:

1. Descrever uma série de casos utilizando o sangue autólogo como tratamento da hidropisia em pacientes com doenças ectásicas da córnea.

Objetivos Específicos:

1. Avaliar a resposta do tratamento (resolução do edema) da hidropisia com o sangue autólogo em uma série de casos. Para isso, serão captados os pacientes que se

apresentarem no ambulatório de oftalmologia do HCPA com o diagnóstico de hidropisia aguda ou crônica e foram tratados com a intervenção proposta.

2. Descrever os resultados do tratamento, baseados em exame clínico, registro fotográfico e OCT (tomografia de coerência óptica) da córnea.
3. Servir como uma referência para novas pesquisas prospectivas.

#### **4. METODOLOGIA**

Pacientes em acompanhamento no ambulatório de oftalmologia do Hospital de Clínicas de Porto Alegre (HCPA), com diagnóstico de ectasia corneana e hidropisia durante o ano de 2022 e que não obtiverem melhora clínica, ou mesmo pioraram, a despeito do tratamento conservador por um tempo mínimo de 15 dias e que concordaram em participar do estudo.

Dados referentes à idade, sexo, lateralidade, duração e descrição dos sintomas na apresentação e detalhes de tratamento prévios foram coletados. Ademais, foram submetidos à exame oftalmológico completo no momento do diagnóstico e nas consultas subsequentes ao procedimento cirúrgico. As seguintes informações foram colhidas:

- Melhor acuidade visual corrigida (Tabela de Snellen)
- Medida da pressão intraocular (tonômetro de aplanção de Goldmann)
- Exame do segmento anterior na lâmpada de fenda.

Além do exame clínico, todos pacientes tiveram fotodocumentação da córnea e exame de OCT de córnea (Cirrus OCT, Carl Zeiss Meditec AG, Germany) de córnea realizados no momento do diagnóstico e em todas as consultas de segmento após o procedimento cirúrgico.

A duração do edema de córnea (medida do desfecho primário) foi calculado em dias, da data do procedimento cirúrgico até o desaparecimento completo do edema de córnea no exame de biomicroscopia e no OCT de córnea.

Todo o acompanhamento diagnóstico e terapêutico dos pacientes já é realizado de rotina na instituição, não configurando novas modalidades e nem gerando novos custos.

#### 4.1. TÉCNICA CIRÚRGICA

O procedimento cirúrgico foi realizado naqueles pacientes que consentiram em ser submetidos. Foi realizado no Centro Cirúrgico Ambulatorial sob anestesia tópica ou geral com todas as precauções assépticas.

No pré-operatório, é instilado nitrato de pilocarpina 2% tópica para a constrição da pupila para evitar trauma iatrogênico inadvertido do cristalino.

É coletado 3ml de sangue do paciente, imediatamente antes do procedimento, por um acesso venoso periférico e depositado em uma cuba estéril. O sangue é aspirado em uma seringa e 0.5ml é injetado no estroma da córnea com agulha de 30 Gauge, visando preencher toda área de edema e vacúolos.

#### 4.2. PÓS-OPERATÓRIO E SEGUIMENTO

No pós-operatório, todos pacientes receberam doses de esteróide tópico (acetato de prednisolona 1%), hiperosmótico (cloreto de sódio 5%), antibiótico profilático e lubrificantes (hialuronato de sódio 1%) até a resolução do edema de córnea.

As visitas de seguimento foram realizadas semanalmente no primeiro mês, quinzenalmente no segundo mês, e, após, mensalmente até a resolução do edema de córnea. Todos os pacientes passaram por exame oftalmológico completo (igual à avaliação pré-operatória), registro fotográfico e OCT de córnea.

### 5. RELATO DE CASOS

#### **Caso 1**

Paciente masculino, 22 anos, apresentou-se com quadro de dor, baixa acuidade visual (BAV), fotofobia e lacrimejamento há 7 dias em olho direito (OD). Diagnóstico prévio de ceratocone e história de hidrópsia no olho contralateral. Melhor acuidade visual (MAV) de contar dedos em ambos olhos. Exame de biomicroscopia revelou hidropisia aguda com edema de córnea e vacúolos intraestromais em OD (Figura 1a). O OCT mostrou edema estromal e epitelial associada à vacúolos intraestromais (Figura 1b).

Após 2 semanas sem resposta ao tratamento clínico medicamentoso, foi realizada a injeção de sangue autólogo intraestromal. Paciente apresentou resolução do edema de córnea, observado em exame físico e OCT 14 dias após o procedimento (Figuras 1c e 1d).

## **Caso 2**

Paciente feminina, 30 anos, com diagnóstico de ceratocone avançado em OD e aguardando transplante de córnea, apresentou quadro agudo de dor, fotofobia e presença de mancha branca em OD há 1 dia (Fig 2a). Acuidade visual se mantinha em contar dedos junto ao rosto. À biomicroscopia, córnea com edema estromal e epitelial central (Fig. 2b). OCT de córnea revelou edema estromal com presença de vacúolos e edema epitelial. Não foi possível avaliar anatomia da membrana de Descemet (MD). Após 2 semanas de tratamento clínico medicamentoso e com a piora dos sinais e sintomas, foi indicado tratamento com injeção de sangue autólogo.

A paciente evoluiu com resolução da hidropisia aguda após 4 semanas da injeção (Fig. 2b e 2c). Nenhum tipo de complicação foi observado no período.

## **Caso 3**

Paciente feminina, 39 anos, em acompanhamento por ceratocone, conjuntivite alérgica de difícil controle e transplante de córnea prévio em OE, comparece à consulta de urgência com dor e fotofobia intensas, piora da AV (CDJR) e mancha branca no olho direito. À biomicroscopia apresentava quadro de hidropisia aguda e OCT mostrava edema de grande monta na presença de vacúolos intraestromais (Fig. 3a). Apesar do tratamento clínico, paciente evoluiu com piora dos sintomas.

Foi realizado procedimento de injeção de sangue intraestromal, sem intercorrências. Houve completa resolução da hidropisia no período de 45 dias (Fig 3b), com melhora também dos sinais e sintomas. Ademais, já era possível perceber, ao OCT, melhora do edema de córnea

desde o 7º dia de pós-operatório. Esta paciente desenvolveu hipertensão ocular no pós-operatório, que foi resolvida após a suspensão do colírio de corticóide.

#### **Caso 4**

Paciente masculino, 49 anos, obeso mórbido com diagnóstico prévio de ceratocone, *floppy eyelid* e entrópio espástico, procura atendimento por piora abrupta da visão e dor em OD. Exame de biomicroscopia constatava hidropisia aguda em toda a extensão da córnea (Fig 4a) e OCT com edema estromal importante e ausência de vacúolos significativos (Fig 4b). Após falência de tratamento clínico, foi realizada a injeção intraestromal.

Após o procedimento, paciente perdeu seguimento por 30 dias e retornou mantendo o edema de córnea severo e entrópio. Foi realizada cirurgia de pálpebra para correção do entrópio e novamente houve perda do seguimento. Retorna após 5 meses do procedimento, apresentando resolução da hidropisia, porém com desenvolvimento de neovascularização da córnea (Fig 4c e 4d).

#### **Casos 5 e 6**

Paciente masculino, 14 anos, diagnóstico de ceratocone e hidropisia corneana crônica em ambos os olhos, extremamente sintomático com fotofobia intensa e BAV AO. À biomicroscopia, edema e neovascularização superficial e profunda da córnea em AO. OCT de córnea mostrava edema estromal com pequeno vacúolo estromal em OD e sem vacúolos em OE (Fig. 5a e 5b). Paciente já havia recebido diagnóstico de hidropisia aguda em OD há 2 anos e em OE há 3 meses.



Houve perda de seguimento e uso incorreto do tratamento clínico por diversas vezes. Foi indicado injeção de sangue autólogo em AO, sob anestesia geral. Houve melhora progressiva do edema em ambos os olhos (Fig. 5c e 5d) e melhora sutil dos sintomas. Não houve melhora da AV devido à fibrose severa da córnea.

### **Caso 7**

Paciente masculino, 68 anos, diagnóstico de degeneração marginal pelúcida em uso de lente de contato escleral (LCE) se apresenta com quadro de hiperemia, dor e intolerância ao uso da LCE em olho esquerdo. Na biomicroscopia, presença de edema de córnea inferior e hiperemia conjuntival (Fig 7a). No OCT, edema de córnea sem vacúolos (Fig. 7b). Iniciado tratamento clínico para hidropisia aguda. Paciente teve melhora parcial dos sintomas após início do tratamento, no entanto sem resolução do quadro de edema. Foi indicado injeção de sangue autólogo. Após 60 dias do procedimento, houve redução paquimétrica discreta ao OCT, melhora do edema epitelial e dos sintomas.

### **Caso 8**

Paciente masculino, 15 anos, diagnóstico de ceratocone avançado e hidropisia aguda em OE. Ao OCT de córnea, presença de edema de limbo a limbo e vacúolos (Fig. 8a). Realizou tratamento clínico conservador sem melhora por 15 dias. Evoluiu com resolução da hidropisia 41 dias após injeção de sangue autólogo (Fig. 8b-c).

## 6. RESULTADOS

Apresentamos 8 casos de hidropisia corneana de 7 pacientes que não tiveram melhora dos sinais e sintomas após um mínimo de 15 dias de tratamento clínico e, portanto, foram submetidos à injeção de sangue autólogo intraestromal. Houve uma prevalência maior de homens (6H:2M), e a idade variou de 14 a 68 anos (média de 34,57 anos).

Destes, 7 casos tinham diagnóstico prévio de ceratocone e 1 caso de DMP; 5 casos foram considerados agudos (tempo do início dos sintomas até a injeção inferior a 30 dias) e 3 casos foram considerados crônicos (tempo superior a 30 dias).

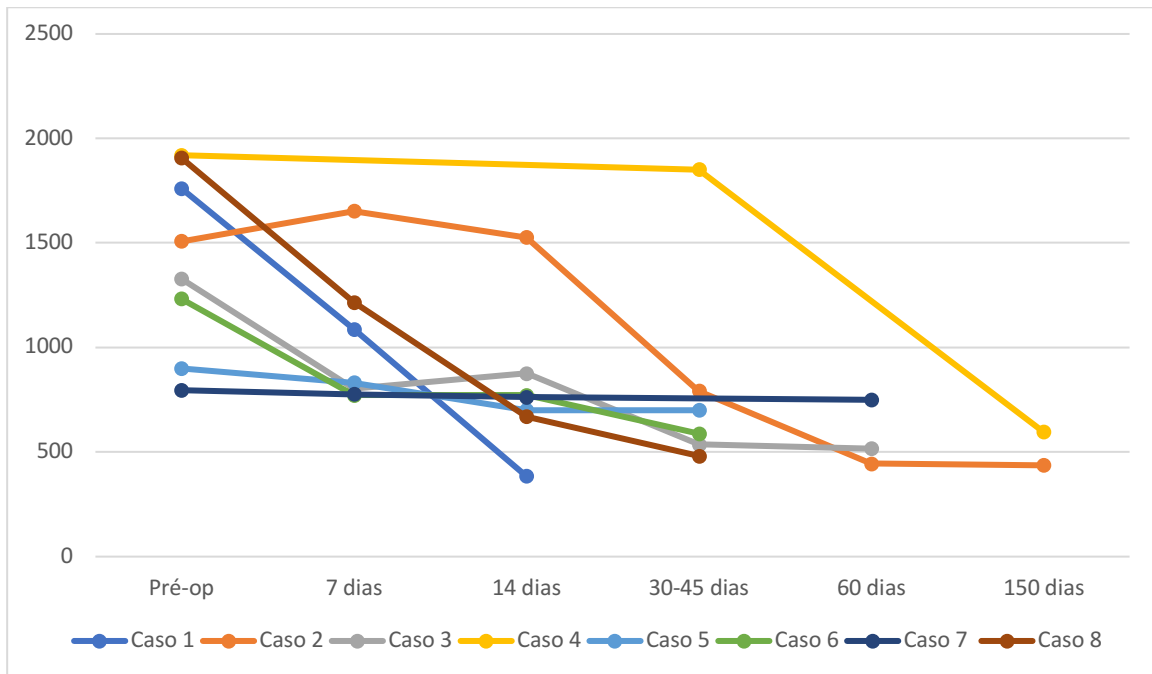
Tabela 1 – Dados demográficos

	Idade	Sexo	Lateralidade	Tempo do início dos sintomas até injeção (dias)	Tempo de resolução da hidropisia após injeção (dias)
Caso 1	22	M	OD	20	14
Caso 2	30	F	OD	10	30
Caso 3	44	F	OD	19	48
Caso 4	49	M	OD	18	150
Caso 5	14	M	OD	75	21
Caso 6	14	M	OE	575	30
Caso 7	68	M	OE	60	*
Caso 8	15	M	OE	15	41

\*Ainda sem resolução

Tabela 2 – Evolução da paquimetria no OCT de córnea pré e pós-operatório (em  $\mu\text{m}$ )

	Pré	7 dias	14 dias	30-45 dias	60 dias	150 dias
<b>Caso 1</b>	1760	1088	384	-	-	-
<b>Caso 2</b>	1508	1652	1526	792	444	436
<b>Caso 3</b>	1328	804	876	536	516	-
<b>Caso 4</b>	1920	-	-	1852	-	596
<b>Caso 5</b>	900	832	700	584	-	-
<b>Caso 6</b>	1232	772	772	588	-	-
<b>Caso 7</b>	796	776	763	-	750	-
<b>Caso 8</b>	1906	1216	669	481	-	-

Gráfico 1 – Progressão paquimétrica no OCT de córnea (em  $\mu\text{m}$ )

Dos 8 casos, 6 casos tiveram uma redução superior à 50% na paquimetria da córnea ao OCT dentro de 30 dias.

Nenhum caso desenvolveu complicações relacionadas ao procedimento.

Um caso não teve resposta ao tratamento e evoluiu com opacidade central densa, associada à neovascularização da córnea.

## 7. DISCUSSÃO

Neste trabalho, reportamos o uso de sangue autólogo intraestromal na rápida resolução da hidropisia no ceratocone. Para acelerar a resolução da HA, várias intervenções cirúrgicas já foram usadas, porém nenhum procedimento teve resultados bem-sucedidos e consistentes. A injeção intracameral de ar ou gás (SF6 ou C3F8) associado ou não à sutura de córnea é utilizada para tamponar a rotura e prevenir o influxo de aquoso para o estroma. Em estudos comparativos, a injeção de ar ou gás parece resultar em resolução da HA em até 3 semanas. No entanto, em algumas situações, há necessidade de múltiplas injeções, há risco de potenciais complicações como hipertensão ocular, catarata, bloqueio pupilar, Síndrome de *Urretz-Zavalía* e migração de gás intraestromal.<sup>2,4,17</sup>

O sangue e seus hemoderivados, como o soro autólogo e plasma enriquecido com plaquetas (PRP), são amplamente utilizados no tratamento de doenças promovendo a regeneração de múltiplos tipos de tecidos. *Alio et al* descreveu a utilização de E-PRP (Eye - PRP) na câmara anterior no tratamento da hidropisia aguda<sup>16</sup>. O artigo propõe mecanismos para a rápida resolução observada, como o preenchimento da superfície posterior da córnea pelo hemoderivado e, assim, servindo de barreira mecânica para a entrada de aquoso,

associado à estimulação ao crescimento do endotélio na área de rotura da membrana de Descemet.

A utilização do sangue, sem preparações, no tratamento da HA já foi relatada previamente por Regis e associados<sup>15</sup>. É proposto que o sangue, ao coagular, pode tamponar a rotura e/ou estimular a proliferação fibroblástica favorecendo a resolução do caso. No caso descrito, um olho foi tratado pela técnica e apresentou resolução da hidropisia em 30 dias.

Nossa série de casos reporta uma experiência positiva na utilização do sangue autólogo, uma vez que reduziu o tempo de resolução da hidropisia de 2 a 4 para 1 a 2 meses, quando comparada às técnicas conservadoras<sup>5,18</sup>. Ademais, é um procedimento tecnicamente acessível e de baixo custo. A ausência de complicações e o possível impacto positivo na redução dos sintomas agudos e das sequelas da hidropisia crônica demonstram que o procedimento pode ser benéfico. Estudos futuros poderiam avaliar critérios e melhor selecionar os candidatos às técnicas disponíveis de tratamento da hidropisia.

**ANEXOS**

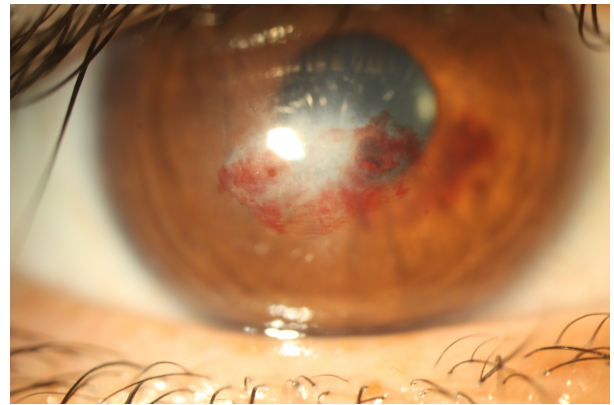
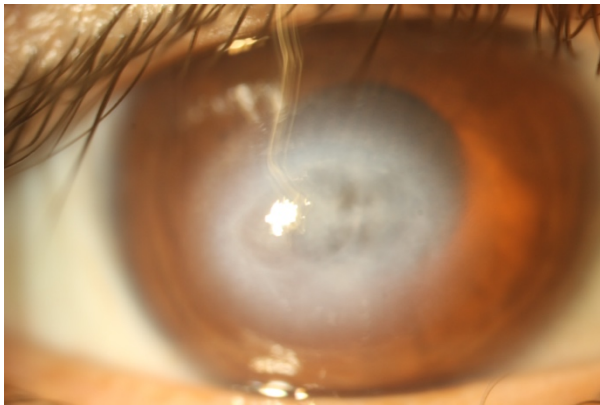
**Figuras**

**Figura 1a:** Córnea com edema estromal e vacúolo central.

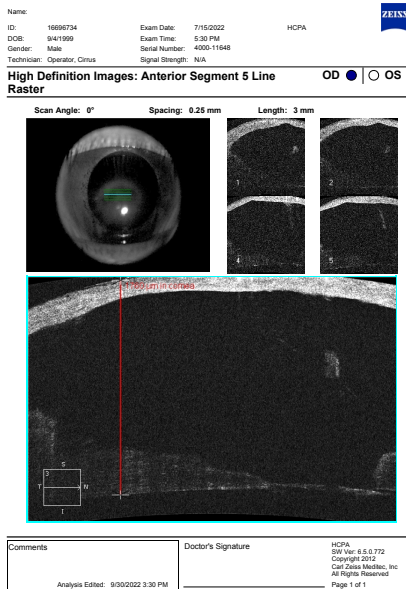
**Figura 1b:** OCT de córnea. Edema estromal (1760 µm) com vacúolo.

**Figura 1c:** Córnea com resolução do edema, leucoma central e impregnação do sangue intraestromal.

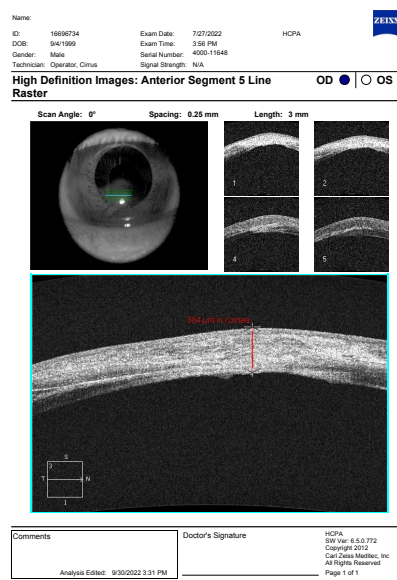
**Figura 1d:** OCT de córnea 14 dias após injeção de sangue autólogo. Resolução do edema (384µm).



*Figura 1a*



*Figura 1b*



*Figura 1d*

**Figura 2a:** Pré-operatório. Córnea com edema estromal.

**Figura 2b:** OCT pré-operatório. Paquimetria de 1508.

**Figura 2c:** 30 dias de pós-operatório. Melhora do edema, leucoma residual e impregnação do sangue

**Figura 2d:** OCT 30 dias de pós-operatório. Paquimetria de 782µm.

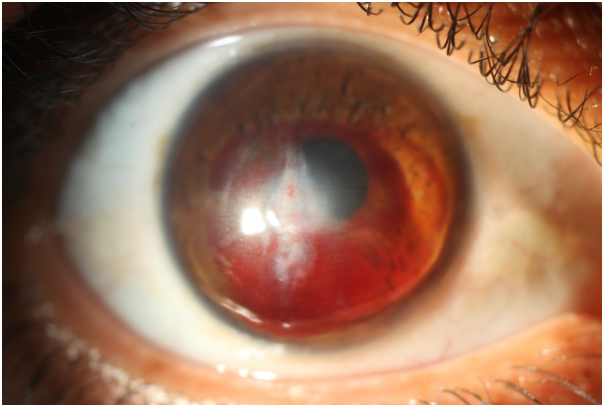


Figura 2a

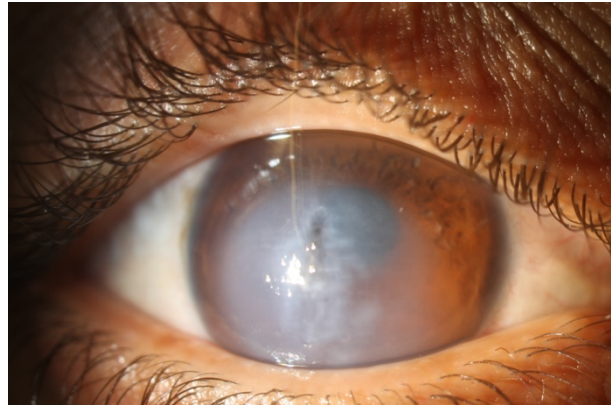


Figura 2c

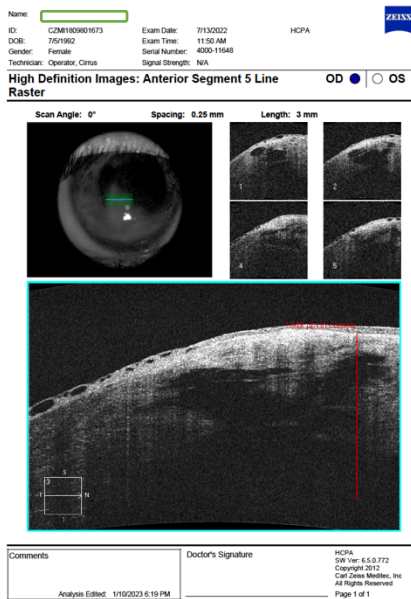


Figura 2b

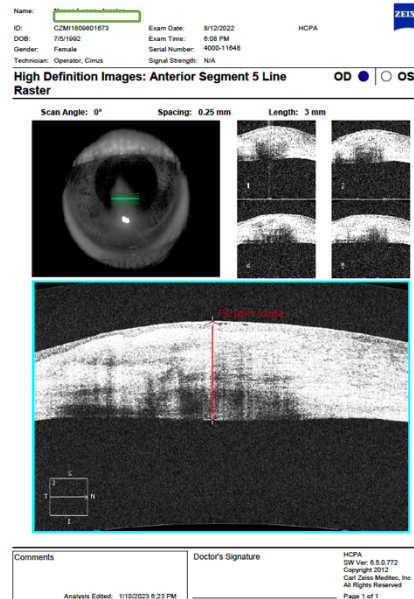


Figura 2d

**Figura 3a:** Pré-operatório. Córnea com rotura da MD e edema estromal.

**Figura 3b:** OCT pré-operatório. Paquimetria de 1328µm e presença de múltiplos vacúolos intraestromais.

**Figura 3c:** 48 dias de pós-operatório. Leucoma central e áreas com impregnação de sangue intraestromal.

**Figura 3d:** OCT 48 dias de pós-operatório. Paquimetria de 656µm.

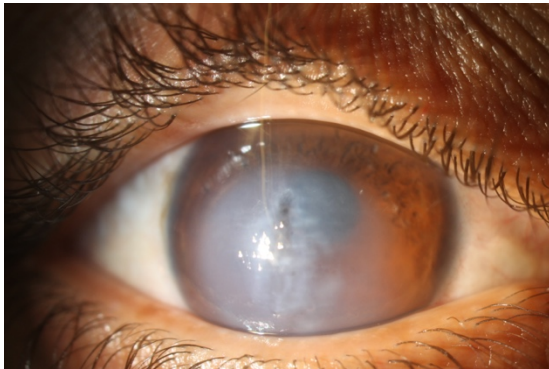


Figura 3a

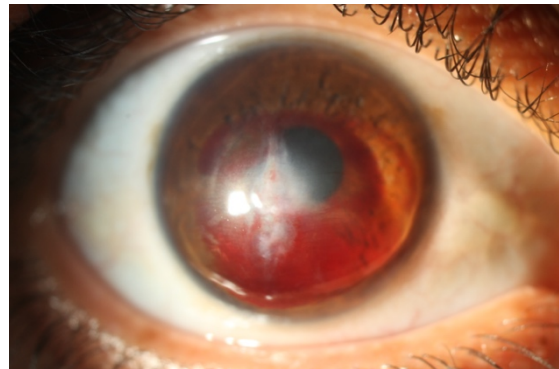


Figura 2c

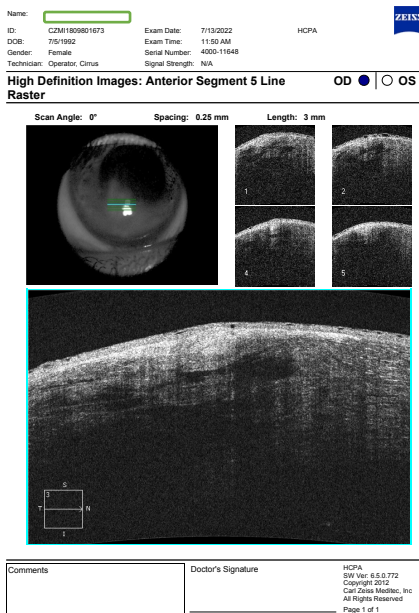


Figura 3d

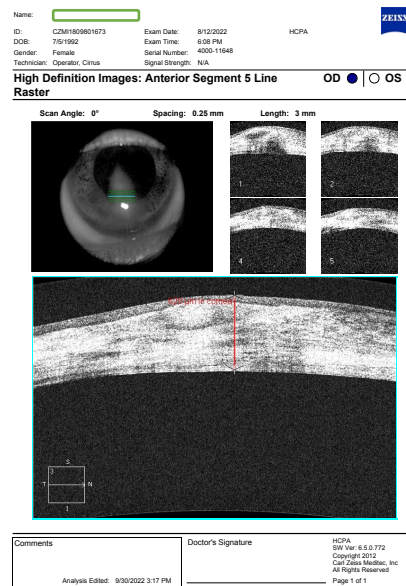


Figura 3b



**Figura 4a:** Pré-operatório. Córnea com edema estromal difuso, limbo a limbo.

**Figura 4b:** OCT pré-operatório. Paquimetria de 1920  $\mu\text{m}$ , edema e presença de múltiplos vacúolos intraestromais.

**Figura 4c:** 5 meses de pós-operatório. Leucoma central em toda extensão da córnea e neovascularização difusa.

**Figura 4d:** OCT 5 meses de pós-operatório. Paquimetria de 598 $\mu\text{m}$ .

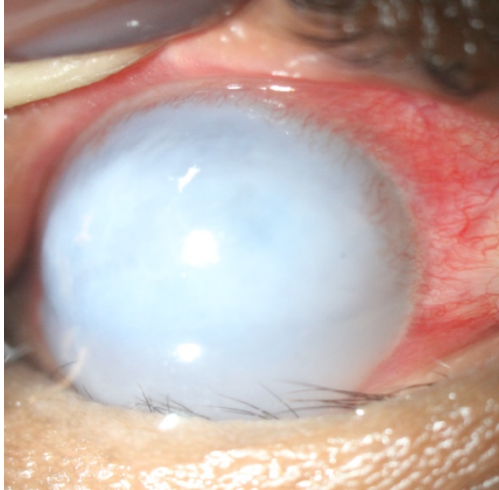


Figura 4a

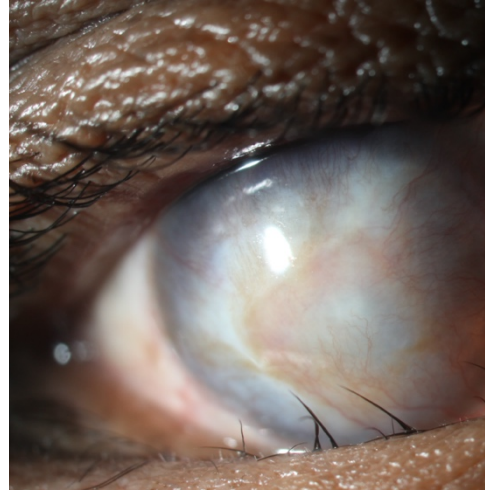


Figura 4c

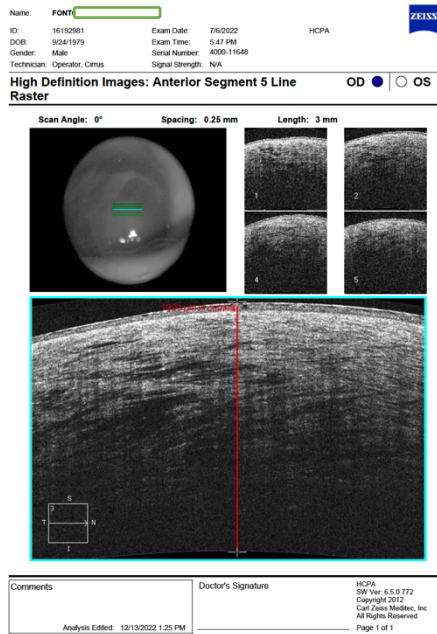


Figura 4b

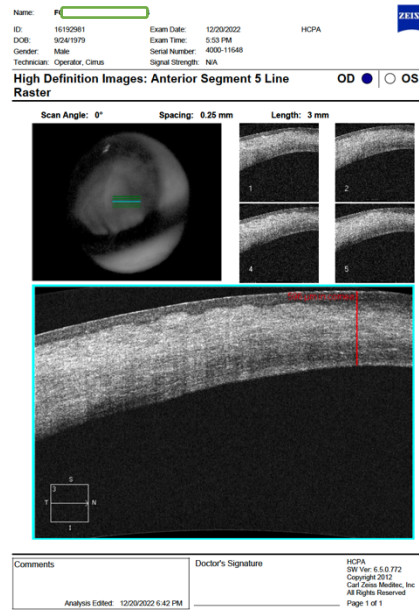


Figura 4d

**Figura 5a:** Pré-operatório. Córnea com hidropisia e neovascularização

**Figura 5b:** OCT pré-operatório. Paquimetria de 920 µm, edema estromal e epitelial, descolamento da membrana de DM.

**Figura 5c:** 45 dias de pós-operatório. Leucoma central, neovascularização, áreas de impregnação de sangue.

**Figura 5d:** OCT 45 dias de pós-operatório. Paquimetria de 712µm.

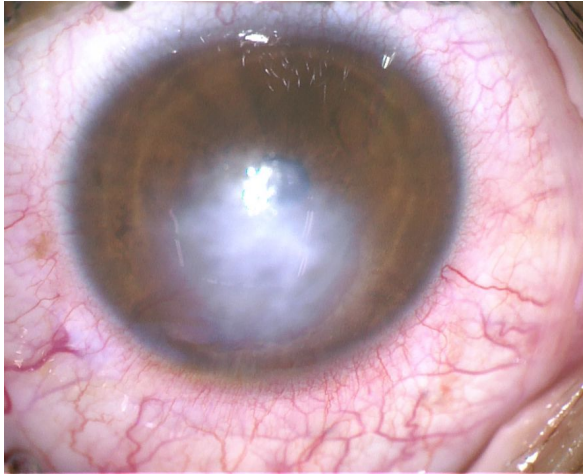


Figura 5a

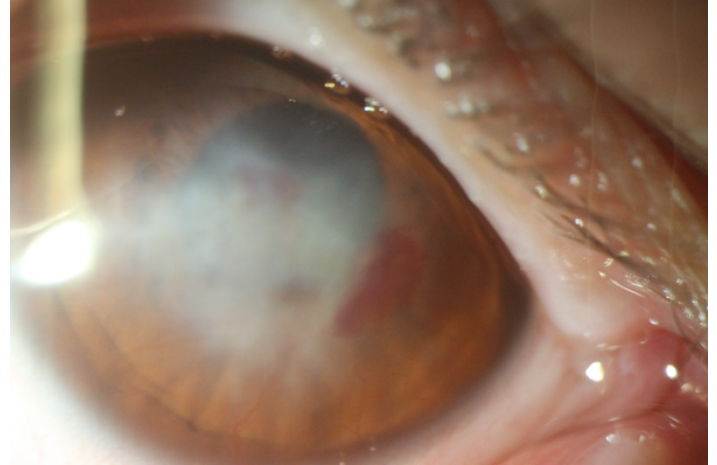

Figura 5c

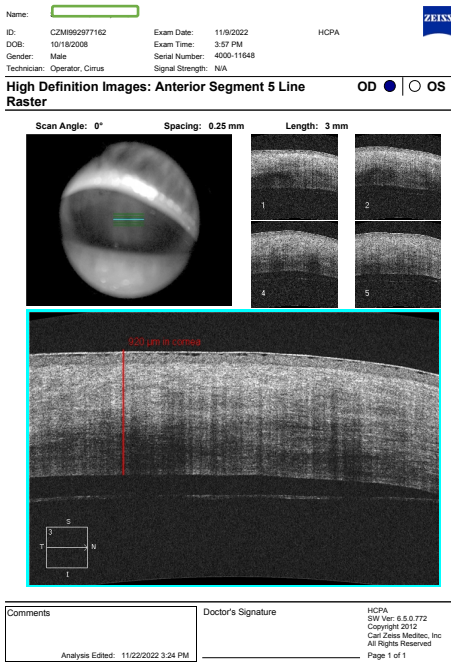


Figura 5b

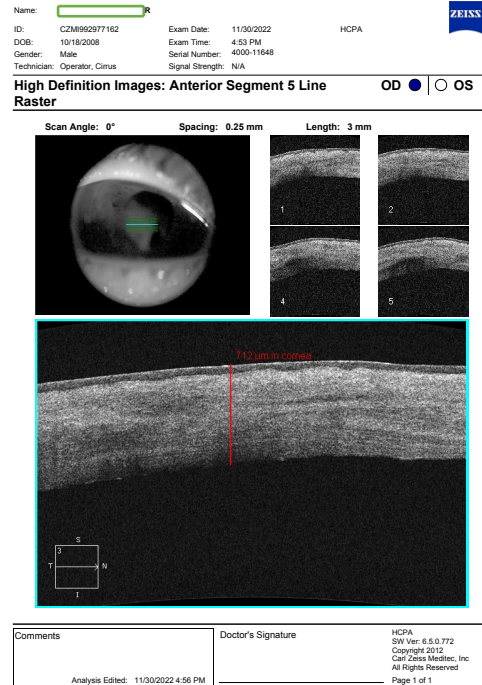


Figura 5d

**Figura 6a:** Pré-operatório. Córnea com hidropisia e neovascularização

**Figura 6b:** OCT pré-operatório. Paquimetria de 1256µm, edema estromal e epitelial.

**Figura 6c:** 45 dias de pós-operatório. Leucoma centro superior, neovascularização, áreas de impregnação de sangue.

**Figura 6d:** OCT 45 dias de pós-operatório. Paquimetria de 772µm

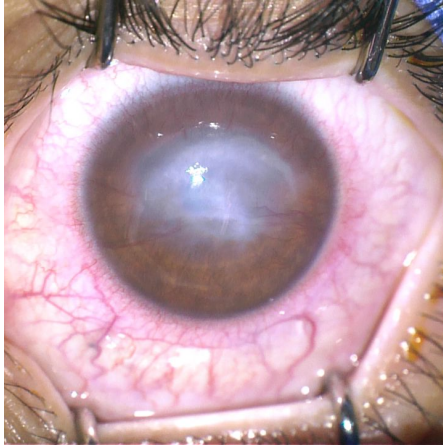

Figura 6a

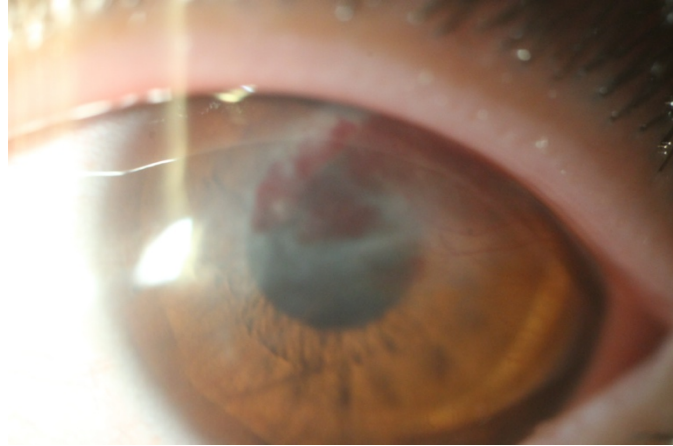


Figura 6c

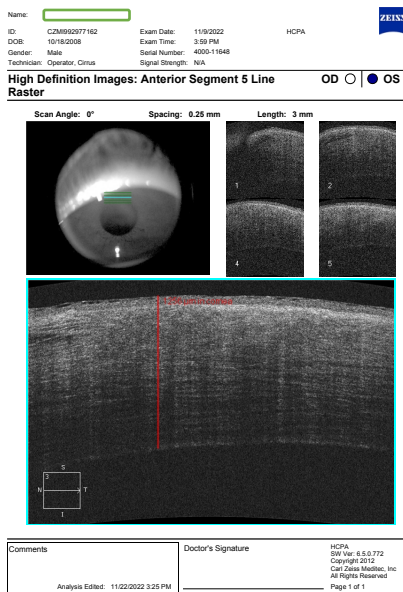


Figura 6b

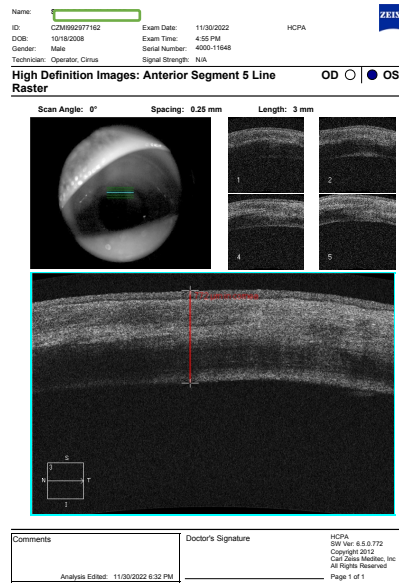


Figura 6d



**Figura 7a:** Pré-operatório. Córnea com hidropisia inferior e área de afinamento adjacente.

**Figura 7b:** OCT pré-operatório. Paquimetria de 776µm, edema estromal e área de afinamento adjacente.

**Figura 7c:** 1º dia de pós-operatório. Área de edema inferior preenchida com sangue.

**Figura 7d:** OCT 15 dias de pós-operatório. Paquimetria de 776µm.

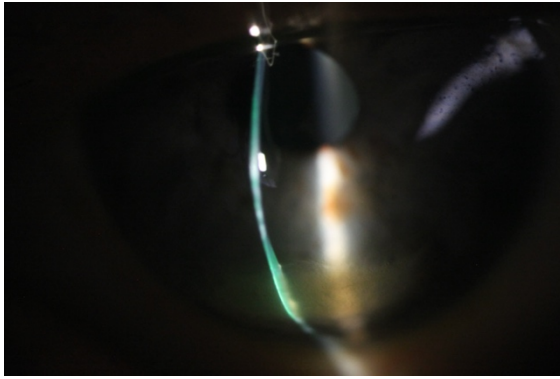


Figura 7a

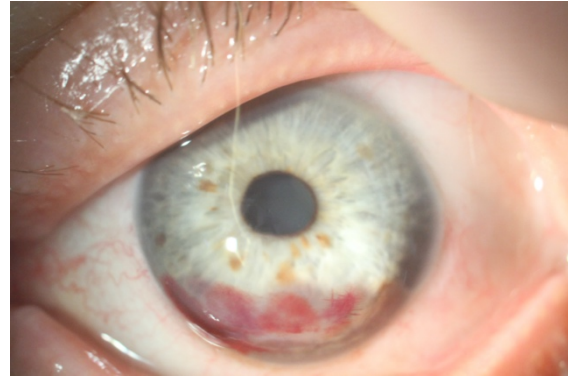


Figura 7c

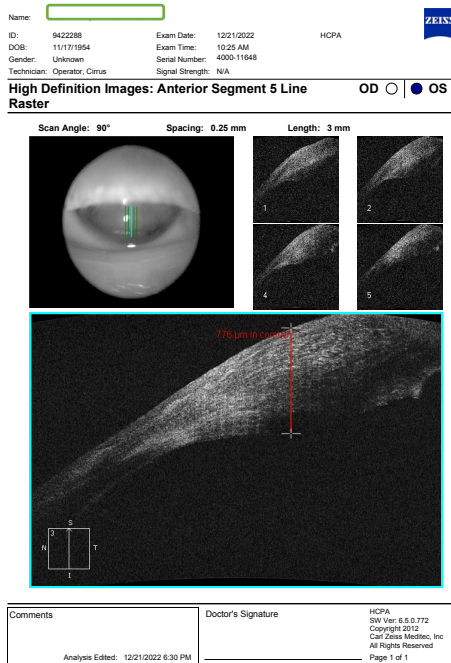


Figura 7b

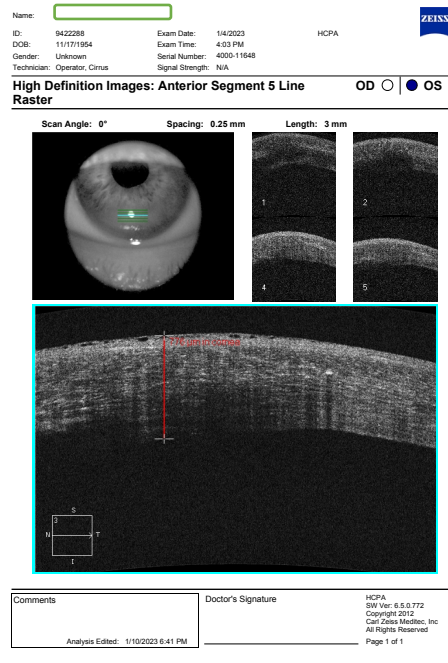


Figura 7d

**Figura 8a:** Pré-operatório. Córnea com hidropisia corneana difusa.

**Figura 8b:** OCT pré-operatório. Paquimetria de 1906µm, edema estromal e múltiplos vacúolos estromais.

**Figura 8c:** OCT 45 dias de pós-operatório. Paquimetria de 481µm.

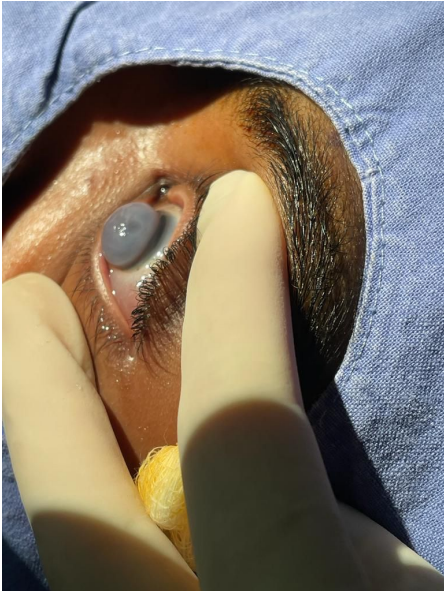

Figura 8a

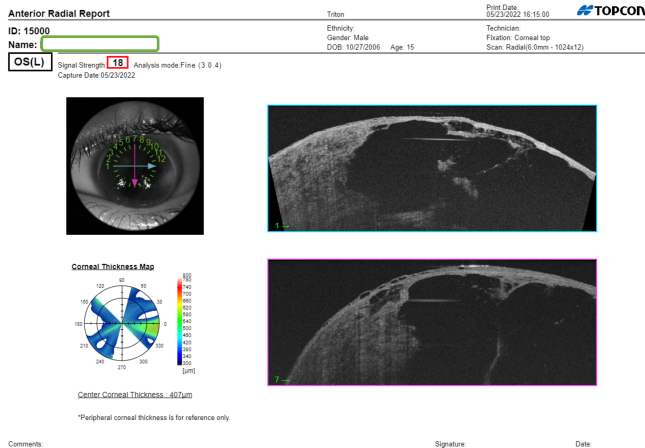


Figura 8b

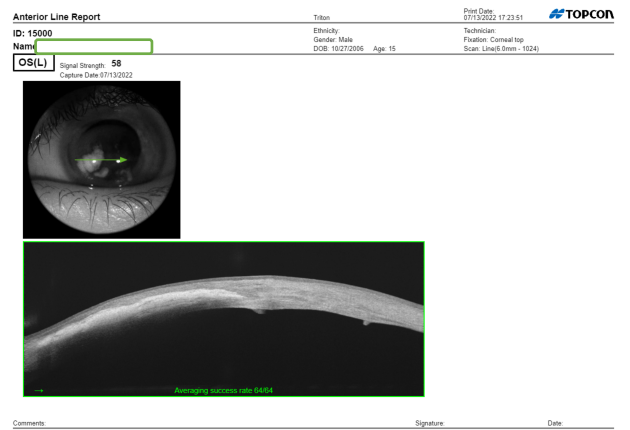

Figura 8c

**REFERÊNCIAS**

1. Fan Gaskin JC, Patel DV, McGhee CN. Acute corneal hydrops in keratoconus - new perspectives. *Am J Ophthalmol*. 2014 May;157(5):921-8. doi: 10.1016/j.ajo.2014.01.017. Epub 2014 Jan 31. PMID: 24491416.
2. Basu S, Vaddavalli PK, Ramappa M, Shah S, Murthy SI, Sangwan VS. Intracameral perfluoropropane gas in the treatment of acute corneal hydrops. *Ophthalmology*. 2011 May;118(5):934-9. doi: 10.1016/j.ophtha.2010.09.030. Epub 2011 Jan 6. PMID: 21211841.
3. Basu S, Vaddavalli PK, Vemuganti GK, Ali MH, Murthy SI. Anterior segment optical coherence tomography features of acute corneal hydrops. *Cornea*. 2012 May;31(5):479-85. doi: 10.1097/ICO.0b013e318223988e. PMID: 22314821.
4. Maharana PK, Sharma N, Vajpayee RB. Acute corneal hydrops in keratoconus. *Indian J Ophthalmol*. 2013 Aug;61(8):461-4. doi: 10.4103/0301-4738.116062. PMID: 23925338; PMCID: PMC3775088.
5. Tuft SJ, Gregory WM, Buckley RJ. Acute corneal hydrops in keratoconus. *Ophthalmology*. 1994 Oct;101(10):1738-44. doi: 10.1016/s0161-6420(94)31110-9. PMID: 7936572.
6. Nakagawa T, Maeda N, Okazaki N, Hori Y, Nishida K, Tano Y. Ultrasound biomicroscopic examination of acute hydrops in patients with keratoconus. *Am J Ophthalmol*. 2006 Jun;141(6):1134-6. doi: 10.1016/j.ajo.2005.12.043. PMID: 16765688.
7. Rubsamen PE, McLeish WM. Keratoconus with acute hydrops and perforation. Brief case report. *Cornea*. 1991 Jan;10(1):83-4. PMID: 2019114.
8. Rajaraman R, Singh S, Raghavan A, Karkhanis A. Efficacy and safety of intracameral perfluoropropane (C3F8) tamponade and compression sutures for the management of acute corneal hydrops. *Cornea*. 2009 Apr;28(3):317-20. doi: 10.1097/ICO.0b013e31818ada0b.
9. Higuchi A. Autologous Serum and Serum Components. *Invest Ophthalmol Vis Sci*. 2018 Nov 1;59(14):DES121-DES129. doi: 10.1167/iovs.17-23760. PMID: 30481816.
10. Alio JL, Arnalich-Montiel F, Rodriguez AE. The role of "eye platelet rich plasma" (E-PRP) for wound healing in ophthalmology. *Curr Pharm Biotechnol*. 2012 Jun;13(7):1257-65. doi: 10.2174/138920112800624355. PMID: 21740369.

11. Jones L, Downie LE, Korb D, Benitez-Del-Castillo JM, Dana R, Deng SX, Dong PN, Geerling G, Hida RY, Liu Y, Seo KY, Tauber J, Wakamatsu TH, Xu J, Wolffsohn JS, Craig JP. TFOS DEWS II Management and Therapy Report. *Ocul Surf*. 2017 Jul;15(3):575-628. doi: 10.1016/j.jtos.2017.05.006. Epub 2017 Jul 20. PMID: 28736343.
12. Rubsamen PE, McLeish WM. Keratoconus with acute hydrops and perforation. Brief case report. *Cornea*. 1991 Jan;10(1):83-4. PMID: 2019114.
13. Dantas PE, Nishiwaki-Dantas MC. Spontaneous bilateral corneal perforation of acute hydrops in keratoconus. *Eye Contact Lens*. 2004 Jan;30(1):40-1. doi: 10.1097/01.ICL.0000103173.89427.74. PMID: 14722468.
14. Donnenfeld ED, Schrier A, Perry HD, Ingraham HJ, Lasonde R, Epstein A, Farber B. Infectious keratitis with corneal perforation associated with corneal hydrops and contact lens wear in keratoconus. *Br J Ophthalmol*. 1996 May;80(5):409-12. doi: 10.1136/bjo.80.5.409. PMID: 8695560; PMCID: PMC505490.
15. Regis LZ, Arcoverde AL, Lobato F, Cunha F. Hidropsia corneana aguda gigante: relato de um caso tratado com injeção de sangue autólogo t *Rev. bras. oftalmol* ; 57(11): 881-4, nov. 1998. | LILACS | ID: lil-280176
16. Alio JL, Toprak I, Rodriguez AE. Treatment of Severe Keratoconus Hydrops With Intracameral Platelet-Rich Plasma Injection. *Cornea*. 2019 Dec;38(12):1595-1598. doi: 10.1097/ICO.0000000000002070. PMID: 31335522.
17. Panda A, Aggarwal A, Madhavi P, Wagh VB, Dada T, Kumar A, Mohan S. Management of acute corneal hydrops secondary to keratoconus with intracameral injection of sulfur hexafluoride (SF6). *Cornea*. 2007 Oct;26(9):1067-9. doi: 10.1097/ICO.0b013e31805444ba. PMID: 17893535.