



Espirocercose – uma doença silenciosa – revisão sistemática no período de 2010-2021. Spirocerciasis – a silent disease – systematic review in the period 2010-2021.

Giovana Brum Teixeira^{1*}, [Mary Jane Tweedie de Mattos](#)²

¹ Formanda do Curso de Medicina Veterinária. Faculdade de Veterinária. UFRGS.

² M. V. Dra. Docente. Departamento de Patologia Clínica Veterinária. Faculdade de Veterinária. UFRGS. Porto Alegre. RS. Brasil. E-mail: mary.gomes@ufrgs.br

*Parte do Trabalho de Conclusão em Graduação em Medicina Veterinária da primeira autora

Resumo

A espirocercose é uma doença parasitária, crônica, silenciosa e fatal, causada pelo *Spirocerca lupi*, que acomete canídeos, e excepcionalmente felídeos. O objetivo deste relato é registrar a ocorrência de espirocercose em cães/canídeos relatadas no Brasil, no período de 2010 a 2021. A pesquisa bibliográfica apontou o registro de 24 casos no Brasil, sendo que 50% dos casos foram registrados na região Sudeste, 42% no Centro-oeste e 8% no Nordeste. O baixo número de casos pode estar associado a característica insidiosa da doença, a presença de sinais clínicos inespecíficos, a capacidade de causar morte súbita no hospedeiro definitivo, por rompimento de aneurisma aórtico e a dificuldade de diagnóstico em exame coproparasitológico.

Palavras-chave: *Spirocerca*. Canídeos. Helminto. Diagnóstico. Brasil.

Abstract

Spirocerciasis is a parasitic, chronic, silent and fatal disease caused by *Spirocerca lupi*, which affects canids, and exceptionally felids. The objective of this report is to record the occurrence of spirocerciasis in dogs/canids reported in Brazil, from 2010 to 2021. The bibliographic research indicated the record of 24 cases in Brazil, with 50% of the cases being recorded in the Southeast region, 42% in the Midwest and 8% in the Northeast. The low number of cases may be associated with the insidious characteristic of the disease, the presence of nonspecific clinical signs, the ability to cause sudden death in the definitive host, due to rupture of an aortic aneurysm, and the difficulty of diagnosis in coproparasitological examination.

Keywords: *Spirocerca*. Canids. Helminth. Diagnosis. Brazil.

Introdução

A espirocercose é uma doença parasitária, crônica, silenciosa e fatal, causada pelo nematódeo *Spirocerca lupi*, que acomete canídeos, principalmente o cão doméstico, e excepcionalmente felídeos. *Spirocerca lupi* pertence ao Reino Animalia, Filo Nematelminthes, Classe Nematoda, Ordem Spirurida, Superfamília Spiruroidea, Família Spirocercidae e Gênero *Spirocerca* (TAYLOR et al., 2017). Os machos medem até 5,5 centímetros (cm) e as fêmeas podem atingir até 8 cm de comprimento (ROJAS et al., 2018a; MARTINS et al., 2020). A forma de infecção da doença é complexa, pois o parasito apresenta ciclo indireto e precisa passar por hospedeiro intermediário (HI), besouros coprófagos (Coleóptera; Scarabaeidae), infectado para poder se tornar infectante. O nematódeo é cosmopolita com prevalência em regiões tropicais e subtropicais. As lesões características da infecção por *S. lupi* são os nódulos parasitários na região caudal do esôfago, e os aneurismas aórticos. Migrações erráticas podem ocorrer, e já foram relatadas no sistema digestivo, cavidade torácica, trato urinário, sistema nervoso e tecido subcutâneo. Os nódulos esofágicos decorrentes da espirocercose podem sofrer transformação neoplásica. Esses, comumente associados à cronicidade da infecção. A osteopatia hipertrófica dos ossos longos e a espondilite de vértebras são síndromes paraneoplásicas frequentes nos sarcomas induzidos por *S. lupi*. A sintomatologia característica é a dificuldade para deglutição, a êmese, a sialorreia, a tosse, a apatia, a perda de peso e a fraqueza. O diagnóstico necessita de exames complementares (DVIR; KINBERGER; MALLECZEK, 2001; SASANI et al., 2012; TAYLOR et al., 2017). O tratamento das lesões benignas, quando bem empregado, é bastante resolutivo, entretanto, demorado. Os quadros neoplásicos tem prognóstico reservado, e comumente evoluem para óbito. A doença apresenta poucos relatos no Brasil, mesmo apresentando as condições necessárias para a persistência do parasito (CEZARO; COPPOLA; SCHMIDT, 2016). Os objetivos da revisão é registrar a ocorrência de *Spirocerca* sp. em canídeos, no período de 2010 a 2021, através de artigos científicos publicados no Brasil.

Metodologia

A pesquisa foi realizada através de uma revisão bibliográfica e revisão sistemática sobre *Spirocerca lupi* nas diferentes regiões brasileiras, no período entre 2010 e 2021. Os dados da pesquisa foram obtidos através das bases eletrônicas PubMed, MEDLINE, LILACS, SciELO, LUME e Google Acadêmico, utilizando as palavras-chave: *Spirocerca*, helmintos (helminths), Brasil (Brazil), 2010 a 2021. A busca se limitou a busca de artigos em português, inglês e espanhol. O critério de escolha dos materiais utilizados na revisão sistemática foi o uso de artigos, trabalhos e pesquisas publicadas em revistas, jornais, periódicos, capítulos de livros, teses, dissertações e monografias de interesse veterinário e de saúde pública, que apresentassem comprovação e legitimidade científica (SAMPAIO; MANCINI, 2007; BRAGA; MELO, 2009; PAUL; CRIADO, 2020).

Revisão bibliográfica

Distribuição geográfica mundial

A doença apresenta distribuição mundial tendo relatos em todos os continentes com exceção da Antártica. A prevalência é em locais de clima quente e úmido. O cão doméstico é o principal HD,

mas já foi encontrado em diversos canídeos selvagens, e eventualmente em felídeos (VAN DER MERWE et al., 2008; HOSSEINI et al., 2018). Cães errantes, urbanos, de caça, adultos e de raças grandes foram os mais descritos como acometidos por *S. lupi* quando comparados aos domiciliados, filhotes e de raças pequenas. Embora não exista predileção de raça, o estilo de vida do animal e o acesso ao HI e HP são fatores determinantes para a infecção (DVIR; KINBERGER; MALLECZEK, 2001). No tocante a distribuição mundial, o trabalho de Cezaro; Coppola; Schmidt (2016), compila dados e informa a presença de *S. lupi* em diversos países. O trabalho de Rojas, Dvir, Baneth (2019) corrobora com os dados encontrados por Cezaro; Coppola; Schmidt (2016), e ainda apresenta localidades distintas de ocorrência da espirocercose. Ainda há relato da presença do nematódeo no Chile (SUBIABRE; TORRES, 2022), na Costa Rica (PORRAS-SILESKY et al., 2022), no Moçambique (FONSECA; LAISSE, 2014), na China (LIU et al., 2013), no Vietnã (HOA et al., 2021), na Índia (DHANDAPANI et al., 2021), na Rússia (BRENNER et al., 2020), na Austrália (DE CHANEET; BRIGHTON, 1972), na Mongólia (DUGAROV; BALDANOVA; KHAMNUEVA, 2018) e no Egito (ABUZEID, 2015). O mapa abaixo espelha todos os dados agrupados (Figura 1).

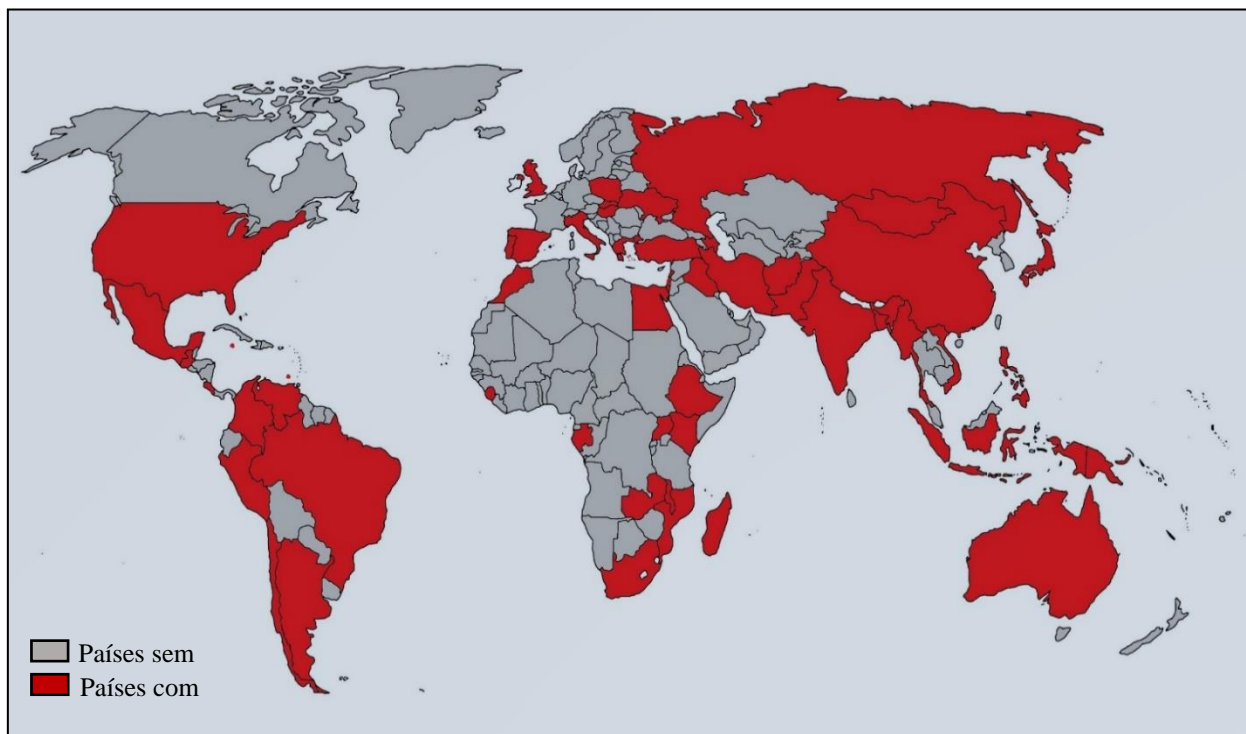

Figura 1 - Distribuição mundial de *Spirocerca lupi*.

Distribuição geográfica no Brasil

Segundo os dados levantados por Cezaro, Coppola, Schmidt (2016), no Brasil, a espirocercose foi relatada em Minas Gerais (SANTOS et al., 2012), Paraná (TUDURY et al., 1995), Goiás (CARNEIRO et al., 1973; FISCHER; CARNEIRO, 1974), São Paulo (GENNARI; PENA; CORTEZ, 1999; OLIVEIRA et al., 2002; ZORZELLA et al., 2011; COELHO et al., 2012), Rio de Janeiro (FONSECA et al., 2012), Pernambuco (OSTERMANN et al., 2011), Rondônia (LABRUNA et al., 2006) e Piauí (QUESSADA et al., 2007). Posteriormente, Santos et al. (2005) descreveram 11 casos e Elias et al. (2016) mais 10 casos, ambos ocorridos em Brasília/DF. Chiminazzo et al. (2004) relatam um caso de espirocercose em cão na cidade de Canoas/RS. A infecção por *S. lupi* também foi registrada na cidade de Pelotas/RS (LARA; RIBEIRO; TAROUCO, 1979) e de Porto Alegre/RS

(LARA; RIBEIRO; TAROUCO, 1979). O mapa abaixo representa os casos citados no Brasil (Figura 2).

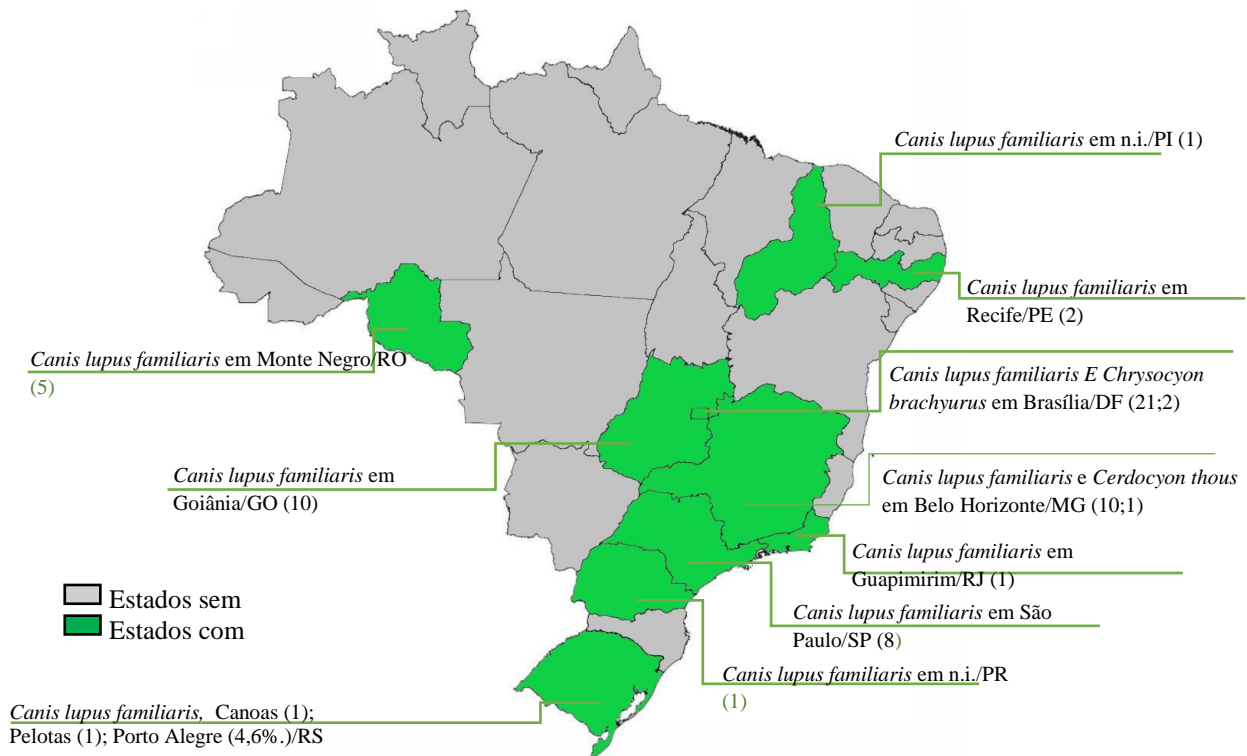


Figura 2 - Distribuição nacional de *Spirocerca lupi*, informando a espécie relatada. **n.i.**: Não informado. O algarismo entre os parênteses indica o número de indivíduos descritos.

Ciclo biológico

Os hospedeiros definitivos se infectam de maneira indireta ao ingerir o hospedeiro intermediário, que são os besouros coprófagos (Coleóptera; Scarabaeidae), infectados pela forma larval L3 de *S. lupi*, ou então, ao ingerir os hospedeiros paratênicos (HP) que carregam a forma infectante da larva encistada nas vísceras. Diversos animais podem ingerir os HI e se transformar em um HP como rãs, coelhos, galinhas, cobras, ouriços, porcos, morcegos e aves silvestres, por exemplo. Ainda pode haver a transmissão de HP para HP (VAN DER MERWE et al., 2008). Logo após a ingestão do HI ou HP pelo HD há a liberação das larvas L3 na luz estomacal, essas por sua vez atravessam a parede do estômago até atingirem os vasos sanguíneos próximos e migram por aproximadamente três semanas até atingirem a aorta torácica. Na aorta torácica as larvas realizam a muda de L3 para L4 e após para L5. A infecção segue pela migração de grande parte das larvas para a parede do esôfago caudal adjacente, no período médio de três meses após o contato com a forma infectante (PENCE; STONE, 1978; TAYLOR et al., 2017). Segundo Santos et al. (2005) alguns indivíduos adultos *S. lupi* podem circular pelos vasos sanguíneos por tempo indefinido, mas somente as formas adultas situadas na região do esôfago são capazes de reproduzir. Os parasitos adultos que se localizam no esôfago são responsáveis pela formação dos nódulos e dos granulomas, local onde é realizado o acasalamento e a reprodução de *S. lupi*. As formações esofágicas provocadas pelos parasitos podem apresentar uma abertura semelhante a uma fístula, que serve para a passagem dos ovos de dentro para fora do nódulo. Esses ovos podem seguir pelo trato gastrointestinal e ser

eliminados junto as fezes, ou então serem regurgitados (SEGEV et al., 2018). O hospedeiro definitivo (HD) do gênero *Spirocerca* com maior número de registros é *Canis familiaris*, mas lobos, raposas, chacais, coiotes, lêmures e raramente felídeos silvestres e domésticos também podem ser parasitados (TAYLOR et al., 2017; HOSSEINI et al., 2018). A espécie *S. lupi* é a mais citada, e segundo Rojas et al. (2018a) e Rojas et al. (2018b) há evidências que existem variantes genéticas de acordo com o HD envolvido.

Os autores demonstraram através da microscopia eletrônica de varredura e de técnicas moleculares: reação em cadeia da polimerase (PCR), sequenciamento, análise filogenética, que havia diferenças genéticas e morfológicas em exemplares da espécie de *Spirocerca* encontrados em uma raposa em comparação a *S. lupi* que parasita *Canis lupus familiaris*. As migrações erráticas podem acontecer e não são tão incomuns, as lesões e os sinais clínicos estão associados ao local de migração, e comumente são achados de necropsia. Há relatos descrevendo a presença do parasito na medula espinhal, no sistema urinário, no trato digestivo e no tecido subcutâneo (CHAI et al., 2018; KLAINBART et al., 2018).

Patogenia e sinais clínicos

As lesões teciduais estão vinculadas a penetração, migração e persistência do nematódeo nos tecidos (MAZAKI-TOVI et al., 2002). Petéquias hemorrágicas podem ser encontradas na mucosa gástrica sendo causadas pela penetração das formas L3 em busca dos vasos sanguíneos adjacentes (CEZARO; COPPOLA; SCHMIDT, 2016). A migração das larvas causa lesão no endotélio dos vasos sanguíneos levando a alteração na hemodinâmica, predispondo a formação de trombos. O tromboembolismo pode prejudicar a irrigação de alguns órgãos por oclusão de ramificações da aorta (GAL et al., 2005; FONSECA et al., 2012); já foi descrito infarto esplênico e renal por tromboembolismo aórtico decorrente da infecção por *S. lupi* (ELIAS et al., 2016). A persistência do parasito na aorta torácica induz a formação de aneurismas através do processo inflamatório, que por sua vez podem romper causando hemotórax e morte súbita do HD por choque hipovolêmico; sendo o aneurisma aórtico tido como um sinal para a doença (ELIAS et al., 2016; ROTHMANN; DE WALL, 2017). Quando os parasitos alcançam a região do esôfago há a formação de nódulos fibroblásticos que ocasionam a sua estenose, podendo acarretar dificuldade para deglutição, êmese, salivação, tosse, além de apatia, perda de peso e fraqueza pela dificuldade de se alimentar (LOBETTI, 2014; ELIAS et al., 2016; PAZZI et al., 2018). A salivação intensa pode estar associada à indução do aumento das glândulas salivares por estímulo ao nervo vago durante a infecção de *S. lupi* ao esôfago, gerando uma resposta tecidual na região mediastínica adjacente ao nervo (VAN DER MERWE et al., 2012). A esofagite granulomatosa causada pela infecção por *S. lupi* pode sofrer uma transformação neoplásica, e a diferenciação entre granulomas benignos e/ou malignos é determinante para o prognóstico da doença (SANTOS et al., 2005). Os sarcomas mesenquimais causados por *S. lupi* são classificados pela histologia em osteossarcomas, fibrossarcomas, anaplásicos e menos frequentemente em condrossarcoma. Os processos neoplásicos são comuns em áreas endêmicas e possivelmente estão associados a infecção crônica dos animais (FONSECA et al., 2012; WIEJEKON et al., 2018). Os sarcomas se apresentam maiores que os granulomas benignos, com crescimento progressivo e irregular, além de áreas escurecidas indicando a presença de úlceras e necrose. Nos tumores induzidos por *S. lupi* as metástases são comuns (MAZAKI-TOVI et al., 2002). Anemia normocítica e leucocitose são alterações observadas nos hemogramas de pacientes em estágios neoplásicos avançados (PAZZI et al., 2018). Além disso, osteopatia hipertrófica e espondilite

de vértebras torácicas podem estar associados ao quadro neoplásico. Já as formações benignas são menores, regulares, lisas, redondas e com a mucosa rósea. Na espondilite os seguimentos mais afetados são T5-T12 (MAZAKI-TOVI et al., 2002; VAN DER MERWE et al., 2012). O parasito já foi descrito em migrações erráticas no organismo, como no trato gastrointestinal, respiratório, urinário e tegumentar. Quando relatado nos pulmões a infecção foi associada a dispnéia, sons respiratórios anômalos e dano tissular, causando pneumonia parasitária, piroxia, edema, pleurite e atelectasia. Já nas vias urinárias causa nefrite intersticial e cistite (DVIR; KINBERGER; MALLECZEK, 2001; SASANI et al., 2012; TAYLOR et al., 2017; CHAI et al., 2018; FREUNDT-REVILLA et al., 2018). A mielite por *S. lupi* é pouco registrada na literatura, e a apresentação clínica varia com a localização neuroanatômica, podendo ter infecção entre T3 e S1. O comprometimento neurológico é rápido, variado e imprevisível, podendo ter como sinais clínicos desde dores no dorso, rigidez no pescoço, parestesia e/ou paralisia aguda assimétrica dolorosa e progressiva, redução de reflexos, e possível evolução até tetraparesia/tetraparalisia (CHAI et al., 2018; KLAINBART et al., 2018). A citologia do líquido cefalorraquiano dos cães acometidos por mielite parasitária de *S. lupi* apresentou eosinofilia marcante, pleocitose e a presença dos ovos do nematódeo (KLAINBART et al., 2018). Foi observado áreas hemorrágicas na macroscopia da medula espinhal (CHAI et al., 2018).

Diagnóstico

O diagnóstico de espirocercose é desafiador visto seus sinais clínicos inespecíficos e tardios em relação ao momento da infecção inicial (QUESSADA et al., 2007). No caso do Brasil é ainda mais difícil pois a casuística relatada é baixa fazendo com que a doença não seja a suspeita inicial frente apresentação clínica do paciente. o diagnóstico requer uma boa anamnese, que abranja o estilo de vida do animal e hábitos alimentares de um longo período associação de sinais clínicos clássicos e o uso de diversas ferramentas auxiliares (DVIR; KINBERGER; MALLECZEK, 2001; CEZARO; COPPOLA; SCHMIDT, 2016). A pesquisa de ovos nas fezes pelo método de Willis Mollay (1921) seria o método definitivo se não fosse sua baixa sensibilidade (67%), pois está na dependência do longo PPP e da existência de fístulas nos nódulos esofágicos, bem como, na natureza de eliminação inconstante de ovos. Menos comumente é realizado o exame parasitológico em amostras de êmese onde se busca encontrar ovos do *S. lupi*, mas além de pouco frequente é ainda menos efetivo (CHRISTIE et al., 2011; FONSECA; LAISSE, 2014). Em geral, a radiografia é um dos primeiros métodos utilizados, parte por seu fácil acesso e relativo baixo custo (em comparação a tomografia computadorizada e a endoscopia), e a sua sensibilidade relativamente boa em comparação ao exame coproparasitológico. Entretanto, o raio-x de tórax é pouco específico, servindo como um indicador inicial para a realização de endoscopia e análise fecal quando as imagens radiográficas indicarem a presença de massas opacas na região caudal do esôfago (típicas da doença), associadas ou não com aneurismas/mineralização aórtica e espondilite de vértebras A radiografia é tida, pelo senso médico veterinário comum, como um método sugestivo de diagnóstico da espirocercose, necessitando de um maior número de exames complementares (DVIR; KINBERGER; MALLECZEK, 2001; VAN DER MERWE et al., 2008; ZORZELLA et al., 2011; KIRBERGER et al., 2013; TROCCAP, 2017). A endoscopia é o método de eleição para a espirocercose em cães. Ela permite a visualização das formações esofágicas, sendo possível classificar as lesões, delinear diretrizes cirúrgicas quando necessário, coletar amostras para biópsia, e até mesmo visualizar os parasitos que porventura estejam na luz esofágica. No entanto, o método apresenta debilidades pois as amostras coletadas pela esofagoscopia são superficiais podendo ser pouco elucidativas em alguns casos de transformações

neoplásicas, sendo recomendada a extração cirúrgica de fragmento adequado para a histopatologia e subsequente classificação neoplásica (DVIR; KINBERGER; MALLECZEK, 2001; MAZAKI-TOVI et al., 2002; TROCCAP, 2017). No tocante a tomografia computadorizada é uma excelente ferramenta de diagnóstico precoce da espirocercose, antes mesmo da formação de nódulos esofagianos. A técnica é capaz de detectar aneurismas/mineralizações aórticas ainda na fase assintomática da doença; também tem extrema relevância na detecção de espondilite das vértebras (KIRBERGER et al., 2013). A histologia é muito utilizada para diferenciar e identificar formações benignas e malignas, também pode ser útil em suspeitas de migrações erráticas como em nódulos gástricos, por exemplo (FONSECA; LAISSE, 2014; CHAI et al., 2018). Amostras de líquido cefalorraquidiano auxiliam no diagnóstico de casos suspeitos de infiltração parasitária na medula espinhal (KLAINBART et al., 2018). Técnicas moleculares como PCR e quantitative PCR – high resolution melting (qPCR-HRM) envolvendo a identificação do parasito nas fezes, tecidos e líquido ainda estão em desenvolvimento, mas apresentam resultados promissores (PORRAS-SILESKY et al., 2022). A maioria dos casos descritos na literatura de espirocercose foram em necropsia, onde foram identificados por lesões típicas/aberrantes, histologia e identificação dos parasitos presentes (FONSECA; LAISSE, 2014; KLAINBART et al., 2018).

Tratamento

O tratamento é difícil, pois não existe um princípio ativo capaz de eliminar adultos e larvas simultaneamente. Além disso, a presença dos parasitos dentro de nódulos dificulta a ação dos fármacos. Protocolo com o uso associado de ivermectina 1.000 micrograma (μg) por quilo (kg) e de nitroxinil 10 miligrama (mg)/kg administrados por via subcutânea (SB) no total de 4 doses com intervalo de sete dias, foi promissor no trabalho de Reche-Emonot, Beugnet, Bourdoiseau (2001), demonstrando boa taxa de redução do tamanho das formações esofágicas benignas de *Spirocerca lupi* até a cura. Outro trabalho descreve o protocolo com ivermectina SB (600 $\mu\text{g}/\text{kg}$) em duas doses intervaladas por quatorze dias, associada a prednisolona via oral (VO) (0,5 mg/kg) a cada doze horas por duas semanas que também obteve resultado promissor embora o N experimental fosse pequeno.

O sucesso foi de cura em aproximadamente 80% dos casos com redução de número e tamanho das nodulações benignas e exames parasitológico de fezes negativos em 100% dos animais tratados (MYLONAKIS et al., 2004). Entretanto, mesmo com resultados satisfatórios o uso da ivermectina vem perdendo espaço e atualmente a doramectina tem sido mais utilizada, principalmente, em lugares endêmicos como a África do Sul (LOBETTI, 2014). Protocolos com diferentes doses de doramectina foram testados em cães naturalmente infectados (CNI) e com resultados promissores. Em um estudo com CNI foi utilizado doramectina (200 $\mu\text{g}/\text{kg}$) SC em três momentos distintos, com intervalo de quatorze dias entre as doses, sendo observado resolução das lesões em aproximadamente 70% dos casos. Nos animais com baixa resposta ao tratamento o protocolo clínico foi ajustado para 500 $\mu\text{g}/\text{kg}$ VO, a cada 24 horas, por seis semanas, onde se obteve resolução em 100% dos casos, confirmada por endoscopia (BERRY, 2000). Outro trabalho com CNI explana sobre o uso da doramectina VO na dose de 0,5 mg/kg/dia por 42 dias consecutivos com resolução em 65% dos casos, nos não-responsivos o tratamento foi repetido, com 25% de resolução, e novo ciclo aplicado nos animais persistentes (10%) com a resolução de todos os casos alcançada em 126 dias de tratamento (LOBETTI, 2011). Já em estudo de infecção experimental conduzido por Lavy et al. (2003) foi testada a dose de 0,4 mg/kg SC, com seis tratamentos a cada duas semanas, nos casos não resolvidos nesse período houve novo tratamento a cada trinta dias até desaparecimento das nodulações

esofágicas de todos os animais (544 dias). A milbemicina oxima foi testada com sucesso por Kelly et al. (2008), o protocolo foi realizado VO em três administrações, no dia 0, 7 e 28, a dose utilizada foi de 11,5 mg por cão pesando 11-22 kg. No Brasil, Zorzella et al. (2011) repetiram o protocolo com ajuste de dose para 1 mg/kg e também obteve a resolução do caso. O estudo de Kok et al. (2010) revelou que em filhotes de cães o uso profilático mensal de milbemicina oxima na dose de 0,5 mg/kg ajuda a reduzir a gravidade das lesões de *S. lupi*. A combinação imidaclopride 10% e moxidectina 2,5% foi testada em infecção experimental de forma profilática e curativa por Austin et al. (2013), os resultados demonstram alta eficácia (100%) na prevenção da doença com aplicações mensais, e efetivo também para o tratamento, com 19 aplicações semanais, embora 1 animal tratado demonstrasse formas adultas de *S. lupi* ainda vivas ao final do experimento, o estudo atingiu eficácia de (98,5%), e em 2012, a combinação imidaclopride 10% e moxidectina 2,5% foi oficialmente licenciada na África do Sul para a prevenção e tratamento de infecções por *Spirocerca lupi* com base nos resultados desse estudo. Segev et al. (2018) testaram a combinação imidaclopride 10% e moxidectina 2,5% comparando-a com o tratamento de doramectina, e afirmaram que essa associação não pode ser considerada tão eficaz quanto a doramectina para o tratamento da espirocercose em cães, pelo menos nas doses e duração de tratamento aplicadas no seu estudo (aplicações semanais, no total de 12 administrações). Os fármacos supracitados são seguros para o tratamento de cães quando administrados nas doses recomendadas. Entretanto, existem raças (Border Collie, Pastor Australiano, Collie, Pastor Alemão, Pastor de Shetland, Pastor Branco Suíço, Old English Sheepdog, Afghan Hound, Whippet) que apresentam uma alteração genética de deleção do gene MDR1 em uma frequência muito acima da média e, portanto, são sensíveis aos fármacos utilizados para o tratamento da espirocercose, as avermectinas e as milbemicinas, o que torna o tratamento da espirocercose nesses animais um grande desafio. Os cães mestiços dessas raças também podem apresentar a mutação (LOVELL, 1990; MEALEY, 2006). O uso de lactonas macrocíclicas em animais com deleção do gene MDR1 deve ser cauteloso. A literatura demonstra que a dose de 1.000 µg/kg de ivermectina foi capaz de produzir sinais de toxicidade em um exemplar da raça Border Collie (LOVELL, 1990); já a doramectina apresentou a toxicidade em doses de 0,4 mg/kg. A milbemicina quando utilizado em dose e frequência terapêutica recomendada (0,5 mg/kg/mensal) não foi tóxica, entretanto, quando o protocolo foi alterado (0,5 a 1,6 mg/kg/dia), para o tratamento da demodicose, foi observado a apresentação clínica de toxicidade em animais da raça Border Collie. A moxidectina demonstrou toxicidade na dose de 0,09 mg/kg VO em um cão dessa raça (MEALEY, 2006). Entretanto, Paul et al. (2004) afirmam que a moxidectina 2,5%, em solução tópica associada a imidaclopride 10% não foi capaz de provocar sinais clínicos compatíveis com toxicidade por lactonas macrocíclicas em um estudo realizado com 21 exemplares da raça Border Collie sensíveis a ivermectina – o limiar classificatório para a definição de sensibilidade a ivermectina foi o de animais que apresentavam sinal clínico de toxicidade a ivermectina na dose de 120 µg/kg. É importante salientar que na pesquisa foi realizada aplicação de doses até 5 vezes maiores que a dose máxima recomendada e que foram realizadas quatro aplicações com intervalos de vinte e oito dias entre cada tratamento. Já os casos que apresentem transformação neoplásica decorrente da infecção por *S. lupi* tem prognóstico reservado, e incluem a excisão cirúrgica do tumor (quando possível), acompanhada de quimioterapia, se necessário, e dieta líquida com progressão para pastosa no pós operatório. Até o momento, não há dados disponíveis sobre a eficácia da quimioterapia no tratamento de sarcomas esofágicos associados à espirocercose (VAN DER MERWE et al., 2008).

Profilaxia e controle

O controle ambiental dos HP é inviável frente a sua diversidade, mas a presença do HI pode ser reduzida em domicílios através da higienização constante com a retirada do material fecal do solo. É preciso evitar que os animais se alimentem de carne/vísceras cruas e que o seu acesso a rua seja supervisionado. O hábito de caça só aumenta as chances de adquirir a espirocercose. A aplicação tópica imidaclopride 10% e moxidectina 2,5% é aprovada na Europa e na África do Sul para a profilaxia da doença, sendo recomendado seu uso em regiões endêmicas. Animais positivos devem receber tratamento adequado afim de diminuir a contaminação do ambiente (QUESSADA et al., 2007; VAN DER MERWE et al., 2008; TROCCAP, 2017).

Resultados e discussão

Nesta revisão bibliográfica sistemática foram incluídos estudos realizados por vários pesquisadores nas regiões brasileiras, como é destacado a seguir.

A ocorrência da espirocercose em cães domésticos no Brasil, no período de 2010-2021, foi descrita em Brasília/DF, Belo Horizonte/MG, Recife/PE, São Paulo/SP, e os dados se encontram compilados no quadro abaixo (Quadro 1).

Quadro 1 – *Spirocerca lupi* em canídeos domésticos no Brasil, no período de 2010-2021.

Estado	Referência	Número de casos
Distrito Federal	Elias et al. (2016)	10
Minas Gerais	Santos et al. (2012)	10
Pernambuco	Ostermann et al. (2011)	2
São Paulo	Zorzella et al. (2011) Coelho et al. (2012)	2

Pela análise do quadro 1, é possível verificar que 50%, 42% e 8% dos 24 casos de espirocercose, foram registrados nas regiões brasileiras do sudeste, centro-oeste e nordeste, respectivamente. O parasito é amplamente distribuído no país, entretanto, entre o período de 2010-2021, houve apenas 24 registros, com 94% dos casos distribuídos entre a região sudeste e centro-oeste.

A presença de espirocercose foi confirmada em território brasileiro nos estados de Minas Gerais, Paraná, Goiás, São Paulo, Rio de Janeiro, Pernambuco, Rondônia, Piauí, Distrito Federal e Rio Grande do Sul, conforme as citações de Carneiro et al. (1973); Fischer; Carneiro (1974); Gennari; Pena; Cortez (1999); Oliveira et al. (2002); Chiminazzo et al. (2004); Santos et al. (2005); Labruna et al. (2006); Quessada et al. (2007); Zorzella et al. (2011); Ostermann et al. (2011); Coelho et al. (2012); Fonseca et al. (2012), mas nem todos foram considerados na pesquisa, tendo em vista que estavam fora do período de busca (2010-2021).

O parasito é cosmopolita e foi relatado em diversos países, com ênfase em locais de clima tropical e subtropical sendo a espirocercose nos canídeos restrita as áreas onde existe o HI. A doença

apresenta relatos nas Américas, Europa, Ásia e África e Austrália. A maior ocorrência dos casos ocorre em locais de clima úmido e quente. O número de espécies de animais que agem como HP é grande, e é provável que nem todas as espécies animais passíveis de agir como HP tenham sido catalogadas (VAN DER MERWE et al., 2008; TAYLOR et al., 2017).

A literatura demonstra que o parasito possui ampla distribuição em território nacional, mas poucos registros de canídeos acometidos por *S. lupi* no Brasil. Esse fato pode estar associado a característica insidiosa da doença, a presença de sinais clínicos inespecíficos, a capacidade de causar morte súbita no HD por rompimento de aneurisma aórtico, a dificuldade de diagnóstico em exame coproparasitológico por característica intrínseca da doença de dependência de fistula no nódulo esofágico para a eliminação de ovos do parasito (CEZARO; COPPOLA; SCHMIDT, 2016). Ainda, a maioria dos cães que vem a óbito em território brasileiro não são necropsiados, o que faz com que não seja possível estimar a real prevalência do parasito. Além disso, grande parte dos tutores de cães no Brasil não tem por hábito proporcionar atendimento médico veterinário aos seus animais; o que contribui para o subdiagnóstico. Essa falta de engajamento médico veterinário aos cães pode estar ligada a fatores culturais, socioeconômicos e/ou socioeducacionais, mas essa situação está mudando e há um aumento significativo na busca de atendimento médico especializado aos cães. Outro fator que pode contribuir para o baixo registro da doença no país é os poucos estudos direcionados para a busca do parasito nos cães domésticos e nos canídeos selvagens.

A doença é de curso longo e progressivo. As lesões características são as formações nodulares na região caudal do esôfago e os aneurismas aórticos. Os nódulos podem progredir para tumores (LOBETTI, 2014). As transformações neoplásicas frequentemente estão associadas com espondilite de vértebras e com osteopatia hipertrófica de osso longos (MAZAKI-TOVI et al., 2002; VAN DER MERWE et al., 2012). A diagnóstico para a infecção por *S. lupi* necessita de exames complementares. A endoscopia alta é o método mais indicado para o diagnóstico da espirocercose. Entretanto, o método mais precoce é a tomografia computadorizada (ZORZELLA et al., 2011; TROCCAP, 2017). O tratamento das lesões benignas com lactonas macrocíclicas é efetivo na maioria dos casos, quando bem administrado. Animais com formação tumoral detêm prognóstico reservado (LOBETTI, 2014). Pesquisas realizadas mostram que existem variantes genéticas de *Spirocerca* de acordo com o HD envolvido (ROJAS et al., 2018a; ROJAS et al., 2018b). A deleção do gene MDR1 em cães limita as possibilidades de tratamento da espirocercose. A ivermectina é um ótimo fármaco para o tratamento da espirocercose, em sua fase benigna, mas está perdendo espaço para a doramectina; ainda que por razões não muito claras. A doramectina também é muito eficaz para o tratamento, e é o fármaco de eleição em lugares endêmicos. A milbemicina oxima demonstrou excelentes resultados como tratamento com resolução em 100% dos casos, porém demonstra baixa efetividade quando utilizada de forma preventiva. A combinação imidaclopride 10% e moxidectina 2,5% foi eficaz, porém o tratamento é longo e de alto custo. Entretanto, até o momento, é o único tratamento efetivo e seguro para cães com deleção do gene MDR1. A profilaxia da espirocercose é difícil frente à ubiquidade de HP, mas cuidados com a higiene, os locais de acesso e permissibilidade alimentar dos cães podem contribuir para a prevenção da doença. Além disso, o uso periódico de anti-helmíntico pertencente ao grupo das lactonas macrocíclicas deve ser estimulado para prevenir lesões associadas a doença de maior gravidade (VAN DER MERWE et al., 2008; AUSTIN et al., 2013).

Considerações finais

A espirocercose é uma afecção parasitária de consequências graves e fatal em cães. É uma doença amplamente distribuída no mundo, e também no Brasil. A literatura registra a presença da doença nos estados brasileiros de Minas Gerais, Paraná, Goiás, São Paulo, Rio de Janeiro, Pernambuco, Rondônia, Piauí, Distrito Federal e Rio Grande do Sul. Entretanto, no período entre 2010-2021 foram registrados apenas 24 casos no país sendo que 50% dos casos foram registrados na região Sudeste, 42% no Centro-oeste e 8% no Nordeste. Esse fato pode estar associado a característica insidiosa da doença, bem como aos seus sinais clínicos tardios e inespecíficos, e ao longo período pré patente (PPP), fazendo com que a enfermidade seja subdiagnosticada. O diagnóstico é obtido mais pelo acaso, em um exame radiográfico/ultrassonográfico/necropsia, do que pela busca orientada do parasito ou suas lesões. No caso das características climáticas do país, e a grande diversidade de hospedeiros paratênicos, seria recomendado a inclusão de exames complementares para a confirmação do diagnóstico e prognóstico da espirocercose.

Conflitos de interesse

Não houve conflito de interesses das autoras.

Contribuição das autoras

Giovana Brum Teixeira e Mary Jane Tweedie de Mattos – coleta de dados, revisão bibliográfica e redação do manuscrito.

Referências bibliográficas

- ABUZEID, A. M. I. The prevalence of the helminth parasites of stray dogs in Ismailia City. **Egyptian Veterinary Medical Society of Parasitology Journal**, v. 11, n. 1, p. 103-114, 2015. <https://doi.org/10.21608/EVMSPJ.2015.210029>
- AUSTIN, C. M.; KOK, D. J.; CRAFFORD, D.; SCHAPER, R. The efficacy of a topically applied imidacloprid 10% / moxidectin 2.5% formulation (Advocate[®], Advantage[®] Multi, Bayer) against immature and adult *Spirocerca lupi* worms in experimentally infected dogs. **Parasitology Research**, v. 112, Supplement 1, p. 91-108, 2013. <https://doi.org/10.1007/s00436-013-3284-8>
- BERRY, W. L. *Spirocerca lupi* esophageal granulomas in 7 dogs: resolution after treatment with doramectin. **Journal of Veterinary Internal Medicine**, v. 14, n. 6, p. 609-612, 2000. [https://doi.org/10.1892/0891-6640\(2000\)014](https://doi.org/10.1892/0891-6640(2000)014)
- BRAGA, R.; MELO, M. Como fazer uma revisão baseada na evidência. **Revista Portuguesa de Clínica Geral**, v. 25, n. 6, p. 660-666, 2009. <https://doi.org/10.32385/rpmgf.v25i6.10691>
- BRENNER, O. J.; BOTERO, A. M. A.; ROJAS, A.; HAHN, S.; BANETH, G. Aberrant mesenteric migration of *Spirocerca lupi* larvae causing necrotizing eosinophilic arteritis, thrombosis, and intestinal infarction in dogs. **Veterinary Pathology**, v. 57, n. 2, p. 281-285, 2020. <https://doi.org/10.1177/0300985819887531>
- CARNEIRO, J. R.; FREITAS, J. S.; PEREIRA, E.; CAMPOS, D. M. B.; VEIGA JARDIM, J. H. Prevalência de helmintos em *Canis familiaris* no município de Goiânia. **Revista de Patologia Tropical**, v. 2, n. 4, p. 401-404, 1973. <https://doi.org/10.5216/rpt.v2i4.22668>

- CEZARO, M. C.; COPPOLA, M. P.; SCHMIDT, E. M. S. *Spirocerca lupi* (Rudolphi, 1809) – aspectos gerais sobre um parasita silencioso. **Medvep - Revista Científica de Medicina Veterinária - Pequenos Animais e Animais de Estimação**, v. 12, n. 45, 2016. <https://medvep.com.br/spirocerca-lupi-rudolphi-1809-aspectos-gerais-sobre-um-parasita-silencioso/>
- CHAI, O.; YAS, E.; BRENNER, O.; ROJAS, A.; KONSTANTIN, L.; KLAINBART, S.; SHAMIR, M. H. Clinical characteristics of *Spirocerca lupi* migration in the spinal cord. **Veterinary Parasitology**, v. 253, p. 16-21, 2018. <https://doi.org/10.1016/j.vetpar.2018.02.025>
- CHIMINAZZO, C.; PEREIRA, R. A.; ESMERALDINO, A. T.; RODRIGUES, N. C.; CERESÉR, V. H.; QUEIROLO, M. T. C.; FALLAVENA, L. C. B. Presença de *Spirocerca lupi* (Rudolphi, 1809) em canino – relato de caso. **Veterinária em Foco**, v. 2, n. 1, p. 25-29, 2004. <https://docplayer.com.br/74535379-Presenca-de-spirocerca-lupi-rudolphi-1809-em-canino-relato-de-caso.html>
- CHRISTIE, J.; SCHWAN, E. V.; BODENSTEIN, L. L.; SOMMERVILLE, J. E. M.; VAN DER MERWE, L. L. The sensitivity of direct faecal examination, direct faecal flotation, modified centrifugal faecal flotation and centrifugal sedimentation/flotation in the diagnosis of canine spirocercosis. **Journal of the South African Veterinary Association**, v. 82, n. 2, p. 71-75, 2011. <https://doi.org/10.4102/jsava.v82i2.37>
- COELHO, W. M. D.; GOMES, J. F.; DO AMARANTE, A. F. T.; BRESCIANI, K. D. S.; LUMINA, G.; KOSHINO-SHIMIZU, S.; LEME, D. P.; FALCÃO, A. X. Um novo método laboratorial para diagnóstico de parasitos gastrointestinais em cães. **Revista Brasileira de Parasitologia Veterinária**, v. 22, n. 1, p. 1-5, 2012. <https://doi.org/10.1590/S1984-29612013000100002>
- DE CHANEET, G.; BRIGHTON, A. J. *Spirocerca lupi* in a dog in Western Australia. **Australian Veterinary Journal**, v. 48, n. 7, p. 425-425, 1972. <https://doi.org/10.1111/j.1751-0813.1972.tb05200.x>
- DHANDAPANI, K.; SUMATHI, K.; PONNUSWAMY, K. K.; CHELLAPANDIYAN, M.; ANNA, T.; PALANISAMMI, A. A survey on the gastrointestinal parasitic infection in Chippiparai dogs in Tamil Nadu, India. **Indian Journal of Veterinary Medicine**, v. 41, n. 1, p. 58-60, 2021. <https://isvm.org.in/backend/web/uploads/Paper10jun21.pdf>
- DUGAROV, Z.; BALDANOVA, D.; KHAMNUEVA, T. Impact of the degree of urbanization on composition and structure of helminth communities in the Mongolian racerunner (*Eremias argus*) Peters, 1869. **Journal of Helminthology**, v. 92, n. 2, p. 178-186, 2018. <https://doi.org/10.1017/S0022149X17000268>
- DVIR, E.; KINBERGER, R. M.; MALLECZEK, D. Radiographic and computed tomographic changes and clinical presentation of spirocercosis in the dog. **Veterinary Radiology & Ultrasound**, v. 42, n. 2, p. 119-129, 2001. <https://doi.org/10.1111/j.1740-8261.2001.tb00914.x>
- ELIAS, F.; BARROS, R. M.; SANTOS-JÚNIOR, H. L.; ELOI, R. S. A.; SILVA, V.; FREITAS, F.; FONSECA-ALVES, C. E. Pathological alterations in dogs resulting from parasitism by *Spirocerca lupi*. **Acta Scientiae Veterinariae**, v. 44, Supplement 1, 145, p. 1-5, 2016. <https://doi.org/10.22456/1679-9216.84399>
- FISCHER, P.; CARNEIRO, J. R. Hemopericárdio causado por *Spirocerca lupi* (Rudolphi, 1809) em cão – relato de um caso. **Pesquisa Agropecuária Tropical**, v. 4, n. 1, p. 53-57, 1974. <https://revistas.ufg.br/pat/article/view/2157>
- FONSECA, D. C.; LAISSE, C. J. M. Espirocercose em cão errante na cidade da Matola, sul de Moçambique. **Revista de Patologia Tropical**, v. 43, n. 4, p. 492-499, 2014. <https://doi.org/10.5216/rpt.v43i4.33617>
- FONSECA, E. J.; AMARANTE, E. E. V. G.; ABOUD, L. C. S.; HEES, S. J.; FRANCO, R. J.; SILVA, B. J. A. Fatal esophageal fibrosarcoma associated to parasitismo by spirurid nematode *Spirocerca lupi* in a dog: a case report. **Journal of Parasitic Diseases**, v. 36, n. 2, p. 273-276, 2012. <https://doi.org/10.1007/s12639-012-0108-1>

- FREUNDT-REVILLA, J.; HEINRICH, F.; ZOERNER, A.; GESELL, F.; BEYERBACH, M.; SHAMIR, M.; OEVERMANN, A.; BAUMGÄRTNER, W.; TIPOLD, A. The endocannabinoid system in canine Steroid-Responsive Meningitis-Arteritis and Intraspinal Spirocercosis. **PLOS ONE**, v. 13, n. 2, p. 17-23, 2018. <https://doi.org/10.1371/journal.pone.0187197>
- GAL, A.; KLEINBART, S.; AIZENBERG, Z.; BANETH, G. Aortic thromboembolism associated with *Spirocerca lupi* infection. **Veterinary Parasitology**, v. 130, n. 3-4, p. 331-335, 2005. <https://doi.org/10.1016/j.vetpar.2005.03.037>
- GENNARI, S. M.; PENA, H. F. J.; CORTEZ, A. Ocorrência de protozoários e helmintos em amostras de fezes de cães e gatos da cidade de São Paulo. **Brazilian Journal of Veterinary Research and Animal Science**, v. 36, n. 2, p. 87-91, 1999. <https://doi.org/10.1590/S1413-95961999000200006>
- HOA, L. T. K.; HIEN, H. V.; PHUC, P. T. H.; LAN, N. T. K.; DOANH, N. P. Morphological and molecular characterization of *Spirocerca lupi* (Nematoda: Spirocercidae) from domestic dogs in Vietnam with reference to *Spirocerca vulpis*. **Parasitology International**, v. 84, 2021. <https://doi.org/10.1016/j.parint.2021.102381>
- HOSSEINI, S. M.; RONAGHI, H.; MOSHREFI, A. H.; ZAHERI, B. A.; ADIBI, M. A.; TAVASSOLI, K. Histopathological study of gastric infection with *Spirocerca lupi* in Pallas's cat (*Otocolobus manul*). **Comparative Clinical Pathology**, v. 28, p. 943-947, 2018. <https://doi.org/10.1007/s00580-018-2831-1>
- KELLY, P. J.; FISHER, M.; LUCAS, H.; KRECEK, R. C. Treatment of esophageal spirocercosis with milbemycin oxime. **Veterinary Parasitology**, v. 156, n. 3-4, p. 358-360, 2008. <https://doi.org/10.1016/j.vetpar.2008.06.012>
- KIRBERGER, R. M.; STANDER, N.; CASSEL, N.; PAZZI, P.; MUKORERA, V.; CHRISTIE, J.; CARSTENS, A.; DVIR, E. Computed tomographic and radiographic characteristics of aortic lesions in 42 dogs with spirocercosis. **Veterinary Radiology & Ultrasound**, v. 54, n. 3, p. 212-222, 2013. <https://doi.org/10.1111/vru.12021>
- KLAINBART, S.; CHAI, O.; VATURI, R.; RAPOPORT, K.; AROCH, I.; SHAMIR, M. H. Nematode eggs observed in cytology of cerebrospinal fluid diagnostic for intramedullary *Spirocerca lupi* spinal cord migration. **Veterinary Clinical Pathology**, v. 47, n. 1, p. 138-141, 2018. <https://doi.org/10.1111/vcp.12560>
- KOK, D. J.; WILLIAMS, E. J.; SCHENKER, R.; ARCHER, N. J.; HORAK, I. G. The use of milbemycin oxime in a prophylactic anthelmintic programme to protect puppies, raised in an endemic area, against infection with *Spirocerca lupi*. **Veterinary Parasitology**, v. 174, n. 3-4, p. 277-284, 2010. <https://doi.org/10.1016/j.vetpar.2010.08.029>
- LABRUNA, M. B.; PENA, H. F. J.; SOUZA, S. L. P.; PINTER, A.; SILVA, J. C. R.; RAGOZO, A. M. A.; CAMARGO, L. M. A.; GENNARI, S. M. Prevalência de endoparasitas em cães da área urbana do município de Monte Negro, Rondônia. **Arquivos do Instituto Biológico**, v. 73, n. 2, p. 183-193, 2006. <https://doi.org/10.1590/1808-1657v73p1832006>
- LARA, S. I. M.; RIBEIRO, P. B.; TAROUÇO, M. R. R. Espirocercose canina: incidência e patogenia. **Arquivos da Faculdade de Veterinária UFRGS**, v. 7, p. 33-38, 1979. <https://www.ufrgs.br/actavet/1-29/1979.pdf>
- LAVY, E.; HARRUS, S.; MAZAKI-TOVI, M.; BARK, H.; MARKOVICS, A.; HAGAG, A.; AIZENBERG, I.; AROCH, I. *Spirocerca lupi* in dogs: prophylactic effect of doramectin. **Research in Veterinary Science**, v. 75, n. 3, p. 217-222, 2003. [https://doi.org/10.1016/s0034-5288\(03\)00115-2](https://doi.org/10.1016/s0034-5288(03)00115-2)
- LIU, G. H.; WANG, Y.; SONG, H. Q.; LI, M.-W.; AI, L.; YU, X.-L.; ZHU, X.-Q. Characterization of the complete mitochondrial genome of *Spirocerca lupi*: sequence, gene organization and phylogenetic implications. **Parasites & Vectors**, v. 6, 45, 2013. <https://doi.org/10.1186/1756-3305-6-45>

- LOBETTI, R. Follow-up survey of the prevalence, diagnosis, clinical manifestations and treatment of *Spirocerca lupi* in South Africa. **Journal of the South African Veterinary Association**, v. 85, n. 1, p. 2-4, 2014. <http://doi.org/10.4102/jsava.v85i1.1169>
- LOBETTI, R. Successful resolution of oesophageal spirocercosis in 20 dogs following daily treatment with oral doramectin. **Veterinary Journal**, v. 193, n. 1, p. 277-278, 2011. <https://doi.org/10.1016/j.tvjl.2011.09.002>
- LOVELL, R. A. Ivermectin and piperazine toxicoses in dogs and cats. **The Veterinary Clinics of North America: Small Animal Practice**, v. 20, n. 2, p. 453-468, 1990. [https://doi.org/10.1016/s0195-5616\(90\)50038-8](https://doi.org/10.1016/s0195-5616(90)50038-8)
- MARTINS, I. V. F.; BERNARDO, C. das C.; BOELONI, J. N.; OLIVEIRA, J. C. de. Parasitologia desenhada: uma ferramenta auxiliar no aprendizado de discentes do curso de medicina veterinária. **Ensino & Pesquisa**, v. 18, n. 2, p. 7-24, 2020. <https://doi.org/10.33871/23594381.2020.18.2.7-22>
- MAZAKI-TOVI, M.; BANETH, G.; AROCH, I.; HARRUS, S.; KASS, P. H.; BEN-ARI, T.; ZUR, G.; AIZENBERG, I.; BARK, H.; LAVY, E. Canine spirocercosis: clinical, diagnostic, pathologic, and epidemiologic characteristics. **Veterinary Parasitology**, v. 107, n. 3, p. 235-250, 2002. [https://doi.org/10.1016/s0304-4017\(02\)00118-8](https://doi.org/10.1016/s0304-4017(02)00118-8)
- MEALEY, K. L. Ivermectin: macrolide antiparasitic agents. In: PETERSON, M. **Small Animal Toxicology**. 2nd ed. Philadelphia: W. B. Saunders, chap. 51, p. 785-794, 2006. Disponível em: <<https://veteriankey.com/ivermectin-macrolide-antiparasitic-agents/#bib18>> Acesso em: 8 abr. 2022.
- MYLONAKIS, M. E.; RALLIS, T. S.; KOUTINAS, A. F.; VERVERIDIS, H. N.; FYTIANOU, A. A. Comparison between ethanol-induced chemical ablation and ivermectin plus prednisolone in the treatment of symptomatic esophageal spirocercosis in the dog: a prospective study on 14 natural cases. **Veterinary Parasitology**, v. 120, n. 1-2, p. 131-138, 2004. <https://doi.org/10.1016/j.vetpar.2003.12.008>
- OLIVEIRA, T. C. S.; AMARANTE, A. F. T.; FERRARI, T. B.; NUNES, L. C. Prevalence of intestinal parasites in dogs from São Paulo States, Brazil. **Veterinary Parasitology**, v. 103, n. 1-2, p. 19-27, 2002. [https://doi.org/10.1016/s0304-4017\(01\)00575-1](https://doi.org/10.1016/s0304-4017(01)00575-1)
- OSTERMANN, A. M.; DE LIMA, M. M.; FARIAS, M. P. O.; D'ALENCAR, A. S.; GALINDO, M. K. F.; SILVA, C. T.; ALVES, L. C.; FAUSTINO, M. A. de G. Comparação entre exames coproparasitológicos e necroscópicos para diagnóstico da infecção por helmintos gastrintestinais em cães (*Canis familiaris*, Linnaeus, 1758) errantes provenientes da Região Metropolitana do Recife. **Biotemas**, v. 24, n. 2, p. 47-56, 2011. <https://doi.org/10.5007/2175-7925.2011v24n2p47>
- PAUL, A. J.; HUTCHENS, D. E.; FIRKINS, L. D.; BORGSTROM, M. Dermal safety study with imidacloprid/moxidectin topical solution in the ivermectin-sensitive collie. **Veterinary Parasitology**, v. 121, n. 3-4, p. 285-291, 2004. <https://doi.org/10.1016/j.vetpar.2004.03.005>
- PAUL, J.; CRIADO, A. R. The art of writing literature review: what do we know and what do we need to know? **International Business Review**, v. 29, n. 4, p. 1-7, 2020. <https://doi.org/10.1016/j.ibusrev.2020.101717>
- PAZZI, P.; KAYKOVSKY, A.; SHIPOV, A.; SEGEV, G.; DVIR, E. *Spirocerca lupi* induced oesophageal neoplasia: predictors of surgical outcome. **Veterinary Parasitology**, v. 250, p. 71-77, 2018. <https://doi.org/10.1016/j.vetpar.2017.11.013>
- PENCE, D. B.; STONE J. E. Visceral lesions in wild carnivores naturally infected with *Spirocerca lupi*. **Veterinary Pathology**, v. 15, n. 3, p. 322-331, 1978. <https://doi.org/10.1177/030098587801500306>
- PORRAS-SILESKEY, C.; TREJOS, L. F.; VILLALOBOS, R.; MONTENEGRO, V. M.; ROJAS, A. Subcutaneous spirocercosis in a dog from Costa Rica and first molecular confirmation of *Spirocerca lupi* in

Central America, **Veterinary Parasitology: Regional Studies and Reports**, v. 29, 2022. <https://doi.org/10.1016/j.vprsr.2022.100695>

QUESSADA, A. M.; SILVA, F. L.; SOUZA, A. B.; SOUSA, A. A. R. Remoção cirúrgica de nódulos de *Spirocerca lupi*. **Acta Scientiae Veterinariae**, v. 35, n. 3, p. 385-387, 2007. <https://doi.org/10.22456/1679-9216.16138>

RECHE-EMONOT, M.; BEUGNET, F.; BOURDOISEAU, G. Etude épidémiologique et clinique de la spirocercose canine a l'île de la Reunion, a partir de 120 cas. **Revue de Médecine Vétérinaire**, v. 152, n. 6, p. 469-477, 2001. <http://docplayer.fr/21041804-Etude-epidemiologique-et-clinique-de-la-spirocercose-canine-a-l-ile-de-la-reunion-a-partir-de-120-cas.html>

ROJAS, A.; DVIR, E.; BANETH, G. Insights on *Spirocerca lupi*, the carcinogenic dog nematode. **Trends in Parasitology**, v. 36, n. 1, p. 52-63, 2019. <https://doi.org/10.1016/j.pt.2019.10.004>

ROJAS, A.; DVIR, E.; FARKAS, R.; SARMA, K.; BORTHAKUR, S.; JABBAR, A.; MARKOVICS, A.; OTRANTO, D.; BANETH, G. Phylogenetic analysis of *Spirocerca lupi* and *Spirocerca vulpis* reveal high genetic diversity and intra-individual variation. **Parasites & Vectors**, v. 11, n. 1, p. 639, 2018(b). <https://doi.org/10.1186/s13071-018-3202-0>

ROJAS, A.; SANCHIS-MONSONÍS, G.; ALIĆ, A.; HODŽIĆ, A.; OTRANTO, D.; YASUR-LANDAU, D.; MARTÍNEZ-CARRASCO, C.; BANETH, G. *Spirocerca vulpis* sp. nov. (Spiruridae: Spirocercidae): description of a new nematode species of the red fox, *Vulpes* (Carnivora: Canidae). **Parasitology**, v. 145, n. 14, p. 1917-1928, 2018(a). <https://doi.org/10.1017/S0031182018000707>

ROTHMANN, W.; DE WAAL, P. J. Diversity of *Spirocerca lupi* in domestic dogs and black-backed jackals (*Canis mesomelas*) from South Africa. **Veterinary Parasitology**, v. 244, p. 59-63, 2017. <https://doi.org/10.1016/j.vetpar.2017.07.026>

SAMPAIO, R. F.; MANCINI, M. C. Estudos de revisão sistemática: um guia para síntese criteriosa da evidência científica. **Revista Brasileira de Fisioterapia**, v. 11, n. 1, p. 83-89, 2007. <https://doi.org/10.1590/S1413-35552007000100013>

SANTOS, A. S. O.; SILVEIRA, L. S.; LEMOS, L. S.; MOREIRA, L.; SILVA, A. C.; CARVALHO, E. C. Q.; MATOS, W. R. Aneurismas aórticos pela espirocercose canina em Brasília (relato de caso). **Revista Brasileira de Saúde e Produção Animal**, v. 5, n. 1, p. 25-30, 2005. https://www.researchgate.net/publication/277809852_Aneurismas_aorticos_pela_espirocercose_canina_em_Brasilia_Relato_de_caso

SANTOS, J. L. C.; MAGALHÃES, N. B.; SANTOS, H. A. D.; RIBEIRO, R. R.; GUIMARÃES, M. P. Parasites of domestic and wild canids in the region of Serra do Cipó National Park, Brazil. **Revista Brasileira de Parasitologia Veterinária**, v. 21, n. 3, p. 270-277, 2012. <https://doi.org/10.1590/S1984-29612012000300016>

SASANI, F.; JAVANBAKHT, J.; JAVAHERI, A.; HASSAN, M. A.; BASHIRI, S. The evaluation of retrospective pathological lesions on spirocercosis (*Spirocerca lupi*) in dogs. **Journal of Parasitic Diseases**, v. 38, p. 170-173, 2012. <https://doi.org/10.1007/s12639-012-0216-y>

SEGEV, G.; ROJAS, A.; LAVY, E.; YAFFE, M.; AROCH, I.; BANETH, G. Evaluation of a spot-on imidacloprid-moxidectin formulation (Advocate®) for the treatment of naturally occurring esophageal spirocercosis in dogs: a double-blinded, placebo-controlled study. **Parasites & Vectors**, v. 11, n. 1, 2018. <https://doi.org/10.1186/s13071-018-2731-x>

SUBIABRE, A.; TORRES, P. Parásitos eucarióticos en heces de perros colectadas en calles de la zona urbana de las localidades costeras de Corral y Niebla en el sur de Chile. **Revista de Investigaciones Veterinarias del Peru**, v. 33, n. 1, 2022. <https://doi.org/10.15381/rivep.v33i1.20772>

TAYLOR, M. A.; COOP, R. L.; WALL, R. L. **Parasitologia Veterinária**. 3ª ed. Rio de Janeiro: Guanabara Koogan, 2017.

TROCCAP. Conselho Tropical para Parasitos de Animais de Companhia. **Diretrizes para o diagnóstico, tratamento e controle de endoparasitos caninos nos trópicos**. 1ª ed., p. 21-23, 2017. Disponível em: <<http://www.troccap.com/2017press/wp-content/uploads/2018/08/TroCCAP-Canine-Endo-Guidelines-Portugese.pdf>> Acesso em: 11 abr. 2022.

TUDURY, E. A.; GRAÇA, D. L.; ARIAS, M. V.; PEREIRA, A. D. L.; BALLARIN, M. R. *Spirocerca lupi* induced acute myelomalacia in the dog. A case report. **Brazilian Journal of Veterinary Research and Animal Science**, v. 32, n. 1, p. 22-26, 1995. <https://doi.org/10.11606/issn.1678-4456.bjvras.1994.52085>

VAN DER MERWE, L. L.; CHRISTIE, J.; CLIFT, S. J.; DVIR, E. Salivary gland enlargement and sialorrhoea in dogs with spirocercosis: a retrospective and prospective study of 298 cases. **Journal of the South African Veterinary Association**, v. 83, n. 1, p. 51-58, 2012. <http://doi.org/10.4102/jsava.v83i1.920>

VAN DER MERWE, L. L.; KIRBERGER, R. M.; CLIFT, S.; WILLIAMS, M.; KLLER, N.; NAIDOO, V. *Spirocerca lupi* infection in the dog: a review. **The Veterinary Journal**, v. 176, n. 3, p. 294-309, 2008. <http://doi.org/10.1016/j.tvjl.2007.02.032>

WIEJEKOON, H. M. S.; MUNASINGHE, D. M. S.; WIJAYAWARDHANE, K. A. N.; ARIYARATHNA, H. M. H. S.; HORADAGODA, N.; RAJAPAKSE, J.; SILVA, D. D. N. Postmortem detection and histopathological features of canine spirocercosis-induced putative esophageal chondrosarcoma. **Veterinary World**, v. 11, n. 10, p. 1376-1379, 2018. <http://doi.org/10.14202/vetworld.2018.1376-1379>

ZORZELLA, M. M.; JARK, P. C.; LEGATTI, E.; BABICSAK, V. R.; BABBONI, S. D.; MACHADO, L. H. de A.; MAMPRIM, M. J.; RAHAL, S. C.; SCHMIDT, E. M. dos S. Diagnóstico endoscópico e parasitológico e avaliação do tratamento com milbemicina oxima em um caso de *Spirocerca lupi* em cão. **Veterinária e Zootecnia**, v. 18, n. 4, p. 553-557, 2011. <https://rvz.emnuvens.com.br/rvz/article/view/1047>

Recebido em 15 de julho de 2022

Retornado para ajustes em 27 de outubro de 2022

Recebido com ajustes em 27 de outubro de 2022

Aceito em 28 de outubro de 2022