Associação de Doença Celíaca (DC) com Diabete Melito Insulino-dependente (DMID): relato de dois casos e revisão de literatura

DÉBORA DURO*
MARCELO BERTELLI**
THEMIS REVERBEL DA SILVEIRA***

SINOPSE

Neste estudo são relatados casos de duas crianças do sexo masculino com diabete melito insulino-dependente associado muito provavelmente à doença celíaca. O primeiro caso foi encaminhado com suspeita de hepatite viral tipo A por apresentar provas funcionais hepáticas alteradas. O segundo caso era portador de hepatomegalia anictérica e de um diabete melito de difícil controle. São discutidas as relações entre doença celíaca e diabete melito.

UNITERMOS: Doença Celíaca, Intolerância ao Glúten, Má Absorção, Diabete Melito, Diarréia Crônica.

ABSTRACT

This study reports two boys with diabetes mellitus and celiac disease probably associated. The first patient presented abnormal liver function tests being suspected of having A viral hepatitis, the second one was investigated by hepatomegaly and difficulty of controlling diabetes. A brief discussion of the relevant aspects of celiac disease is presented.

KEY WORDS: *Celiac Disease, Gluten Intolerance, Mal Absorption, Diabetes Mellitus, Chronic Diarrhea.*

INTRODUÇÃO

A Doença Celíaca (DC), também conhecida como enteropatia sensível ao glúten, é uma das causas mais importantes da síndrome de má absorção. É devida à intolerância permanente à gliadina (polipeptídio presente no glúten de aveia, trigo, centeio e cevada), que acarreta, em indivíduos sensíveis, lesões importantes na mucosa intestinal. Fatores genéticos, imunológicos e ambientais estão envolvidos na patogênese dessa enfermidade. É mais comum no sexo feminino e se expressa, clinicamente, de maneira variável. Em relação à apresentação clínica, os pacientes com DC podem ser enquadrados em várias categorias: pacientes com a forma "clássica" da doença, com manifestações gastrintestinais inespecíficas, com a forma monossintomática, com doenças associadas e, finalmente, os assintomáticos (1).

O diagnóstico definitivo de DC baseia-se na avaliação histológica da junção duodeno-jejunal. Até recentemente, era exigida a realização de pelo menos 3 (três) biópsias de intestino delgado. Na primeira biópsia, realizada em vigência de dieta *com* glúten, identifica-se o achatamento das vilosidades intestinais com hiperplasia das criptas (Figura 1), acompanhado, geralmente, por graus variáveis de infiltração inflamatória; na segunda (Figura 2), habitualmente após 2 anos de dieta *sem* glúten, demonstra-se melhora das lesões, e na terceira, após a reintrodução do glúten na dieta, observa-se a deterioração da mucosa. Estes critérios foram revisados, e a Sociedade Européia de Gastroenterologia Pediátrica e Nutrição (SEGPN), atualmente, levanta dúvidas sobre a necessidade da terceira biópsia em crianças com mais de 2 anos de idade (2). A presença de altos títulos de anticorpos antigliadínicos, antirreticulina e/ou antiendomísio reforça a suspeita diagnóstica, e tem também grande valor no monitoramento terapêutico (3).

A freqüência da DC, no Ocidente, se situa em torno de 1:1500/2000 nascidos vivos (4). A freqüência. no entanto, é variável nos diversos continentes, dependendo de muitos fatores e, até mesmo, já foi demonstrado que pode apresentar oscilações em diferentes épocas num mesmo país (5). Na Suécia foi observada uma prevalência de 4,9:10.000 em adultos e de 10,4:10.000 em crianças, enquanto na Irlanda do Norte é de aproximadamente 16,8:10.000 nascidos vivos, sendo ainda maior na Finlân-

* Acadêmica de Medicina da Pontifícia Universidade Católica do Rio Grande do Sul, estagiária da Unidade de Gastroenterologia Pediátrica do HCPA.
** Médico e estagiário da Unidade de Gastroenterologia Pediátrica do HCPA.
*** Professora Adjunta de Pediatria da Faculdade de Medicina da UFRGS, Chefe da Unidade de Gastroenterologia Pediátrica do HCPA.

Trabalho realizado no serviço de Pediatria do Hospital de Clínicas de Porto Alegre, Unidade de Gastroenterologia Pediátrica.

Endereço para correspondência:
Themis R. da Silveira
Rua 24 de Outubro, 1181 Porto Alegre/RS – CEP – 90510-003 – Fone: 335.1308

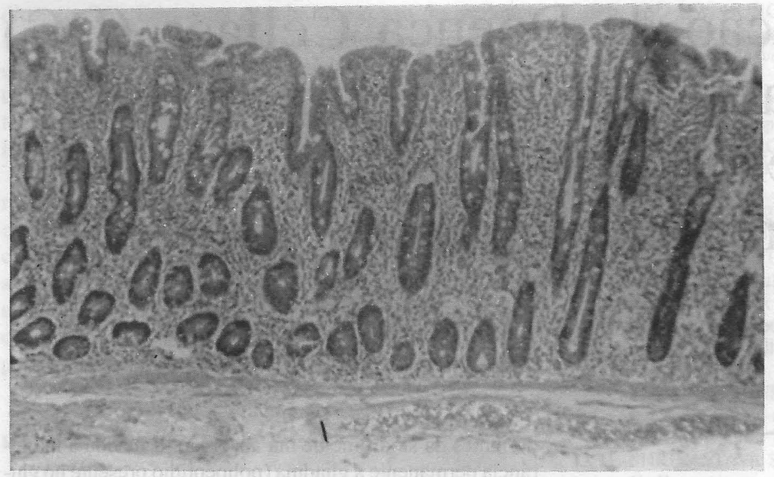

Figura 1 – Biópsia da mucosa intestinal em vigência de glúten, mostrando achatamento das vilosidades com hipertrofia das criptas e alteração inflamatória.

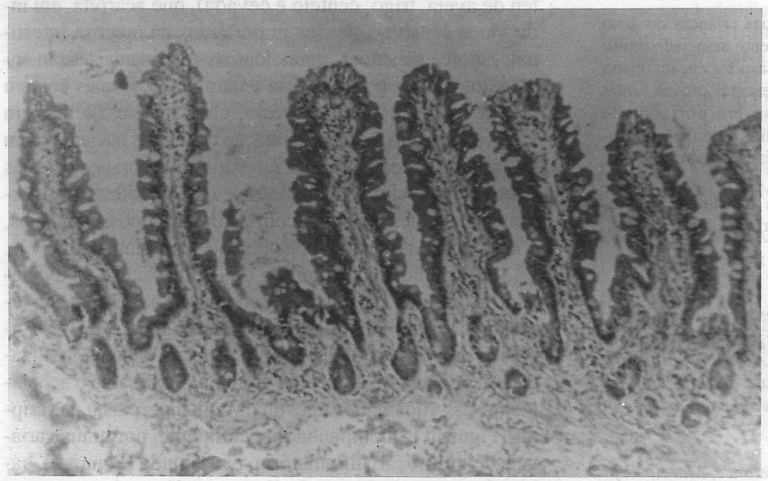

Figura 2 – Mostra uma histologia praticamente normal da mucosa intestinal, com recuperacão das vilosidades após retirada do glúten.

dia, ao redor de 17,1:10.000 nascidos vivos (4). Nos Estados Unidos da América, sem que se saiba por que, a taxa é bem menor: 2,9:10.000 nascidos vivos (6). É rara entre os africanos, chineses e japoneses (1, 2, 4). Um estudo colaborativo recentemente concluído, em Buenos Aires, definiu a prevalência, em crianças de 0 a 14 anos, como sendo de 1:1886 (7). No Brasil a freqüência da enfermidade ainda não está definida. Sabe-se que a DC já foi observada em diversos Estados da Federação e, acredita-se, que deva se apresentar com características semelhantes à dos países da Europa Central. No Rio Grande do Sul a estimativa é de uma prevalência similar à da Argentina.

A maioria dos autores aceita que a prevalência de DC é maior entre pacientes com distúrbios mediados através de processos imunológicos tais como síndrome de Down e Diabete Melito Insulino-Dependente (DMID) (4, 5, 8). No entanto, Walsh (9) não observou uma maior freqüência de DC em pacientes diabéticos em relação à população geral. Casos esporádicos de DC associada a DMID foram descritos tanto em crianças (10, 11, 12) quanto em adultos (13,14). Kawakami e colaboradores descreveram, em 1990, o primeiro caso de criança brasileira (12).

O presente estudo apresenta de 2 (dois) pacientes com Diabete Melito Insulino-dependente associado, muito provavelmente, à Doença Celíaca. Ambos foram, no entanto, encaminhados, com suspeita de hepatopatia, à Unidade de Gastroenterologia Pediátrica do HCPA por apresentarem alteração das provas funcionais hepáticas.

APRESENTAÇÃO DOS CASOS

Caso 1

JB, 6 anos, masculino, branco, natural e residente em Taquari. É o primeiro de 3 filhos de casal não consangüíneo. Irmão de 3 anos que apresentou, nos primeiros meses de vida, diarréia crônica atribuída à alergia ao leite de

vaca, encontra-se assintomático. Aos 2 anos de idade J. B. teve diagnosticado DMID e, desde então, sempre teve acompanhamento médico especializado. Nos últimos meses a sua enfermidade revelou-se de difícil controle, com crises freqüentes de hipoglicemia, anorexia severa e crescimento insatisfatório. Em 1995 o menino foi encaminhado ao Serviço de Pediatria do HCPA (Unidade de Gastroenterologia Pediátrica) por apresentar nos últimos meses crises de dor abdominal com astenia e provas funcionais hepáticas alteradas (AST: 62 U/l e ALT: 91 U/l). Ao exame físico apresentava-se com distensão abdominal, fígado com extensão total de 11 cm (aumentado para a idade), peso no percentil 10 e estatura abaixo do percentil 5. Entre os exames realizados (Tabela 1) destacam-se: Anti-HVA IgG e IgM, Anti-HBs, AgHBs, Anti-HBc e Anti-HVC negativos, Bilirrubina total: 0,7 mg%, Bilirrubina conjugada: 0,2 mg%, AST: 317 UA, ALT: 490 U/l, Protrombina: 77%, Glicemia: 165 mg/dl. A suspeita de DC foi elaborada e o anticorpo antigliadina classe IgA revelou-se positivo. A biópsia de intestino delgado (realizada com cápsula de Watson pediátrica) evidenciou atrofia vilositária e marcada hiperplasia de criptas, quadro histológico compatível com DC. O paciente está há mais ou menos 12 meses em dieta completamente livre de glúten e apresenta evolução plenamente satisfatória: readquiriu apetite, não mais apresentou crises hipoglicêmicas, o fígado atualmente tem 8 cm de extensão e teve ganho estatural de 7 cm. Persiste distensão abdominal, embora não tão intensa. O controle laboratorial revelou normalização das enzimas hepáticas e negativação dos anticorpos antigliadínicos. Aguarda-se o prazo sugerido pela SEGPN (de 24 meses) para a realização de nova biópsia intestinal.

Caso 2

EJ, 4 anos, branco, masculino, natural e residente em Tucunduva. Filho único de casal não consangüíneo. Tem familiares (3 tias maternas) que apresentam Diabete Melito Insulino-dependente. Aos 18 meses de idade foi hospitalizado pela primeira vez em sua cidade natal quando então foi estabelecido o diagnóstico de Diabete; desde então já baixou várias vezes para controle de sua enfermidade. Em maio de 1995 foi encaminhado ao HCPA para investigar hepatomegalia. Na ocasião estava em uso de Insulina NPH 19 U e com hiperglicemia (390 mg/dl). Ao exame físico foram evidenciados retardo estato-ponderal, distensão abdominal e hepatomegalia anictérica com cerca de 10 cm de extensão total, difusa, indolor, com borda aguda e superfície lisa. A investigação laboratorial revelou (Tabela 1) marcadores virais negativos, ALT moderadamente alterada e anticorpos antigliadina (classes IgA e IgM) positivos. O resultado da biópsia de intestino delgado foi compatível com DC, assim como a evolução do paciente, que se encontra em dieta sem glúten. A melhora clínico-laboratorial foi marcante e, pela primeira vez, houve controle do Diabete. Ao fim de algumas semanas de dieta sem glúten os valores séricos dos anticorpos antigliadina normalizaram e voltou a ganhar peso. Deverá realizar a segunda biópsia intestinal após período de 24 meses sem glúten na dieta.

DISCUSSÃO

O fator etiológico da DC é a gliadina, que de acordo com a mobilidade eletroforética pode ser separada em 4 subfamílias: alfa, beta, gama e ômega. Todas as frações são tóxicas para os pacientes com DC.

Embora haja uma nítida predisposição familiar para DC a herança não segue o padrão Mendeliano clássico, sugerindo a possibilidade de etiopatogenia multigênica e/ou multifatorial (1,5).

O mecanismo pelo qual a gliadina causa dano permanente à mucosa não está bem esclarecido. São três as teorias mais comumente discutidas: a da deficiência enzimática, a da lectina e a mais largamente aceita, que é a imunológica. A primeira, também conhecida como teoria "tóxica", se baseia no achado de que a fração F-III da alfa gliadina após digestão externa não induz alterações na mucosa de pacientes celíacos. De acordo com a segunda teoria haveria um defeito metabólico primário, com síntese aumentada de glicoproteínas incompletas, que produziriam ação lesiva em enterócitos imaturos. Mas a hipótese mais aceita é a terceira: a agressão aos enterócitos ocorre através de uma reação imunológica e não por ação direta. Os principais dados a favor desta teoria são: a associação de DC com marcadores dos genes classe II do complexo HLA, as numerosas alterações de cunho imunológico observadas nos pacientes e, finalmente, a associação de DC com diversas doenças auto-imunes. Estudos genéticos recentes identificaram o gene HLA DQ A1 *0501 B1 *0201 como o mais estreitamente ligado a DC (8). De qualquer maneira, para que a doença se manifeste é necessária a participação de elementos ambientais que irão modular uma provável resposta imune a antígenos específicos, em indivíduos geneticamente predispostos.

Atualmente a apresentação clínica considerada clássica de DC é vista com uma freqüência cada vez menor nos consultórios dos especialistas. Crianças de 1 a 2 anos de idade, irritadas, com diarréia crônica e péssimo estado nutricional, anêmicas, com aftas na boca, enormes ventres e eliminando intermitentemente fezes esteatorréicas, constituem casos pouco freqüentes nos serviços de Gastroenterologia Pediátrica, hoje em dia. Infelizmente a maioria dos clínicos continua associando DC apenas com diarréia crônica. Deve-se, porém, estar atento para as outras expressões clínicas da enfermidade. Sabe-se, de longa data, que a influência de fatores ambientais são importantes na exteriorização da doença. Por exemplo, o tempo de aleitamento materno e a ingestão pela mãe de alimentos ricos em glúten durante a gravidez, assim como a presença de

TABELA 1 – Características clínico-laboratoriais dos pacientes

	J.B.	E.J.
Idade:		
atual	6 anos	3 anos
do diagnóstico de DMID	2 anos	18 meses
do diagnóstico provável de DC	5 anos	3 anos
Sexo	masculino	masculino
Peso na investigação	17.200 g	13.900 g
Percentil peso	10-25	25
Percentil altura	5	5
Motivo encaminhamento	astenia e ↑ de AST/ALT	hepatomegalia
ALT	24 x VN	2,3 x VN
AST	15 x VN	
Marcadores virais:		
Anti-HVA IgM	NR	NR
Anti-HVA IgG	NR	NR
Anti-HBsAg	NR	NR
HBsAg	NR	NR
Anti-HBc IgM	NR	NR
Anti-HCV	NR	NR
Hemoglobina (g/dl)	10,2	9,7
Anticorpo antigliandina:		
IgG (valor normal <3)	NR	6,5
IgA (valor normal <1)	6	4,9
Biópsia intestinal	AV e HC	AV e HC
Retirada do glúten	↑ P e controle do DMID	Idem
História familiar de DMID	negativa	três tias maternas
História familiar de DC	negativa	negativa

↑: aumento / **P:** Peso / **VN:** Valores Normais / **AV:** Achatamento Vilositário / **HC:** Hipertrofia de Criptas / **DC:** Doença Celíaca / **DMID:** Diabete Melito Insulino-Dependente.

TABELA 2 – Distúrbios associados à Doença Celíaca em uma série de 440 crianças

DOENÇA ASSOCIADA	PERCENTUAL OBSERVADO
Deficiência seletiva de IgA	3
Dermatite herpetiforme	2
Diabete melito tipo I	2
Hepatite crônica ativa	1
Psoríase	1
Doença cardiovascular	1
Síndrome de Down	1
Vitiligo	1
Fibrose cística	1
Defeito tubular renal	1
Alveolite fibrosante	1
Deficiência de alfa-1-antitripsina	1
Púrpura de Henoch-Schönlein	1

Dados retirados de Polanco I, Prieto G, Corrasco S et al. Associated diseases in children with coeliac disease. In Mearin ML, Mulder CJJ eds. Coeliac Disease: 40 years Gluten-Free. Leiden: Kluwer Academic Publishers, 1991; 123-194.

adenovírus tipo 12 na comunidade, podem ser significativos. Uns fatores retardam o aparecimento da doença (tempo de uso exclusivo do leite materno), enquanto outros aceleram (início precoce na dieta de farináceos contendo gliadina). A importância de outros fatores ambientais além do próprio glúten fica bem evidenciada pela taxa de discordância (20% a 30%) entre gêmeos monozigóticos (5).

Em cerca de 10-15% das crianças com DC comprovada não há história de diarréia, ao contrário é a constipação a principal preocupação e o diagnóstico diferencial mais urgente passa a ser com doença de Hirschsprung (aganglionose). Outras vezes são os vômitos e a dor abdominal as queixas mais importantes, e a suspeita clínica, sobretudo no primeiro ano, dirige-se para intussussepção intestinal. Em algumas séries aproximadamente 1/3 dos pacientes procuram atendimento em virtude de edema periférico secundário à hipoproteinemia (4). Mas nem sempre a retenção hídrica é periférica. Em duas ocasiões, na experiência de um dos autores (TRS), o diagnóstico de DC foi feito em crianças que foram encaminhadas para investigação de ascite. E há, ainda, raros casos com marcada hiperfagia, hipertricose e baqueteamento digital (2,4).

Por outro lado, deve-se lembrar que em algumas séries 20% a 40% das crianças com DC não tratada apresentam peso adequado para a altura (5). Casos de DC totalmente assintomáticos ocorrem em cerca de 10% de irmãos dos pacientes (2, 4, 8).

De fundamental importância na prática pediátrica é o conhecimento das associações (da DC) com outras anomalias e/ou enfermidades (Tabela 2). Bem recentemente alguns casos de hepatite crônica auto-imune e quadros neurológicos degenerativos (atrofia cerebral com demência) foram incorporados à extensa lista das associações com DC (1). A maioria das condições clínicas que podem acompanhar a DC apresentam alta incidência de HLA-B8 e DR3 (8, 15, 16), sendo a principal exceção a síndrome de Down. Calcula-se que, de uma maneira geral, cerca de 10% das crianças com DC apresentem alguma condição clínica associada (17).

Dentre as associações descritas com DC uma das mais bem fundamentadas é aquela com o DMID. O diagnóstico feito inicialmente costuma ser o do diabete, e só posteriormente, às vezes anos depois, é que a DC torna-se sintomática. Aceitando ser a prevalência de DC entre os diabéticos tipo 1 mais elevada do que na população geral, o simples fato do paciente apresentar DMID poderia levantar a possibilidade da coexistência de DC/DMID. Quando a resposta do DMID ao uso de medicamentos for insuficiente, a possibilidade da associação das doenças torna-se óbvia. Lamentavelmente na prática não é o que acontece e sinais e/ou sintomas apresentados pelos pacientes que poderiam sugerir DC continuam sendo relacionados apenas ao diabete.

Os casos dos dois pacientes aqui relatados apresentam algumas particularidades que merecem discussão. Em ambos, o diagnóstico de diabete tipo I foi feito precocemente, em torno dos 2 anos de idade, e a partir de um certo momento a enfermidade se tornou de difícil controle. As duas crianças apresentavam um desenvolvimento estatural insuficiente que inicialmente foi atribuído ao DMID, mas obtiveram nítida melhora após a introdução da dieta sem glúten. Aliás, no estudo feito por Barera, Bianchi, Calisti et al (16) de rastreamento de DC em crianças diabéticas foi, precisamente, a deficiência estatural a característica clínica mais prevalente. A alteração das provas funcionais hepáticas foi uma outra particularidade interessante dos dois casos aqui apresentados. Sabe-se que a perturbação de provas de função hepática é um achado freqüente em diabéticos, sobretudo naqueles cuja doença não está devidamente controlada. A etiologia geralmente é multifatorial: esteatose hepática, uso de medicamentos, crises hiper ou hipoglicêmicas, presença de acidose, infiltração glicogênica, são algumas possibilidades. Segundo Vajro, Fontanella, Mayer et al (18), no entanto, a elevação dos níveis séricos das transaminases pode, nos diabéticos, constituir-se em manifestação precoce de DC. Nos dois casos aqui apresentados a retirada do glúten da dieta parece ter sido o elemento fundamental para o controle adequado do DMID, após o que houve a normalização das enzimas hepáticas. Esse aspecto foi particularmente notado no caso I (paciente J.B.), cujos valores das transaminases eram 8 a 10 vezes maiores do que o normal.

Em resumo, salientamos a importância de incluir DC entre as condições clínicas que podem estar associadas a DMID, particularmente se houver repercussão negativa no desenvolvimento estatural e/ou dificuldade no manejo clínico do diabete. Inicialmente sugerimos fazer o rastreamento da DC, com a determinação sérica de anticorpos; quando o resultado for positivo, indica-se biópsia de intestino delgado. Na impossibilidade de realizar estas dosagens, ou quando houver dúvida em relação à sua titulação, optamos, sem mais demora, pela biópsia de intestino delgado, que deve ser feita, preferencialmente, na junção duodeno-jejunal.

REFERÊNCIAS BIBLIOGRÁFICAS

1. MEARIN ML, MULDER CJJ. Celiac Disease (Gluten-sensitive Enteropathy). In: Haubrich WS, Schaffner F, Berk JE, eds. Bockus Gastroenterology, 5th Edition. Philadelphia: WB Saunders Co, 1995, 1027– 48.
2. WALKER-SMITH JA, GUANDALINI S. SCHMITZ J, SHMERLING DH, VISAKORPI JK. Revised criteria for diagnosis of coeliac disease. Repport of working group of European Society of Paediatric Gastroenterology and Nutrition. Arch Dis Child 1990, 65:909-11.
3. TOSSI TM, ALBINI CH, KUMAR V. Incidence of celiac disease identified by the presence of serum endomysial antibodies in children with chronic diarrhea, short stature, or insulin-dependent diabetes mellitus. J Pediatr 1993, 123:262-4.
4. ROY CC, SILVERMAN A, ALAGILLE D. Pediatric Clinical Gastroenterology. 4th ed. St. Louis: Mosby, 1995; 318-36.
5. WALKER SMITH. J.A. Coeliac disease. In: Diseases of the small intestine in childhood, 3th ed. London: Butterworth, 1988, 88-114.
6. COLLIN P, REUNALA T, PUKKALA E, LAIPPALA P, KEYRILÂINEN O, PASTERNACK A. Coeliac disease associated disorders and survival. Gut 1994, 35:1215-8.
7. DE ROSA, S., RUIZ, J., PINI.A., ET AL. Estudio multicéntrico para determinar la prevalencia de la enfermedad celíaca en un área de la República Argentina. Tema livre 109 apresentado no X Reunión de la Sociedad Latinoamericana de Gastroenterología Pediátrica y Nutrición, Novembro 1991, Montevideo, Uruguai, Publicacion Oficial 1991.
8. GOGGINS M & KELLEHER D. Celiac disease and other nutrient related injuries to the gastrointestinal tract. Am J Gastroenterol 1994, 89: S 2-17.
9. WALSH CH, COOPER BT, WRIGHT AD, MALINS JM, COOKE WT. Diabetes mellitus and coeliac disease: a clinical study. Q J Med 1978, 47: 89-100.
10. LOGAN RFA, RIFKIND EA, BUSUTIL A, GILMOUR HM, FERGUSON A. Prevalence and incidence of celiac disease in Edinburgh and Lothian Region of Scotland. Gastroenterology 1986, 90:334-42.
11. SIGURS N, JOHANSSON C, ELFSTRAND PO, VIANDER M, LANNER A. Prevalence of coeliac disease in diabetic children and adolescents in Sweden. Acta Paediatr 1993, 82:748-51.
12. KAWAKAMI E, LOPES LA, FAGUNDES NETTO U, WEHBA J, MEDEIROS EHGR. Doença celíaca associada a diabete melito insulino-dependente (DMID): relato de um caso. Arq Gastroenterol 1990, 27:144-7.
13. PAGE SR, LLOYD CA, HILL PG, PEACOCK-HOLMES GKT. The prevalence of coeliac disease in adult diabetes mellitus. Q J Med 1994, 87:631-7.
14. MÄKI M. HUUPONEN T. HOLM K, HALLSTROM O. Seroconversion of reticulin autoantibodies predicts coeliac disease in insulin dependent diabetes mellitus. Gut 1995, 36:239-42.
15. CAFFREY C, HITMAN GA, NIVEN MJ, ET AL. HLA-DP and coeliac disease: family and population studies. Gut 1990, 31: 663-7.
16. BARERA G, BIANCHI C, CALISTI L, ET AL. Screening of diabetic children for coeliac disease with antigliadin antibodies and HLA typing. Arch Dis Child 1991, 66:491-4.
17. POLANCO I, PRIETO G, CORRASCO S, ET AL. Associated diseases in children with coeliac disease In Mearin ML, Mulder CJJ eds. Coeliac Disease: 40 Years Gluten-Free. Leiden: Kluwer Academic Publishers, 1991, 123-194.
18. VAJRO P, FONTANELLA A, MAYER M, ET AL Elevated serum aminotransferase activity as an early manifestation of gluten-sensitive enteropathy. J Pediatr 1993, 122:416-9.