

# Retinografia como forma de rastreio de retinopatia diabética em hospital terciário do Sistema Único de Saúde

Color retinography as a means of screening for diabetic retinopathy in the tertiary hospital of Unified Health System

Julia Quadri Bortoli<sup>1</sup>, Paulo Caldas Silber<sup>1</sup>, Egídio Picetti<sup>2</sup>, Cássio Freitas da Silva<sup>2</sup>, Helena Messinger Pakter<sup>3</sup>

<sup>1</sup> Faculdade Meridional, Passo Fundo, RS, Brasil.

<sup>2</sup> Grupo Hospitalar Conceição, Porto Alegre, RS, Brasil.

<sup>3</sup> Universidade Federal do Rio Grande do Sul, Porto Alegre, RS, Brasil.

## Como citar:

Bortoli JQ, Silber PC, Picetti E, Silva CF, Pakter HM. Retinografia como forma de rastreio de retinopatia diabética em hospital terciário do Sistema Único de Saúde. Rev Bras Oftalmol. 2022;81:e0057.

## doi:

<https://doi.org/10.37039/1982.8551.20220057>

## Descritores:

Retinopatia diabética; Programas de triagem diagnóstica; Complicações do diabetes; Encaminhamento e consulta; Sistema Único de Saúde

## Keywords:

Diabetic retinopathy; Diagnostic screening programs; Diabetes complication; Referral and consultation; Unified Health System

Recebido:  
13/3/2022

Aceito:  
1/7/2022

## Autor correspondente:

Helena Messinger Pakter  
Grupo Hospitalar Conceição  
Rua Francisco Trein, 596 – Cristo Redentor  
CEP: 91350-200 – Porto Alegre, RS, Brasil  
E-mail: hmpakter@gmail.com

## Instituição de realização do trabalho:

Hospital Nossa Senhora da Conceição,  
Grupo Hospitalar Conceição, Porto Alegre,  
RS, Brasil.

Fonte de auxílio à pesquisa:  
não financiado.

## Conflitos de interesse:

os autores declaram que não há conflitos de interesses.



Copyright ©2022

## RESUMO

**Objetivo:** Avaliar o impacto da triagem de retinopatia diabética de paciente diabéticos realizada com retinografia colorida.

**Métodos:** Estudo retrospectivo, de caráter descritivo, avaliando laudos de retinografias realizadas desde a implementação do protocolo da triagem de retinopatia diabética de paciente diabéticos acompanhados no Ambulatório de Endocrinologia de um hospital terciário do Sistema Único de Saúde, de maio de 2018 até maio de 2020.

**Resultados:** Realizaram retinografia 727 pacientes diabéticos, que tinham entre 14 e 91 anos, sendo a maioria com 60 anos ou mais (53,2%), do sexo feminino (68%) e brancos (87,6%). Não apresentavam retinopatia diabética 467 (64,2%) pacientes, 125 (17,2%) tinham retinopatia diabética não proliferativa, 37 (5,1%) retinopatia diabética não proliferativa grave e/ou suspeita de edema macular, 65 (8,9%) retinopatia diabética proliferativa, 21 (2,9%) suspeita de outras patologias, e as imagens de 12 (1,7%) pacientes eram insatisfatórias. Foram considerados de alto risco (aqueles com retinopatia diabética não proliferativa grave e/ou edema macular, retinopatia diabética proliferativa ou imagem insatisfatória) 114 (15,68%) pacientes.

**Conclusão:** O rastreio de retinopatia diabética com retinografia colorida possibilitou a detecção de pacientes diabéticos de alto risco que necessitavam atendimento com brevidade, permitindo o acesso deles à consulta oftalmológica e diminuindo a morbidade da doença relacionada ao tratamento tardio. Os demais foram encaminhados à Atenção Primária para regulamentação, por meio do Sistema de Regulação.

## ABSTRACT

**Objective:** To evaluate the impact of diabetic retinopathy (DR) screening using color retinography in diabetic patients.

**Methods:** Retrospective descriptive study, evaluating reports of all retinographs performed since the implementation of the protocol for screening for diabetic retinopathy in diabetic patients followed up at the endocrinology outpatient clinic of a tertiary hospital of the Unified Health System, from May 2018 to May 2020.

**Results:** 727 diabetic with age range from 14 to 91 years old, the majority being 60 years old or older (53.2%), female (68%) and white (87.6%), patients underwent retinography. Of the patients, 467 (64.2%) did not have DR, 125 (17.2%) had non-proliferative DR, 37 (5.1%) had severe non-proliferative DR and/or suspected macular edema, 65 (8.9%) had proliferative DR, 21 (2.9%) had suspicion signs of other pathologies and 12 (1.7%) had unsatisfactory images. A total of 114 (15.68%) patients were considered at high risk (those with severe non-proliferative NP and/or EM, proliferative DR or poor image) and were referred for comprehensive ophthalmic evaluation.

**Conclusion:** The screening of RD with color retinography enabled the detection of high-risk diabetic patients who needed assistance sooner and enabled their access to ophthalmologic consultation, which decreased disease morbidity. The others were referred to primary care for regulation through the Regulation System (SISREG).

## INTRODUÇÃO

O diabetes mellitus (DM) é uma doença metabólica multissistêmica crônica relacionada às consequências da hiperglicemia mantida, podendo lesar a macrovasculatura e a microvasculatura, principalmente nos olhos, rins e nervos.<sup>(1)</sup> Atualmente, estima-se prevalência de 424,9 milhões de pessoas em todo o mundo, sendo previsto em 2045 um número superior a 628,6 milhões.<sup>(2)</sup>

Nos olhos, a principal patologia ocular relacionada à DM é a retinopatia diabética (RD). A RD é uma microangiopatia, a qual manifesta-se tanto por oclusão microvascular quanto por vazamento. Afeta um a cada três diabéticos, sendo considerada uma das principais causas de morbidade nessa população.<sup>(2,3)</sup> No mundo, é uma das maiores causas de cegueira irreversível, sendo a principal entre pessoas em idade produtiva, afetando a qualidade de vida, a produtividade e a sobrevivência dos indivíduos diabéticos.<sup>(4,5)</sup> Segundo o *United Kingdom Prospective Diabetes Study* (UKPDS), a RD está presente, especialmente, em pacientes com longo tempo de doença e mau controle glicêmico.<sup>(6)</sup> Dessa forma, após 20 anos, é encontrada em mais de 95% dos pacientes com DM do tipo 1 (DM1) e em mais de 60% dos pacientes com o tipo 2 (DM2).<sup>(2)</sup>

A RD é dividida clinicamente em dois estágios principais: não proliferativa (RDNP) e proliferativa (RDP). No primeiro, a patologia permanece intrarretiniana e é caracterizada por aumento da permeabilidade capilar e pela oclusão vascular. A RDP se estende sobre ou além da superfície retiniana, caracterizada pela presença de neovasos. Afetando mais de 28 milhões de diabéticos no mundo, o edema macular (EM) é uma complicação da RD, causado pela ruptura da barreira hematorretiniana, devido à hiperglicemia de longo prazo, levando ao espessamento da retina ao redor da fóvea.<sup>(2)</sup> A maioria dos pacientes que desenvolvem RD são assintomáticos até os estágios tardios, ou seja, quando o EM e/ou a RDP já estão presentes. O problema é que, em estágios tardios, o tratamento pode não ser tão eficaz, e, por isso, os diabéticos necessitam de avaliação contínua para identificar lesões precoces, evitando complicações crônicas.

Sabendo que há um risco 29 vezes maior de desenvolver cegueira sendo diabético quando comparado a um paciente não diabético,<sup>(7)</sup> no Brasil, o Ministério da Saúde recomenda que pacientes portadores de DM1 se submetam à avaliação oftalmológica com pupila dilatada após 5 anos de doença, e os pacientes portadores de DM2 sejam avaliados imediatamente após o diagnóstico, já que a doença pode ser assintomática durante anos.<sup>(8)</sup> Assim, ao rastrear regularmente os diabéticos por meio de protocolos de

triagem de RD com abordagem mais precoce, previne-se, dessa forma, a cegueira.

No Brasil, não existe um programa de triagem definido para a RD. Além disso, sabe-se que há uma dificuldade de acesso ao exame de fundo de olho realizado pelo médico oftalmologista no âmbito do Sistema Único de Saúde (SUS), mesmo nos pacientes em acompanhamento com a endocrinologia. De acordo com dados do Sistema de Gerenciamento de Consultas Ambulatoriais Especializadas fornecidos pela Secretaria Estadual da Saúde do Rio Grande do Sul, a espera por uma consulta especializada com médico oftalmologista em Porto Alegre pode chegar a 19 meses.<sup>(9)</sup> O rastreamento inicial pode ser realizado com exame de fundo de olho com ou sem dilatação, retinografias simples (coloridas) e imagens digitais, porém, nem todos esses métodos atingiram a acurácia necessária para estratificar a população em grupos segundo a necessidade de tratamento.<sup>(10)</sup>

A retinografia colorida é a tomada de fotos da retina com iluminação, sendo que a avaliação dessas imagens permite a constatação de risco à acuidade visual e à saúde do paciente por meio da representação em cores reais das doenças que possam estar presentes.<sup>(11)</sup> Para triagem, mostrou-se equivalente ao exame presencial com oftalmologista na classificação e rastreamento da RD.<sup>(12)</sup> Assim, esse exame pode ser uma alternativa para centros que não dispõem da figura presencial do oftalmologista, já que possui elevado padrão de qualidade e reprodutibilidade no processo de estratificação dos pacientes diabéticos. A triagem com retinografia colorida já é utilizada com sucesso e em larga escala na França e no Reino Unido.<sup>(13)</sup>

Como outras alternativas não tradicionais, uma opção de baixo custo é a oftalmoscopia de *smartphone*. Nela, profissionais de saúde podem operar o dispositivo móvel, sem limitar esse procedimento a uma equipe altamente especializada, mas a precisão diagnóstica é diferente, dependendo da gravidade da RD, principalmente em RDNP.<sup>(14)</sup> Outra opção é utilizar os métodos fotográficos com classificação por meio da Inteligência Artificial (IA), já que estes podem possibilitar reduzir a carga de trabalho associada à classificação manual, bem como economizar custos de diagnóstico e tempo. Porém, nos últimos anos há grande variabilidade nos bancos de dados e nos critérios de avaliações, ou seja, não há uma definição padronizada regulamentada.<sup>(15)</sup> Acredita-se que estudos futuros possam padronizar critérios para definir a real aplicabilidade no rastreamento de doenças e custo-benefício do uso da IA e dos smartphones.<sup>(16)</sup>

O presente estudo teve como objetivo avaliar o impacto da triagem de retinopatia diabética de paciente diabéticos realizada com retinografia colorida.

## MÉTODOS

Trata-se de estudo retrospectivo, de caráter descritivo, avaliando os laudos de retinografias coloridas de pacientes com diagnóstico prévio de DM1 ou DM2 acompanhados pelo Ambulatório de Endocrinologia do Hospital Nossa Senhora da Conceição/ Grupo Hospitalar Conceição (HNSC/GHC), em Porto Alegre (RS). A partir de maio de 2018, foi adotado um protocolo de avaliação de RD dos pacientes diabéticos, o que permitiu ao médico endocrinologista indicar de forma subjetiva e formal a necessidade do rastreamento oftalmológico por meio da retinografia colorida para os pacientes em acompanhamento no ambulatório.

As retinografias coloridas foram realizadas sob miódrise (com uso de colírios de tropicamida e fenilefrina), por um técnico em enfermagem, previamente treinado, sob supervisão da equipe médica. As imagens do fundo de olho foram captadas usando o retinógrafo Visucam (Zeiss, Alemanha). Após aquisição, as imagens foram laudadas por médicos oftalmologistas generalistas do HNSC/GHC. Cada retinografia foi laudada apenas por um médico, sem revisões e sem ser mascarada, segundo a classificação internacional de RD adaptada (Tabela 1), sendo classificada em normais (sem alterações retinográficas compatíveis com RD ativa), RDNP, RDP, RDNP grave e/ou EM (RDNPg/EM), presença ou suspeita de outras patologias e ainda imagem insatisfatória ou diagnóstico duvidoso.

**Tabela 1.** Classificação adaptada de retinopatia diabética

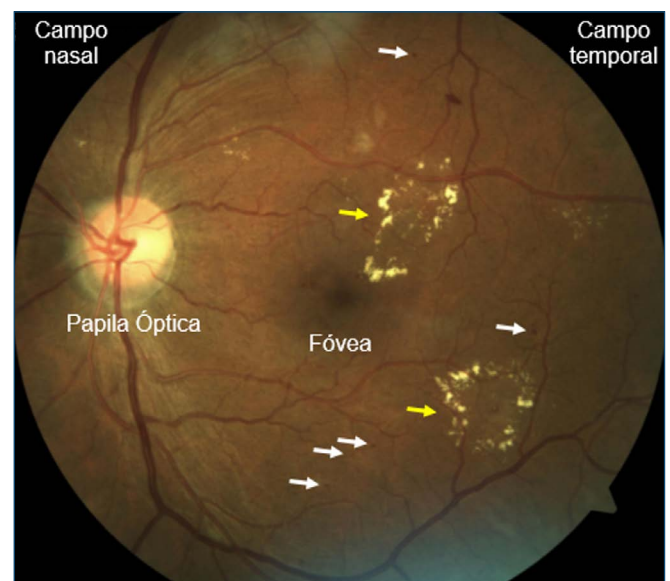
Classificação	Características
S/RD	A imagem não apresenta nenhum achado de RD
RDNP	Presença de microaneurismas em pequeno número, áreas de infartos focais, exsudatos algodinosos e manchas hemorrágicas além de microaneurismas, hemorragias intrarretinianas nos quatro quadrantes do fundo do olho, dois com dilatação segmentar venosa ou um com anormalidades microvasculares intrarretinianas
RDP	Presença de neovascularização no disco óptico ou em qualquer localização da retina e/ou presença de hemorragia vítrea
RDNPg/EM	RDNPg: Microaneurismas em grande número, muitos exsudatos algodinosos e manchas hemorrágicas/hemorragias intrarretinianas ainda sem neovascularização, associados ou não à suspeita de EM EM: Espessamento da retina dentro de 500µm do centro da fóvea; Exsudatos a 500µm do centro da fóvea com espessamento retiniano adjacente; Espessamento da retina medindo pelo menos um diâmetro de disco de tamanho e a menos de um disco de diâmetro do centro da fóvea
Outras patologias	Apresenta achados compatíveis ou suspeitos de outras doenças oculares
Insatisfatória	A qualidade da imagem ruim ou diagnóstico duvidoso

Fonte: adaptado de Parke III DW. How to classify the diabetic eye. American Academy of Ophthalmology; 2006. [cited 2022 July 15]. Available from: <https://www.aaopt.org/young-ophthalmologists/yo-info/article/how-to-classify-diabetic-eye>

S/RD: Sem retinopatia diabética; RD: retinopatia diabética; RDNP: retinopatia diabética não proliferativa; RDP: retinopatia diabética proliferativa; RDNPg/EM: retinopatia diabética não proliferativa grave/edema macular.

Pacientes que apresentassem em suas retinografias achados compatíveis ou suspeitos de outras doenças oculares foram classificados como “outras patologias”, com necessidade de uma avaliação oftalmológica completa para elucidação diagnóstica. Houve também algumas imagens com qualidade insatisfatória para análise; esses pacientes também foram chamados para consulta. O laudo, realizado por médico oftalmologista generalista, foi inserido no prontuário eletrônico, juntamente da foto da retinografia, ficando disponível aos médicos endocrinologistas.

A principal mudança em relação à classificação internacional de RD foi a inclusão da categoria RDNPg/EM. Essa categoria foi incluída para possibilitar que pacientes com RDNP com achados mais exuberantes tivessem uma consulta oftalmológica agendada com maior brevidade e, se necessário, realizassem exames complementares, como tomografia de coerência óptica (OCT) e angiografia com fluoresceína (AF), conforme demonstrado na figura 1. A AF é considerada padrão-ouro para o diagnóstico de RD,<sup>(17)</sup> sendo útil para auxiliar na correta classificação e no manejo dos pacientes já diagnosticados, mas, por se tratar de técnica invasiva, cara e associada a efeitos colaterais, não serve para rastreamento.<sup>(18,19)</sup>



**Figura 1.** Retinografia colorida. Retinopatia diabética não proliferativa grave/edema macular. Retinografia colorida de paciente pardo, 45 anos, com *diabetes mellitus* insulínica dependente, classificado como retinopatia diabética não proliferativa grave/edema macular. Observe a presença de microaneurismas (seta branca) e muitos exsudatos duros (seta amarela), associados ao edema macular.

Com os dados, foram realizadas três análises, avaliando as classificações dos laudos das retinografias, conforme

a tabela 1, utilizando como classes as variáveis dos pacientes sexo, raça e anos do protocolo. Os dados foram analisados com o auxílio do *software Statistical Package for the Social Sciences (SPSS)*, versão 20, e Excel Office 2010. Foi utilizado o teste do qui-quadrado e, quando necessário, o teste exato de Fisher. Foi utilizado valor de  $p < 0,05$  como critério de significância estatística.

O projeto foi aprovado pelo Comitê de Ética e Pesquisa do HNSC/GHC, evidenciado pelo parecer consubstanciado 4.309.374, e destaca-se que, em todas as etapas da pesquisa, os preceitos da resolução 5.010/2016 e 466/2012 do Conselho Nacional de Saúde do Ministério da Saúde foram obedecidos.

## RESULTADOS

Foram incluídos neste estudo os laudos de retinografia realizados desde a implementação do protocolo no HNSC/GHC, em maio de 2018 até maio de 2020.

A amostra foi composta de 727 pacientes. Todos os pacientes foram encaminhados pelo Serviço de Endocrinologia do hospital terciário do SUS e tinham diagnóstico prévio de DM1 ou DM2. Na tabela 2, pode-se observar que a população estudada, em relação ao sexo, foi composta de 494 (68%) pacientes do sexo feminino. Em relação à idade, 71 pacientes (9,8%) tinham menos 40 anos, 269 (37%) tinham entre 40 e 59 anos e mais do que a metade dos pacientes (53,2%) tinha 60 anos ou mais. A idade mínima encontrada entre os pacientes foi de 14 anos e a máxima de 91 anos. A porcentagem total de raça foi de 87,6% ( $n=637$ ) branca, 10% ( $n=73$ ) negra e 2,3% ( $n=17$ ) parda. Infelizmente, não foram obtidos os dados relativos à classificação de DM e nem ao tempo da doença.

**Tabela 2.** Características da população estudada

Características	n (%)
Sexo	
Feminino	494 (68,0)
Masculino	233 (32,0)
Idade, anos	
<40	71 (9,8)
40-59	269 (37,0)
>60	387 (53,2)
Raça	
Branco	637 (87,6)
Negro	73 (10,0)
Pardo	17 (2,3)
Total	727 (100,0)

Em relação aos laudos das retinografias coloridas, foi utilizada uma classificação adaptada da *American Academy of Ophthalmology (AAO)* de 2008. Dessa forma, o exame de retinografia detectou que 467 (64,2%) dos

pacientes não apresentavam RD, 125 (17,2%) apresentaram RDNP, 65 (8,9%) RDP, 37 (5,1%) apresentavam RDNPg/EM, e 21 (2,9%) foram classificadas como “outros”, pois apresentavam ou tinham suspeita de outras patologias. Em 12 (1,7%) pacientes, a foto não ficou com qualidade suficiente (insatisfatória) para a avaliação (Tabela 3).

**Tabela 3.** Classificação dos laudos de retinografia colorida

Classificação	n (%)
S/RD	467 (64,2)
RDNP	125 (17,2)
RDP	65 (8,9)
RDNPg/EM	37 (5,1)
Outros	21 (2,9)
Insatisfatória	12 (1,7)
Total	727 (100)

S/RD: Sem retinopatia diabética; RD: retinopatia diabética; RDNP: retinopatia diabética não proliferativa; RDP: retinopatia diabética proliferativa; RDNPg/EM: retinopatia diabética não proliferativa grave/edema macular.

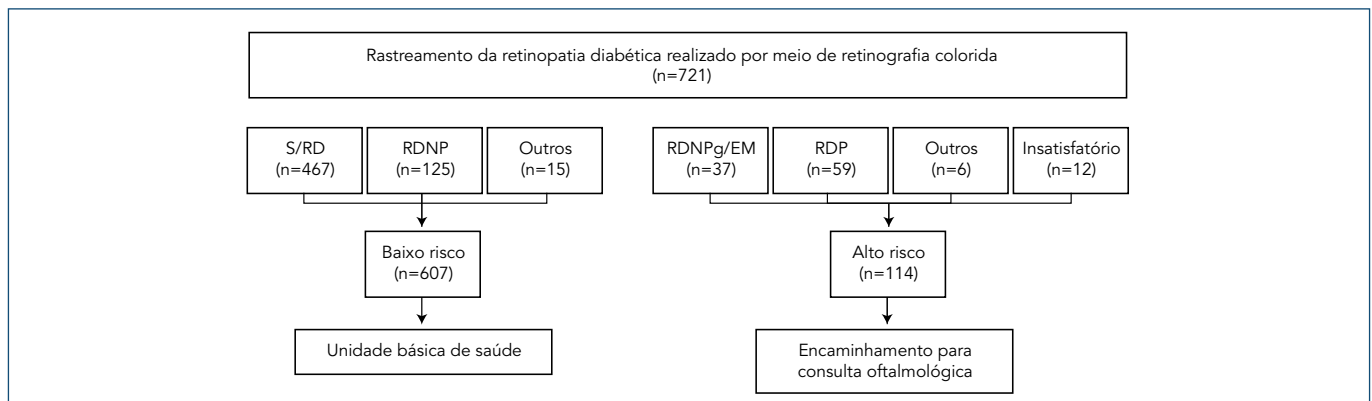
Em 2019, obteve-se o maior número de pacientes triados pela retinografia colorida, 523 (71,9%), em relação a 2018, em que foi de 135 (18,6%), e de 2020, em que houve um número menor de rastreados, sendo 69 (9,5%) no total. Em *ambos* todos os anos do estudo, a maioria dos pacientes não apresentou RD, sendo que, no primeiro ano analisado, foram 84 (62,2%) pacientes, no segundo 346 (66,2%) pacientes e no último apenas 37 (64,2%) pacientes (Tabela 4). No ano de 2020, 34 pacientes foram analisados em janeiro, 14 em fevereiro e 21 em março, sendo a última retinografia colorida realizada no dia 13 de março.

**Tabela 4.** Parecer das retinografias coloridas conforme ano

Ano	2018 n (%)	2019 n (%)	2020 n (%)
S/RD	84 (62,2)	346 (66,2)	37 (53,6)
RDNP	31 (23,0)	81 (15,5)	13 (18,8)
RDP	9 (6,7)	46 (8,7)	10 (14,6)
RDNPg/EM	5 (3,7)	26 (5,0)	6 (8,7)
Outros	2 (1,4)	17 (3,3)	2 (2,9)
Insatisfatória	4 (3,0)	7 (1,3)	1 (1,4)
Total	135 (100,0)	523 (100,0)	69 (100,0)

S/RD: Sem retinopatia diabética; RD: retinopatia diabética; RDNP: retinopatia diabética não proliferativa; RDP: retinopatia diabética proliferativa; RDNPg/EM: retinopatia diabética não proliferativa grave/edema macular.

Os pacientes que apresentavam retinografia com RDP, RDNPg, suspeita de EM e outras patologias com necessidade de avaliação breve e imagens insatisfatórias, foram considerados de alto risco e os demais, de baixo risco (exame sem alterações, RDNP e outras patologias sem necessidade de priorização de atendimento), para fins de rastreamento de casos com maior potencial de baixa acuidade visual ou cegueira. Os pacientes com laudo de alto risco foram encaminhados para consulta oftalmológica via Núcleo Interno de Regulação (NIR) por meio da Central Médica de Consultas Especializadas (CMCE). Dos



S/RD: Sem retinopatia diabética; RD: retinopatia diabética; RDNP: retinopatia diabética não proliferativa; RDP: retinopatia diabética proliferativa; RDNPg/EM: retinopatia diabética não proliferativa grave/edema macular.

**Figura 2.** Fluxograma.

727 pacientes que realizaram retinografia, 114 pacientes (15,68%) foram considerados de alto risco e encaminhados para o oftalmologista (Figura 2), sendo 96 com RDNPg/EM e RDP e 12 com imagens insatisfatórias, impossibilitando o rastreio, além de outros seis pacientes que apresentaram alterações relacionadas a outras doenças oftalmológicas, que necessitavam avaliação com brevidade.

Dentre os pacientes, 607 (83,49%) pacientes tiveram exames de baixo risco, sendo orientados a buscar regulação pelo Sistema Nacional de Regulação (SISREG) para a especialidade por meio da Unidade Básica de Saúde (UBS). Quanto à classificação dos pacientes diabéticos encaminhados à UBS em relação aos anos do protocolo (2018, 2019 e 2020), eles não foram estatisticamente significativos na classificação ( $p=0,624$ ). Comparando-se a prevalência dos achados da classificação adaptada de RD entre os anos avaliados (2018, 2019 e 2020), não foi observada significância estatística (teste exato de Fisher,  $p=0,199$ ).

Todos os pacientes foram orientados a procurarem atendimento oftalmológico. Seis (0,82%) pacientes já faziam tratamento ou acompanhamento com médico oftalmologista, sendo excluídos do fluxograma.

## DISCUSSÃO

Entre maio de 2018 e maio de 2020, foi implementado um protocolo de triagem pelo Serviço de Endocrinologia do HNSC/GHC, sendo realizadas 727 retinografias coloridas de pacientes encaminhados. Essa população foi majoritariamente composta de pacientes do sexo feminino (68%), brancos (87,6%) e com idade igual ou superior a 60 anos (53,2%).

No presente estudo, a maioria dos pacientes triados não apresentava RD na avaliação por retinografia colorida (64,2%). Entre os que apresentaram sinais de RD (31,2%), aproximadamente 9% tinham achados compatíveis com

RDP. Em estudos realizados a partir do rastreio com retinografia colorida em diabéticos, um deles realizado em três áreas básicas de saúde, situadas na área metropolitana de Barcelona, Palacios et al. encontraram prevalência de RD de 28%, ou seja, muito semelhante aos achados deste estudo.<sup>(20)</sup> Já estudo realizado com pacientes indígenas diabéticos na Austrália, em 2010, mostrou prevalência semelhante: 30% dos diabéticos tinham RD.<sup>(21)</sup> Yau et al. realizaram revisão sistemática e avaliaram 35 estudos publicados de 1980 a 2008, totalizando 22.896 diabéticos. Esse estudo foi capaz de estimar a prevalência global de RD entre os diabéticos, que foi de 34,6% (intervalo de confiança de 95% – IC95% – 34,5%-34,8%) para RD, sendo 6,96% (intervalo de confiança de 95% – IC95% – 6,87%-7,04%) RDP.<sup>(22)</sup>

O rastreamento da RD em países com programas ativos comprovou que a triagem traz melhores resultados no controle da doença do que a ausência de triagem.<sup>(12)</sup> Spurling et al. perceberam que, ao utilizarem a retinografia como ferramenta de rastreio de RD, aumenta-se a população atendida, ao passo que diminui a superlotação dos centros ambulatoriais, o que pode ter um impacto relevante na diminuição da população dos cegos por diabetes.<sup>(21)</sup> No total, após a triagem, 114 (15,68%) pacientes cujas retinografias foram classificadas no grupo em que era necessário atendimento como maior brevidade foram encaminhados para o oftalmologista via NIR por meio da CMCE.

O volume de pacientes rastreados analisados conforme os anos variou. Em 2018, 135 (18,6%) pacientes foram triados, sendo que 84 (62,2%) não apresentaram retinopatia, contra 45 (33,4%) que apenas apresentaram. Já em 2019, ano que se obteve o maior número de pacientes triados pela retinografia colorida, foram 523 (71,9%) pacientes. Desses, 356 (66,2%) pacientes não apresentaram RD, contra 153 (29,2%) que apenas apresentaram. Em 2020, o número total de pacientes foi de 69 pacientes, o



que representa apenas 9,49% da amostra total. Destes, cerca de 37 (53,6%) pacientes não apresentaram retinopatia, contra 29 (42%) que apresentaram. Como não há nenhum modelo de rastreamento adequado e seguro para o atual momento, em que os diabéticos apresentam um risco aumentado de desenvolver formas graves da doença pelo coronavírus 2019 (Covid-19), a abordagem racional faz-se necessária. Dessa forma, o último paciente a ser rastreado foi em 13 de março de 2020. Estima-se que se a população diabética atingida fosse conforme 2019, ou seja, cerca de 400 diabéticos a mais poderiam ter sido rastreados, correspondendo a aproximadamente 27,2% das retinografias coloridas laudadas como RD. Em suma, o número de pacientes em 2020 poderia representar cerca de 116,8 pacientes rastreados para RD. Assim, entre as várias condições oftalmológicas, a RD pode ser a doença que teve a detecção e o tratamento mais afetados por causa da pandemia.<sup>(23)</sup> Prevê-se que, quando as restrições de contato forem suspensas, os pacientes não rastreados ou tratados durante a pandemia irão aumentar a demanda por rastreamento.

Como limitações deste estudo, podemos destacar a falta de dados em relação ao tempo de evolução da doença, a classificação de DM e o controle glicêmico dos pacientes. Além disso, é importante ressaltar que a classificação baseada na tabela 1 é laudada por oftalmologistas generalistas, sem revisões ou de forma mascarada, o que pode diminuir a sensibilidade e a especificidade nos laudos.

Dessa forma, propõe-se um fluxograma para a triagem da RD, conforme a figura 2. Nele, é possível perceber que os diabéticos podem ser divididos, simplificadamente, em dois grandes grupos: os que necessitam pronto atendimento (laudos descritos como RDP, RDNPg/suspeita de EM, outras patologias e imagens de qualidade ruim ou diagnóstico duvidoso) e os que podem solicitar a consulta com especialista por meio do encaminhamento pela UBS (laudos descritos como S/RD, RDNP e outras patologias). Dessa forma, via NIR por meio da CMCE, o paciente é classificado como prioritário para a consulta na Atenção Terciária com médico oftalmologista e já realiza acompanhamento com o médico endocrinologista, podendo ser atendido no mesmo complexo hospitalar do SUS, o que facilita o acesso prioritário e o vínculo com a instituição.

## CONCLUSÃO

O protocolo organizado de rastreamento possibilitou detectar os pacientes com retinopatia diabética classificados como alto risco e os encaminhou para avaliação ao médico oftalmologista via Núcleo Interno de Regulação

por meio da Central Médica de Consultas Especializadas, possibilitando um fluxo hospitalar interno e atendimento com maior brevidade. Além disso, identificou os pacientes de baixo risco que poderiam seguir o acompanhamento na Atenção Primária, os quais foram encaminhados via Sistema Nacional de Regulação.

Os resultados do presente estudo se baseiam em uma população diabética que, até então, era monitorada com pouca eficácia, pois dependia das conhecidas listas de espera para consultas oftalmológicas, que limitavam o acesso ao estudo de fundo de olho. A existência de uma política de rastreamento compõe a medida necessária em qualquer cenário em que existam pacientes diabéticos. Assim, métodos fotográficos são considerados boas alternativas, como é o caso do presente estudo. Atualmente, estudos com oftalmoscopia com *smartphones* e detecção automatizada da retinopatia diabética apresentam algoritmos promissores, que podem ser uma ferramenta útil no futuro.

## REFERÊNCIAS

1. Fauci AS, Braunwald E, Isselbacher KJ, Kasper DL, Hauser SL, Longo DL, et al. Late Complications of Diabetes. New York: McGraw-Hill; 2001.
2. International Diabetes Federation (IDF). IDF Atlas. 8a. ed. Bruxelas: IDF; 2017 [cited 2022 Jun 30]. Available from: [https://diabetesatlas.org/upload/resources/previous/files/8/IDF\\_DA\\_8e-EN-final.pdf](https://diabetesatlas.org/upload/resources/previous/files/8/IDF_DA_8e-EN-final.pdf)
3. Leasher JL, Bourne RR, Flaxman SR, Jonas JB, Keeffe J, Naidoo K, et al.; Vision Loss Expert Group of the Global Burden of Disease Study. Global estimates on the number of people blind or visually impaired by diabetic retinopathy: a meta-analysis from 1990 to 2010. *Diabetes Care*. 2016;39(9):1643-9. Erratum in: *Diabetes Care*. 2016;39(11):2096.
4. Cusick M, Meleth AD, Agrón E, Fisher MR, Reed GF, Knatterud GL, et al.; Early Treatment Diabetic Retinopathy Study Research Group. Associations of mortality and diabetes complications in patients with type 1 and type 2 diabetes: early treatment diabetic retinopathy study report no. 27. *Diabetes Care*. 2005;28(3):617-25. doi: 10.2337/diacare.28.3.617. PMID: 15735198.
5. Jones S, Edwards RT. Diabetic retinopathy screening: a systematic review of the economic evidence. *Diabet Med*. 2010;27(3):249-56.
6. Intensive blood-glucose control with sulphonylureas or insulin compared with conventional treatment and risk of complications in patients with type 2 diabetes (UKPDS 33). UK Prospective Diabetes Study (UKPDS) Group. *Lancet*. 1998;352(9131):837-53. Erratum in: *Lancet* 1999;354(9178):602.
7. Menezes LM, Morais NN. Fundoscopy findings of diabetic and/or hypertensive patients. *Rev Bras Oftalmol*. 2020;79(1):28-32.
8. Brasil. Ministério da Saúde. Secretaria de Atenção à Saúde. Departamento de Atenção Básica. Estratégias para o cuidado da pessoa com doença crônica: diabetes mellitus. Brasília, DF: Ministério da Saúde; 2013 [citado 2022 Jun 30]. *Cadernos de Atenção Básica*, n. 36. Disponível em: [https://bvsm.sau.gov.br/bvs/publicacoes/estrategias\\_cuidado\\_pessoa\\_diabetes\\_mellitus\\_cab36.pdf](https://bvsm.sau.gov.br/bvs/publicacoes/estrategias_cuidado_pessoa_diabetes_mellitus_cab36.pdf)
9. Zanotto BS, Etges AP, Siqueira AC, Silva RS, Bastos C, Araujo AL, et al. Avaliação Econômica de um Serviço de Telemedicina para ampliação da Atenção Primária à Saúde no Rio Grande do Sul: o microcusteio do Projeto TeleOftalmo. *Ciênc Saúde Coletiva*. 2020;25(4):1349-60.
10. American Academy of Ophthalmology Retina Panel. Preferred Practice Pattern® Guidelines. Diabetic Retinopathy. San Francisco, CA: American Academy of Ophthalmology; 2006 [cited 2022 July 15] Available from: <https://www.aao.org/preferred-practice-pattern/diabetic-retinopathy-ppp>

11. Novais EA, Bauml CR, Sarraf D, Freund KB, Duker JS. Multimodal imaging in retinal disease: A Consensus definition. *OSL Retina*. 2016;47(3):201-5.
12. Carneiro LF. Uso da retinografia simples como método de escolha no rastreamento da retinopatia diabética realizado por médicos generalistas na Atenção Primária. Belo Horizonte. Dissertação [Mestrado em 'Educação em Diabetes'] – Instituto de Ensino e Pesquisa do Grupo Santa Casa de Belo Horizonte; 2014.
13. Pieczynski J, Grzybowski A. Review of diabetic retinopathy screening methods and programmes adopted in different parts of the world. *European Ophthalmic Rev*. 2015;9:49-55.
14. Jones S, Edwards RT. Diabetic retinopathy screening: a systematic review of the economic evidence. *Diabet Med*. 2010;27:249e256.
15. Valverde C, Garcia M, Hornero R, Lopez-Galvez MI. Automated detection of diabetic retinopathy in retinal images. *Indian J Ophthalmol*. 2016;64(1):26-32.
16. Tan CH, Kyaw BM, Smith H, Tan CS, Tudor Car L. Use of smartphones to detect diabetic retinopathy: scoping review and meta-analysis of diagnostic test accuracy studies. *J Med Internet Res*. 2020;22(5):e16658.
17. Ramasamy K, Raman R, Tandon M. Current state of care for diabetic retinopathy in India. *Curr Diab Rep*. 2013;13(4):460-8.
18. Sasongko MB, Widyaputri F, Agni AN, Wardhana FS, Kotha S, Gupta P, et al. Prevalence of diabetic retinopathy and blindness in Indonesian adults with type 2 diabetes. *Am J Ophthalmol*. 2017;181:79e87.
19. Kanadani TC, Braga CS, Ibrahim LF, Silva SA, Kanadani FN. Comparação da eficácia da retinografia colorida e da angiografia fluorescente no diagnóstico da retinopatia diabética. *Rev Bras Oftalmol*. 2021;80(6):e0048.
20. Sender Palacios MJ, Maseras Bover M, Vernet Vernet M, Larrosa Sáez P, de la Puente Martorell ML, Foz Sala M. [Application of a method for the early detection of diabetic retinopathy in Primary Health Care]. *Rev Clin Esp*. 2003;203(5):224-9. Spanish.
21. Spurling GK, Askew DA, Hayman NE, Hansar N, Cooney AM, Jackson CL. Retinal photography for diabetic retinopathy screening in Indigenous primary health care: the Inala experience. *Aust N Z J Public Health*. 2010;34 Suppl 1:S30-3.
22. Yau JW, Rogers SL, Kawasaki R, Lamoureux EL, Kowalski JW, Bek T, et al.; Meta-Analysis for Eye Disease (META-EYE) Study Group. Global prevalence and major risk factors of diabetic retinopathy. *Diabetes Care*. 2012;35(3):556-64.
23. Malerbi FK, Morales PH, Regatieri CV. Diabetic retinopathy screening and the COVID-19 pandemic in Brazil. *Arq Bras Oftalmol*. 2020;83(4):V-VI.