

Universidade Federal do Rio Grande do Sul – UFRGS

Faculdade de Veterinária

**Curso de Pós-Graduação Lato Sensu em ortopedia e traumatologia de
pequenos animais**

FREDERICO ONGARATTO CORONET

Fratura exposta de tíbia e fíbula: relato de caso

Porto Alegre

2018

CIP - Catalogação na Publicação

Ongaratto Coronet, Frederico
Fratura exposta de tíbia e fíbula: relato de caso /
Frederico Ongaratto Coronet. -- 2018.
23 f.
Orientador: Márcio Ferreira.

Trabalho de conclusão de curso (Especialização) --
Universidade Federal do Rio Grande do Sul, Faculdade
de Veterinária, Especialização em ortopedia e
traumatologia de pequenos animais, Porto Alegre, BR-
RS, 2018.

1. fratura. 2. tíbia. 3. cão. I. Ferreira,
Márcio, orient. II. Título.

UNIVERSIDADE FEDERAL DO RIO GRANDE DO SUL

FACULDADE DE VETERINÁRIA

CURSO DE ESPECIALIZAÇÃO EM ORTOPEDIA E
TRAUMATOLOGIA DE PEQUENOS ANIMAIS

Fratura exposta de tíbia e fíbula: relato de caso

FREDERICO ONGARATTO CORONET

Trabalho apresentado a faculdade de
Veterinária

Como requisito parcial para a obtenção
do grau de

Especialista em Ortopedia e
Traumatologia em

Pequenos animais.

Orientador: Prof. M. V. M.Sc. Márcio
Poletto Ferreira

PORTO ALEGRE

2018

RESUMO

As fraturas de tíbia e fíbula são muito comuns na rotina ortopédica da clínica ou hospital veterinário, representando a terceira maior casuística dentre os ossos apendiculares. Isto decorre das forças que atuam sobre a tíbia e a fíbula e pelo fato de que anatomicamente esses ossos estão menos protegidos por musculatura e tecidos moles, do que outros ossos do esqueleto apendicular. A pouca cobertura de tecidos moles aumenta as possibilidades de fraturas expostas. O presente trabalho tem por objetivo relatar e discutir o caso de um paciente, canina, de 10 anos de idade, atendida com fratura exposta de diáfise média de tíbia e fíbula.

ABSTRACT

Tibia and fibula fractures are very common in orthopedic routine, representing the third largest casuistry among the appendicular bones. This stems from the forces that Act on the tibia and the fibula and the fact that these bones are anatomically less protected by muscles and soft tissue than other bones of the appendicular skeleton. Poor tissue coverage increases the possibility of open fractures. The present work aims to report and discuss the case of a patient, 10 years old, appointed with open fracture of shaft of tibia and fibula average.

SUMÁRIO

RESUMO	02
ABSTRACT	03
1 INTRODUÇÃO	05
2 REVISÃO DE LITERATURA	06
2.1 Etiopatogenia e epidemiologia das fraturas de tíbia e fíbula.....	06
2.2 Diagnóstico.....	06
2.3 Tratamento.....	07
2.4 Fraturas expostas.....	07
2.5 Fixação esquelética externa	08
2.6 Complicações.....	08
3. RELATO DE CASO	10
3.1 Anamnese.....	10
3.2 Exame clínico geral.....	10
3.3 Exame clínico específico e cuidados ambulatoriais.....	11
3.4 Diagnóstico.....	11
3.5 Tratamento cirúrgico.....	12
3.6 Pós operatório.....	14
4. DISCUSSÃO	20
CONCLUSÃO	21
REFERÊNCIAS BIBLIOGRÁFICAS	22

1. INTRODUÇÃO

O termo fratura define-se pela perda completa ou incompleta da continuidade do osso ou cartilagem, sendo geralmente acompanhada por diferentes graus de lesão dos tecidos moles adjacentes, com possíveis lesões no suprimento sanguíneo e mesmo perda da função locomotora.

Os objetivos do tratamento de fraturas são promover a reparação, restaurar precocemente a função do osso afetado e dos tecidos moles circundantes, e obter aparência cosmética aceitável (Hulse & Johnson, 2002). Os tratamentos mais indicados para correção de fraturas completas de tibia incluem fixação esquelética externa, pinos intramedulares e placas ósseas. As fraturas expostas de tibia são comuns de ocorrerem, dadas as suas características anatómicas e as forças as quais ela é submetida (Piermattei et al., 2006). O método mais indicado para correção desse tipo de fratura é a fixação externa (Denny et al., 2006), pois, não invade o foco da fratura, preservando os tecidos moles adjacentes (Fossum et al., 2014).

2. REVISÃO DE LITERATURA

2.1 Etiopatogenia e Epidemiologia da fratura de Tíbia e Fíbula

As fraturas de tíbia e fíbula são afecções comuns na rotina de hospitais e clínicas de pequenos animais (Phillips, 1789). Segundo Piermattei & Flo (2006), representam 21% das fraturas de ossos longos e 11,7% das fraturas apendiculares, ficando atrás somente das fraturas de fêmur e rádio. A diáfise é a porção mais acometida, representando 75% a 81% dos casos (Piermattei & Flo, 2006).

Na maioria das vezes as fraturas são resultado de trauma por colisão com veículo motorizado, projétil, briga com outros animais ou quedas (Fossum et al., 2014). Fratura de fíbula raramente ocorre sem concomitante fratura de tíbia e o tratamento da última, na maioria dos casos, é suficiente (Denny et al., 2006). Fraturas de fíbula raramente são estabilizadas, a não ser que a estabilidade do joelho ou tornozelo esteja ameaçada (Fossum et al., 2014).

A escassez de tecido mole aumenta a possibilidade de fraturas abertas e diminui potencialmente o suprimento sanguíneo extra ósseo, ambos podendo retardar a consolidação óssea, no entanto, se torna vantajosa para posicionar fixador externo (Fossum et al., 2014). O tipo de fratura influencia significativamente na escolha do método de imobilização (Harari, 1999; Hulse & Johnson, 2002).

2.2 Diagnóstico

O diagnóstico definitivo das fraturas de tíbia e fíbula deve ser feito com base no exame clínico e radiográfico. Os animais acometidos geralmente não sustentam peso no membro comprometido e tem edema palpável, crepitação e dor (Fossum et al., 2014). A extensão da lesão óssea e de tecidos moles deve ser avaliada em exame radiográfico craniocaudal e lateral que devem incluir o joelho e o tarso (Fossum et al., 2014).

1.3 Tratamento

A escolha do método de reparo das fraturas de tíbia e fíbula devem levar em consideração o tipo e localização da fratura (Freitas et al., 1993), o porte e peso do animal, o número de ossos envolvidos e o grau de comprometimento de tecidos moles (Goodwin et al., 2005). Segundo Fossum et al. (2014) a escolha do sistema de implante deve refletir o escore de avaliação da fratura. Segundo Gemmil (2007), existem apenas três sistemas de fixação aplicáveis para a estabilização de fraturas diafisárias de tíbia – fixação esquelética externa, pinos intramedulares e placas.

Uma vez que as fraturas tibiais frequentemente são abertas, o uso de fixação externa é desejável para evitar acessar o local da fratura (Fossum et al., 2014)

1.4 Fraturas expostas

Fraturas expostas são aquelas em que há comunicação da fratura com o exterior. Na maioria das vezes são fraturas que estão contaminadas, levando a difícil ou incompleta consolidação óssea (Piermattei et al, 2006; Fossum et al, 2014). Isto ocorre porque o perióstio normal proporciona adequada defesa ao osso contra microrganismos, mas, quando essa proteção é rompida como no caso da fratura, o osso torna-se suscetível a infecções (Denny et al., 2006).

Quando a fratura exposta tem mais de oito horas, ou há ferida de segundo ou terceiro grau, após rigoroso desbridamento, a ferida é deixada aberta e coberta com bandagem protetora. O fechamento secundário pode ser realizado após descontaminação da lesão (Denny et al., 2006).

1.5 Fixação esquelética externa

Conforme já descrito anteriormente os fixadores externos são os mais indicado para estabilização de fraturas expostas, uma vez que não há invasão

do foco da fratura (Fossum et al., 2014). Segundo Denny et al. (2006) a ausência de implantes no local da fratura torna mais fácil o controle da contaminação.

A escolha do material a ser utilizado é de extrema importância para a correta aplicação da técnica. A escolha corretas dos pinos (tipo, tamanho e comprimento), o material das barras estabilizadoras e a configuração do equipamento (unilateral, bilateral e biplanar), afetam a rigidez do fixador (Piermattei et al, 2006; Fossum et al, 2007).

O diâmetro dos pinos não deve exceder 30% do diâmetro do osso. A utilização de pinos com diâmetro superior ao recomendado pode provocar aumento da fricção entre o pino e o osso, aumentando a temperatura e causando possível necrose da superfície óssea (Piermattei et al, 2006; Fossum et al., 2014).

1.6 Complicações

A consolidação óssea da fratura depende de múltiplos fatores: a idade, a condição de saúde do paciente, o tempo decorrido entre a lesão e o início do tratamento, a existência de doenças prévias que interfiram no tempo da consolidação óssea, a nutrição, sinais de infecção associados à lesão dos tecidos moles e o tipo e grau de estabilização do método de fixação empregado (Cavero e Fernández, 2005).

As fraturas diafisárias da tíbia têm uniões mais demoradas em comparação com outras fraturas semelhantes no úmero ou fêmur. Isto deve-se a pouca quantidade de tecidos moles que recobre o osso (Fossum et al, 2007).

Complicação comum da fixação externa é o afrouxamento precoce dos pinos. Isto pode ser causado pelo excesso de tecidos moles no local de inserção dos pinos, uma vez que esses tecidos se movimentam e exercem pressão sobre os pinos (Coetzee, 1993, Egger, 2005, Rahal et al., 2004). A contaminação bacteriana da pele pelo ambiente é outro fator que pode causar afrouxamento precoce dos pinos, visto que a infecção bacteriana pode migrar

da pele para os pinos (Ohashi et al., 2005). Pinos frouxos devem ser removidos, pois além de levarem à exsudação e infecção, resultam em diminuição da função do membro (Piermattei & Flo, 1999).

3. RELATO DE CASO

3.1 Anamnese

No dia dezessete de Março de 2017 foi atendido na Clínica Veterinária 4 Patas a paciente Preta, canino, fêmea, sem raça definida (SRD), com aproximadamente 10 anos de idade e 7,5kg. A paciente chegou à clínica com lesão em região medial da tíbia e fíbula direita. Segundo relatos dos proprietários, a lesão era o resultado de coice proferido por equino do sítio onde reside.

3.2 Exame clínico geral

Durante o exame físico verificou-se que o animal estava ativo e com a lesão coberta por atadura de algodão aplicada pelos proprietários. Ao remover a atadura foi possível constatar que a lesão estava infeccionada e com a presença de larvas de miíase, aparentemente recém eclodidas. Os proprietários relataram que o trauma havia ocorrido havia dois dias e que o animal havia fugido logo em seguida ao ocorrido, só retornando no dia da consulta. A frequência cardíaca era em torno de 110 BPM (batimentos por minuto), a respiratória 24 RPM (respirações por minuto) e a temperatura retal em 38,5°C. O tempo de preenchimento capilar (tpc) foi inferior a 2 segundos e a pele não apresentava sua elasticidade normal, demonstrando que o animal encontrava-se com grau leve de desidratação. Foram examinados olhos, orelhas, narinas, cavidade oral e os dentes em busca de outras possíveis lesões. As regiões torácica, abdominal e pélvica também foram examinadas e nenhuma outra lesão ou alteração foi encontrada.

3.3 Exame clínico específico e cuidados ambulatoriais

Após exame clínico geral, o paciente foi sedado para realização do exame clínico específico. A contenção química foi realizada com cloridrato de metadona (0,1mg/kg, IM), cloridrato de cetamina (2mg/kg, IV) e maleato de midazolam (0,3mg/kg, IV). Após posicionamento em decúbito lateral esquerdo foi realizada a tricotomia e a lesão foi lavada com solução fisiológica estéril em abundância, foram utilizados 2 litros. As larvas de miíase foram removidas, aplicou-se uma camada de pomada antisséptica (gentamicina, sulfanilamida, sulfadiazina, uréia e palmitato de vitamina A) sobre a lesão e foi feita imobilização externa, com tala, para que o animal pudesse ser enviado para realização de exame radiográfico. Na inspeção da lesão foi possível visualizar fragmentos ósseos que pareciam ser da tíbia. Antes de seguir para o exame radiográfico, foi administrado ao paciente protocolo analgésico, com cloridrato de tramadol (6mg/kg, SC), dipirona sódica (25mg/kg, SC) e meloxicam (0,2mg/kg, SC); e iniciado antibiótico terapia com cefalotina (25mg/kg, SC). Também foi administrado larvicida.

2.4 Diagnóstico

O paciente foi encaminhado para exame radiográfico. Foram realizadas as projeções craniocaudal (Figura 1-A) e mediolateral (Figura 1-B) que revelaram fratura diafisária média, completa, aberta, cominutiva e irreduzível de tíbia direita e fratura diafisária média, completa, simples e oblíqua de fíbula direita, ambas com desvio do eixo ósseo.

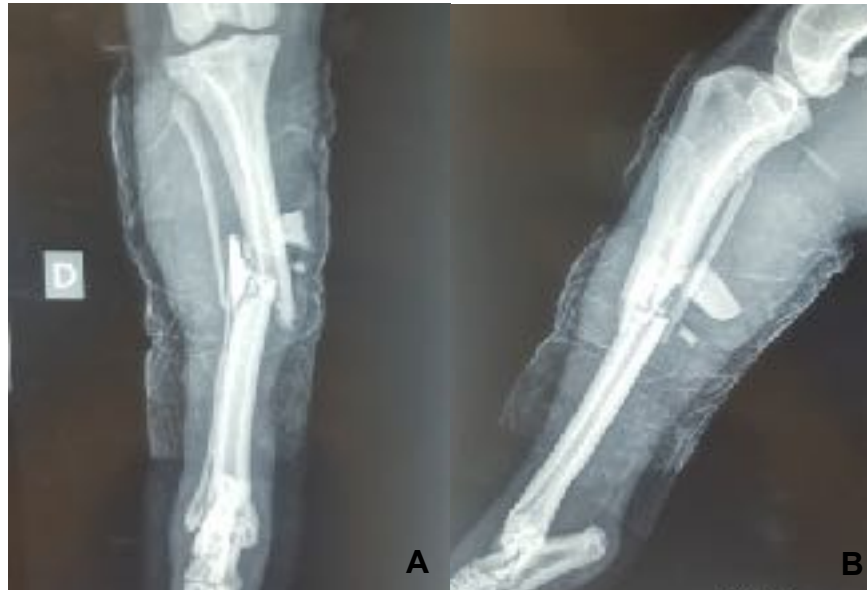

Figura 1 A e B: Radiografia de tíbia e fíbula direita. A: projeção cranio-caudal; B: Projeção médio-lateral.

2.5 Tratamento Cirúrgico

A osteossíntese para estabilização da fratura foi realizada no dia seguinte, após jejum alimentar de sólidos e líquidos de 12h e 4h respectivamente. Na sala de preparo, o animal recebeu medicação pré-anestésica (MPA), com cloridrato de metadona (0,2mg/kg, IM) e acepromazina (0,02mg/kg, IM), ambas preparadas na mesma seringa. Após 10 minutos de espera foi realizado o acesso venoso. Tricotomia mais ampla foi realizada a seguir, abrangendo desde a articulação tíbiotarsica até a articulação coxofemoral. Também foi realizada a tricotomia para realização do bloqueio peridural. Em seguida o paciente foi levado para o bloco cirúrgico onde foi feita a indução anestésica com propofol (3mg/kg, IV) e maleato midazolam (0,3mg/kg IV). Após ser entubado, o paciente foi posicionado em decúbito esternal, e com os membros pélvicos deslocados cranialmente o bloqueio peridural foi

realizado com morfina (0,1mg/kg) e lidocaína (2,3ml). Em seguida foi realizada a anti-sepsia da área cirúrgica, com o método álcool-iodo-álcool.

Por tratar-se de fratura exposta optou-se por estabilizar a fratura de forma fechada, com um fixador esquelético externo tipo 1B. Foram fixados 4 pinos de Shanz (2,5mm) na face medial da tíbia, sendo dois no fragmento proximal e dois no fragmento distal. Em seguida os pinos foram afixados a barra estabilizadora com auxílio de *clamps*. Com a ajuda do auxiliar, a fratura foi realinhada e os *clamps* foram apertados. Na face lateral da tíbia foram afixados dois pinos de Shanz, sendo um no fragmento proximal e outro no distal. Para fornecer maior estabilidade, optou-se por colocar mais um pino de shanz (2,0mm) no fragmento distal pela face lateral. A inserção dos pinos foi feita a partir de incisão de pele e posterior dissecação roma dos tecidos adjacentes, formando caminho seguro até o osso. No pós operatório imediato o paciente recebeu as seguintes medicações: cloridrato de tramadol (6mg/kg, SC), dipirona (25mg/kg, SC), meloxicam (0,2mg/kg, SC) e cefalotina (25mg/kg, IM). O exame radiográfico realizado logo após a cirurgia (Figura 2) revelou satisfatório realinhamento do eixo ósseo e posicionamento dos implantes.

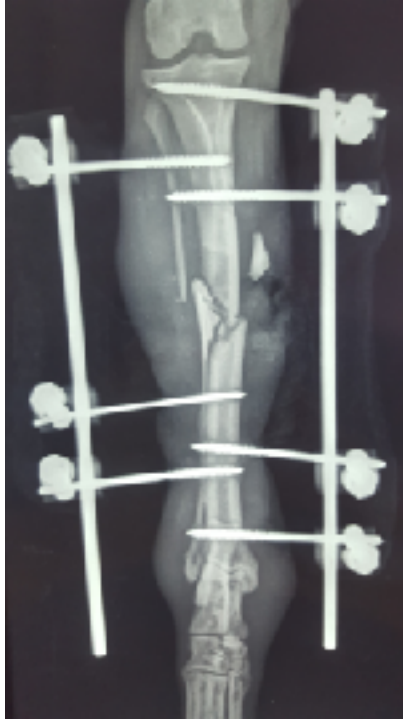


Figura 2: Radiografia pós-operatória de tibia e fíbula, projeção crânio-caudal.

2.6 Pós operatório

Durante dez dias o paciente foi tratado com analgésico e antibiótico nas seguintes dosagens: cloridrato de tramadol (3mg/kg, SC) TID por seis dias, dipirona (25mg/kg, SC) TID por seis dias, meloxicam (0,1mg/kg, SC) SID por quatro dias e cefalexina (25mg/kg, VO) BID por dez dias. A lesão evoluiu de maneira satisfatória nos dias seguintes a cirurgia (Figuras 3, 4 e 5), fechando por completo doze dias após o procedimento cirúrgico.

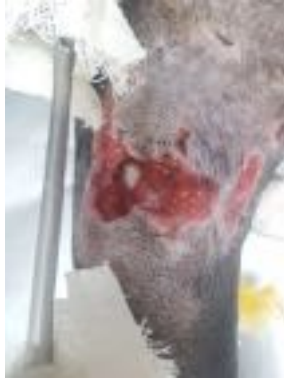

Figura 3: Fratura exposta de tíbia e fíbula direita estabilizada com fixador esquelético externo tipo 1B, com dois dias de pós-operatório.

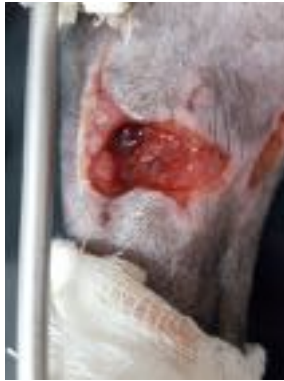

Figura 4: Fratura exposta de tíbia e fíbula direita estabilizada com fixador esquelético externo tipo 1B, com seis dias de pós-operatório.

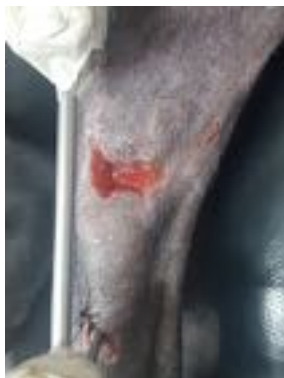

Figura 5: Fratura exposta de tíbia e fíbula direita estabilizada com fixador esquelético externo tipo 1B, com nove dias de pós-operatório.

Foi realizada avaliação radiográfica trinta dias após o procedimento cirúrgico (Figura 6, A e B). Na imagem radiográfica foi possível observar que não houve a formação de calo ósseo na linha de fratura da tíbia, apenas leve reação periosteal proliferativa ao longo da cortical óssea, inclusive na região de inserção dos pinos do fragmento proximal. Na fíbula também não foi observado formação de calo ósseo, apenas leve reação periosteal. Sugeriu-se o controle radiográfico após 30 dias.

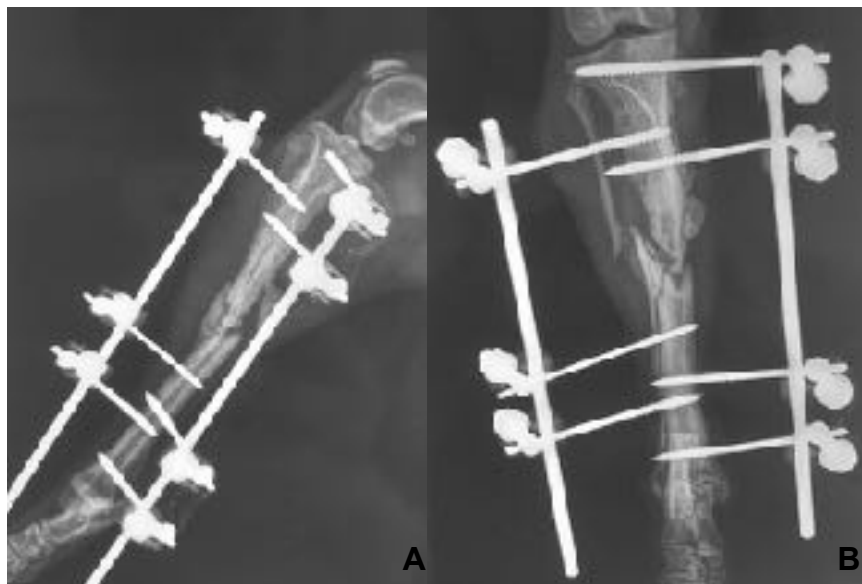


Figura 6 A e B: Radiografia de tíbia e fíbula direita com 30 dias de pós-operatório. A: projeção médio-lateral; B: projeção craniocaudal.

O controle radiográfico 60 dias após o procedimento cirúrgico (Figura 7 A e B) revelou persistência da linha de fratura com pouca reação proliferativa no foco de fratura de tíbia e evidente reação periosteal proliferativa ao longo do osso, sendo mais proeminente no fragmento proximal em relação ao foco de fratura, associada à presença de halo radioluscente ao redor dos pinos

proximais. Na tíbia pode-se observar a presença de calo ósseo proeminente. Uma vez que três dos sete pinos já apresentavam halo radiolúcente, foi sugerida a substituição do fixador esquelético externo por placa bloqueada. No entanto, os proprietários não concordaram, dessa forma o aparato cirúrgico foi mantido e sugeriu-se novo controle radiográfico após 30 dias.

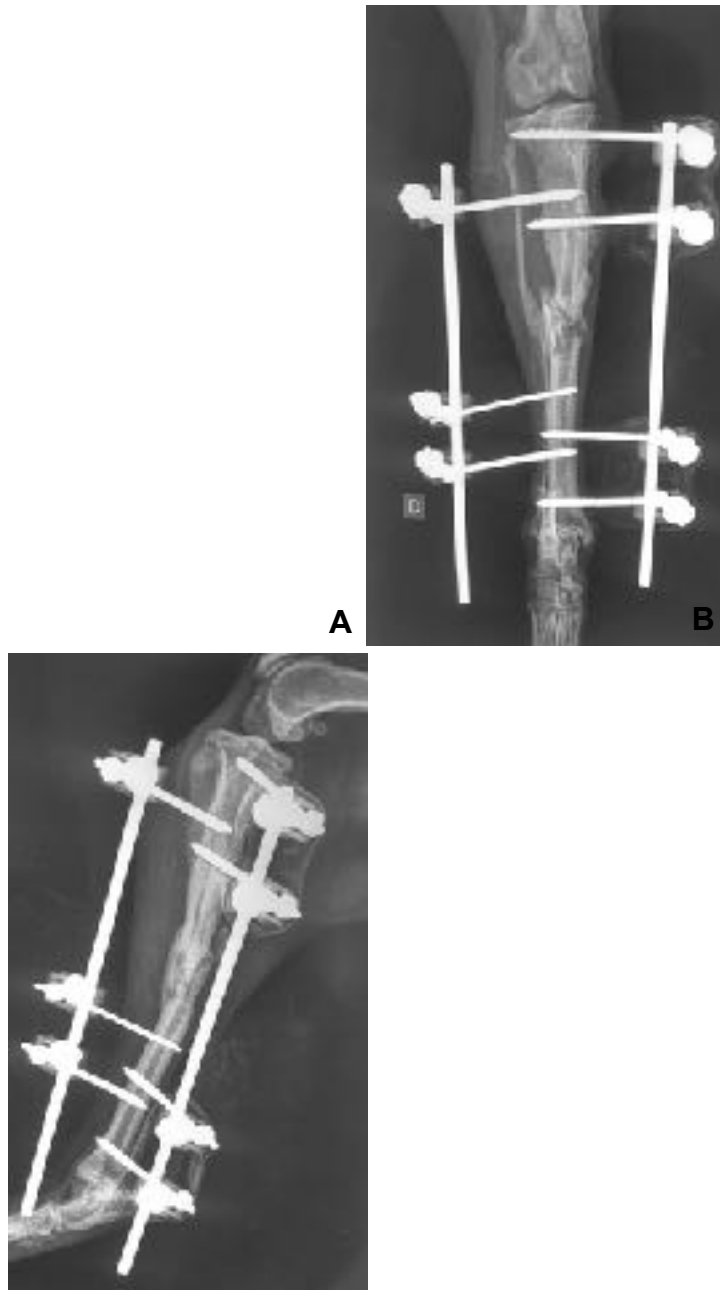


Figura 7 A e B: Radiografia de tíbia e fíbula direita com 60 dias de pós-operatório. A: projeção craniocaudal; B: projeção médio-lateral.

Com 90 dias de pós-operatório o paciente retornou a clínica pois não estava apoiando apropriadamente o membro operado. Após breve inspeção do aparato, pode-se verificar que dois dos três pinos da barra lateral estava totalmente soltos. Optou-se então por se fazer a retirada da barra conectora e dos três pinos laterais. Os pinos mediais permaneciam estáveis, propiciando a estabilidade necessária para o prosseguimento do processo de consolidação óssea. Não foi realizado o exame radiográfico por questões financeiras.

Na avaliação radiográfica aos 120 dias (Figura 8 A e B), foi possível observar a continuidade óssea tanto de tíbia quanto de fíbula, confirmando a consolidação da fratura. A barra medial e os pinos foram retirados no mesmo dia e o paciente recebeu alta clínica.

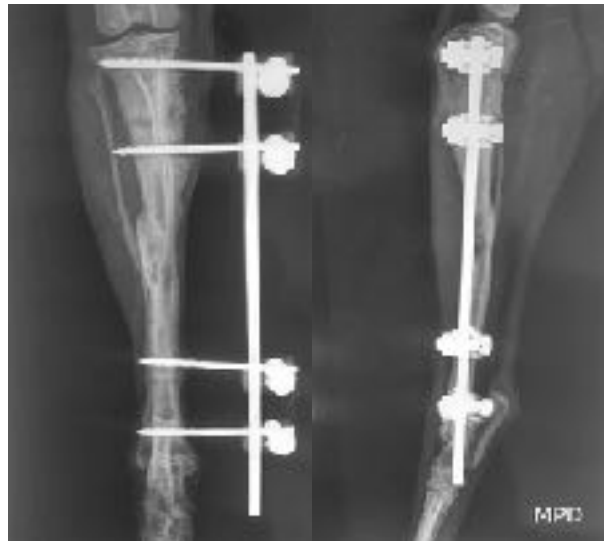

Figura 7 A e B: Radiografia de tíbia e fíbula direita com 60 dias de pós-operatório. A: projeção craniocaudal; B: projeção médio-lateral.

4. DISCUSSÃO

Segundo Piermattei et al. (2014) a escolha do sistema de implante deve levar em consideração o escore de avaliação da fratura, e dentre os itens que compõem este escore estão as características biológicas da fratura. As fraturas expostas, em especial as de grau II e III (Denny et al., 2006), restringem as opções de técnicas a serem utilizadas.

Por tratar-se de fratura exposta, optou-se por estabilizar a fratura de forma fechada, com fixador esquelético externo tipo 1B (Fossum et al., 2014, Denny et al. 2006). A escolha foi devido a sua fácil aplicação, fácil remoção, relativo baixo custo, por permitir pouco contato com o foco da fratura por facilitar o acesso e tratamento da lesão (Ferregino et al., 2014) e principalmente por ser fratura exposta grau II. Conforme Fossum et al. (2014) foi aplicado o máximo de quatro pinos por fragmento ósseo, sendo três no fragmento proximal e quatro no fragmento distal.

Segundo Piermattei et al., Flo e DeCamp (2006), em caso da utilização de fixadores externos o tempo médio de consolidação em animais com mais de 1 ano de idade é cerca de 7 a 12 semanas (49 a 84 dias). Levando em conta o grau de lesão tecidual e contaminação da lesão, bem como a idade avançada do paciente, os 120 dias para consolidação da lesão podem ser considerados satisfatórios.

Em períodos de consolidação longos, pode ocorrer afrouxamento dos pinos. Os pinos frouxos devem ser removidos, pois além de levarem à exsudação e infecção, resultam em diminuição da função do membro (Piermattei & Flo, 1999). Aos 90 dias de pós-operatório foi constatado que os pinos da barra medial estavam soltos, resultando em dificuldade para o paciente apoiar o membro. Uma vez que a fratura ainda não estava consolidada e que a exposição óssea já havia consolidado, foi sugerida a troca do fixador esquelético externo por placa com sistema de bloqueio, o que resultaria em estabilização mais rígida e estável (Fossum et al., 2014). No entanto, foi optado seguir com o tratamento com o fixado externo.

CONCLUSÃO

O tratamento da fratura de tíbia e fíbula aberta do paciente deste relato com fixação esquelética externa linear foi eficiente em permitir apoio e consolidação.

BIBLIOGRAFIA

Cavero, F. A., Fernández V.A. (2005). Utilización del acrílico dental (metil metacrilato) como barra estabilizadora-conectora para reducciones cerradas en fracturas de tibia/peroné o radio/cúbito en caninos. *Rev investig vet Perú* 16(1).

Coetzee, G.L. Bone realing following two methods of non-rigid tibial osteotomy repair in the dog. **Journal of the South African Veterinary Association**, Republic of South Africa, v.64, n.1, p.20-27, 1993.

Denny H., Butterworth S. (2006). *Cirurgia Ortopédica em Cães e Gatos*. (4ª Ed.). Brasil: Roca.

Egger, E.L. Fixação esquelética externa. In: Bojrab M.J. **Técnicas atuais em cirurgias de pequenos animais**. São Paulo: Roca, 2005. p.767-775.

Ferrigno, C. R. A.; Schmaedecke, A.; Ferraz, V. Ortopedia. In: CUBAS, Z. S.; SILVA, J. C. R.; CATÃO-DIAS, J. L. **Tratado de Animais Selvagens**. 2.ed. São Paulo: Roca, 2014. cap. 109, p. 2095-2102.

Fossum, T.W., Hedlund, C. S., Johnson, A. L., Schulz, K. S., Seim, H. B., Willard, M. D., et al (2014). *Cirurgia de Pequenos Animais*. (4ªEd.) Brasil: Mosby.

Freitas, G.N.P., et al. Fratura diafisária de tibia: osteossíntese intramedular com haste de Lottes. **Revista Brasileira de Ortopedia**, v. 28, n.8, p. 597-601, ago. 1993.

Gemmill, T. (2007). Advances in the management of diaphyseal fractures. In *Practice*, BVA. 29: 584-593.

Goodwin, R.C. et al. Intramedular flexible nail fixation of unstable pediatric tibial diaphyseal fractures. **Journal of Pediatric Orthopedics**, v.25, n5, p. 570-576, set/out. 2005.

Harari, J. Ossos Longos in: Harari, J. **Cirurgia de pequenos animais**. Porto Alegre: Editora Artes Médicas Sul, 1999. p.254-267.

Hulse, D.A.; Johnson, A.L. Tratamento de fraturas específica in: Fossum, T.W. *Cirurgia de pequenos animais*. São Paulo: Roca, 2002. p.854-977.

Ohashi, S., et al. Effect of vascularity on canine distracted tibial callus consolidation. **Clinical Orthopedics and Related Research**, n.438, p. 253-259, abr. 2005.

Phillips, I.R. (1979) A survey of boné fractures in the dog and cat. *Journal of Small Animal Practice*, 20, 661-74.

Piermattei, D., Flo, G., DeCamp, C. (2006). *Handbook of Small Animal Orthopedics and Fracture Repair*. (4thEd.). United States of America: Saunders Elsevier.

Rahal, S.C. et al. Imobilização de fraturas femorais em gatos usando pino intramedular ou não ao fixador esquelético externo. **Ciência Rural**, Santa Maria, v.34, n.6, p.1841-1847, nov/dez. 2004.