

Cisto ósseo traumático: revisão da literatura e relato de um caso

Traumatic bone cyst: a review of the literature and report of case

Diego Araújo Dalla-Bona*
 Heloisa E. Dias da Silveira **
 Reni R. Dalla-Bona***

RESUMO

Este trabalho apresenta o caso clínico de uma paciente jovem que após se submeter a realização de uma radiografia panorâmica foi descoberta acidentalmente a presença de uma lesão radiolúcida, cujas características radiográficas em nada faziam pensar na hipótese de um cisto ósseo traumático. No entanto, este foi o diagnóstico estabelecido após a intervenção cirúrgica e posterior exame histopatológico.

UNITERMOS

Cisto ósseo traumático; cisto ósseo simples; cistos; patologia bucal.

INTRODUÇÃO

O cisto ósseo traumático é uma lesão benigna, intra-óssea, não revestida por epitélio que, algumas vezes, contém uma pequena quantidade de fluido (serosanguíneo) e, quando curetado, são identificados tecido conjuntivo e fragmentos ósseos viáveis no exame histopatológico. Usualmente não ocorrem manifestações clínicas, como expansão das corticais ou dor, o que torna a descoberta desta patologia, na grande maioria dos casos, um achado acidental.

Com o aumento do uso da radiografia panorâmica, o número de diagnósticos de lesões benignas do tipo cisto ósseo traumático cresceu significativamente e, este, já não é mais um achado raro.

REVISÃO DA LITERATURA

O cisto ósseo traumático ocorre geralmente na mandíbula afetando, na maioria das vezes, o corpo mandibular, sendo a sínfise o segundo local de maior prevalência.

Nos maxilares, as lesões são usualmente assintomáticas, mas ocasionalmente pode ocorrer presença de dor, aumento de volume, parestesia e fratura patológica, segundo MacDONALD-JANKOWSKI¹¹, DELLINGER et al.⁴, relataram um caso de cisto ósseo traumático em uma paciente do gênero feminino, negra, 51 anos, em que a queixa era parestesia no lado da mandíbula onde estava o cisto.

A etiologia do cisto ósseo traumático é desconhecida, mas parece estar relacionada a trauma. Porém, outros traba-

lhos como o de BEASLEY¹, discordam não encontrando esta relação. A história de trauma relatada pelos pacientes é bastante variável, tendo sido observada em 18% dos pacientes no trabalho de FORSSEL⁵ e 81% no estudo de HANSEN⁶.

HOWE⁷ e WHINERY¹⁷ fizeram uma boa revisão das teorias que podem dar origem ao cisto ósseo traumático. Algumas dessas teorias incluem: isquemia com consequente necrose da medula gordurosa; a partir de um tumor ósseo que sofreu degeneração cística; reabsorção causada por distúrbio na circulação, devido a trauma, criando um desequilíbrio entre reabsorção e neoformação; defeito no metabolismo do cálcio, secundariamente à doença de paratireóide; áreas císticas que sofreram anteriormente uma infecção crônica e hemorragia intramedular. Ainda que, as causas continuem incertas, a teoria da hemorragia intramedular aparece como a mais aceita. Defensores desta teoria acreditam que o trauma tenha, geralmente, uma força insuficiente para fraturar o osso elástico de um indivíduo jovem, mas suficiente o bastante, para produzir uma hemorragia arterial intramedular, que é o primeiro evento da formação do cisto ósseo traumático.

Embora muitos pesquisadores relacionem uma ocorrência na ordem de 2:1 em relação à homens e mulheres, KAUGARS⁸ et al., numa revisão de 161 casos, observaram uma distribuição praticamente igual entre os gêneros.

Segundo RUSHTON¹⁴, o cisto ósseo traumático deveria ser único, porém, em vários trabalhos como o de BELTRÃO

et al.², e MacDONALD-JANKOWSKI¹¹, este pseudocisto encontrava-se associado à outros cistos.

O diagnóstico diferencial para este cisto, de acordo com KHOSLA⁹, deve incluir: granuloma periapical, granuloma central reparativo de células gigantes, granuloma eosinofílico, fibroma desmoplásico, doença das células de Langerhans, ameloblastoma, cistos odontogênicos e displasia fibrosa. O diagnóstico final, entretanto, é baseado na exploração cirúrgica³.

O aspecto radiográfico mais característico, segundo LANGLAIS et al.¹⁰, é o de uma área radiolúcida acima do canal mandibular que se pronuncia entre as raízes. Estas, embora raro, podem sofrer reabsorções, com os dentes mantendo a vitalidade. Geralmente, existe uma fina linha esclerótica na margem, que pode ser definida, intacta, fina, condensada ou ainda, irregular e descontínua. Raramente existe expansão inferior, ocorrendo mais no sentido vestibulo-lingual. O canal alveolar inferior pode estar deslocado para baixo ou sua cortical estar completamente reabsorvida, e então, o cirurgião pode encontrar a banda neurovascular suspensa no vazio, de acordo com KAUGARS et al.⁸. Segundo SHAFER et al.¹⁵, o tratamento do cisto ósseo traumático, geralmente consiste em exploração cirúrgica e curetagem das paredes ósseas. Este procedimento, restabelece o sangramento no interior da lesão, ocorrendo a organização do coágulo e formação de tecido ósseo. O desaparecimento da cavidade é observado radiograficamente entre 6 a 12 me-

* Acadêmico da Faculdade de Odontologia da UFRGS, Porto Alegre, RS.

** Profa. Adjunta da Faculdade de Odontologia da UFRGS, Porto Alegre, RS. Especialista em Radiologia Odontológica/ UFSC, Mestre em Patologia Bucal/ UFRGS, Doutora em Estomatologia Clínica/PUCRS.

*** Prof. Adjunto da Faculdade de Odontologia da UFRGS, Porto Alegre, RS. Especialista em Radiologia Odontológica/CFO, Mestre em Clínica Odontológica-Radiologia/UFRGS.

ses. Quando este cisto é explorado cirurgicamente pode estar vazio, ou conter uma combinação de fluido amarronzado, coágulo sanguíneo, tecido conjuntivo fibroso ou tecido de granulação, conforme WOOD e GOAZ¹⁸.

BREEN e ADDANTE³, relatam que muitos autores acreditam que o cisto ósseo traumático seja uma lesão autolimitante e capaz de desaparecer espontaneamente. Isso apresenta suporte clínico pelo fato de ser rara a observação deste cisto em pessoas com mais de 30 anos. SZERLIP¹⁶, descreve o caso de uma paciente com cisto ósseo traumático bilateral, onde houve remissão espontânea em um período de 4 anos. No entanto, KAUGARS et al.⁹, não recomendam o controle radiográfico de imagens que parecem cistos traumáticos por causa da possibilidade de erro de diagnóstico e ocorrência de fratura pelo não tratamento da lesão.

PRECIOUS e McFADDEN¹³, injetaram sangue do próprio paciente em um grande cisto que não tinha se resolvido com curetagem. E, neste segundo procedimento, houve uma produção rápida de osso com o desaparecimento da lesão em três meses. DELLINGER et al.⁴, sugerem ainda a combinação de hidroxiapatita, sangue e fragmentos ósseos do próprio paciente, se não ocorrer sucesso com a curetagem.

RELATO DO CASO

A paciente L. V. S., 17 anos, gênero feminino, leucoderma, procurou atendimento odontológico para uma consulta de rotina. Após a anamnese e exame físico foi solicitada a realização de uma radiografia panorâmica para a complementação do exame clínico. Na radiografia observou-se uma área radiolúcida de limites moderadamente definidos envolvendo as raízes e estendendo-se por distal da coroa do 38, ainda não erupcionado (Fig. 1). Para melhor visualização da lesão foram executadas novas técnicas radiográficas. Uma incidência periapical para terceiro molar (Fig. 2) que não conseguiu abranger toda a extensão da patologia, mas mostrou o envolvimento na imagem radiolúcida da raiz distal do 37. A técnica de Donavan (Fig. 3) realizada para investigar a existência de abaulamento das corticais ósseas no sentido vestibulo-lingual, demonstrou uma lesão com contornos nítidos e que não havia promovido expansão das corticais. A paciente não apresentava sintomatologia clínica, a área radiolúcida media aproximadamente 2,5 cm de

diâmetro e as hipóteses de diagnóstico radiográfico eram várias, dentre elas, ceratocisto odontogênico e cisto ósseo aneurismático. Desta forma, se tornou imprescindível a realização da biópsia com posterior exame histopatológico. Como já se tinha constatado a inexistência do 28, o cirurgião optou pela remoção do 38 durante o procedimento cirúrgico para a realização da biópsia, que detectou a presença de restos hemorrágicos dentro de uma cavidade, sendo executada então, uma curetagem. O diagnóstico histopatológico estabelecido foi de cisto ósseo traumático (Fig. 4). A paciente recebeu acompanhamento clínico e foi novamente radiografada após quatro meses, observando-se nesse momento, o processo de cicatrização óssea do local em fase final (Fig. 5).

DISCUSSÃO

O diagnóstico definitivo do cisto ósseo traumático requer a combinação de uma história clínica cuidadosa, exame físico, estudo radiográfico e exploração cirúrgica.

No caso apresentado, a biópsia foi imprescindível para o diagnóstico final da lesão, pois esta não poderia ser definida apenas pela imagem radiográfica que não se apresentava nada característica, e ainda, envolvia um dente não erupcionado, o que é raro, em se tratando de cisto ósseo traumático. Assim, várias hipóteses foram formuladas, incluindo o ceratocisto odontogênico e o cisto ósseo aneurismático, estando de acordo com KHOSLA⁹.

Durante o ato cirúrgico foi detectada a presença de restos hemorrágicos dentro de uma cavidade, concordando com WOOD e GOAZ¹⁸.

A curetagem cirúrgica foi o tratamento da lesão e resultou bem sucedida, pois após 4 meses observou-se a cicatrização óssea da área envolvida já em fase final.

Mais uma vez chama-se atenção para a importância da radiografia panorâmica como complementação do exame físico, já que muitas lesões como esta são assintomáticas, e descobrirmos sua existência cria a possibilidade de estabelecermos diagnósticos precoces, antes de ocorrerem alterações anatômicas e funcionais que denunciem a sua presença. Para o paciente, dependendo do diagnóstico encontrado, pode representar a dispensa de um tratamento mutilatório, com comprometimento estético importante e, por vezes, a própria vida.

SUMMARY

The authors report a case of the traumatic bone cyst in the left mandibular body in a 17-year-old girl. The lesion was diagnosed radiographically as an accidental finding. The radiographic characteristics was unusual showing a image of traumatic bone cyst involving an unerupted third molar.

REFERÊNCIAS BIBLIOGRÁFICAS

1. BEASLEY, J. D. Traumatic cysts of the jaws: report of 30 cases. *J. Am. Dent. Assoc.*, Chicago, v.92, n.1, p. 145-152, Jan. 1976.
2. BELTRÃO, G. C.; SANTANA FILHO, M.; LORANDI, C. S. Fibroma cemento ossificante, cisto traumático, cisto dentífero: caso clínico. *Revista Odonto Ciência*, Porto Alegre, v.10, n.19, p.29-37, 1995.
3. BREEN, G. H.; ADDANTE, R. A recurrent traumatic bone cyst: report of case. *J. Dent. Child.*, Chicago, v.61, n.2, p.141-145, Mar./Apr. 1994.
4. DELLINGER, T. M. et al. Alternative treatments for a traumatic bone cyst: a longitudinal case report. *Quintessence Int.*, New Malden Surrey, v.29, n.8, p. 497-502, Aug. 1998.
5. FORSSEL, K.; FORSSEL, H.; HAPPONEN R.P. Simple bonecyst: review of the literature and analysis of 23 cases. *Int. J. Oral Maxillofac. Surg.*, Copenhagen, v.17, n.1, p.21-24, Feb. 1988.
6. HANSEN, L. S.; SAPONE, J.; SPROAT, R.C. Traumatic bone cysts of the jaws: a report of sixty-six cases. *Oral Surg. Oral Med. Oral Pathol.*, Philadelphia, v.37, p.899-910, June 1974.
7. HOWE, G. L. "Hemorrhagic cysts" of the mandible I. *Br. J. Oral Surg.*, Edinburgh, v.3, p.55-76, July 1965.
8. HOWE, G. L. "Hemorrhagic cysts" of the mandible II. *Br. J. Oral Surg.*, Edinburgh, v.3, p.77-91, Nov. 1965.
9. KAUGARS, G. E. et al. Traumatic bone cyst. *Oral Surg. Oral Med. Oral Pathol.*, St. Louis, v.63, n.3, p.318-324, Mar. 1987.
10. KHOSLA, V. M. Hemorrhagic bone cyst of the mandible. *Oral Surg. Oral Med. Oral Pathol.*, St. Louis, v.30, p.723-729, Dec. 1970.

11. LANGLAIS, R. P.; LANGLAND, O. E.; NORTJÉ, C. J. **Diagnostic imaging of the jaws**. USA: Lea & Febiger Books, 1994. p. 272-278.
12. MacDONALD-JANKOWSKI, D. S. Traumatic bone cysts in the jaws of a Hong Kong chinese population. **Clin. Radiol.**, Oxford, v.50, n.11, p. 787-791, Nov. 1995.
13. PRECIOUS, D. S.; McFADDEN, L. R. Treatment of traumatic bone cyst of mandible by injection of autogeneic blood. **Oral Surg. Oral Med. Oral Pathol.**, St. Louis, v.58, n.2, p. 137-140, Aug. 1984.
14. RUSHTON, M. A. Solitary bone cysts in the mandible. **Br. Dent. J.**, Edinburgh, v.81, n.19, p.37-49, July 1946.
15. SHAFER, W.G.; HINE, M.K.; LEVY, B.M. **Tratado de patologia bucal**. 4. ed. Philadelphia: Saunders, 1985. 837p.
16. SZERLIP, L. Traumatic bone cysts. Resolution without surgery. **J. Oral Surg.**, Philadelphia, v.21, n.66, p. 201-204, Feb. 1966.
17. WHINERY, J. G. Progressive bone cavities of the mandible. **Oral Surg. Oral Med. Oral Pathol.**, St. Louis, v.8, p. 903-916, Sept. 1955.
18. WOOD, N. K.; GOAZ, P. W. **Differential diagnosis of oral lesions**. 4 ed. St. Louis: Mosby Year Book, 1991. p.330-331, 381-383.

Endereço para Correspondência:

Heloísa E. Dias da Silveira
Rua Ramiro Barcelos, 2492
0 - XX - 51-316.5199
E-mail: silvebona@cpovo.net

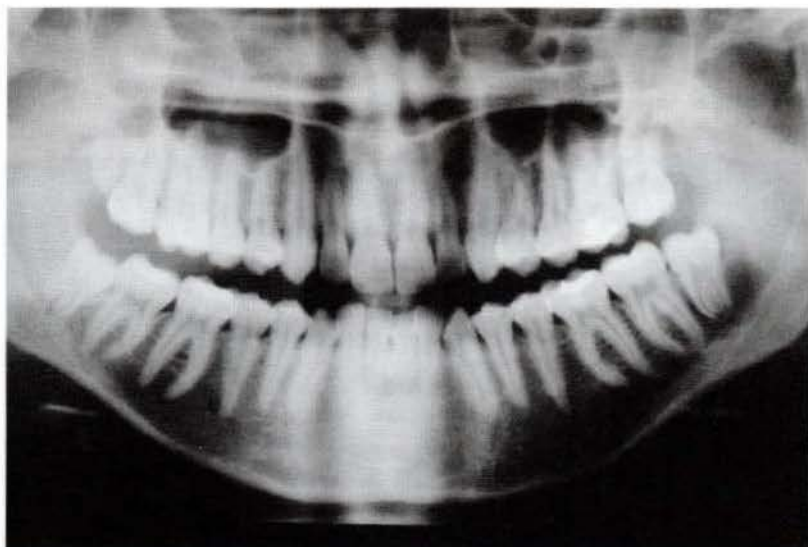
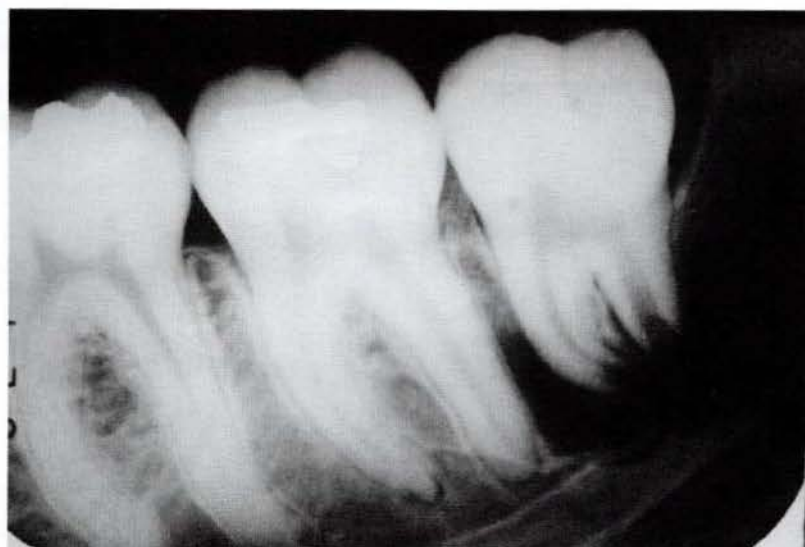

Figura 1- Radiografia panorâmica mostrando uma lesão radiolúcida envolvendo as raízes e a coroa por distal do 38.

Figura 2- Aspecto radiográfico da lesão na radiografia periapical.



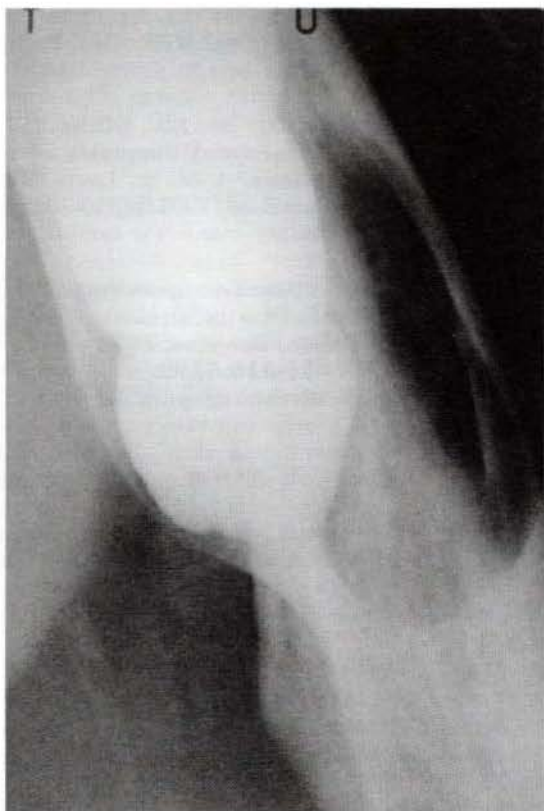


Figura 3- Ausência de expansão das corticais observada na técnica de Donovan.

Figura 4- Observa-se fragmentos de tecido ósseo, tecido conjuntivo e muitas hemáceas(HE 36X)

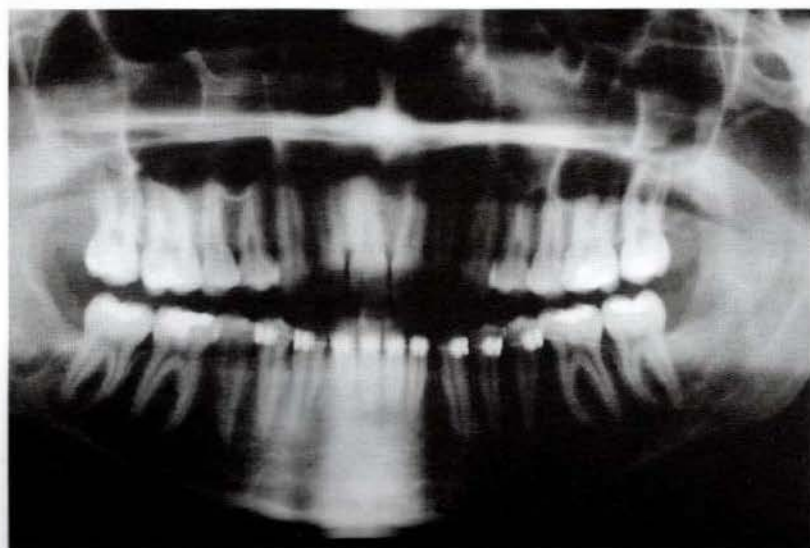
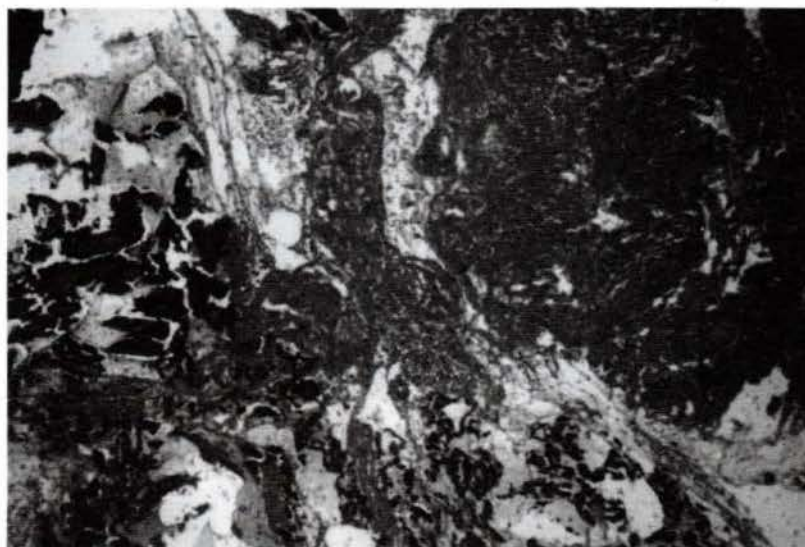

Figura 5- Após quatro meses da intervenção cirúrgica observa-se o processo de cicatrização óssea em fase final.