

# Lesões fibro-ósseas: displasia cemento-óssea periapical X displasia cemento-óssea florida

## *Fibro-osseous lesions: periapical cemento-osseous dysplasia X florid cemento-osseous dysplasia*

\*Eduardo Costa Studart-Soares

\*\*Ademar Scortegagna

\*\*\*Eduardo Azoubel

\*\*\*\*Luciana Paula Giacomet Pezzi

\*\*\*\*\*Manoel Sant'ana Filho

### RESUMO

Nos últimos anos, as lesões fibro-ósseas têm atraído um crescente interesse dos patologistas, com os objetivos de distinguir definitivamente estas patologias e de pôr fim às discussões diagnósticas decorrentes da superposição de suas características. O propósito deste trabalho é apresentar e discutir dois casos pertencentes a este grupo de lesões, o primeiro se tratando de uma Displasia Cemento-Óssea Periapical (DCOP) e o segundo de uma Displasia Cemento-Óssea Florida (DCOF).

### UNITERMOS

Patologia Bucal; doenças do desenvolvimento ósseo; displasia cemento-óssea periapical e displasia cemento-óssea florida.

### INTRODUÇÃO

O termo, lesões fibro-ósseas, refere-se a um processo distinto em que a arquitetura óssea normal é substituída por fibroblastos e fibras colágenas contendo quantidades variáveis de material mineralizado. O termo não indica um diagnóstico específico, apenas representa um grupo extenso de várias entidades. Embora não exista uma classificação completamente satisfatória (7,17,19), é geralmente aceito que as lesões fibro-ósseas benignas da região bucomaxilofacial possam ser divididas em três categorias, incluindo: displasia fibrosa, neoplasmas fibro-ósseos benignos, e lesões reativas (7,17). A displasia cemento-óssea periapical (DCOP) e a displasia cemento-óssea florida (DCOF) podem representar as lesões fibro-ósseas mais comuns dos maxilares (17).

A displasia cemento-óssea periapical (DCOP) outrora, considerada um tumor odontogênico de natureza conjuntiva, foi na última classificação da Organização Mundial de Saúde (1992), feita por KRAMER, PINDBORG, e SHEAR, incluída no rol de lesões ósseas não neoplásicas (7).

É uma lesão relativamente comum que

ocorre nos ápices de dentes com vitalidade (6,8,11,14,20). A etiologia é desconhecida embora haja suspeita de algum fator local, como trauma e infecção (8,11,14). As mulheres negras de meia-idade são afetadas com mais frequência (6,8,11,14,15,20,21). A maior parte dos casos apresenta lesões múltiplas, envolvendo os ápices dos dentes ântero-inferiores e raramente atinge a maxila (6,11,14,21). As lesões aparecem no ligamento periodontal ou próximas a ele, em torno dos ápices dos dentes (14). Por essa razão, a maioria dos autores acredita que se origina a partir do ligamento periodontal. Não comprometem a fixação dentária, portanto, não provocam mobilidade dentária (2). Por vezes, as lesões localizadas junto ao forame mentoniano parecem comprimir o nervo homônimo e produzir dor, parestesia e até anestesia (14).

Na maioria dos casos a lesão é descoberta acidentalmente, durante um exame radiográfico de rotina, pois quase que invariavelmente é assintomática (6,11,14,20,21).

A DCOP tem uma história natural de padrão definido, razão pela qual pode apresentar aspecto radiográfico variável, dependendo da fase em que é descoberta (11). Estas lesões apresentam

três estágios de desenvolvimento, baseados nos achados radiográficos e histológicos (6, 8, 11, 14,20, 21). A fase inicial é caracterizada pela formação de uma área circunscrita de fibrose periapical, acompanhada de destruição óssea localizada (14). Isto se traduz radiograficamente como uma radiotransparência periapical que é contínua com o espaço do ligamento periodontal (6,8,11,14,20,21). Embora esse padrão inicial simule radiograficamente um granuloma periapical ou cisto, os dentes sempre apresentam vitalidade (6,11,14,20).

A segunda fase de desenvolvimento da lesão é o início da calcificação na área radiotransparente da fibrose. Esta tem sido descrita como aumento da atividade cementoblástica com deposição de espículas de cimento ou cementículos, e foi designado de estágio cementoblástico (6,8,11,14,20,21). O estímulo para a formação deste material calcificado não foi determinado (11). O terceiro estágio é denominado de estágio de maturação, no qual uma quantidade excessiva de material calcificado é depositado na área focal e aparece na radiografia como uma radiopacidade bem definida, limitada usualmente por uma linha ou

\*Professor Assistente de Diagnóstico Oral da Universidade Federal do Ceará

\*\*Professor Substituto de Anatomia da UFRGS.

\*\*\*Mestre em CTBMF

\*\*\*\*Aluna do Curso de Extensão em Endodontia da PUCRS.

\*\*\*\*\*Professor Adjunto de Patologia da UFRGS e da PUCRS



faixa radiotransparente fina (6,8,11,14,20,21). O processo leva meses ou anos para alcançar os estágios finais de desenvolvimento e, obviamente pode ser descoberto em qualquer estágio (11).

A biópsia é desnecessária, visto que, as características clínicas e radiográficas geralmente conduzem ao diagnóstico (11). Porém se realizada, mostrará aspecto microscópico variável na dependência do estágio em que a lesão se encontra (3).

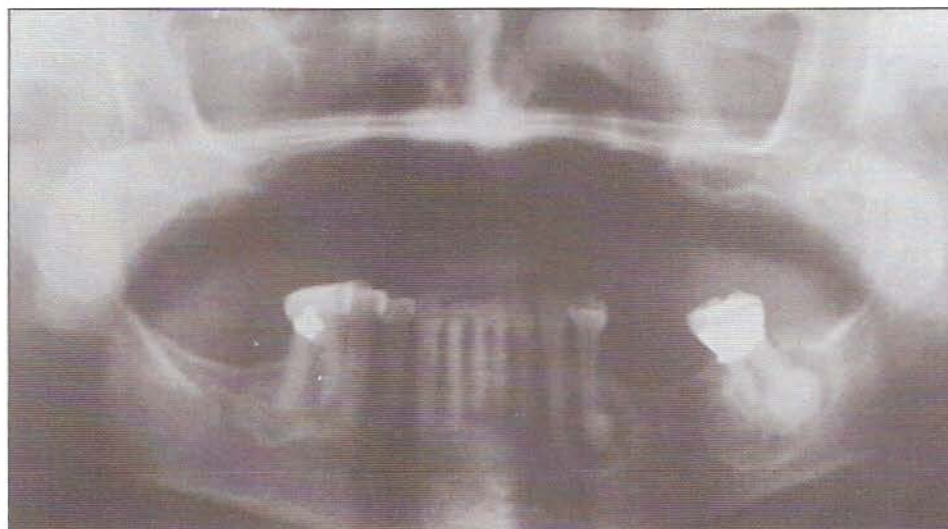Não é necessário nenhum tratamento para esta condição (11). Uma vez firmado o diagnóstico clínico, é realizado apenas o acompanhamento periódico (11,14).

A displasia cemento-óssea florida (DCOF) é uma condição não neoplásica, assintomática, benigna, caracterizada por múltiplas massas escleróticas simetricamente distribuídas nos maxilares (3,4,10,16). Na grande maioria das vezes envolvem as regiões contíguas aos dentes (1,13) e se restringem ao osso alveolar (5,13). Os pacientes não apresentam alterações laboratoriais e radiográficas em outras partes do esqueleto (10). Tendência familiar à doença tem sido relatada em alguns casos (10,16), porém a maioria deles parece apresentar-se de forma isolada (10). A doença pode ser completamente assintomática e em tais casos, é descoberta somente quando radiografias são realizadas com outros fins (9,10). Em outros exemplos o paciente pode queixar-se de uma leve dor, e uma fistula mucosa pode estar presente (10). Em alguns casos um material amarelado tipo osso, é exposto na cavidade bucal através de um defeito na mucosa (10). Uma ou mais áreas dos maxilares podem exibir algum grau de expansão óssea (10).

Radiograficamente apresenta massas radiopacas irregulares, lobulares e pouco demarcadas (4,10,16). Áreas radiolúcidas mais nitidamente definidas que sob exploração cirúrgica provaram tratar-se de cistos ósseos solitários podem encontrar-se misturadas com outros achados lesionais (10,11). Estes cistos podem ser únicos ou múltiplos, e em alguns casos representam uma parte considerável da lesão (10). Tais cistos freqüentemente não reparam tão rapidamente quanto aqueles em adultos jovens que não são portadores da DCOF (10).

Do ponto de vista microscópico é constituída de massas de material densamente calcificado, lembrando cemento secundário com poucas células e lacunas preenchidas por tecido conjuntivo. Poucos vasos sanguíneos são observados (3,7). A reduzida vascularização faz com que este osso esclerótico responda mal ao trauma e às bactérias bucais, podendo ocasionar uma osteomielite (12,13). Dentre os fatores traumáticos podemos citar as extrações dentárias, as biópsias ósseas, as dentaduras sobre o tecido afetado e os tratamentos endodônticos sem profilaxia antibiótica (10,13).

O manuseio da displasia cemento-óssea florida pode ser difícil e não muito satisfatório (10). A doença pode persistir por períodos indefinidos de tempo sem produzir qualquer sintoma (10). Nos pacientes assintomáticos, o



melhor tratamento consiste de exames periódicos com profilaxia e reforço das instruções de higiene bucal para controlar a doença periodontal e prevenir a perda dos dentes (10). Naqueles pacientes que apresentam alguma sintomatologia o manejo é mais difícil (10). Neste estágio um componente inflamatório está presente e o processo é basicamente uma osteomielite crônica envolvendo cemento e osso displásicos (10). Antibióticos podem estar indicados mas não necessariamente serão efetivos (10). Seqüestração de massas de material tipo cemento esclerótico pode ocorrer lentamente seguida de cicatrização. A eliminação desses seqüestros pode acelerar a cicatrização (10).

#### RELATO DO CASO DE DISPLASIA CEMENTO-ÓSSEA PERIAPICAL

Paciente D. C., 62 anos, do sexo feminino, negra, foi encaminhada ao ambulatório de Cirurgia Bucomaxilofacial - PUCRS queixando-se de deformidade facial discreta do lado esquerdo. Ao exame clínico observou-se um ligeiro aumento de volume, assintomático, no nível do corpo mandibular do lado esquerdo. Os linfonodos submandibulares e submentonianos apresentavam-se impalpáveis. O exame intrabucal mostrou expansão da cortical óssea vestibular no nível do segundo molar inferior esquerdo. Esta área estava recoberta por mucosa de aspecto normal. O dente associado a esta área apresentava vitalidade pulpar, bem como os demais elementos dentários. A anamnese revelou que a lesão tinha alguns anos de evolução. Foi, então, solicitada uma radiografia panorâmica, que revelou uma área radiolúcida com massa radiopaca em seu interior, circundada por um limite esclerótico, associada ao ápice do 37. Além disso, a radiografia exibiu ainda três áreas de destruição óssea relacionadas aos ápices do 32, 34 e 46, sendo que a lesão do 34 mostrava também uma massa radiopaca no centro da área radiolúcida (Fig.1). Com os elementos semiológicos obtidos por ocasião da anamnese e exame clínico-radiográfico chegou-se à conclusão diagnóstica de displasia cemento-óssea periapical.

**Figura 1 - Aspecto radiográfico da displasia cemento-óssea periapical mostrando múltiplas áreas radiolúcido-radiopacas na mandíbula.**

Como não é indicado qualquer tratamento quando esta lesão não mostra sinais de infecção ou de maior agressividade, combinou-se com a paciente apenas realizar exames radiográficos periódicos de controle.

#### RELATO DO CASO DE DISPLASIA ÓSSEA FLORIDA

Paciente F.O.O., 39 anos, feminino, cor branca, foi encaminhada ao ambulatório de Cirurgia Bucomaxilofacial - PUCRS queixando-se de um "caroço" na gengiva do lado direito. Ao exame clínico observou-se uma tumefação no nível do rebordo alveolar direito e um discreto aumento de volume do lado esquerdo. Ambos apresentavam uma consistência dura à palpação, assintomáticos e recobertos por mucosa de aspecto normal. Diante dos achados clínicos foram solicitadas radiografias panorâmica (fig.2), oclusal total inferior e periapicais das áreas afetadas. O exame radiográfico revelou uma massa radiopaca, de contorno irregular, no nível dos molares inferiores do lado direito, separada do osso adjacente por uma faixa radiolúcida. Na mandíbula constatou-se ainda a presença de uma extensa lesão, principalmente radiolúcida, de limites imprecisos, que envolvia o osso alveolar correspondente a região do 34 ao 43. Na maxila, pôde-se observar uma massa radiopaca arredondada, limitada em relação ao osso circunjacente por uma faixa radiolúcida associada a região periapical do 26. O fato da tumefação mandibular no nível dos molares do lado direito dificultar o uso da prótese, foi indicada a sua remoção cirúrgica sob anestesia local. Para isto foram solicitados exames complementares pré-operatórios de rotina, que forneceram resultados normais. A paciente foi então pré-medicada e submetida à remoção total da lesão daquela área, a qual processou-se sem intercorrências. O exame



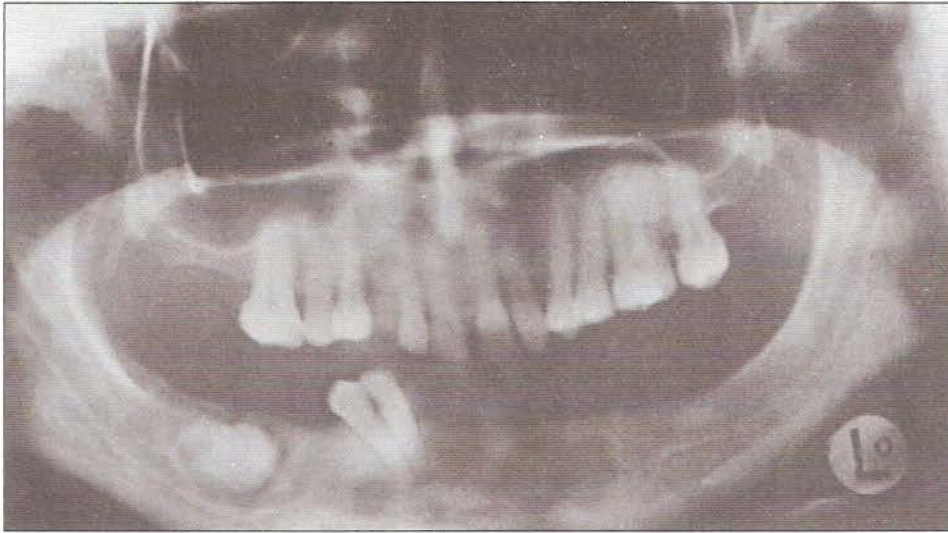


Figura 2- Aspecto radiográfico da displasia cemento-óssea florida evidenciando o comprometimento de diversas áreas tanto na maxila como na mandíbula.

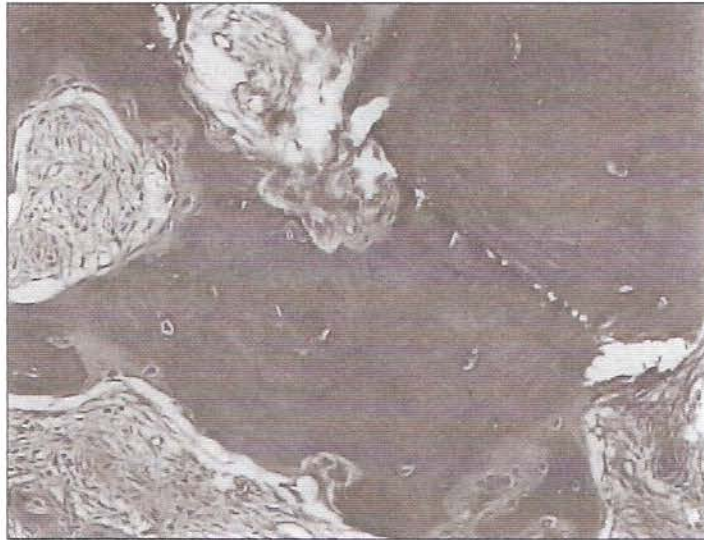


Figura 3- Observamos tecido ósseo compacto pouco celular e mostrando linhas de reversão associado com pequena quantidade de tecido conjuntivo (HE 200X).

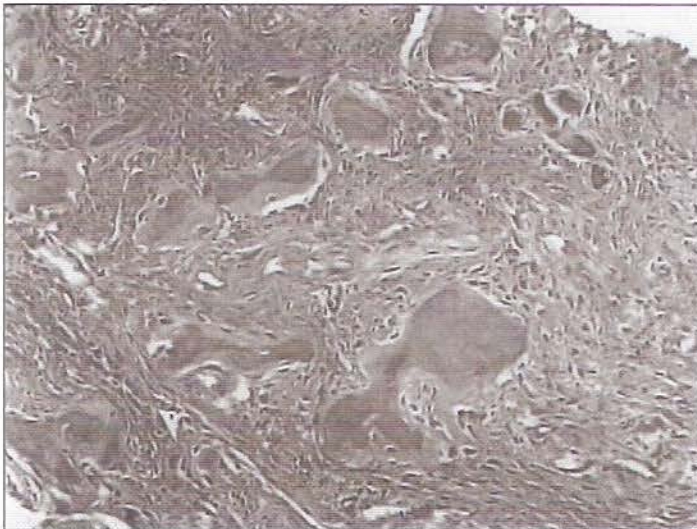


Figura 4- Observamos uma área maior de tecido conjuntivo mostrando ilhas de material cementóide e trabéculas ósseas em atividade (HE 100X).

microscópico exibiu tecido ósseo compacto com linhas de reversão e pequena área de tecido conjuntivo onde constatou-se estruturas compatíveis com cimento (figs.3 e 4).

#### DISCUSSÃO

A classificação das lesões cemento-ósseas dos maxilares continua gerando controvérsias, sobretudo aquelas consideradas displásicas. Os conceitos relativos a displasia cemento-óssea periapical e a displasia cemento-óssea florida têm sofrido considerável refinamento na literatura mais recente. SUMMERLIN ; TOMICH (1994) estudando 221 casos de lesões cemento-ósseas descreveram uma entidade focal, assintomática, apresentando-se radiograficamente como uma imagem radiolúcido-radiopaca de bordas bem definidas, contíguas aos dentes. Os achados histológicos incluíam um estroma de tecido conjuntivo fibroso com pontos de material calcificado do tipo cimento e/ou osso. Somado a isso, mostravam predileção pela região posterior da mandíbula de mulheres da raça negra com uma idade média de 37 anos. A essa entidade os autores sugeriram a denominação de displasia cemento-óssea focal. O fato das características citadas por SUMMERLIN ; TOMICH (1994) coincidirem em grande parte com aquelas da DCOP (antes, displasia cementária periapical) nos levaram a concordar com os próprios autores e com SU;WEATHERS; WALDRON (1997a , 1997b) quando consideraram-nas a mesma entidade. Somos da opinião de que uma nova denominação não se faz necessária, visto que a mesma só serviria para complicar ainda mais a compreensão desse grupo de lesões.

A displasia cemento-óssea florida também compartilha achados similares a DCOP, quais sejam: ocorrerem mais em mulheres negras de meia idade, apresentarem-se como lesões múltiplas, estarem aparentemente relacionadas ao ligamento periodontal e não necessitarem de tratamento. Acreditamos que essa entidade na realidade seja uma forma exuberante da DCOP, o que já foi aliás suposto por REGEZI; SCIUBBA (1991), SUMMERLIN; TOMICH (1994) e SU;WEATHERS; WALDRON (1997a , 1997b). Discordamos de SCHNEIDER; MESA (1990) quando citam a freqüente ocorrência da DCOF associada a DCOP, pois cremos que as duas lesões sejam, na verdade, fases diferentes da mesma patologia.

Embora a causa exata da displasia cemento-óssea periapical seja desconhecida, SHAFER; HINE ; LEVY (1985) e REGEZI; SCIUBBA (1991) suspeitam de um possível trauma ou infecção. Recentemente, a proximidade do ligamento periodontal e algumas similaridades histopatológicas ao tecido do ligamento periodontal levaram SUMMERLIN; TOMICH (1994) e SU; WEATHERS; WALDRON (1997) a presumirem que essa lesões tem origem a partir do ligamento periodontal. A nosso ver, esta hipótese é reforçada se lembrarmos que a literatura cita a ocorrência dessas lesões sempre associadas aos ápices



dentários, em continuidade com o ligamento periodontal ou em regiões de extração dentária, que foi a maneira como os casos descritos por nós se revelaram.

O caso de displasia cemento-óssea periapical descrito nesse trabalho ocorreu em uma mulher negra de 62 anos de idade o que concorda com os relatos da literatura no que diz respeito a faixa etária e a raça. Entretanto é bom ressaltarmos que na série de 199 casos de DCOP descrito por SUMMERLIN; TOMICH (1994) apenas 70 (32%) ocorreram na raça negra, enquanto 129 (58%) foram observados na raça branca. A expansão vestibular, associada ao segundo molar inferior esquerdo, acarretando deformidade de corpo mandibular é digna de nota, em decorrência de sua freqüente descrição como lesão assintomática (SHAFER; HINE; LEVY, 1985; MANNE, 1987; REGEZI; SCIUBBA, 1991; SMEELE; BAART; VAN DER WAAL, 1991; KOEHLER, 1994; CAWSON; BINNIE; EVERSON, 1995). Aliás, esse fato também foi constatado por SU; WEATHERS; WALDRON (1997b) que estudando 242 casos de DCOP observaram leve sensibilidade e expansão óssea em 90 (38%) casos. Radiograficamente, a lesão mostrou-se incluída nos padrões usualmente descritos, quais sejam: lesões múltiplas radiolúcido-radiopacas de bordas bem definidas, associadas aos ápices de dentes inferiores vitais.

A DCOP representa uma patologia que não oferece problemas para o diagnóstico quando exhibe lesões múltiplas, entretanto exige atenção especial quando se apresenta como lesão isolada, pois sua fase inicial pode ser confundida com uma lesão inflamatória de origem dentária, a exemplo do granuloma ou cisto periapical e, sua fase de maturação com a osteomielite esclerosante focal crônica. Uma vez realizado o diagnóstico é necessário apenas o seu acompanhamento periódico, devido a sua natureza eminentemente benigna, o que aliás, vem sendo feito com o caso por nós identificado.

A displasia cemento-óssea florida tem gerado confusões em relação a DCOP, pela coincidência de algumas características. Entretanto, nos últimos anos, a sugestão proposta por REGEZI; SCIUBBA (1991) e reforçada por SUMMERLIN; TOMICH (1994) e SU; WEATHERS; WALDRON (1997a, 1997b), de que as duas entidades tratam-se da mesma patologia vem facilitando a sua compreensão.

A DCOF foi descrita pela primeira vez por MELROSE; ABRAMS; MILLS (1976), que constataram sua maior incidência em mulheres negras de meia idade. Esse fato tem sido confirmado por diversos estudos, como os de SCHNEIDER; MESA; BRICKMAN (1987), SCHNEIDER; MESA (1990), SOAMES; SOUTHAM (1993), ARIJI e colaboradores (1994), EVESON; SCULLY (1995) e NEVILLE e colaboradores (1995). O caso apresentado, ao contrário, ocorreu em uma mulher branca, o que não é o usual. Este fato vem nos alertar para pesquisarmos também

aquelas lesões que fogem da maneira comum de apresentação, pois só assim chegaremos ao diagnóstico de lesões menos freqüentes. Uma tendência familiar tem sido implicada na etiologia dessa entidade, no entanto, a quase ausência de casos na infância relatados na literatura nos fazem questionar essa hipótese.

ARIJI e colaboradores (1994), investigando através da tomografia computadorizada sete casos de displasia óssea florida concluíram que embora os achados da CT sugiram que a DCOF tenha origem nas regiões contíguas aos dentes, ainda não está claro se elas se originam a partir do ligamento periodontal, pois um dos seus sete casos não mostrou continuidade com o ápice dentário. Isto corrobora com NEVILLE e colaboradores (1995), pois segundo os mesmos essa patologia pode acometer tanto áreas dentadas como edêntulas, parecendo não estar relacionada com a presença ou ausência de dentes.

O caso acima descrito apresentou-se clínica e radiograficamente como a maioria da literatura descreve, ou seja, lesões múltiplas, radiolúcido-radiopacas, assintomáticas, restritas em sua maioria ao osso alveolar, que podem envolver ambos os maxilares bilateralmente. A tumefação vestibular no nível dos molares inferiores por nós observada concorda com os relatos de ARIJI e colaboradores (1994) e NEVILLE e colaboradores (1995), de que tais expansões podem estar associadas com uma ou mais áreas comprometidas.

É importante termos em mente que o diagnóstico da DCOF é baseado principalmente nos achados clínicos e radiográficos, não havendo necessidade, em grande parte dos casos, de biópsia para a sua confirmação. Na medida do possível devemos evitá-la, pois procedimentos invasivos nas áreas envolvidas, tais como extrações dentárias, biópsias ósseas e tratamentos endodônticos sem antibioticoterapia prévia, têm sido associados com a ocorrência de osteomielite (SCHNEIDER; MESA; BRICKMAN, 1987; SCHNEIDER; MESA, 1990; SOAMES; SOUTHAM, 1993; ARIJI e colaboradores, 1994; EVESON; SCULLY, 1995; NEVILLE e colaboradores, 1995; e GROOT; VAN MERKESTEYN; BRAS, 1996).

#### CONCLUSÕES

Os casos descritos acima servem para nos alertar de que nem sempre as lesões apresentam-se da maneira mais comum; exigindo daqueles que se comprometem com a Odontologia de qualidade, um exercício mental contínuo para se alcançar o diagnóstico definitivo e a partir daí instituir o melhor método terapêutico. Dessa forma, evitaremos ainda procedimentos desnecessários que podem acabar complicando uma lesão primariamente inócua.

#### SUMMARY

On latest years, fibro-osseous lesions have attracted an improving interest from pathologists, in order to distinguish these pathologies in a conclusive way and to finish

the diagnostic discussions which come from the superposing of their characteristics. The aim of this work is to present and to discuss two cases belonging to this group of lesions, the first a periapical cemento-osseous dysplasia and the second a florid cemento-osseous dysplasia.

#### KEYWORDS

Oral pathology; bone developmental lesions; periapical cemento-osseous dysplasia and florid cemento-osseous dysplasia.

#### REFERÊNCIAS BIBLIOGRÁFICAS

1. ARIJI, Y. et al., Fluorid cemento-osseous dysplasia. Radiographic study with special emphasis on computed tomography. *Oral Surg Oral Med Oral Pathol Oral Radiol Endod.* St. Louis, 1994, v.78, n.3, p.391-396.
2. BORAKS, S. *Diagnóstico bucal*. Editora Artes Médicas, 1996, p.220.
3. CAWSON, R.A.; BINNIE, W.H.; EVERSON, J.W. *Atlas colorido de enfermidades da boca*. 2. ed., São Paulo: Artes Médicas, 1995, p.6-7.
4. EVESON, J.W.; SCULLY, C. *Atlas colorido de patologia bucal*. São Paulo: Artes Médicas, 1995, 52.
5. GROOT, R.H.; VAN MERKESTEYN, J.P.R.; BRAS, J. Diffuse sclerosing osteomyelitis and florid osseous dysplasia. *Oral Surg Oral Med Oral Pathol Oral Radiol Endod.* St. Louis, v.81, n.3, p.333-42, 1996.
6. KOEHLER, G. K. Periapical cemental dysplasia simulating endodontic failure. *General Dentistry*, v.42, n.2, p.162-4, 1994.
7. KRAMER, I.R.H.; PINDBORG, J. J.; SHEAR, M. Neoplasms and other lesions related to bone. In: World Health Organization, *histological typing of odontogenic tumors*. Berlin: Springer-Verlag, 1992, p.28-31.
8. MANNE, M. S. Cementoma: Periapical cemental dysplasia. *Missouri Dental Journal*, v.67, n.5, p.28-9, 1987.
9. MELROSE, R.J.; ABRAMS, A.M.; MILLS, B.H. Florid osseous dysplasia, a clinical-pathologic study of thirty-four cases. *Oral Surg Oral Med Oral Pathol.* St. Louis, v.41, p.62-82, 1976.
10. NEVILLE, B.W.; DAMM, D.D.; ALLEN, C.M. et al.; *Oral and maxillofacial pathology*. Philadelphia: W. B. Saunders Company; 1995, p.467-8.
11. REGEZI, J. A.; SCIUBBA, J. J. *Patologia bucal. correlações clinicopatológicas*. Rio de Janeiro: W. B. Saunders, 1991, p.267-8.
12. SCHNEIDER, L.C.; MESA, M. L.; BRICKMAN, J.H., Complications of endodontic therapy in florid osseous dysplasia. *Oral Surg Oral Med, Oral Pathol.* v.64, p.114-16, July, St. Louis, 1987.
13. SCHNEIDER, L.C.; MESA, M. L., Differences between florid osseous dysplasia and chronic diffuse sclerosing osteomyelitis. *Oral Surg Oral Med Oral Pathol.* St. Louis, v.70, p.308-12, 1976.
14. SHAFER, W. G.; HINE, M. K.; LEVY, B. M. *Tratado de patologia bucal*. 4.ed., Rio de Janeiro: Interamericana, 1985, p.275-6.

15. SMEELE, L. E.; BAART, J. A.; VAN DER WAAL, I.  
Unusual behavior of periapical cementous dysplasia.  
**Br. J. Oral Surg. Maxillofacial Surg.**, v.29, p.58-60, 1991.
16. SOAMES, J.V; SOUTHAM, J.C..**Oral Pathology**. 2.ed.,  
Oxford: Medical Publications, 1993, p.271-2.
17. SU,L.; WEATHERS,D.R.; WALDRON,C.A.  
Distinguishing features of focal cemento-osseous dysplasias and cemento-ossifying fibromas. IA pathologic spectrum of 316 cases. **Oral Surg Oral Med Oral Pathol Oral Radiol Endod**, v.84, n.3 p.301-9, 1997a.
18. SU,L.; WEATHERS,D.R.; WALDRON,C.A.  
Distinguishing features of focal cemento-osseous dysplasias and cemento-ossifying fibromas. IIA clinical and radiologic spectrum of 316 cases. **Oral Surg Oral Med Oral Pathol Oral Radiol Endod**, v.84, n.5, p.540-549, 1997b.
19. SUMMERLIN,D.J.; TOMICH,C.E. Focal cemento-osseous dysplasia: a clinicopathologic study of 221 cases. **Oral Surg Oral Med Oral Pathol**, v.78, n. 5, p.611-620, 1994.
20. TANAKA, H.; YOSHIMOTO, A.; TOYAMA, Y; et.al.,  
I. Periapical cemental dysplasia with multiple lesions.  
**Int. J. Oral Maxillofac. Surg.**, v.16, p.757-63, 1987.
21. WILCOX, R. L.; WALTON, R. E. A case of mistaken identity: periapical cemental dysplasia in as endodontically Treated Tooth. **Endodontics and Dental Traumatology**. v.5, n.6, p.298-301, 1989.