

Goniometria da articulação tíbio-tarsal após imobilização temporária com fixador esquelético externo em cães

Tarsocrural joint goniometry after temporary immobilization with external skeletal fixation in dogs

Marcelo Meller Alievi¹ João Eduardo Schossler² Marcelo Weinsten Teixeira³

RESUMO

Neste experimento, foram utilizados 10 cães clinicamente saudáveis, submetidos à imobilização temporária das articulações tíbio-tarsal, intertarsal e tarso-metatarsiana direita com fixador esquelético externo, tendo por objetivo avaliar através da mensuração da flexão, da extensão e da amplitude articular os danos provocados por esta imobilização. O aparelho de fixação esquelética externa manteve a articulação em um ângulo aproximado de 135° e permaneceu por 45 dias. Os animais apresentaram desconforto à manipulação articular para a realização do exame goniométrico no dia da retirada do aparelho, demonstrando dor na flexão e na extensão passiva do membro imobilizado, sendo que tal dificuldade desapareceu após três dias. Foi observado que a imobilização articular temporária obtida pela fixação esquelética externa promove perda estatisticamente significativa nos graus de flexão, de extensão e de amplitude articular tíbio-tarsal imediatamente após a remoção do fixador externo. Porém, após sete dias desta remoção para extensão e quinze dias para flexão e amplitude articular, esta perda não é mais verificada.

Palavras-chave: jarrete, ortopedia, articular, cão.

ABSTRACT

In this study, 10 clinically healthy adult mongrel dogs were submitted to the temporary immobilization of the hock with external skeletal fixation. The aim of this procedure was to evaluate, using a manual goniometer, the flexion, the extension and the range of motion of the tarsocrural joint after immobilization in a functional angle of 135° for 45 days. The animals presented discomfort in relation to the articular manipulation for the goniometric exam on the day of the removal of the apparatus, demonstrating pain in the passive flexion and extension of the limb, and such difficulty disappeared after three days. It was observed that the temporary immobilization of the articulation obtained by the external skeletal fixation promotes statistically significant loss in the degree of flexion, extension and range of motion of the

tarsocrural joint immediately after the removal of the apparatus. However, after seven days of this removal, for extension, and fifteen days, for flexion and range of motion of the articulation, this loss is not verified.

Key words: hock, orthopaedics, articular, dog.

INTRODUÇÃO

Os primeiros relatos da utilização do aparelho de fixação esquelética externa em humanos datam do ano de 1897, sendo Ehmer o primeiro a adaptar a técnica para a veterinária e criar o aparelho conhecido até hoje como Kirschner-Ehmer (EGGER, 1991).

Uma vantagem adicional do método de fixação esquelética externa é a possibilidade de imobilizar articulações temporariamente, sendo utilizada principalmente nos casos de fraturas com fragmentos distais muito pequenos (BEHRENS et al., 1983), nas lesões abrasivas que envolvem a região articular (DIAMOND et al., 1999) e na substituição ou síntese de ligamentos e tendões rompidos (MORSHEAD & LEEDS, 1984; ARON, 1987).

MORSHEAD & LEEDS (1984) e TOOMBS et al. (1989) concluíram que a imobilização articular temporária utilizando fixador esquelético externo é bem tolerada pelos animais, permitindo retorno precoce à utilização funcional do membro. Porém, BJORLING & TOOMBS (1982) citaram que a imobilização articular prolongada pode levar à atrofia muscular e diminuição na amplitude dos movimentos da articulação. EVANS et al. (1960) verificaram em ratos que a contratatura tanto dos músculos como da cápsula articular, a proliferação de tecido conectivo intracapsular e a formação de

¹Médico Veterinário, Doutorando do Programa de Pós-graduação em Medicina Veterinária, área de Cirurgia, Universidade Federal de Santa Maria (UFSM), Santa Maria, RS.

²Médico Veterinário, Doutor, Professor Adjunto, Departamento de Clínica de Pequenos Animais, Centro de Ciências Rurais, UFSM, 97105-900, Santa Maria, RS. Autor para correspondência. E-mail: schossle@lince.hcv.ufsm.br

³Médico Veterinário, Mestre, Professor Assistente, Departamento de Morfologia, Universidade Federal Rural de Pernambuco.

aderências são os responsáveis pela restrição da movimentação articular. Além disso, a imobilização prolongada de uma articulação pode levar à osteoporose por desuso (UHTHOFF & JAWORSKI, 1978), à diminuição acentuada de proteoglicanos da cartilagem articular (BEHRENS et al., 1989) e ao desenvolvimento de osteoartrite (LANGENSKIÖLD et al., 1979).

Normalmente a imobilização da articulação tíbio-tarsal utilizando-se a fixação esquelética externa deve ser feita mantendo-se um ângulo aproximado de 130 a 150 graus. Esta variação ocorre devido à diferença na conformação corporal entre as raças e ao tipo e local do traumatismo. A utilização de um goniômetro é recomendada para a mensuração do ângulo normal do membro contralateral, não traumatizado (TOOMBS et al., 1989).

A mensuração goniométrica da flexão e da extensão de uma articulação é uma técnica simples e que fornece informações adicionais aos clínicos ou aos pesquisadores quanto ao grau de alteração articular e quanto à evolução pós-operatória de pacientes ortopédicos. Os valores médios de extensão, de flexão e de amplitude articular tíbio-tarsal em cães hígdidos são, respectivamente, 175, 40 e 134 graus (MANN et al., 1988).

TEIXEIRA (1998), em um estudo utilizando a fixação esquelética externa para imobilizar as articulações tíbio-tarsal, intertarsal e tarso-metatarsiana como forma de tratamento para fraturas distais de tibia em cães, observou que, após a retirada do aparelho, alguns animais, apesar de voltarem a caminhar com pouca ou nenhuma claudicação, apresentaram diminuição no grau de flexão e de extensão da articulação tíbio-tarsal. O referido autor comentou que esta complicação poderia ser consequência do método de fixação utilizado ou seqüela da lesão óssea e de tecidos moles ocorrida no momento do traumatismo. Tal fato motivou a realização do presente trabalho, permitindo assim avaliar isoladamente, através da mensuração da flexão, da extensão e da amplitude articular, os danos provocados pela utilização da fixação esquelética externa como método de imobilização temporária da articulação tíbio-tarsal.

MATERIAL E MÉTODOS

Foram utilizados 10 cães clinicamente saudáveis, de ambos os sexos, sem raça definida, com idade variando entre oito meses e seis anos, peso corpóreo de 10 a 20kg, provenientes do Biotério Central da UFSM. Os animais foram inicialmente

submetidos à mensuração da flexão e da extensão da articulação tíbio-tarsal bilateral, utilizando-se um goniômetro manual^a (Figura 1). Através da subtração do valor da extensão pelo da flexão, foi obtida a amplitude articular.

Após jejum de 12 horas e tricotomia que envolveu a região da articulação do joelho até a articulação metatarso-falangeana direita, cada cão recebeu como medicação pré-anestésica, acepromazina^b, na dose de 0,2mgkg⁻¹, associada a fentanil^c, na dose de 0,005mgkg⁻¹, por via intramuscular. Após 15 minutos, a indução anestésica foi realizada com 10mgkg⁻¹ de tiopental sódico^d, por via intravenosa, e a manutenção com halotano^e e oxigênio em circuito anestésico semi-fechado. A anti-sepsia da área operatória foi efetuada com o esquema álcool-iodo-álcool e após esta foi delimitada por panos de campo esterilizados. Em seguida, foi confeccionado o aparelho de fixação esquelética externa para imobilizar as articulações tíbio-tarsal, intertarsal e tarso-metatarsiana direita.

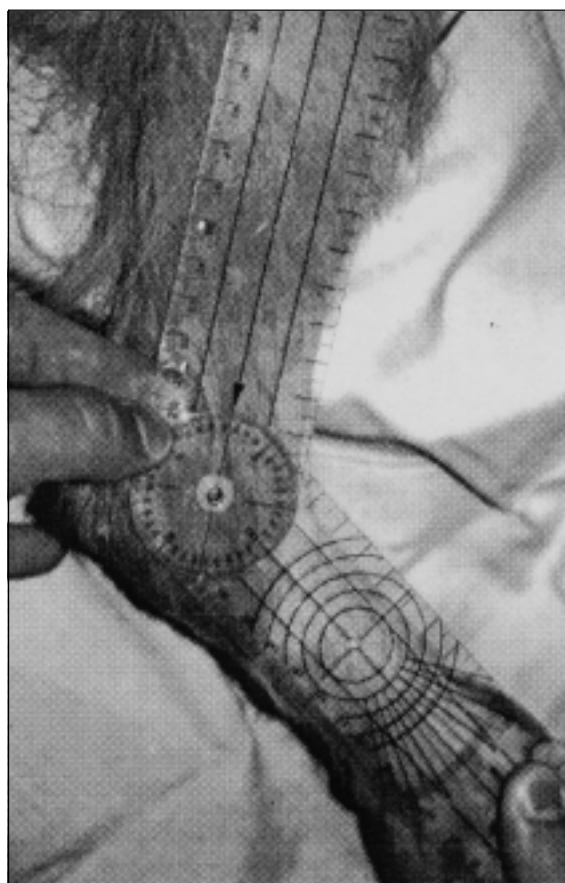


Figura 1 – Avaliação da amplitude articular tíbio-tarsal de um cão utilizando goniômetro manual.

A fixa  o externa constou da inser  o, por via percut nea, de cinco pinos de *Steinmann* com di metro de aproximadamente 20% do di metro  sseo. Dois pinos foram inseridos na regi o diafis ria distal da t bia, um no calc neo e dois nos metatarsianos. Os pinos formavam um  ngulo de aproximadamente 70 graus em rela  o ao eixo longitudinal dos ossos, e, ap s a sua introdu  o, os mesmos foram envergados de maneira a ficarem paralelos ao eixo longitudinal dos ossos, mantendo uma dist ncia da pele de aproximadamente 3cm.

Ap s tais procedimentos, a articula  o t bio-tarsal foi mantida em um  ngulo aproximado de 135 graus. Os pinos foram unidos utilizando-se acr lico autopolimeriz vel^f como haste de fixa  o externa, uma na face lateral e outra na medial do membro.

Foi utilizado flunixin meglumine^g como agente antiinflamat rio e analg sico, na dose di ria de 1mgkg⁻¹, durante os tr s primeiros dias de p s-operat rio. Os animais permaneceram com o aparelho de fixa  o esquel tica externa por 45 dias, sendo realizada durante este per odo, limpeza cut nea no local de inser  o dos pinos, com solu  o fisiol gica e gaze. Ap s a remo  o do fixador externo, foram avaliadas diariamente com goni metro a flex o, a extens o e a amplitude articular t bio-tarsal. Esse procedimento foi efetuado por 15 dias, tendo como valores de refer ncia os da avalia  o pr -operat ria.

Para a an lise estat stica, foram realizados An lise da Vari ncia, Teste F e Teste de Tukey, sendo utilizado o pacote estat stico SAS for Windows, vers o 6.11, e o n vel de signific ncia de 0,05.

RESULTADOS E DISCUSS O

Os dados referentes  s m dias e aos desvios padr o da flex o, da extens o e da amplitude articular nos diferentes per odos de observa  o est o contidos na tabela 1.

Assim como o recomendado por TOOMBS et al. (1989), procurou-se imobilizar a articula  o t bio-tarsal em um  ngulo aproximado de 135 graus. A manuten  o de tal angula  o permitiu que os animais apoiassem adequadamente o membro durante a perman ncia do aparelho de fixa  o esquel tica externa. Cabe salientar que pode haver varia  es quanto ao valor desse  ngulo, sendo maior em ra as como o Chow-Chow, que mant m essa articula  o pouco flexionada, e menor em outras, como o Pastor Alem o, que a mant m bastante flexionada (MANN et al., 1988). Com isso,   recomendada a mensura  o do  ngulo normal no membro contralateral, n o traumatizado (TOOMBS et al., 1989).

Apesar de DIAMOND et al. (1999) citarem a ocorr ncia de complica  es como quebra da barra de conex o ou remo  o prematura do aparelho pelo animal quando se utiliza fixa  o esquel tica externa para promover imobiliza  o articular tempor ria, no presente estudo, n o foram observadas quaisquer altera  es no fixador, estando firme e intacto no dia da sua retirada. Provavelmente as complica  es encontradas por DIAMOND et al. (1999) possam ser atribuídas   utiliza  o de fixador esquel tico externo tipo I ou unilateral, enquanto no presente estudo foi utilizado fixador tipo II ou bilateral, sendo o segundo consideravelmente mais resistente que o primeiro.

Ap s a remo  o do fixador, foi observado que os animais tiveram retorno quase que imediato ao uso funcional do membro, exceto um, que apresentou processo inflamat rio acentuado e anquilose da articula  o t bio-tarsal, com perda da mobilidade e utiliza  o parcial do membro, mesmo 15 dias ap s a retirada do aparelho de fixa  o esquel tica externa. Neste animal, iniciou-se fisioterapia com movimentos passivos de flex o e extens o tr s vezes ao dia durante 30 dias, sem sucesso. Segundo DIAMOND et al. (1999) tal complica  o pode ter sido provocada pela ocorr ncia de fibrose periarticular e pelo desenvolvimento de altera  es degenerativas

Tabela 1 – M dias e desvios padr o da flex o, da extens o e da amplitude articular, em graus, obtida por exames goniom tricos no per odo pr -operat rio, imediato, sete e quinze dias ap s a remo  o do fixador esquel tico externo, que imobilizou as articula  es t bio-tarsal, intertarsal e tarso-metatarsiana por 45 dias*.

Per�odos	Flex�o	Extens�o	Amplitude articular
Pr�-operat�rio	56,55±1,66 ^a	158,22±2,68 ^a	101,66±3,87 ^a
Imediato	88,33±2,91 ^c	134,66±6,40 ^b	46,33±8,74 ^c
P�s-remo��o			
7 dias	68,55±3,64 ^b	150,88±4,04 ^a	82,33±5,85 ^b
15 dias	57,66±1,50 ^a	156,66±2,82 ^a	99,00±3,64 ^a

a, b, c – M dias seguidas das mesmas letras, na mesma coluna, n o diferem entre si pelo teste de Tukey (P<0,05).

* - O animal que apresentou anquilose foi exclu do da an lise estat stica.

próximas à articulação, oriundas do processo inflamatório acentuado que o cão apresentou. Para fins estatísticos, o animal não foi incluído na análise.

Assim como o relatado por MANN et al. (1988), os animais apresentaram no dia da retirada do aparelho resistência à manipulação articular para a realização do exame goniométrico, demonstrando dor na flexão e na extensão passivas do membro imobilizado. Este fato é justificado pelo tempo de imobilização articular, que está associado à atrofia muscular (BJORLING & TOOMBS, 1982), contração da musculatura e da cápsula articular, proliferação de tecido conectivo intracapsular e formação de aderência (EVANS et al., 1960). A dificuldade em permitir o exame desapareceu no terceiro dia após a retirada do aparelho.

Os valores de flexão e extensão iniciais encontrados nas articulações tíbio-tarsais no presente estudo foram menores do que os encontrados por MANN et al. (1988), podendo esta diferença ser explicada pelo fato de que esses autores, para a realização das mensurações, submetem os cães à anestesia geral inalatória, o que certamente promoveu maior relaxamento muscular e maior facilidade na realização do exame, com isso aumentando a amplitude de movimentação articular. No presente experimento, o movimento articular foi passivo, ou seja, o limite máximo de movimentação foi aquele permitido pelo animal, enquanto no estudo realizado por MANN et al. (1988) a mensuração foi efetuada com amplitude articular máxima, sem interferência do animal.

CONCLUSÃO

Com os resultados obtidos neste trabalho conclui-se que a imobilização temporária da articulação tíbio-tarsal promovida pela fixação esquelética externa promove perda estatisticamente significativa na flexão, na extensão e na amplitude articular imediatamente após a remoção do fixador, porém, esta perda não é mais verificada após sete dias para extensão e quinze dias para flexão e amplitude articular.

FONTES DE AQUISIÇÃO

- a- Goniômetro: Carci Indústria e Comércio de aparelhos cirúrgicos e ortopédicos LTDA, São Paulo, SP.
- b- Acepran: Univet S/A Indústria Veterinária, São Paulo, SP.
- c- Fentanil: Cristália Produtos Químicos e Farmacêuticos Ltda, Itapira, SP.
- d- Thionembatal: Abbott Laboratórios do Brasil Ltda, São Paulo, SP.
- e- Halotano: Hoechst do Brasil, Suzano, SP.

- f- Jet Acrílico: Artigos Odontológicos Clássico, São Paulo, SP.
- g- Banamine: Schering-Plough Veterinária, Rio de Janeiro, RJ.

REFERÊNCIAS BIBLIOGRÁFICAS

- ARON, D.N. Prosthetic ligament replacement for severe tarsocrural joint instability. **Journal of the American Animal Hospital Association**, v.23, n.1, p.41-55, 1987.
- BEHRENS, F. et al. Unilateral external fixation for severe open tibial fractures – Preliminary report of a prospective study. **Clinical Orthopaedics and Related Research**, n.178, p.111-120, 1983.
- BEHRENS, F.; KRAFT, E.L.; OEGEMA, T.R. Biochemical changes in articular cartilage after joint immobilization by casting or external fixation. **Journal of Orthopaedic Research**, v.7, n.3, p.335-343, 1989.
- BJORLING, D.E.; TOOMBS, J.P. Transarticular application of the Kirschner-Ehmer splint. **Veterinary Surgery**, v.11, n.1, p.34-38, 1982.
- DIAMOND, D.W.; BESSO, J.; BOUDRIEU, R.J. Evaluation of joint stabilization for treatment of shearing injuries of the tarsus in 20 dogs. **Journal of the American Animal Hospital Association**, v.35, n.2, p.147-153, 1999.
- EGGER, E.L. Complications of external fixation. **The Veterinary Clinics of North America: Small Animal Practice**, v.21, n.4, p.705-733, 1991.
- EVANS, E.B. et al. Experimental immobilization and remobilization of rat knee joints. **Journal of Bone and Joint Surgery**, v.42A, n.5, p.737-758, 1960.
- LANGENSKIÖLD, A.; MICHELSSON, J.E.; VIDEMAN, T. Osteoarthritis of knee in the rabbit produced by immobilization. **Acta Orthopaedica Scandinavica**, v.50, p.1-14, 1979.
- MANN, F.A.; WAGNER-MANN, C.; TANGNER, C.H. Manual goniometric measurement of the canine pelvic limb. **Journal of the American Animal Hospital Association**, v.24, n.2, p.189-194, 1988.
- MORSHEAD, D.; LEEDS, E.B. Kirschner-Ehmer apparatus immobilization following achilles tendon repair in six dogs. **Veterinary Surgery**, v.13, n.1, p.11-14, 1984.
- TEIXEIRA, M.W. **Osteossíntese distal de tíbia por transfixação tíbio-tarsal temporária em pequenos animais**. 1998. 46f. Dissertação (Mestrado em Medicina Veterinária) - Programa de Pós-graduação em Medicina Veterinária, Universidade Federal de Santa Maria.
- TOOMBS, J.P.; ARON, D.N.; BASINGER, R.R. Angled connecting bars for transarticular application of Kirschner-Ehmer external fixation splints. **Journal of the American Animal Hospital Association**, v.25, n.2, p.213-216, 1989.
- UHTHOFF, H.K.; JAWORSKI, Z.F.G. Bone loss in response to long-term immobilisation. **The Journal of Bone and Joint Surgery**, v.60B, n.3, p.420-429, 1978.