

Equipe de Endodontia da UFRGS

# ENDODONTIA PRÉ-CLÍNICA

Equipe de Endodontia da UFRGS

# ENDODONTIA PRÉ-CLÍNICA

---

ODONTOLOGIA / UFRGS

1ª EDIÇÃO

EDITORA  
**Evangraf**  
LTDA.

Porto Alegre, 2020

© Dos autores - 2020 - Todos os direitos reservados

**Produção Gráfica e Impressão:**  
Evangraf - evangraf@terra.com.br  
(51) 3336.2466

**Dados Internacionais de Catalogação na Publicação (CIP)**

E56 Endodontia pré-clínica / Odontologia UFRGS. – 1. ed. – Porto Alegre : Evangraf, 2020.  
136 p. : il.

Inclui bibliografia.  
ISBN 978-65-5699-008-8

1. Odontologia. 2. Endodontia. I. Universidade Federal do Rio Grande do Sul. Faculdade de Odontologia.

CDU 661.314.163

(Bibliotecária responsável: Sabrina Leal Araujo – CRB 8/10213)

É proibida a reprodução total ou parcial desta obra,  
por qualquer meio e para qualquer fim, sem a autorização prévia  
dos autores. Obra protegida pela Lei dos Direitos Autorais.

Impresso no Brasil – Printed in Brazil

## APRESENTAÇÃO

---

Este livro sintetiza o pensamento da equipe da área de Endodontia da UFRGS. Os autores, com formação em diversas escolas do País, têm buscado, por entendimento e conformidade pessoal, criar um consenso na teoria e na prática da Endodontia, visando a propiciar aos acadêmicos da Faculdade de Odontologia orientação segura e baseada em evidências científicas, o que se reflete nesta obra.

Merecem significativa homenagem e reconhecimento antigos e eminentes professores que formataram as bases norteadoras do ensino da Endodontia na Instituição. Destacam-se o Dr. Nicolau Fonseca Milano, professor com sólido conhecimento científico, singular capacidade didática e incontestável liderança, e a dedicada e competente colaboração de mestres como Leonardo Schiffino, Luiz Cleber Turi Moraes, Jorge Hugo Aydos e, mais recentemente, Regis Burmeister dos Santos, João Ferlini Filho e Elaine Vianna Freitas Fachin. Foram responsáveis por criar uma identidade da especialidade da Faculdade de Odontologia da UFRGS, nacionalmente reconhecida.

Esta obra é fruto de um passado que soube pavimentar solidamente as estruturas do ensino da endodontia e de uma equipe que agrega a atualização e a inovação em prol da formação de excelência dos alunos.

***Os autores***



## PREFÁCIO

---

Já faz algum tempo (não é de hoje) que a disciplina de Endodontia da Faculdade de Odontologia da Universidade Federal do Rio Grande do Sul carece de uma obra identificada com o seu pensar didático, para orientação de seus alunos que iniciam na arte de “tratar canais”.

Esta singela obra tem a pretensão de preencher uma lacuna nesta área tão representativa da nossa odontologia.

É imperativo registrar que a ideia não surgiu agora, pois outros mestres, que já não labutam na nossa casa de ensino, haviam despertado para esta necessidade. Merece atenção aqui nosso mestre maior Nicolau Fonseca Milano. Com sua equipe de então, foi líder, propulsor e divulgador daquilo que se fazia na Endodontia do Rio Grande do Sul cuja filosofia e organização inspirou esta produção.

Entretanto, foi a equipe atual de professores da Endodontia da UFRGS, sangue jovem, competente e disposta que deu o “pontapé inicial” para concretizar esta relevante ideia, enriquecendo sobremaneira a qualidade do ensino endodôntico. Pela qualidade de que são portadores, cito-os: Fabiana Soares Grecca, Francisco Montagner, Patrícia Kopper Mora, Ricardo Abreu Rosa, Roberta Kochemborger Scarparo, Simone Bonato Luisi e Tiago André Fontoura de Melo, acompanhados pela experiente colaboração do Professor Regis Burmeister dos Santos, que, no capítulo 1, entre outros, introduz o leitor no gosto pela Endodontia. Registro, também, a acadêmica Thais Machado Ribeiro, responsável pelos desenhos que ilustram a obra.

Em formato de enriquecido guia, com sólido texto e fartas ilustrações, esta obra contém os itens essenciais (em capítulos) para orientar nossos alunos e, não dizer, também a profissionais clínicos que, não sendo íntimos da Endodontia, começam a olhar mais interessadamente para essa nossa “menina dos olhos”.

O texto, visando primordialmente à prática, não ignora, entretanto as bases biológicas da Endodontia, como se constata em vários de seus capítulos, pois esta requer arte e conhecimento científico.

O capítulo 2 aborda com eficácia e farta ilustração o que, a meu ver, é condição indispensável para o bom andamento de uma sessão endodôntica, a organização inicial da mesa laboratorial de pré-clínica.

No capítulo 3, o conhecimento da morfologia endodôntica permitirá ao aprendiz ou ao profissional maior intimidade com a cavidade pulpar, evitando acidentes que, sem esse conhecimento, seriam inevitáveis.

Os capítulos 4, 5 e 6 abordam o preparo do canal propriamente dito, com sua mecânica, auxiliares químicos e recursos radiográficos, incursionando pelos aspectos da compatibilidade biológica destas etapas.

O coroamento de todas estas fases acontece no capítulo 7, onde a obturação do canal sacramenta o sucesso de um tratamento bem conduzido. A fartura de opções para materiais de obturação do canal radicular expõe ao leitor certo conforto para escolher o mais adequado.

As particularidades dos casos mais complexos e a atitude técnica mais adequada para enfrentá-los são abordadas no capítulo 8.

Estamos todos enriquecidos com esta contribuição que faltava ao nosso ensino e, certamente, os autores verão o bom êxito de seu esforço no prazer com que esta obra será utilizada por seus leitores.

***João Ferlini Filho***

## COLABORADORES

---

**Fabiana Soares Grecca Vilella**

Doutora em Endodontia FOB-USP  
Professora Associada FO-UFRGS

**Francisco Montagner**

Doutor em Clínica Odontológica FOP-UNICAMP  
Professor Associado FO-UFRGS

**Patrícia Maria Poli Kopper Mora**

Doutora em Endodontia FO-UFRGS  
Professora Associada FO-UFRGS

**Regis Burmeister dos Santos**

Doutor em Endodontia FO-UFRGS  
Professor Titular FO-UFRGS

**Ricardo Abreu da Rosa**

Doutor em Endodontia FO-UFRGS  
Professor Adjunto FO-UFRGS

**Roberta Kochenborger Scarparo**

Doutora em Endodontia FO-PUCRS  
Professora Adjunta FO-UFRGS

**Simone Bonato Luisi**

Doutora em Endodontia FO-UFRGS  
Professora Associada FO-UFRGS

**Tiago André Fontoura de Melo**

Doutor em Endodontia FO-PUCRS  
Professor Adjunto FO-UFRGS

**Thais Marchand Ribeiro**

Acadêmica da FO-UFRGS





# SUMÁRIO

---

Capítulo 1	
Introdução à Endodontia .....	11
Capítulo 2	
Instrumental e Montagem da Mesa de Pré-clínica em Endodontia.....	15
Capítulo 3	
Morfologia Dentária e Abertura Coronária.....	45
Capítulo 4	
Irrigação dos Canais Radiculares .....	75
Capítulo 5	
Odontometria, Esvaziamento e Preparo Cervical .....	83
Capítulo 6	
Preparo Químico Mecânico .....	99
Capítulo 7	
Obturação Endodôntica .....	111
Capítulo 8	
Particularidades do Tratamento Endodôntico dos Polirradiculares .....	123



# CAPÍTULO 1

## INTRODUÇÃO À ENDODONTIA

---

REGIS BURMEISTER DOS SANTOS

O curso de Odontologia, pode-se dizer, é composto por três fases: básica, pré-clínica e clínica. Na fase denominada básica são desenvolvidas as matérias que servirão de suporte ao exercício profissional. A pré-clínica visa ao treinamento das técnicas a serem aplicadas nas diversas áreas clínicas. A fase clínica recebe o nome por compreender o atendimento a pacientes.

A teoria e a prática (*modus faciendi* - como fazer a técnica endodôntica) são ensinadas na etapa pré-clínica. A etapa clínica tem por objetivo sedimentar o aprendizado técnico, bem como treinar o aluno na arte do diagnóstico e do tratamento das doenças da polpa e do periápice.

Endodontia é a área da Odontologia que estuda as causas, a prevenção, o diagnóstico e o tratamento das doenças da polpa dentária e as suas consequências nos tecidos periapicais. A palavra endodontia tem origem grega (endon - dentro + odóus, odóntos - dente + ia).

A Associação Americana de Endodontia conceitua a especialidade como “o ramo da odontologia que se preocupa com a morfologia, fisiologia e patologia da polpa dentária humana e tecidos perirradiculares”. Refere que “o seu estudo e a prática englobam as ciências clínicas básicas, incluindo a biologia da polpa normal, a etiologia, diagnóstico, prevenção e tratamento de doenças e lesões da polpa e condições periodontais associadas”.

O campo de ação do endodontista envolve o esmalte, quando houver necessidade da sua remoção para permitir acesso ao interior

da cavidade endodôntica. A ação maior, entretanto, é sobre a dentina da câmara pulpar e do canal radicular. A influência nos tecidos periodontais ocorre indiretamente, pela limpeza e desinfecção mecânica do canal radicular e/ou pela ação de medicamentos nele depositados. Nos casos dos tratamentos conservadores, o endodontista trabalha diretamente na polpa dentária.

A prática da endodontia exige um elevado grau de desenvolvimento técnico e um apurado conhecimento científico, permitindo diagnosticar com segurança as doenças da polpa e do periápice e executar com qualidade o tratamento.

A área da endodontia segue a máxima didática: “o que se ouve, se esquece, o que se vê, se lembra, o que se faz, se aprende”. Assim, o seu estudo é desenvolvido através das aulas teóricas, de demonstrações, da realização individual em manequim e, posteriormente, em pacientes. Em face da complexidade dos casos, na clínica odontológica I, tratam-se os dentes monorradiculares. O tratamento endodôntico dos dentes polirradiculares é realizado a partir da clínica odontológica II. Citando Gutmann e Lovdhal, “O profissional da odontologia depara-se diariamente com situações clínicas que requerem uma integração de fatos, experiências, interpretações, aplicações e análises. A habilidade para confrontar estas situações de modo sistemático e bem-sucedido caracteriza a abordagem de solução do problema, em relação ao tratamento e à avaliação”.

O conhecimento atual de uma especialidade é sustentado por conquistas do seu passado. A história da endodontia confunde-se, obviamente, com descobertas básicas da arte da medicina. Há momentos que marcaram este caminho de forma especial.

Cronologia de acontecimentos marcantes:

- 1500 - Priesus usou pela vez primeira a essência de cravo;
- 1728 - Fauchard lançou o livro “Le chirurgien dentiste”;
- 1783 - Pfaff propôs a proteção pulpar com chumbo ou ouro;
- 1792 - Berthollet produziu quimicamente o hipoclorito de sódio;

- 1852 - Arthur desenvolveu instrumentos endodônticos propriamente ditos;
- 1862 - Barnum preconizou uso do dique de borracha;
- 1887 - Bowman apresentou a guta-percha na endodontia;
- 1875 - Foster foi o primeiro a misturar o óxido de zinco com o eugenol;
- 1895 - Röentgen descobriu os raios X, trazendo grande contribuição para a medicina;
- 1899 - Kells utilizou os raios X pela primeira vez em endodontia;
- 1901 - Buckley incorporou à medicação endodôntica o tricresol formalina;
- 1920 - Hermann inseriu o hidróxido de cálcio;
- 1929 - Walkhoff utilizou o paramonoclorofenol canforado;
- 1969 - Clem propôs a técnica escalonada.

São esses os primeiros e mais importantes passos da história da endodontia. A partir da segunda metade do século passado, surgiram muitos equipamentos, desenvolvidos com novas tecnologias, que contribuem para qualificar o tratamento endodôntico, trazendo maior eficiência para profissionais, além de conforto aos pacientes.

O patamar de qualidade atingido pela técnica endodôntica permite assegurar que manter o dente funciona melhor do que qualquer substituição proposta. Pesquisas de avaliação do índice de sucesso mostram que os tratamentos endodônticos atingem a média de 95%, dificilmente alcançada por outra opção. Acrescente-se que a permanência do próprio dente permite elevado grau de satisfação do paciente.

O tratamento endodôntico guarda uma relação muito próxima com quase todas as outras áreas da odontologia. Aproveita das básicas, como a histologia, a patologia, a farmacologia, a anatomia e, especialmente, a radiologia, os conceitos e a terminologia, não prescindindo dos conhecimentos nelas exarados. Quanto às áreas clínicas, dentística, periodontia, prótese e cirurgia, frequentemente há necessidade da sua inter-relação com a endodontia buscando a solução

adequada para o problema enfrentado, ou procurando o seu auxílio como complementação do tratamento.

A equipe de Endodontia da UFRGS busca ensinar a Endodontia contemporânea como ciência fundamentada em preceitos científicos e integrada às demais especialidades odontológicas, respeitando os princípios biológicos. Tem como missão propiciar ao estudante a aquisição de conhecimentos e habilidades técnicas, utilizando os melhores recursos disponíveis para a solução dos problemas endodônticos de diversos graus de complexidade. Objetiva formar profissionais capazes de se destacarem no mercado de trabalho.

EDUCAR É IMPREGNAR DE SENTIDO  
O QUE FAZEMOS A CADA INSTANTE!  
(Paulo Freire)

## Referências

Gutmann JL, Lovdahl PE. Soluções em Endodontia. 5° ed. Elsevier Brasil Editora: Rio de Janeiro. 2012.

## CAPÍTULO 2

# INSTRUMENTAL E MONTAGEM DA MESA DE PRÉ-CLÍNICA EM ENDODONTIA

FRANCISCO MONTAGNER  
TIAGO ANDRÉ FONTOURA DE MELO

Para a realização do tratamento endodôntico em um campo operatório reduzido, cujas variações anatômicas são enormes, temos a nossa disposição inúmeros instrumentos. O conhecimento detalhado deles, as indicações e a forma de utilização são fundamentais para que não ocorram acidentes durante o tratamento.

O conhecimento dos fatores relacionados aos instrumentos leva uma melhor otimização e aproveitamento dos materiais durante a execução das etapas operatórias.

Os materiais empregados foram distribuídos em grupos, conforme segue abaixo:

### **Kit Acadêmico**

O kit acadêmico (Figura 1) utilizado na endodontia é composto pela peça de contra ângulo (A), micromotor (B) e alta rotação (C), sendo os dois primeiros utilizados em baixa rotação, com ou sem o uso de mandril (D). (Imagem dos autores)



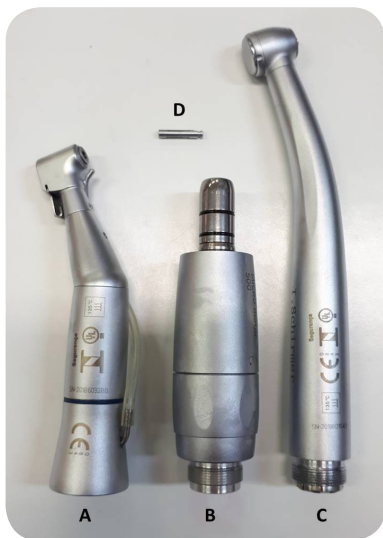


Figura 1 - Kit acadêmico: contra ângulo (A), micromotor (B), alta rotação (C) e mandril (D). (Imagem dos autores)

## Trio Clínico

O trio clínico é composto pelo espelho plano com cabo, pinça e sonda exploradora.

O espelho (Figura 2) é empregado para afastamento e proteção de estruturas da boca e especialmente para a visualização indireta dos dentes, câmaras pulpares e embocaduras dos canais radiculares.




Figura 2 - Imagem de um espelho clínico plano n. 5 com cabo. (Imagem dos autores)

Para a Endodontia é fundamental a utilização de espelhos planos. O espelho de primeiro plano se diferencia do espelho comum por ser a camada de material refletivo colocada no plano superior frontal do espelho (primeiro plano do espelho) e não no plano inferior do espelho, como no caso do espelho comum (Figura 3).

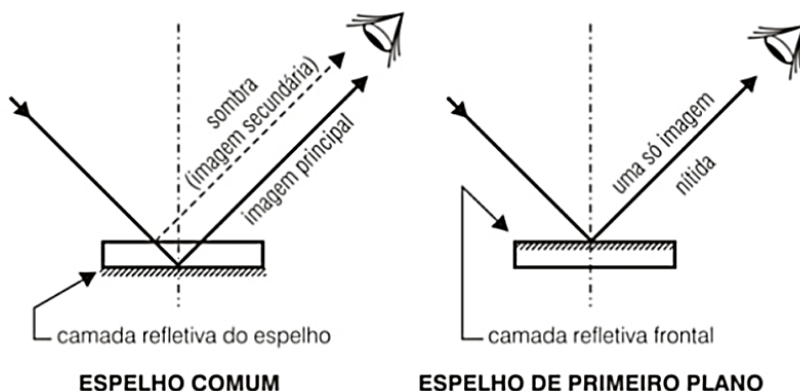


Figura 3 - Desenho esquemático do espelho de primeiro plano e do comum. Imagem obtida do site: <http://www.sswwhite.com.br/saibamais/sb07503.htm>

A pinça clínica (Figura 4) é utilizada em vários momentos do tratamento endodôntico. Ela pode ser empregada, por exemplo, para colocação do penso ou mecha de algodão em contato com a câmara pulpar e para a prensão dos cones de guta-percha e de papel absorvente.

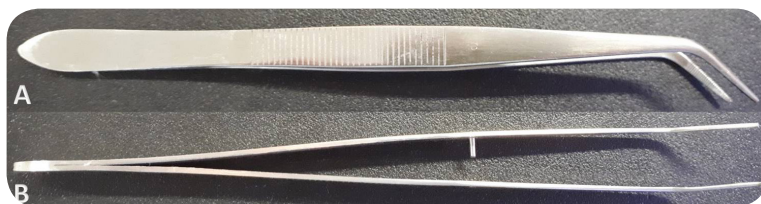

Figura 4 - Pinça clínica: vista lateral (A) e frontal (B). (Imagem dos autores)

A sonda exploradora (Figura 5) é utilizada principalmente na sondagem das paredes da cavidade durante a etapa de abertura coronária, com o objetivo de verificar a completa remoção do teto da câmara pulpar.




Figura 5 - Sonda exploradora número 5. (Imagem dos autores)

## Material para Isolamento Absoluto

O instrumental necessário para realização do isolamento absoluto do campo operatório é composto por: alicate perfurador, pinça porta-gramos, arco e grampos.

Como o próprio nome já diz, o alicate perfurador (Figura 6) é utilizado para fazer a perfuração no dique de borracha na região do dente a ser tratado endodonticamente.

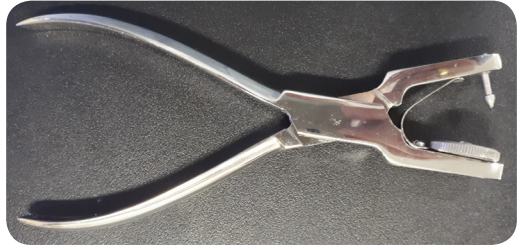

Figura 6 - Alicate de Perfuração de Ainsworth. (Imagem dos autores)

A pinça porta-gramos (Figura 7) é utilizada para apreender o grampo, levar e adaptá-lo ao dente a ser tratado.



Figura 7 - Pinça porta-grampo de Palmer. (Imagem dos autores)




Figura 8 - Arco Plástico do tipo Ostby. (Imagem dos autores)

Em Endodontia, o arco (Figura 8) onde é fixado o dique de borracha deve ser de plástico. O arco metálico pode interferir na imagem obtida durante a tomada radiográfica.

Há uma grande variedade de grampos que podem ser utilizados durante o isolamento absoluto do campo operatório em endodontia (Figura 9). Cada um deles apresenta especificidades e indicações.

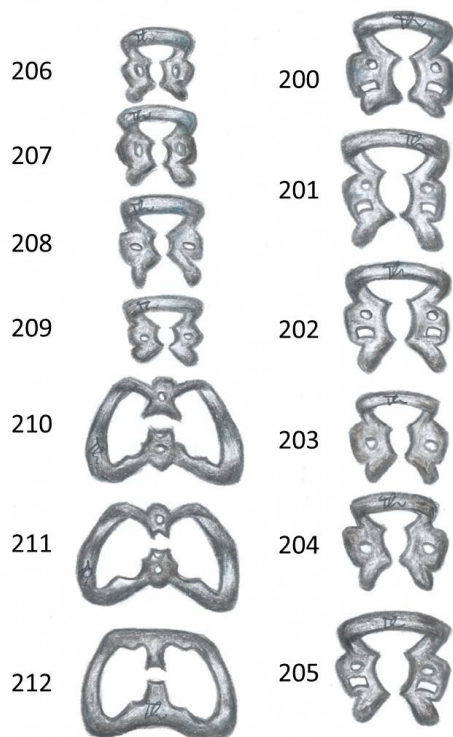


Figura 9 - Grampos para isolamento. (Imagem dos autores)

## Material para Irrigação e Aspiração Endodôntica

Para realização do procedimento de irrigação e aspiração da solução irrigadora na endodontia, utiliza-se seringa, agulha e sugadores descartáveis.

A seringa normalmente utilizada para transportar o irrigante é de 5 ou 10 mL do tipo “Luer Lock” (com rosca ou trava) e descartável (Figura 10). A seringa hipodérmica do tipo “Luer Lock” permite o rosqueamento da agulha, dificultando o seu desprendimento e proporcionando uma maior segurança durante o uso. Já a seringa do tipo “Luer Slip” apresenta uma conformação reta no local para encaixe da agulha, que é estabilizada por pressão. De acordo com a pressão de irrigação exercida pelo operador com essa seringa, a agulha pode se desprender durante o procedimento, causando acidentes graves

(contato de irrigantes com os olhos e mucosas do paciente; deglutição ou aspiração da agulha) (Guivarc'h et al. 2017; Farreras et al., 2014; Zhu et al., 2013).




Figura 10 - Seringa hipodérmica descartável do tipo Luer Lock. (Imagem dos autores)

A agulha (Figura 11) utilizada para irrigação endodôntica deve ser descartável. São identificadas pelo seu diâmetro ou Gauge (G). As agulhas mais utilizadas em endodontia apresentam Gauge 27 e 30, ou seja, diâmetro equivalente a um instrumento #40 e #30, respectivamente. Assim, é possível introduzi-la o mais profundamente possível no interior do canal radicular. A ponta da agulha deve ser romba e sem bisel, para segurança do paciente, evitando-se assim acidentes.




Figura 11 - Agulha descartável. (Imagem dos autores)

Os sugadores endodônticos descartáveis (Figura 12) são utilizados para aspirar a solução irrigadora utilizada no interior do sistema de canais radiculares. Deve ser acoplada ao equipo de aspiração. A cânula de aspiração deve apresentar calibre maior que as agulhas de irrigação. A ponta deve ser fina a fim de possibilitar um melhor acesso ao interior da câmara pulpar.



Figura 12 - Sugador endodôntico descartável. (Imagem dos autores)

Além dos materiais acima descritos, também é utilizado um recipiente de silicone esterilizável (Figura 13) para armazenamento da solução irrigadora.



Figura 13 - Recipiente de silicone esterilizável. (Imagem dos autores)

## **Materiais utilizados na etapa de abertura coronária**

Para a realização do acesso à câmara pulpar, o dentista utiliza normalmente algumas pontas e brocas para realização do desgaste em esmalte e dentina. As pontas comumente utilizadas são esféricas diamantadas (Figura 14) de numeração #1012 (A), #1014 (B) e #1016 (C) tanto de haste curta quanto longa, todas para alta-rotação. Quanto maior a numeração, maior será o diâmetro da ponta esférica. As pontas de haste longa são identificadas na sua embalagem comercial com as seguintes letras "HL", ou seja, #1012 seria de haste curta e #1012HL haste longa.



Figura 14 - Pontas esféricas diamantadas haste curta #1012 (A), #1014 (B) e #1016 (C). (Imagem dos autores)

Além das pontas diamantadas, também são utilizadas brocas carbides esféricas de baixa rotação (Figura 15), haste curta e longa, de numeração #2 (A), #4 (B), #6 (C) e #8 (D), para remoção de dentina.



Figura 15 - Brocas carbides esféricas haste longa #2 (A), #4 (B), #6(C) e #8 (D). (Imagem dos autores)




Figura 16 - Broca Endo Z.  
(Imagem dos autores)

Depois de realizada a trepanação, outros dois instrumentais podem ser utilizados para auxiliar na remoção do teto da câmara pulpar e também na realização do desgaste compensatório junto às paredes circundantes da câmara. Esses instrumentais seriam a broca Endo Z (Figura 16) e a ponta diamantada #3082 (Figura 17). Ambas são de conformação cilíndrico-cônica e de ponta inativa.

O que apenas difere na parte ativa de ambas seria que a broca Endo Z é formada por seis lâminas de corte helicoidais e a ponta #3082 é diamantada.



Figura 17 - Ponta diamantada #3082. (Imagem dos autores)

Concluída a remoção do teto da câmara pulpar, realiza-se a localização da embocadura dos canais radiculares. Para isso, é utilizado um instrumento manual pontiagudo denominado Sonda Exploradora Endodôntica (Figura 18).



Figura 18 - Sonda Exploradora Endodôntica. (Imagem dos autores)



## Materiais utilizados na etapa de preparo do terço cervical do canal

Para realização do preparo do terço cervical do canal radicular, algumas brocas podem ser utilizadas. Essas brocas seriam: Gates-Glidden, Largo e La Axxess®.

A Gates-Glidden é uma broca de baixa rotação de 28 ou 32 mm de comprimento, que apresenta um corpo formado por uma haste fina e longa e uma parte ativa com três hélices de corte e formato de “chama”. Existem no mercado brocas Gates-Glidden de numeração #1 a #6, conforme o número de anéis presentes no cabo (Figura 19). Da Gates-Glidden #1 a #6, o que modifica é o diâmetro da parte ativa. A broca #1 apresenta 0,50 de diâmetro, a #2 0,70, a #3 0,90 e assim sucessivamente, aumentando 0,20 o diâmetro a cada progressão do instrumento.

A broca Largo também é uma broca de baixa rotação de 28 ou 32 mm de comprimento que apresenta um corpo formado por uma haste fina e longa e uma parte ativa com três hélices de corte e uma

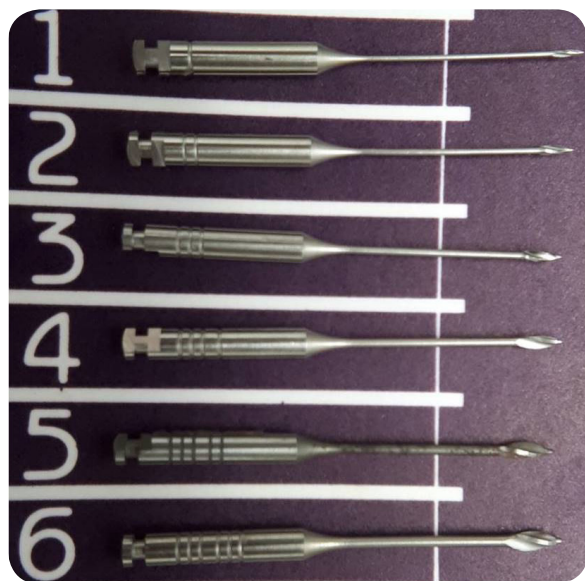

Figura 19 - Brocas Gates-Glidden de numeração 1 a 6. (Imagem dos autores)

ponta alongada. Existem no mercado brocas Largo de numeração #1 a #6, conforme o número de anéis presentes no cabo (Figura 20). Da Largo #1 a #6, o que modifica é o diâmetro da parte ativa. A broca #1 apresenta 0,70 de diâmetro, a #2 0,90, a #3 1,10 e assim sucessivamente, aumentando 0,20 o diâmetro a cada progressão do instrumento.

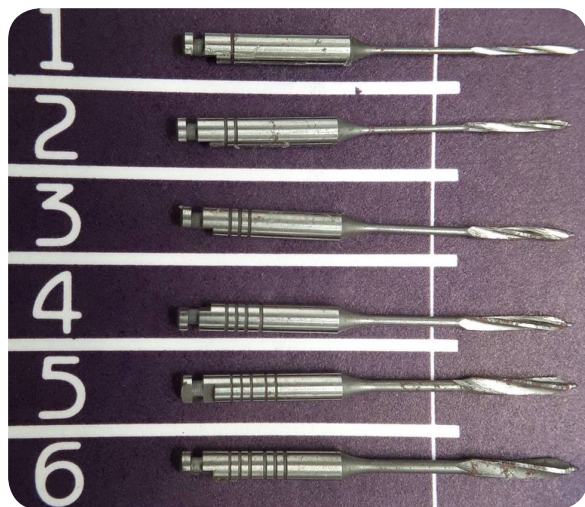


Figura 20 - Brocas Largo de numeração 1 a 6. (Imagem dos autores)

Já a broca La Axxess®, fabricada pela Sybroendo, é composta por um aço inox recoberto por níquel-titânio, o que proporciona uma grande resistência e rigidez ao material. Existem no mercado três numerações da broca La Axxess®: #0.20/.06 (anéis amarelos no cabo), #0.35/.06 (anéis verdes no cabo) e #0.45/.06 (anéis brancos no cabo) (Figura 21).

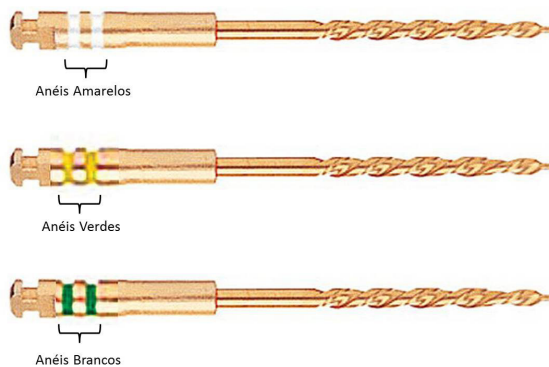


Figura 21 - Brocas La Axxess® amarela, verde e branca. (Imagem dos autores)

## Materiais utilizados na etapa de odontometria

Para realização do procedimento radiográfico, é necessário que o aluno possua películas radiográficas periapicais adulto (Figura 22). As colgaduras (Figura 23) são utilizadas para a realização do processamento manual da película.



Figura 22 - Película radiográfica periapical adulto. (Imagem dos autores)



Figura 23 - Colgaduras. (Imagem dos autores)

Com a imagem radiográfica obtida para análise endodôntica do dente a ser tratado, é fundamental o uso de uma lupa, de no mínimo quatro vezes de aumento (Figura 24) e de uma régua plástica milimetrada (Figura 25) (de preferência transparente para possibilitar a sobreposição da régua no filme radiográfico sem interferir na visualização da imagem).



Figura 24 - Lupa de aumento manual. (Imagem dos autores)




Figura 25 - Régua plástica milimetrada transparente. (Imagem dos autores)

## Materiais utilizados na etapa de preparo químico mecânico

Na etapa de preparo químico mecânico, além dos materiais descritos no processo de irrigação e aspiração endodôntica, são utilizados os seguintes materiais: régua metálica milimetrada, cursores de silicone, curvador de limas e tamborel. As limas endodônticas,




Figura 26 - Réguas endodônticas milimetradas. (Imagem dos autores)




Figura 27 - Ajuste do cursor na lima com auxílio da régua endodôntica milimetrada. (Imagem dos autores)

que são os principais instrumentais utilizados na etapa de preparo, serão descritas mais adiante no capítulo.

A régua endodôntica milimetrada (Figura 26) é utilizada para calibrar os instrumentos no comprimento desejado durante o tratamento endodôntico.

Na imagem acima, a primeira régua (Mailefer) se diferencia das demais, pois apresenta inúmeros orifícios na sua porção inferior. Esses orifícios são utilizados para auxiliar na calibração dos cones principais de guta-percha, na etapa de obturação.

As demais régua apresentam um orifício na sua extremidade que tem a finalidade de auxiliar no processo de inserção dos cursores de silicone na lima (Figura 27).

Os cursores de silicone (Figura 28) são utilizados na lima endodôntica a fim de auxiliar na calibração do instrumento na medida desejada. Existem cursores de diferentes espessuras: 0,5 mm, 1 mm, 1,5 mm, 2 mm, etc.



Figura 28 - Cursores de silicone de 1 mm. (Imagem dos autores)

O curvador de lima (Figura 29), como o próprio nome já diz, é utilizado para pré-curvarmos as limas para serem trabalhadas no interior de canais com conformações não lineares em toda a sua extensão. Algumas limas são de aço inoxidável e necessitam ser pré-curvadas antes do seu uso em canais curvos.



Figura 29 - Curvador de Lima. (Imagem dos autores)

O tamborel é um dispositivo semelhante a um recipiente no qual são dispostas e organizadas as limas endodônticas durante o uso (Figura 30).



Figura 30 - Limas endodônticas dispostas no tamborel. (Imagem dos autores)

As limas podem ser inseridas num feltro esterilizado (Figura 31A) ou numa gaze esterilizada (Figura 31B) presa ao interior do tamborel. No interior do tamborel é colocada solução de hipoclorito de sódio a fim de promover uma desinfecção da parte ativa da lima durante o tratamento (Figura 32).




Figura 31 - Tamborel com feltro (A) ou com gaze (B) esterilizados. (Imagem dos autores)



Figura 32 - Hipoclorito de sódio dentro do Tamborel. (Imagem dos autores)

## Materiais utilizados na etapa de obturação

Na etapa de obturação endodôntica são utilizados os seguintes materiais: cones de papel absorvente, cones de guta-percha principal e secundários, espaçadores bidigitais, condensadores de Paiva, lâmina de bisturi, lamparina, espátula de cimento, placa de vidro e compactador de McSpadden.

Os cones de papel absorvente são utilizados no processo de secagem do canal radicular. Eles devem ser esterilizados para uso. Os cones de papel são comercializados com numeração equivalente aos instrumentos endodônticos de primeira e segunda série (Figura 33).

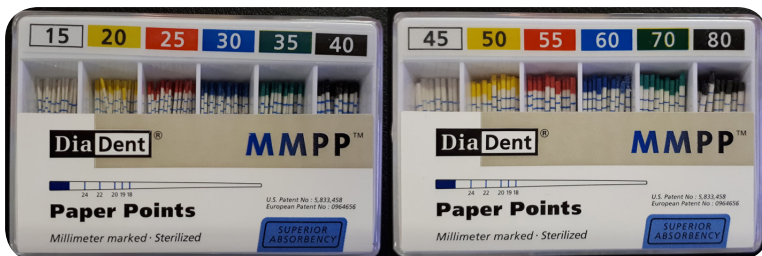

Figura 33 - Cones de papel absorvente de primeira e segunda séries.  
(Imagem dos autores)

Os cones utilizados no processo de obturação do canal radicular são os cones de guta-percha. Existem dois tipos de cones de guta: principal e secundários. O cone principal é aquele que atingirá o comprimento de trabalho e ficará adaptado no batente apical. Eles são comercializados com numeração equivalente aos instrumentos endodônticos (Figura 34).



Figura 34 - Cones principais de guta-percha de primeira e segunda séries.  
(Imagem dos autores)

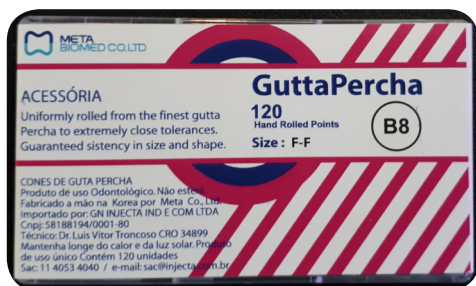

Figura 35 - Cones secundários de gutta-percha. (Imagem dos autores)

Já os cones de gutta-percha secundários ou acessórios (Figura 35) podem ser de diferentes calibres e conformações e são utilizados no preenchimento dos espaços vazios deixados pelo cone principal ao longo do canal radicular.

A lâmina de bisturi #11 (Figura 36) é utilizada na etapa de obturação para auxiliar na calibração do cone de gutta principal. O cone principal deve apresentar um travamento dentro do canal radicular, no comprimento de trabalho.



Figura 36 - Lâmina de bisturi #11. (Imagem dos autores)

O cimento endodôntico, que é utilizado junto com os cones de gutta-percha durante a obturação endodôntica, deve ser manipulado com uma espátula de cimento flexível (Figura 37) sobre uma placa de vidro (Figura 38), a fim de promover uma boa homogeneização do cimento.



Figura 37 - Espátula de cimento #24F. (Imagem dos autores)



Figura 38 - Placa de vidro. (Imagem dos autores)



Os espaçadores bidigitais (Figura 39) apresentam diferentes diâmetros e são utilizados para criar espaço para os cones secundários ao longo do canal radicular durante a etapa de obturação.




Figura 39 - Espaçadores bidigitais. (Imagem dos autores)

Para o corte e condensação do material obturador no interior do canal radicular, dispomos dos condensadores de Paiva que são instrumentos, cuja parte ativa é cilíndrica ao longo de toda a sua extensão. Existem condensadores de diferentes diâmetros e numerações (Figura 40). O aquecimento dos condensadores para a realização do corte se dá por meio de uma lamparina (Figura 41).



Figura 40 - Condensadores de Paiva de numeração 1 a 4. (Imagem dos autores)



Figura 41 - Lamparina. (Imagem dos autores)

Outro instrumento que pode ser utilizado na etapa de obturação, é o compactador de McSpadden (Figura 42). Esse instrumento é utilizado quando se realiza a técnica de obturação híbrida de Tagger. Há disponível no mercado compactadores de McSpadden de aço inoxidável e de níquel-titânio, com numeração semelhante às limas endodônticas (Primeira e Segunda Série).



Figura 42 - Compactador de McSpadden. (Imagem dos autores)

## Limas Endodônticas

Atualmente, as limas endodônticas podem ser fabricadas com aço inoxidável ou com liga de níquel-titânio. A lima é composta das seguintes partes: cabo (Figura 43A), intermediário (Figura 43B) e parte ativa (Figura 43C).

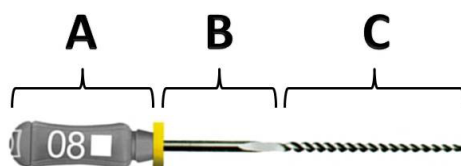


Figura 43 - Partes componentes de uma lima endodôntica. (Imagem dos autores)

As limas endodônticas de aço inoxidável são confeccionadas seguindo medidas padronizadas de acordo com a especificação n. 28 da Associação Americana de Endodontia, em relação à cor do cabo, à numeração, ao diâmetro, ao comprimento e à conicidade da parte ativa. As principais características das limas são:

- Numeração = as limas seguem uma numeração padronizada de acordo o diâmetro da ponta da parte ativa (D0), que é expressa em centésimos de milímetro. Existem instrumentos de primeira, segunda e terceira série. Cada uma das três séries é composta por seis instrumentos.
- Primeira série: #15, #20, #25, #30, #35 e #40 (Figura 44).




Figura 44 - Limas endodônticas de Primeira Série. (Imagem dos autores)

- Segunda série: #45, #50, #55, #60, #70 e #80 (Figura 45).



Figura 45 - Limas endodônticas de Segunda Série. (Imagem dos autores)

- Terceira série: #90, #100, #110, #120, #130 e #140 (Figura 46).



Figura 46 - Limas endodônticas de Terceira Série. (Imagem dos autores)

Além dessas três séries de limas, existem instrumentos de série especial, composta apenas por três limas (#06, #08 e #10) (Figura 47).




Figura 47 - Limas endodônticas de Série Especial. (Imagem dos autores)

- Cor do cabo = o cabo do instrumento, além de informar o tipo de instrumento, apresenta uma padronização das suas cores de forma progressiva dentro de cada uma das três séries. Independentemente da série, a sequência das cores é a mesma: branca, amarela, vermelha, azul, verde e preta. Apenas os instrumentos da série especial apresentam outras cores, seriam: #6 (rosa), #08 (cinza) e #10 (roxa).

- Comprimento = as limas são fabricadas em 21, 25 e 31 mm de comprimento, considerando-se o início do intermediário (junto ao cabo) até a extremidade da parte ativa. A parte ativa sempre terá o mesmo comprimento: 16 mm. O que se modifica é o comprimento do intermediário entre os instrumentos de 21, 25 ou 31 mm.
- Diâmetro = a parte ativa do instrumento vai do diâmetro D0 (na ponta da lima) até o D16 (início da parte ativa junto ao intermediário). A cada milímetro da parte ativa, há um diâmetro diferente, ou seja, a três milímetros da ponta do instrumento, teremos o diâmetro D3 e assim sucessivamente.
- Conicidade = as limas manuais de aço inoxidável apresentam uma padronização do aumento do diâmetro ao longo da parte ativa, a cada milímetro. Assim, a cada milímetro percorrido em direção ao intermediário ocorre um aumento de 0,02 mm no diâmetro da parte ativa. Há um acréscimo total de 0,32 mm no diâmetro de D0 para o diâmetro de D16.

Resumindo, as limas endodônticas de primeira, segunda, terceira séries e especial apresentam as seguintes conformações nos quadros abaixo, respectivamente:

Nº	COR DO CABO	DIÂMETRO D0 (mm)	DIÂMETRO D16 (mm)
15	Branco	0.15	0.47
20	Amarelo	0.20	0.52
25	Vermelho	0.25	0.57
30	Azul	0.30	0.62
35	Verde	0.35	0.67
40	Preto	0.40	0.72

Nº	COR DO CABO	DIÂMETRO DO (mm)	DIÂMETRO D16 (mm)
45	Branco	0.45	0.77
50	Amarelo	0.50	0.82
55	Vermelho	0.55	0.87
60	Azul	0.60	0.92
70	Verde	0.70	1.02
80	Preto	0.80	1.12
Nº	COR DO CABO	DIÂMETRO DO (mm)	DIÂMETRO D16 (mm)
90	Branco	0.90	1.22
100	Amarelo	1.00	1.32
110	Vermelho	1.10	1.42
120	Azul	1.20	1.52
130	Verde	1.30	1.62
140	Preto	1.40	1.72
Nº	COR DO CABO	DIÂMETRO DO (mm)	DIÂMETRO D16 (mm)
06	Rosa	0.06	0.38
08	Cinza	0.08	0.40
10	Roxo	0.10	0.42

Além de apresentar as características descritas acima, a parte ativa das limas endodônticas possui secções transversais de diferentes formatos, o que proporciona a confecção de variados tipos de instrumentos. Os tipos de limas comumente utilizadas na Endodontia são: tipo K, Flexofile e Hedström.

As limas tipo K, também conhecidas como tipo Kerr, apresentam a parte ativa com espiras de passo curto e secção transversal quadrangular. Existem limas tipo K de primeira e segunda séries (Figura

48). Esses instrumentos podem ser utilizados para exploração, alargamento e limpeza das paredes dos canais radiculares.



Figura 48 - Limas endodônticas tipo K de primeira e segunda séries. (Imagem dos autores)

As limas Flexofile apresentam a mesma conformação dos instrumentos tipo K, porém são de secção transversal triangular e não quadrangular (Figura 49). Apresentam uma maior flexibilidade e maior poder de corte quando comparadas ao tipo K. Só há instrumentos Flexofile de primeira série.

Já as limas Hedström apresentam uma conformação diferente. A parte ativa do instrumento tem a forma de cones sobrepostos ao longo de sua extensão (Figura 50). Esses instrumentos apresentam uma alta capacidade de corte.



Figura 49 - Lima endodôntica Flexofile de primeira série. (Imagem dos autores)



Figura 50 - Lima endodôntica do tipo Hedström. (Imagem dos autores)

## Montagem das mesas de Pré-clínica em Endodontia

Abaixo, apresentamos algumas imagens sequenciais de mesas montadas, considerando-se cada etapa operatória do tratamento endodôntico.

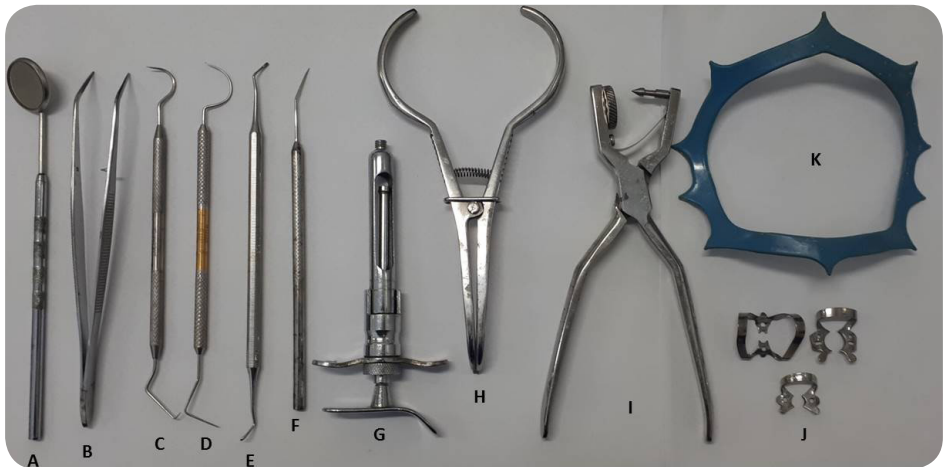

Figura 51 - Instrumental básico para endodontia. (Imagem dos autores)

A = Espelho clínico

B = Pinça clínica

C = Sonda n.5

D = Sonda periodontal

E = Colher de dentina

F = Sonda endodôntica

G = Seringa carpule

H = Pinça porta-grampo

I = Alicates de perfuração

J = Grampos

K = Arco de isolamento






Figura 52 - Mesa da etapa de abertura coronária, preparo cervical e odontometria. (Imagem dos autores)

- |                           |                          |
|---------------------------|--------------------------|
| A = Pontas diamantadas    | B = Brocas carbides      |
| C = Broca Endo Z          | D = Ponta n. 3082        |
| E = Broca Largo n. 1      | F = Broca La Axxess      |
| G = Cursores de silicone  | H = Régua endodôntica    |
| I = Película radiográfica | J = Colgadura            |
| K = Tamborel              | L = Limas endodônticas   |
| M = Pote para irrigante   | N = Régua plástica       |
| O = Sugador endodôntico   | P = Seringa de irrigação |
| Q = Agulha de irrigação   | R = Lupa                 |




Figura 53 - Mesa da etapa de preparo químico mecânico. (Imagem dos autores)

A = Pote Dappen

C = Régua endodôntica

E = Película radiográfica

G = Tamborel

I = Curvador de limas

K = Seringa para irrigação

B = Cursores de silicone

D = Colgadura

F = Pote para irrigante

H = Limas endodônticas

J = Sugador endodôntico

L = Agulha de irrigação

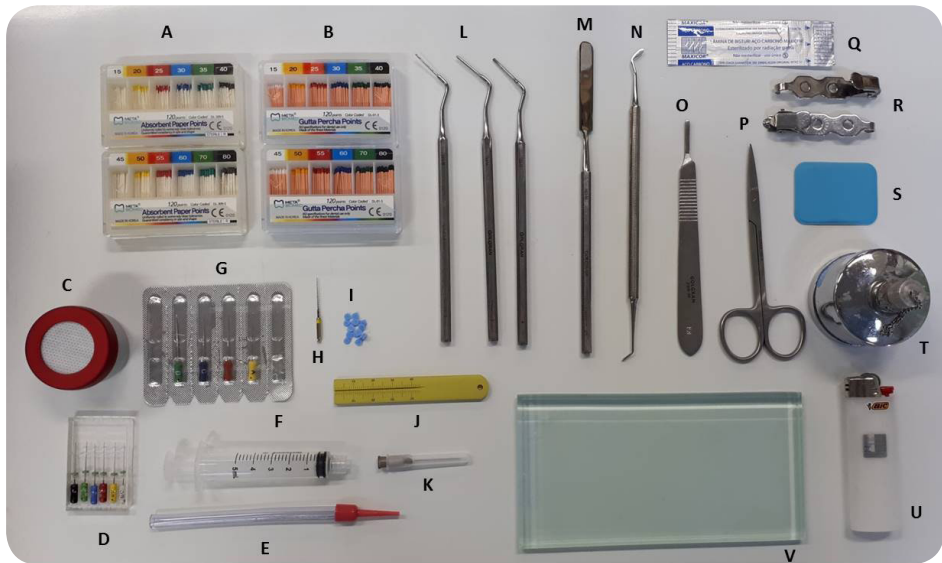


Figura 54 - Mesa da etapa de obturação endodôntica. (Imagem dos autores)

- |                                |                              |
|--------------------------------|------------------------------|
| A = Pontas de papel absorvente | B = Cones de guta-percha     |
| C = Tamborel                   | D = Limas endodônticas       |
| E = Sugador endodôntico        | F = Seringa de irrigação     |
| G = Espaçadores bidigitais     | H = Compactador de Mcspadden |
| I = Cursores de silicone       | J = Régua endodôntica        |
| K = Agulha de irrigação        | L = Calcadores tipo Paiva    |
| M = Espátula n. 24F            | N = Calcador espatulado      |
| O = Cabo de bisturi            | P = Tesoura de ponta reta    |
| Q = Lâmina de bisturi          | R = Colgaduras               |
| S = Película radiográfica      | T = Lamparina                |
| U = Isqueiro                   | V = Placa de vidro           |

## Referências

1. Guivarc'h M, Ordioni U, Ahmed HM, Cohen S, Catherine JH, Bukiet F. Sodium hypochlorite accident: a systematic review. *J Endod.* 2017;43(1):16-24.
2. Farreras DCR, Puente CG, Estrela C. Sodium hypochlorite chemical burn in na endodontist's eye during canal treatment using operating microscope. *J Endod.* 2014;40(8):1275-9.
3. Zhu WC, Gyamfi J, Niu LN, Schoeffel GJ, Liu SY, Santarcangelo F, Khan S, Tay KC, Pashley DH, Tay FR. Anatomy of sodium hypochlorite accidentes involving facial ecchymosis - a review. *J Dent.* 2013;41(11):935-48.



# MORFOLOGIA DENTÁRIA E ABERTURA CORONÁRIA

---

FRANCISCO MONTAGNER  
SIMONE BONATO LUISI

## Conceito

A abertura coronária é a primeira etapa do tratamento endodôntico e tem como objetivo acessar o canal radicular através da câmara pulpar.

## Considerações preliminares:

### ■ Anatomia dentária:

- É de suma importância o conhecimento da anatomia e morfologia dos diferentes grupos dentários. Sabe-se que uma das causas de maior impacto no insucesso do tratamento endodôntico é a incapacidade de se localizar e preparar todos os canais radiculares devido à tamanha complexidade. Portanto, o conhecimento da anatomia interna de cada grupo dentário é decisivo para que se alcance o sucesso no tratamento endodôntico;
- A cavidade pulpar (câmara pulpar e canal (is) radicular (es)) reproduz a anatomia externa do dente; e,
- O conhecimento do número, secção, posição e orientação dos canais radiculares define o formato da abertura e os rumos do preparo químico mecânico.

Abaixo, encontram-se os quadros que apresentam, de forma resumida, as informações sobre anatomia dos grupos dentários permanentes.

<b>INCISIVOS SUPERIORES (Figura 1)</b>			
<b>Câmara Pulpar</b>	<p><b>Incisivo central:</b> alargada no sentido MD e estreita no sentido VP.</p> <p><b>Incisivo lateral:</b> reproduz em menor escala o formato da câmara pulpar do incisivo central superior.</p>	<b>Traçado do perfil</b>	Triangular com base voltada para incisal e o vértice localizado na região cervical.
<b>Número de raízes</b>	<p><b>Incisivo Central:</b> uma</p> <p><b>Incisivo lateral:</b> uma</p>	<b>Número de canais</b>	<p><b>Incisivo Central:</b> um</p> <p><b>Incisivo lateral:</b> um – 97% dois – 3% (canais P e V)</p>
<b>Secção dos canais</b>	<p><b>Incisivo Central:</b> triangular no terço cervical e torna-se arredondado à medida que se aproxima do terço apical.</p> <p><b>Incisivo lateral:</b> devido ao achatamento da raiz, apresenta-se oval nos terços cervical e médio e torna-se arredondado à medida que se aproxima do terço apical.</p>	<b>Diâmetro dos canais</b>	<p><b>Incisivo Central:</b> amplo, com forma cônica.</p> <p><b>Incisivo lateral:</b> diâmetro VP é maior que MD.</p>
<b>Orientação</b>	<p><b>Incisivo Central:</b> canal radicular único, amplo e reto.</p> <p><b>Incisivo lateral:</b> acentuada curvatura no terço apical, direcionada para distal e palatino.</p>	<b>Comprimento médio</b>	<p><b>Incisivo Central:</b> 21,49 mm</p> <p><b>Incisivo lateral:</b> 22,51 mm</p>

▪ DEFINIÇÃO DE TERMOS:

P: palatino

MD: méso-dital

VP: vestíbulo-palatino

V: vestibular

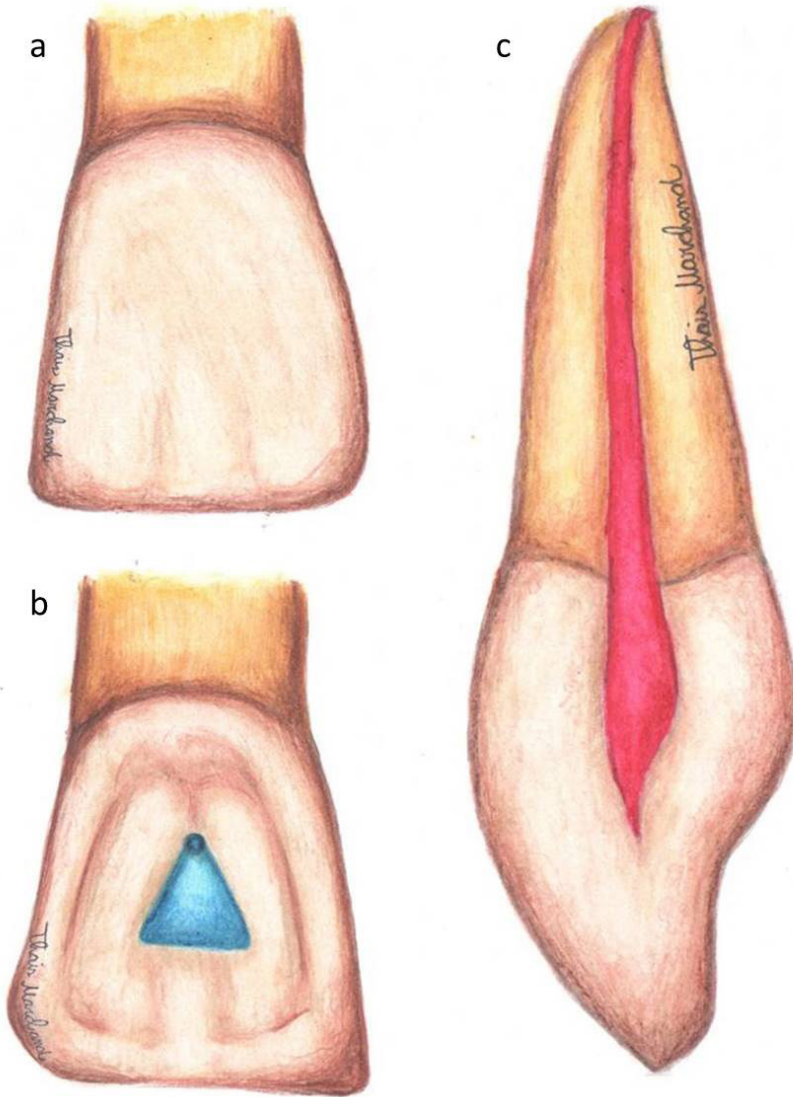


Figura 1 - Incisivo central superior: a) imagem ampliada da coroa, b) traçado do perfil e c) cavidade pulpar em corte sagital. (Imagem dos autores)



<b>INCISIVOS INFERIORES (Figura 2)</b>			
<b>Câmara Pulpar</b>	São os menores dentes. Câmara pulpar achatada no sentido MD, sendo que os cornos pulpares são menos nítidos. As dimensões do incisivo lateral inferior são ligeiramente maiores que a do incisivo central inferior.	<b>Traçado do perfil</b>	Triangular com base voltada para incisal e o vértice localizado na região cervical.
<b>Número de raízes</b>	Geralmente única.	<b>Número de canais</b>	<p><b>Incisivo Central:</b> um – 73,4% dois – 26,6% (canais V e L, podendo terminar em um único ou em dois forames).</p> <p><b>Incisivo Lateral:</b> um – 84,6% dois – 15,4% (canais V e L, geralmente terminam em um único forame).</p>
<b>Secção do canal</b>	Formato oitóide, com grande achatamento no sentido MD. Na região apical, apresenta-se circular.	<b>Diâmetro do canal</b>	Pronunciado achatamento no sentido MD, com maior dimensão no sentido VL.
<b>Orientação</b>	Raíz reta, com ligeira curvatura do ápice para V.	<b>Comprimento médio</b>	Incisivos inferiores – 19,80 mm

▪ **DEFINIÇÃO DE TERMOS:**

P: palatino

V: vestibular

L: lingual

MD: méso-distal

VL: vestíbulo-lingual

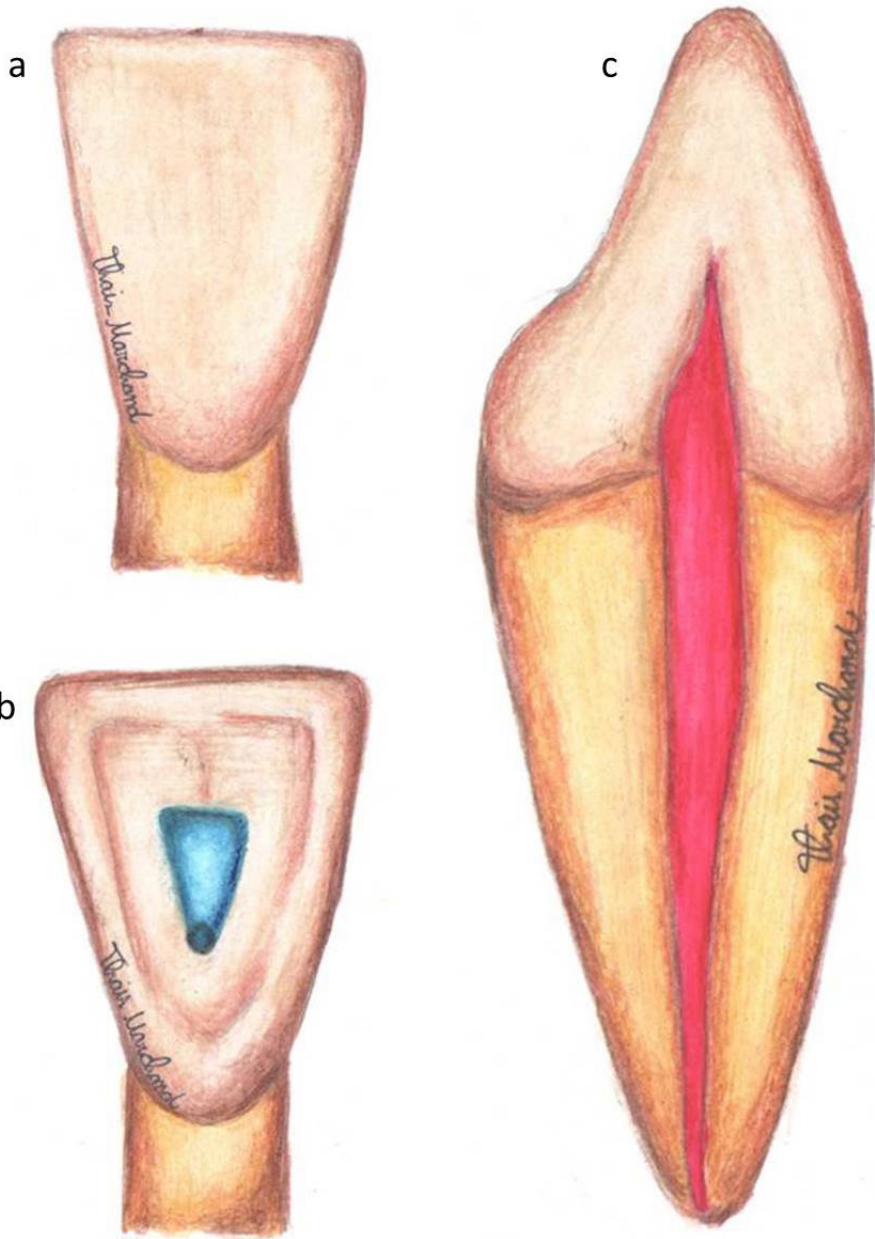


Figura 2 - Incisivo inferior: a) imagem ampliada da coroa, b) traçado do perfil e c) cavidade pulpar em corte sagital. (Imagem dos autores)

<b>CANINO SUPERIOR (Figura 3)</b>			
<b>Câmara Pulpar</b>	Apresenta formato pentagonal, com um corno pulpar bastante pronunciado, em direção ao vértice da cúspide.	<b>Traçado do perfil</b>	Forma losangular ou ovalada com ângulos arredondados.
<b>Número de raízes</b>	Uma	<b>Número de canais</b>	Um
<b>Secção do canal</b>	Apresenta secção ovoide nos terços cervical e médio, com dimensão VP maior; no terço apical a secção é circular.	<b>Diâmetro do canal</b>	Apresenta canal radicular com dimensões avantajadas, principalmente no sentido VP.
<b>Orientação</b>	Canal radicular reto, com presença frequente de curvatura apical no sentido V ou VD.	<b>Comprimento médio</b>	25,87 mm

- **DEFINIÇÃO DE TERMOS:**  
V: vestibular  
VP: vestíbulo-palatino  
VD: vestíbulo-distal

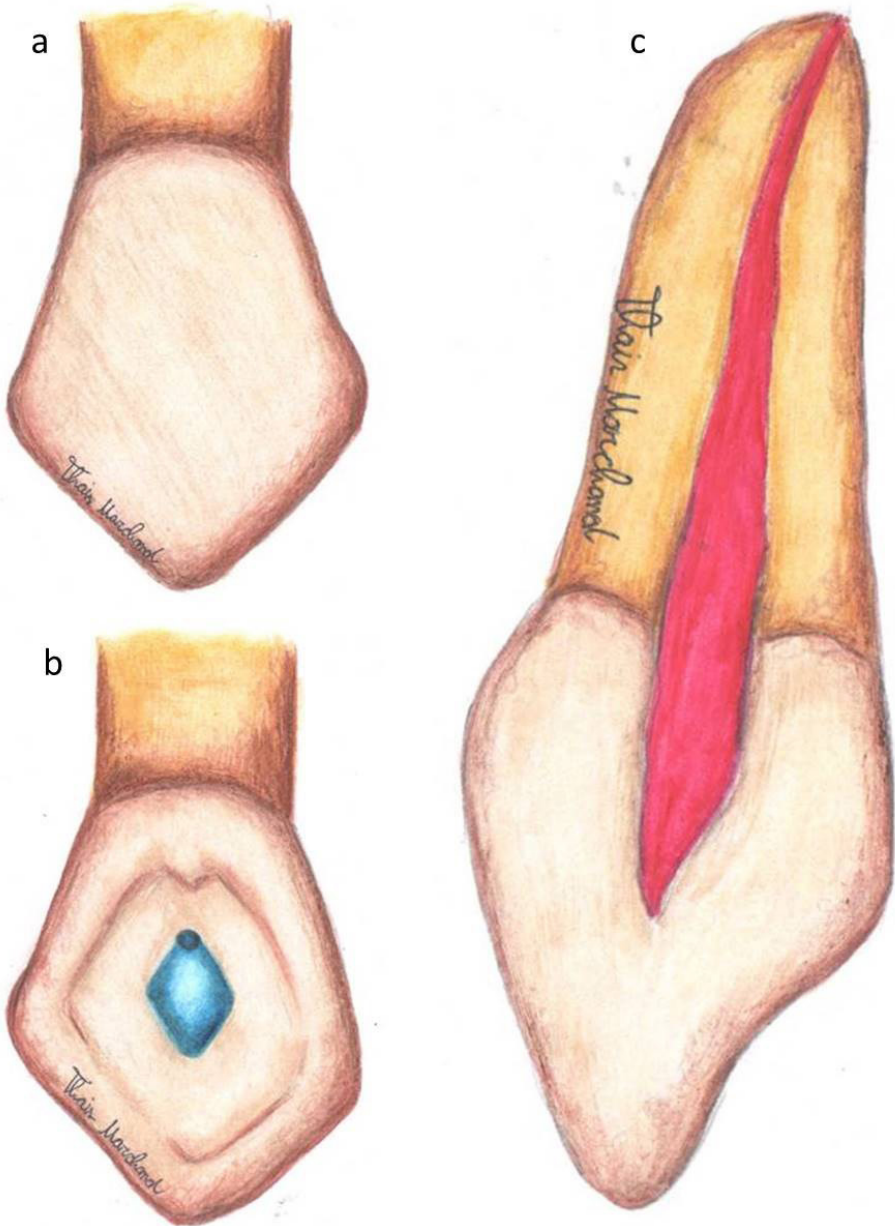


Figura 3 - Canino superior: a) imagem ampliada da coroa, b) traçado do perfil e c) cavidade pulpar em corte sagital. (Imagem dos autores)

<b>CANINO INFERIOR (Figura 4)</b>			
<b>Câmara Pulpar</b>	Dimensões menores que o canino superior; apresenta formato pentagonal, com um corno pulpar bastante pronunciado, em direção ao vértice da cúspide. Há grande achatamento no sentido MD, com maior dimensão no sentido VL.	<b>Traçado do perfil</b>	Forma losangular ou ovalada, com ângulos arredondados.
<b>Número de raízes</b>	Uma – 94% Duas – 6%	<b>Número de canais</b>	Um – 91% Dois – 9% (canais V e L)
<b>Secção do canal</b>	Apresenta secção ovoide nos terços cervical e médio, com dimensão VL avantajada; no terço apical a secção é circular.	<b>Diâmetro do canal</b>	Apresenta canal radicular achatado no sentido MD; apresenta dimensões avantajadas, principalmente no sentido VL.
<b>Orientação</b>	Canal radicular reto. Quando há dois canais, pode ocorrer a união de ambos no terço apical.	<b>Comprimento médio</b>	24,56 mm

- **DEFINIÇÃO DE TERMOS:**  
 MD: méso-distal  
 VL: vestibulo-lingual  
 V: vestibular  
 L: lingual

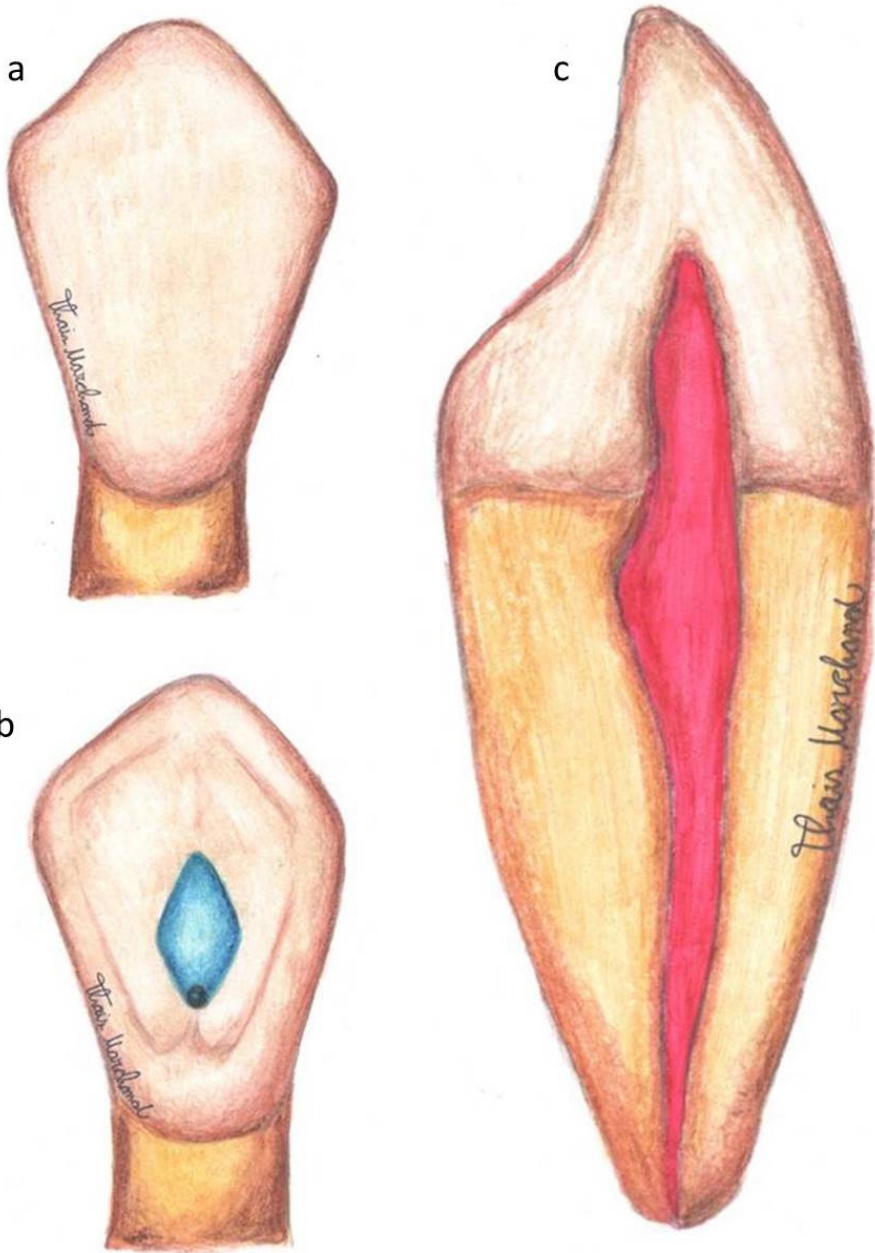


Figura 4 - Canino inferior: a) imagem ampliada da coroa, b) traçado do perfil e c) cavidade pulpar em corte sagital. (Imagem dos autores)

<b>PRÉ-MOLARES INFERIORES (Figura 5)</b>			
<b>Câmara Pulpar</b>	Geralmente ampla. Apresenta dois (1° PMI) ou três (2° PMI) cornos pulpare. A câmara pulpar do 2° PMI é mais estreita no sentido MD que a do 1° PMI.	<b>Traçado do perfil</b>	Ovalado, achatado no sentido MD, invadindo a vertente da cúspide V.
<b>Número de raízes</b>	<p><b>1° PMI:</b> - uma: 82% - duas: 18%</p> <p><b>2° PMI:</b> - uma: 92% - duas: 8% (podendo ser individuais ou fusionadas)</p>	<b>Número de canais</b>	<p><b>1° PMI:</b> - uma: 66,6% - duas: 31,3% (canais V e L) - três: 2,1% (canais L, MV e DV)</p> <p><b>2° PMI:</b> - uma: 87,7% - duas: 12,3% (canais V e L)</p>
<b>Secção dos canais</b>	Secção ovalada, em forma de oitoides e raramente circular.	<b>Diâmetro dos canais</b>	Geralmente é amplo e acessível
<b>Orientação</b>	Canal reto.	<b>Comprimento médio</b>	<b>1° PMI:</b> 21,6 mm <b>2° PMI:</b> 22,1 mm

- DEFINIÇÃO DE TERMOS:  
MD: méso-distal  
V: vestibular  
L: lingual  
DV: disto-vestibular

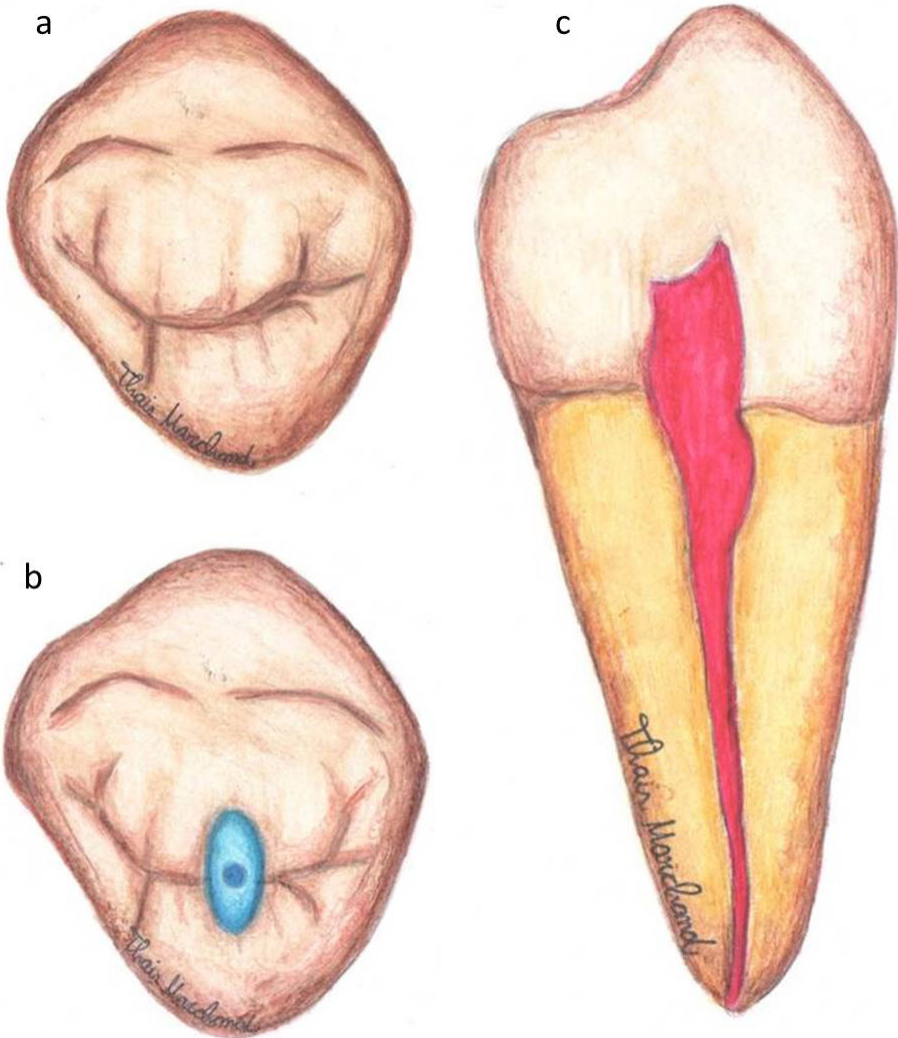


Figura 5 - Pré-molar inferior: a) imagem ampliada da face oclusal, b) traçado do perfil e c) cavidade pulpar em corte sagital. (Imagem dos autores)



<b>PRÉ-MOLARES SUPERIORES (Figura 6)</b>			
<b>Câmara Pulpar</b>	Achatada no sentido MD e se encontra perpendicular ao sulco principal.	<b>Traçado do perfil</b>	Ovalado, achatado no sentido MD, perpendicular ao sulco principal, invadindo as vertentes das cúspides V e P.
<b>Número de raízes</b>	<b>1° PMS:</b> Mais de 60%: duas (P e V) <b>2° PMS:</b> 95%: uma única raiz	<b>Número de canais</b>	<b>1° PMS:</b> - dois canais: 90% (canais P e V) - um canal: 8,4% - três canais: 1,6% (canais MV, DV e P)  <b>2° PMS:</b> - um canal: 50% - dois canais: 50% (canais V e P)
<b>Secção dos canais</b>	Quando dois canais: circular Quando um canal: formato de oitoide, achatado no sentido MD	<b>Diâmetro dos canais</b>	Quando dois canais: P é médio e V é atresiado. Quando um canal: amplo
<b>Orientação</b>	Quando um canal: reto Quando dois canais: P é reto e o V é curvo para D e P.	<b>Comprimento médio</b>	20 mm

- DEFINIÇÃO DE TERMOS:

MD: méso-distal  
DV: disto-vestibular  
D: distal

MV: méso-vestibular  
P: palatino  
V: vestibular

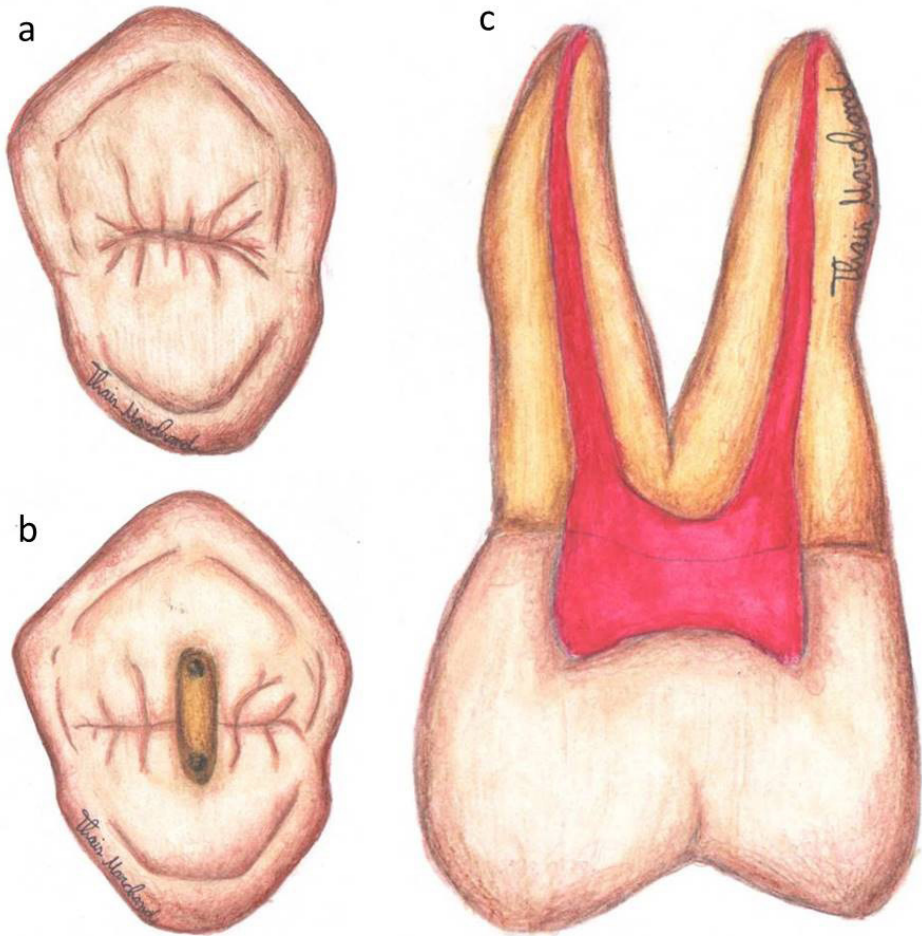


Figura 6 - Pré-molar superior: a) imagem ampliada da face oclusal, b) traçado do perfil e c) cavidade pulpar em corte sagital. (Imagem dos autores)

<b>1º MOLAR SUPERIOR (Figura 7)</b>			
<b>Câmara Pulpar</b>	Triangular, levemente deslocada para M.	<b>Traçado do perfil</b>	Triângulo de lados iguais onde a base do triângulo é V e o vértice P. A ponte de esmalte é relativamente preservada.
<b>Número de raízes</b>	Três raízes (P, MV e DV)	<b>Número de canais</b>	Quatro canais: 84% (P, DV, MV e MP), Em 25% dos casos os canais da raiz MV apresentam forames apicais distintos, ou seja, duas saídas independentes. Na maioria das vezes apresentam um único forame apical, com uma única saída.
<b>Secção dos canais</b>	P: circular DV: circular MV: achatado no sentido MD (oitóide) Quando dois canais na raiz MV: ambos circulares	<b>Diâmetro dos canais</b>	P: amplo Vs: atresiadados ou de pequeno calibre
<b>Orientação</b>	P: reto, inclinado para P DV: reto, inclinado para D MV: curvo para D	<b>Comprimento médio</b>	20 mm

- DEFINIÇÃO DE TERMOS:

M: mesial                      P: palatino  
V: vestibular                 D: distal  
Vs: vestibulares            MV: méso-vestibular  
MP: méso-palatino        DV: disto-vestibular  
MD: méso-distal

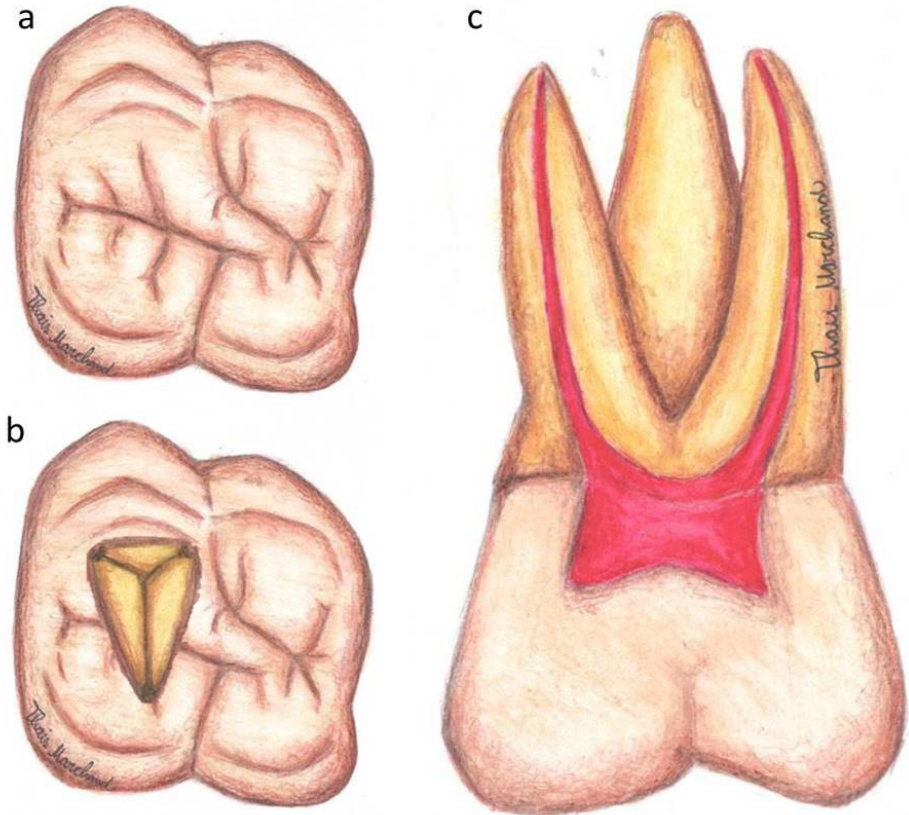


Figura 7 - Primeiro molar superior: a) imagem ampliada da face oclusal, b) traçado do perfil e c) cavidade pulpar em corte coronal. (Imagem dos autores)

<b>2º MOLAR SUPERIOR (Figura 8)</b>			
<b>Câmara Pulpar</b>	Triangular achatada no sentido MD, na região central da coroa.	<b>Traçado do perfil</b>	Triângulo isósceles (achatado no sentido MD), onde a base do triângulo está para V e o vértice para P.
<b>Número de raízes</b>	Três raízes (P, MV e DV) Pode ocorrer o fusionalamento entre as raízes (1V e 1P ou entre as 2Vs)	<b>Número de canais</b>	Três canais (P, MV, DV), Quatro canais (P, DV, MV e MP) Pode apresentar 2 canais, localizados um na frente do outro em 20% dos casos em função do fusionalamento das raízes (canais P e V)
<b>Secção dos canais</b>	P: circular DV: circular MV: achatado no sentido MD (oitóide) Quando dois canais na raiz MV: ambos circulares	<b>Diâmetro dos canais</b>	P: amplo Vs: atresiadados ou de pequeno calibre Quando dois canais: calibre médio
<b>Orientação</b>	P: reto DV: reto MV: curvo e inclinado para D	<b>Comprimento médio</b>	20 mm

- DEFINIÇÃO DE TERMOS:

MD: méso-distal

D: distal

Vs: vestibulares

MP: méso-palatino

P: palatino

V: vestibular

MV: méso-vestibular

DV: disto-vestibular

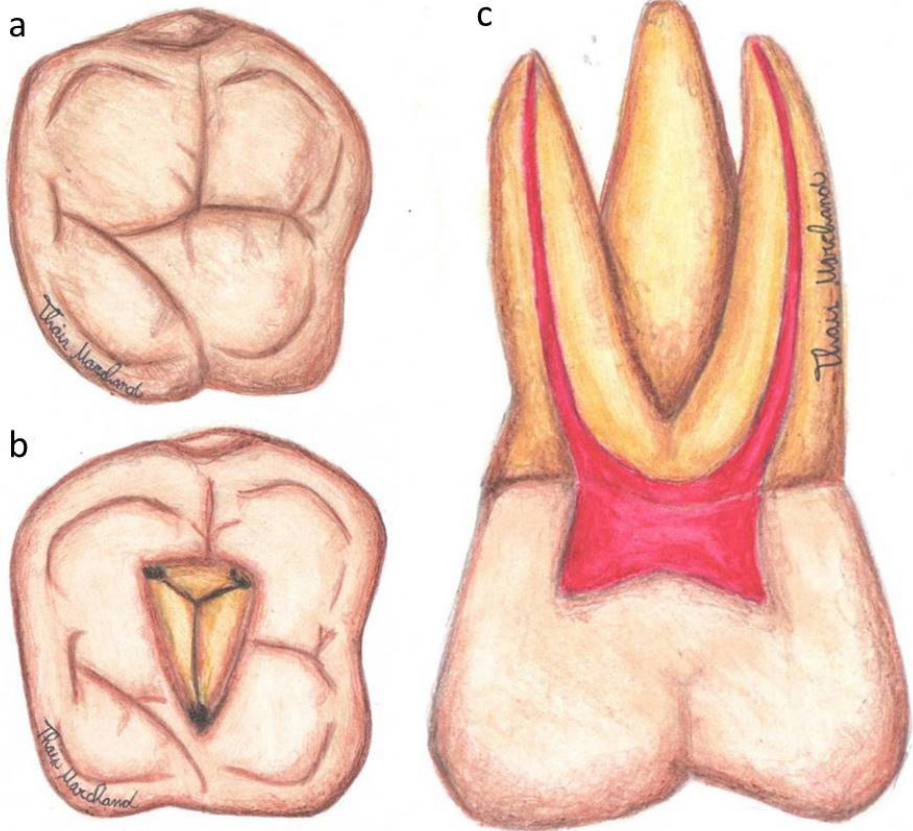


Figura 8 - Segundo molar superior: a) imagem ampliada da face oclusal, b) traçado do perfil e c) cavidade pulpar em corte coronal. (Imagem dos autores)

1º MOLAR INFERIOR (Figura 9)			
<b>Câmara Pulpar</b>	Retangular, achatada no sentido VL.	<b>Traçado do perfil</b>	Retangular, achatado no sentido VL
<b>Número de raízes</b>	Normalmente duas raízes (M e D)	<b>Número de canais</b>	Normalmente três canais (D, MV e ML) Quatro canais: 34,2% (DV, DL, MV e ML) 50%: canais Ms apresentam um único forame
<b>Secção dos canais</b>	D: oval (ou achatado no sentido MD) Ms: circulares Quando quatro canais: ambos circulares	<b>Diâmetro dos canais</b>	D: amplo Ms: atresiadados ou de pequeno calibre
<b>Orientação</b>	D: reto ou com saída para D Ms: curvos para D	<b>Comprimento médio</b>	20 mm

- DEFINIÇÃO DE TERMOS:

MD: méso-distal

MV: méso-vestibular

M: mesial

D: distal

DL: disto-lingual

VL: vestíbulo-lingual

ML: méso-lingual

Ms: mesiais

DV: disto-vestibular

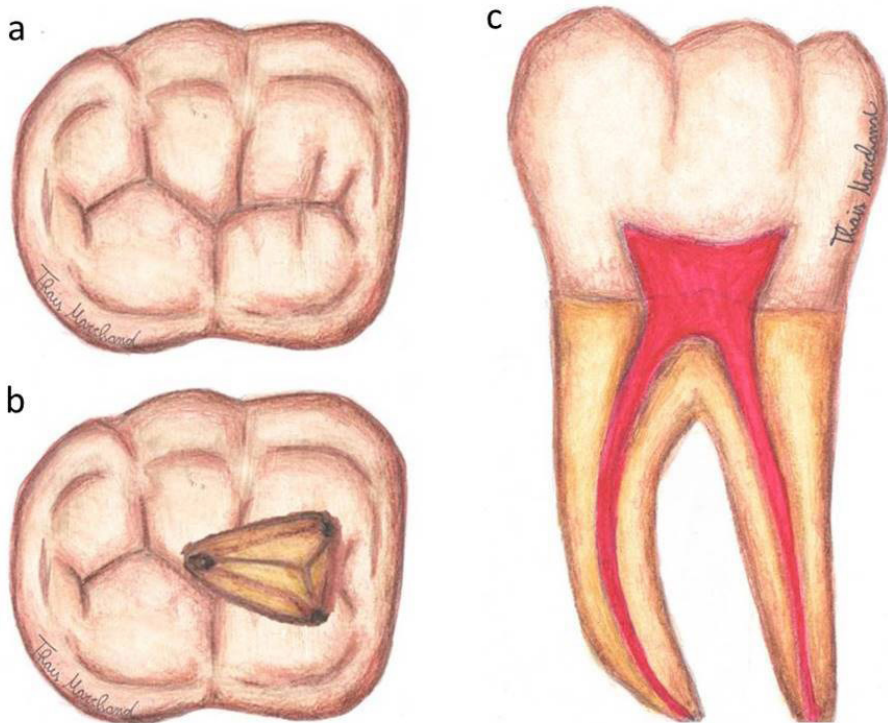


Figura 9 - Primeiro molar inferior: a) imagem ampliada da face oclusal, b) traçado do perfil e c) cavidade pulpar em corte coronal. (Imagem dos autores)



2º MOLAR INFERIOR (Figura 10)			
<b>Câmara Pulpar</b>	Retangular ou trapezoidal com base maior do trapézio para M.	<b>Traçado do perfil</b>	Retangular ou trapezoidal com base maior do trapézio para M.
<b>Número de raízes</b>	Normalmente duas raízes (M e D), Pode haver o fusionalmento das raízes	<b>Número de canais</b>	5,88%: um canal 7,85%: dois canais (M e D) 67,64%: três canais (MV, ML e D,) 18,62%: quatro canais (MV, ML, DV e DL)
<b>Secção dos canais</b>	Quando único: circular Quando quatro ou dois: circulares Quando três: D é achatado no sentido MD e os Ms são circulares	<b>Diâmetro dos canais</b>	Quando único: amplo Quando vários o D é amplo e os Ms são de pequeno calibre ou atrésicos
<b>Orientação</b>	D: reto Ms: curvos para D	<b>Comprimento médio</b>	20 mm

- DEFINIÇÃO DE TERMOS:

MD: méso-distal

DL: disto-lingual

ML: méso-lingual

D: distal

DV: disto-vestibular

MV: méso-vestibular

M: mesial

Ms: mesiais

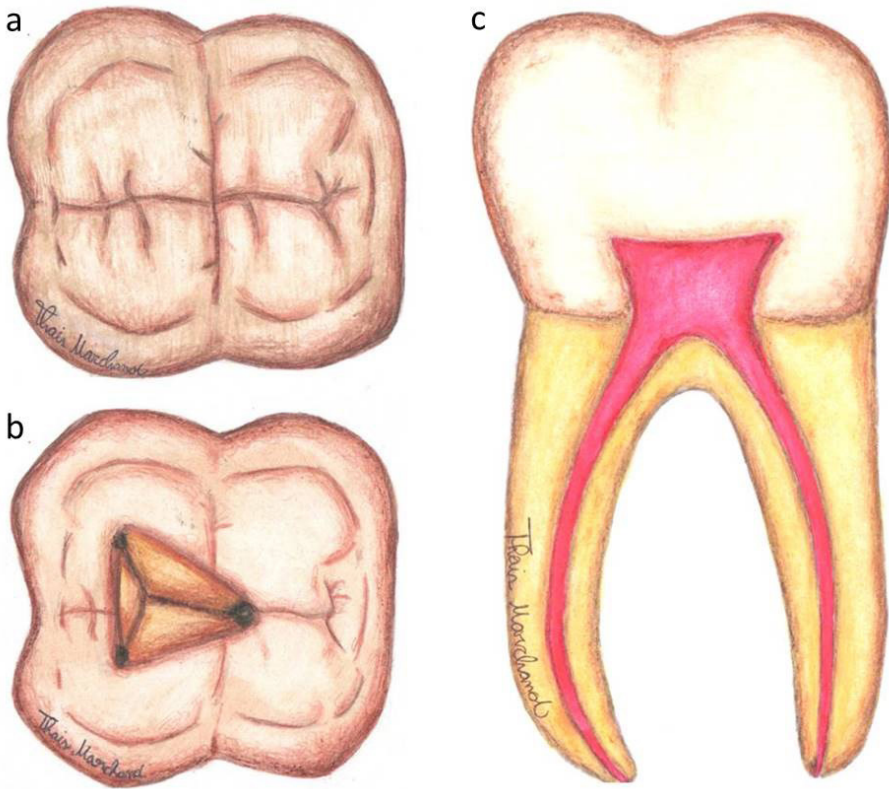


Figura 10 - Segundo molar inferior: a) imagem ampliada da face oclusal, b) traçado do perfil e c) cavidade pulpar em corte coronal. (Imagem dos autores)

- Os terceiros molares apresentam uma ampla variedade anatômica e, portanto, não serão abordados. São dentes nos quais deve-se avaliar conjuntamente o valor estratégico dos mesmos, a dificuldade de acesso do profissional ao dente e sua anatomia que frequentemente é complexa, antes da definição de um plano de tratamento que envolva sua endodontia.
- Cárie, restaurações, trauma mecânico ou químico são irritantes capazes de desencadear a deposição, subjacente à área agredida, de dentina reparadora, reacional ou terciária a fim de proteger a polpa, alterando também o tamanho e a forma da câmara pulpar.
- O posicionamento do dente no arco deve ser minuciosamente observado, pois a ausência do dente vizinho, inclinações (mesializações, por exemplo), dentes extruídos, girovertidos, com preparo para prótese dificultam severamente abertura, favorecendo acidentes tais como desvios e perfurações que podem até comprometer a manutenção do dente.
- Nódulos pulpares e agulhas cálcicas são calcificações distróficas que ocorrem no tecido pulpar e se apresentam sob a forma esférica/ovoide ou alongada. Localizadas na câmara pulpar e no canal radicular, respectivamente, dificultam o acesso e a localização dos canais.
- A idade do paciente nos informa a quantidade de dentina secundária que foi depositada desde que o dente concluiu a sua formação radicular. A dentina secundária é de deposição lenta e contínua enquanto o dente apresentar polpa viva. Ou seja, quanto mais velho for o paciente, haverá maior deposição de dentina secundária e, conseqüentemente, maior atresia da cavidade pulpar. Cabe ressaltar que a deposição de dentina secundária não é igualmente depositada em todas as paredes do canal radicular. Há uma maior aposição de dentina secundária no assoalho e no teto da câmara pulpar ao longo da vida e, como consequência, há uma redução progressiva do tamanho da câmara pulpar.

### ■ Radiografia pré-operatória:

- É o primeiro recurso auxiliar de diagnóstico. Não se inicia qualquer procedimento endodôntico sem o exame minucioso de uma radiografia periapical de excelente qualidade;
- A dificuldade de visualização clínica do interior do sistema de canais radiculares é um fator desafiador para se conseguir o sucesso no tratamento endodôntico. As radiografias periapicais são recursos de diagnóstico limitado, pois reproduzem uma imagem bidimensional de uma estrutura tridimensional; e,
- Em dentes posteriores de pacientes idosos, ou com câmaras pulpares atrésicas ou ainda em casos onde há suspeita de perfuração no assoalho da câmara pulpar entre outros, está indicada a realização de uma radiografia interproximal (*Bite-wing*), como forma complementar. Esta radiografia permite avaliar com detalhes a distância entre o teto e o assoalho da câmara pulpar devido ao fato de o ângulo de projeção ir diretamente por meio dos espaços interproximais.

### ■ Princípios que regem a abertura coronária:

- O acesso deve ser direto, ou seja, em linha reta ao canal radicular;
- Deve ser realizada a completa remoção do teto da câmara pulpar. A permanência de reentrâncias do teto formando ângulos mortos podem alojar material orgânico e restos de material endodôntico que, com o passar do tempo, podem levar ao escurecimento da coroa dentária; e,
- O assoalho ou parede oposta ao teto da câmara pulpar deve permanecer intocável. Percorrendo o assoalho com uma sonda exploradora, localiza-se a entrada dos canais radiculares. Os canais radiculares são localizados com sonda endodôntica exploradora ou instrumentos endodônticos e nunca com brocas.

## Sinonímia

Acesso coronário, abertura da câmara pulpar, cirurgia de acesso, acesso cirúrgico.

## Descrição Operatória e Fundamentos

### ■ **Ponto de eleição inicial:**

É o ponto onde se inicia o desgaste em esmalte para dar sequência à abertura. É realizado com pontas diamantadas #1012 ou #1014 (haste curta) em alta rotação, sob refrigeração. Para os dentes anteriores, didaticamente divide-se a face palatina em 9 quadriláteros, e o local de abordagem é no quadrilátero central, a 1 mm do cíngulo. Para dentes posteriores, é normalmente no centro do sulco principal (Figura 11).

### ■ **Traçado de perfil:**

A forma do traçado de perfil acompanha, em geral, a forma externa do dente. Utilizam-se pontas diamantadas #1012 ou #1014 (haste curta) em alta rotação, sob refrigeração, posicionadas para dentes anteriores, perpendicular ao longo eixo do dente e, para dentes posteriores, paralela ao longo eixo. É realizado um desgaste em esmalte e em dentina (Figura 12).

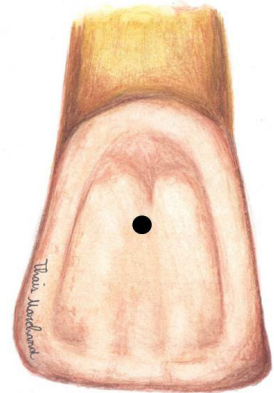


Figura 11 - Ponto de eleição inicial em um incisivo central superior. (Imagem dos autores)

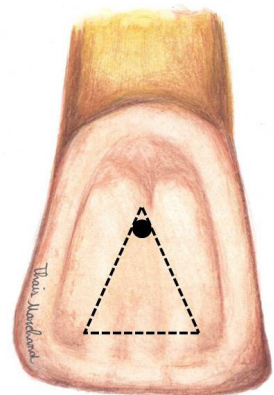


Figura 12 - Traçado de perfil triangular de um incisivo central superior. (Imagem dos autores)

### ■ **Isolamento absoluto:**

Em endodontia, isola-se apenas o dente a ser tratado. O lençol de borracha é perfurado na região central com um deslocamento de, no máximo, 1 cm para direita ou para esquerda e para cima ou para baixo, conforme a posição do dente no arco (hemi-arcada direita ou esquerda, superior ou inferior). Deve-se observar cuidadosamente o posicionamento do dente no arco dentário, pois, após o isolamento absoluto, perde-se, com frequência, a noção espacial do dente. Em dentes atrésicos, com risco de perfuração no momento da abertura da câmara pulpar é aconselhável e prudente retardar o uso do isolamento até a etapa de localização dos canais (Figura 13).

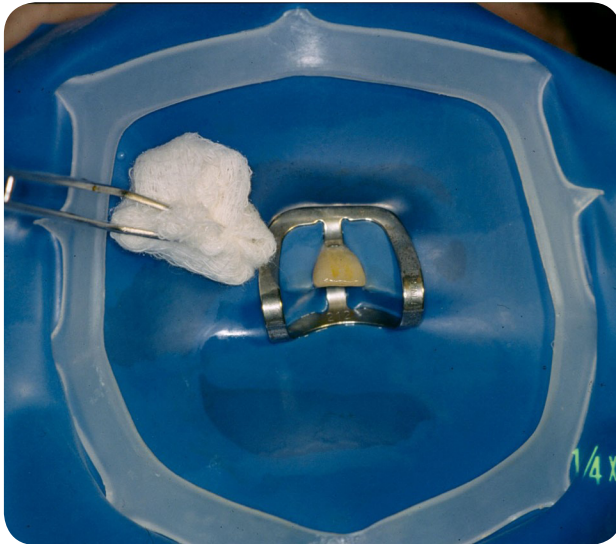


Figura 13 - Isolamento absoluto. (Imagem dos autores)

### ■ **Remoção do tecido cariado:**

É realizado com brocas carbide em baixa rotação #2, #4, #6 ou #8, de acordo com o tamanho da cárie. Escavadores de dentina também podem ser usados nesta etapa. Às vezes, o traçado do perfil se une com a remoção do tecido cariado.

## ■ **Trepanação:**

É o simples ato de romper o teto da câmara pulpar. É uma das etapas da abertura e, a partir deste momento, deve-se fazer uso de soluções irrigadoras por meio da irrigação e aspiração. Está proibido o uso de seringa tríplice no interior da câmara pulpar.

Para dentes anteriores, é realizada a trepanação na porção mais cervical do traçado do perfil com broca carbide, de haste longa, em baixa rotação, #2. Para dentes com câmaras amplas e médias, a broca é posicionada em ângulo de 45° em relação ao longo eixo do dente. Em dentes com câmaras pulpares atrésicas, a broca é posicionada paralela ao longo eixo do dente. A sonda exploradora endodôntica deve ser frequentemente utilizada, pois é um recurso que auxilia na identificação da trepanação.

Para dentes posteriores, a broca carbide, de haste longa, em baixa rotação, #2 é posicionada paralela ao longo eixo do dente. Preferencialmente realiza-se a trepanação na direção do canal de maior diâmetro. Por exemplo, em pré-molares superiores, se direcionaria a broca, preferencialmente, para palatino, pois é o canal mais amplo. Somente em dentes com câmara pulpar ampla, ter-se-á a sensação de cair no vazio. Com câmaras pulpares pequenas e atrésicas, deve-se frequentemente utilizar a sonda exploradora endodôntica, pois é por meio de uma minuciosa sondagem que iremos localizar a trepanação (Figura 14).

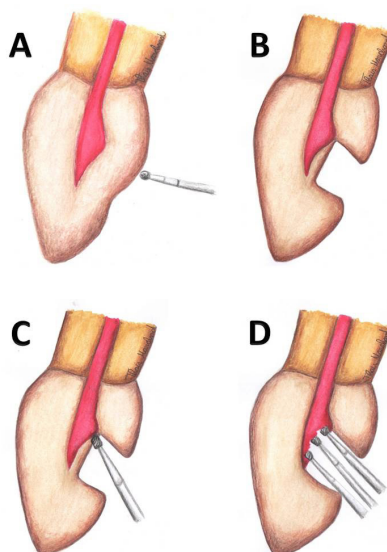


Figura 14 - Etapas da abertura da câmara pulpar em corte sagital de um dente anterior: A) ponta diamantada perpendicular ao longo eixo do dente para realização do ponto de eleição inicial e traçado do perfil; B) traçado do perfil realizado com desgaste em esmalte e dentina; C) inclinação da broca carbide, de haste longa, em 45 graus para trepanação na região mais cervical do traçado de perfil; D) remoção completa do teto da câmara pulpar com a broca carbide, de haste longa, deslocando-se de cervical para incisal do traçado de perfil. (Imagem dos autores)

### ■ **Remoção completa do teto da câmara pulpar:**

Em dentes anteriores, segue-se a etapa de remoção completa do teto da câmara pulpar com a mesma broca utilizada na trepanação. A broca é introduzida, com cuidado, no local da trepanação, de modo a não tocar na face oposta ao teto, e é tracionada de dentro para fora. Realizam-se, portanto, movimentos tracionamento para a face externa do dente até a completa remoção do teto da câmara pulpar. Em dentes anteriores, como a trepanação comumente é localizada na porção mais cervical do traçado do perfil, o movimento de tracionamento é realizado ampliando a cavidade de acesso de cervical para incisal. Com o auxílio da extremidade angulada de uma sonda exploradora #5, verifica-se a presença de possíveis cornos pulpares e ângulos mortos na região incisal. Estes devem ser minuciosamente removidos para a completa remoção do teto (Figura 15).

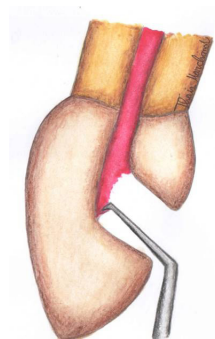


Figura 15 - Visualização em corte sagital da presença de possíveis cornos pulpares e ângulos mortos na região incisal de um dente anterior com a extremidade angulada de uma sonda exploradora #5. (Imagem dos autores)

Em dentes posteriores, pode-se utilizar a broca Endo Z, ou a ponta diamantada #3082 em baixa rotação (com uso de mandril se for o caso) para realizar a completa remoção do teto da câmara pulpar. Como a trepanação comumente é localizada próxima ao canal de maior amplitude a ampliação da cavidade de acesso se dará em direção aos demais canais.

### ■ **Localização do canal:**

Inicialmente é realizada com a sonda exploradora endodôntica e posteriormente com instrumentos endodônticos.



## Considerações Gerais

- A manutenção do teto da câmara pulpar (em ângulos mortos) favorece o escurecimento do dente em função do acúmulo de restos pulpares e materiais endodônticos;
- Nos dentes anteriores, admite-se uma abertura da câmara pulpar por vestibular apenas se o dente apresentar cárie ou destruição muito grande nesta face. Nos demais casos, a abertura sempre será realizada por palatino;
- Nunca inicie a abertura da câmara pulpar sem uma análise criteriosa da radiografia periapical inicial. Se o dente já sofreu um acesso prévio em um atendimento de urgência, ou se outro profissional fez alguma intervenção no dente posterior à radiografia que você possui, realize uma nova imagem radiográfica inicial certificando-se da situação clínica que você está recebendo;
- Verifique se você possui o instrumental necessário para cada intervenção e se o mesmo encontra-se em condições satisfatórias de uso; e,
- O conhecimento da anatomia interna e externa é fundamental para uma prática endodôntica exitosa, bem como o domínio da técnica operatória.

## Pecados capitais

- Local de abordagem incorreto;
- Abertura insuficiente;
- Incorreta remoção de dentina cariada;
- Manutenção de ângulos mortos devido à incompleta remoção do teto da câmara pulpar;
- Desconsideração da alteração da forma da câmara pulpar e do posicionamento do dente no arco dentário; e,
- Em dentes anteriores com câmara pulpar atrésica, cuidar para não criar um falso canal na face palatina.

## Referências

1. Aydos JH, Milano NF. Morfologia interna da raiz méso vestibular do primeiro molar superior permanente. *Revista Gaúcha de Odontologia*. 1973; 21(1):10-13.
2. De Deus QD. Topografia da cavidade pulpar e do periápice. In: De Deus, QD. *Endodontia*. 4 ed. Rio de Janeiro: MedSci. 1986. p. 31-77.
3. Milano NF, Caminha JA. Odontometria. *Revista Gaúcha de Odontologia*. 1971;19(1):26-35.
4. Milano NF, Silva CAG, Manfro AO. Morfologia endodôntica de caninos e pré-molares inferiores. Manfro, A. - Silva, C.A.G. - Milano, N. *Revista da Faculdade de Odontologia da UFRGS*. 1991;32(1):25-26.
5. Moraes LT, Milano NF. Morfologia da cavidade pulpar dos primeiros pré-molares superiores. *Revista da Faculdade de Odontologia da UFRGS*. 1965;7:11-20.
6. Pansiera AF, Milano N. Morfologia endodôntica dos segundos molares inferiores. *Revista da Faculdade de Odontologia da UFRGS*. 1995;36(1):12-14.
7. Soares IJ, Goldberg F. Configuração interna do elemento dental. In: Soares IJ, Goldberg F. *Endodontia: Técnica e Fundamentos*. 2 ed. Porto Alegre: Art-med. 2011. p. 93-106.

## Anexos

### ■ Morfologia Endodôntica Atípica

- Caninos inferiores com 2 (dois) canais..... 9%
- Primeiro pré-molar inferior com 2 (dois) canais ..... 31,9%
- Segundo pré-molar inferior com 2 (dois) canais..... 12,3%

*Manfro A, Silva CAG, Milano NF.*

*Revista da Faculdade de Odontologia da UFRGS. 1991*

- Primeiro pré-molar superior com 3 (três) canais..... 1,6%
- Moraes LT, Milano NF.*

*Revista da Faculdade de Odontologia da UFRGS. 1965*

- Primeiro molar superior – raiz MV com 2 (duas) entradas de canais .84%
- Primeiro molar superior – raiz MV com 2 (dois) canais autônomos ...25%

*Aydos JH, Milano NF.*

*Revista Gaúcha de Odontologia. 1973;21(1):10-13.*

- Segundo molar superior com raízes fusionadas e com somente 2 (dois) canais (1V e 1P).....20%

*Silva CAG, Lima LE, Milano NF.*

*Revista da Faculdade de Odontologia da UFRGS. 1983*

- Primeiro molar inferior com 2 (dois) canais .....34,2%

*Manfro A, Marsiglia M, Pan Nys I, Milano NF.*

*Revista da Faculdade de Odontologia da UFRGS. 1991*

- Segundo molar inferior com raiz única .....5,88%
- Segundo molar inferior com raízes fusionadas .....18,62%
- Segundo molar inferior com raízes diferenciadas.....75,49%
- Segundo molar inferior com 1 (um) canal .....5,88%
- Segundo molar inferior com 2 (dois) canais .....7,84%
- Segundo molar inferior com 3 (três) canais.....67,64%
- Segundo molar inferior com 4 (quatro) canais .....18,62%

*Pansiera AF, Milano NF.*

*Revista da Faculdade de Odontologia da UFRGS. 1995*

# IRRIGAÇÃO DOS CANAIS RADICULARES

---

FABIANA SOARES GRECCA  
RICARDO ABREU DA ROSA

### Conceito

A irrigação é definida como a limpeza dos canais radiculares por meio da movimentação e renovação de uma solução irrigadora, atingindo áreas que os instrumentos endodônticos não conseguem alcançar.

### Condições preliminares

#### ■ **Objetivos:**

- Em biopulpectomia, controlar a infecção superficial da polpa e remover o sangramento da câmara pulpar;
- Em necrose pulpar, neutralizar o conteúdo tóxico e reduzir o número de microrganismos presentes no sistema de canais radiculares;
- Remoção de matéria orgânica e inorgânica presente nos canais radiculares evitando que se acumulem no terço apical podendo obstruir o canal radicular; e,
- Ação lubrificante, facilitando a ação dilatadora dos instrumentos.

## ■ **Momento de irrigar os canais radiculares:**

Antes, durante e após a instrumentação do canal radicular:

- Antes do preparo = em biopulpectomia, com o objetivo de evitar a contaminação do canal radicular com os microrganismos presentes na cavidade pulpar e prevenir escurecimento dentário pela presença de sangramento na câmara pulpar. Em dentes necrosados, com o objetivo de neutralizar o conteúdo tóxico dos canais radiculares.
- Durante o preparo = a cada troca de instrumento endodôntico, com o objetivo de renovar a solução irrigadora e manter o canal radicular úmido, lubrificado e limpo.
- Após o preparo (toaleta final) = com o objetivo de eliminar as raspas de dentina excisadas e preparar as paredes do canal para receber o curativo de demora (medicação intracanal) ou o material obturador.

## **Princípios da irrigação**

- A agulha de irrigação deverá ter ponta romba (Figura 1).

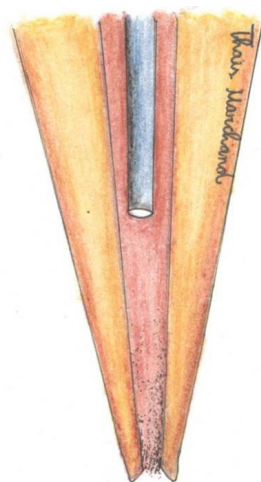


Figura 1 - Ponta romba da agulha de irrigação. (Imagem dos autores)

- A agulha de irrigação deverá ser introduzida próxima ao terço apical do canal radicular para que toda a extensão deste seja irrigada (Figura 2).
- A câmara pulpar deve estar sempre inundada com a solução irrigadora.
- O sugador endodôntico não deverá obliterar a embocadura do canal radicular para que a solução irrigadora tenha condições de refluxo.

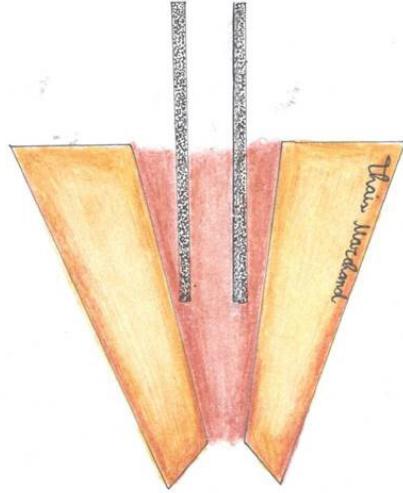


Figura 2 - Limite da agulha de irrigação. (Imagem dos autores)

## Propriedades das soluções irrigadoras

- Solvente de matéria orgânica: a solução irrigadora deve ser capaz de dissolver o tecido pulpar vivo ou necrosado, complementando o processo de limpeza dos canais radiculares, promovido pela ação mecânica do instrumento endodôntico;
- Ação detergente: as estruturas gordurosas presentes no interior do canal radicular são apreendidas e eliminadas;
- Baixa tensão superficial: tensão superficial é a capacidade que um líquido possui de molhar uma superfície sólida. Quanto menor a tensão superficial da solução irrigadora, maior a capacidade dessa solução penetrar nas irregularidades dos canais radiculares e, portanto, melhor será sua capacidade de limpeza;
- Ação antimicrobiana e capacidade de neutralização de produtos tóxicos;
- Compatibilidade biológica: não ser irritante aos tecidos apicais e periapicais, permitindo o reparo;
- Ação lubrificante, para facilitar a ação dos instrumentos endodônticos;

- Elevar o pH do meio para tornar o ambiente desfavorável para a proliferação microbiana; e,
- Não enfraquecer a estrutura dentária.

Muitas soluções já foram propostas para uso no tratamento endodôntico. Entretanto, até o momento, nenhuma delas apresenta todas as propriedades almejadas.

## **Tipos de soluções irrigadoras indicadas**

### **■ Compostos Halogenados:**

O composto halogenado mais utilizado na endodontia é o hipoclorito de sódio (NaOCl), comercializado na forma de solução e em diferentes concentrações:

- Solução de Dakin (solução de NaOCl a 0,5%);
- Solução de Milton (solução de NaOCl a 1%);
- Licor ou solução de Labarraque (solução de NaOCl a 2,5%);
- Soda clorada (solução de NaOCl com concentração variável de 4 a 6%).

A solução de NaOCl deve ser armazenada em recipientes estéreis e bem vedados (Figura 3), livre de altas temperaturas.

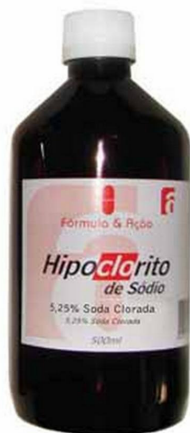

Figura 3 - Solução de hipoclorito de sódio a 5,25% armazenada em frasco protegido de luz. Imagem obtida do site: <https://www.dentalcremer.com.br/produto/553741/hipoclorito-de-sodio-525-soda-clorada-formula-e-acao>

O NaOCl apresenta algumas propriedades que fazem dele a solução de escolha no tratamento endodôntico:

- Solvente de matéria orgânica: quanto maior a concentração, maior o poder de dissolução tecidual;
- Excelente atividade antibacteriana por meio da liberação de íons oxigênio e cloro;
- Neutralização de produtos tóxicos: atua sobre as proteínas, desidrata e solubiliza, neutralizando-as e evita o agudecimento de lesões crônicas presentes;
- Apresenta pH alcalino próximo a 12; e,
- Ação desodorizante: em função da ação oxidativa sobre os produtos bacterianos, neutralizando-os e eliminando o mau cheiro.

É importante conhecer a concentração da solução de NaOCl que está sendo utilizada, pois seu efeito é diretamente proporcional a sua concentração, ou seja, quanto maior a concentração, maior será a atividade antimicrobiana e poder de dissolução tecidual. Contudo, concentração mais elevada da solução não apresenta biocompatibilidade e induz resposta inflamatória intensa quando em contato com os tecidos, especialmente se extravasada para os tecidos periapicais.

A instabilidade química das soluções de NaOCl afeta as suas propriedades. A concentração de íons cloro é influenciada pela temperatura ambiente, luminosidade e condições de armazenamento. Estas soluções devem ser armazenadas em baixas temperaturas e em locais protegidos da luz.

Dentre as desvantagens da solução de NaOCl podem ser citadas:

- A descoloração da roupa do paciente ou do profissional quando em contato direto com a solução;
- Irritante à pele e à mucosa. Em função disso, durante os procedimentos endodônticos os olhos do paciente e do profissional devem estar protegidos com óculos de proteção;
- Alguns pacientes podem apresentar reação alérgica à solução; e,



- Altamente irritante aos tecidos periapicais quando extravasada aos tecidos periapicais. A irritação é diretamente proporcional à concentração da solução de NaOCl. Em casos mais severos pode causar hemorragia dos tecidos periapicais via canal radicular e até mesmo necrose tecidual. Nestes casos, é indicada a administração de analgésico e antibiótico.

#### ■ **Digluconato de Clorexidina:**

Em endodontia, a clorexidina é utilizada na concentração de 2% (Figura 4). Apresenta baixa citotoxicidade, efeito antibacteriano, capacidade de se adsorver à dentina, apresentando efeito residual que varia de 48 horas a 90 dias. Por outro lado, como desvantagens, a clorexidina não apresenta capacidade de dissolver tecido orgânico nem possui efeito clareador, ao contrário do hipoclorito de sódio. A clorexidina está indicada para os casos de alergia ao hipoclorito de sódio.



Figura 4 - Solução de clorexidina a 2%. Imagem obtida do site: <https://www.dentalcremer.com.br/produto/355512/clorexidina-2-villevie100005>

#### ■ **Quelantes:**

O contato do instrumento endodôntico com as paredes do canal radicular, durante o preparo, gera uma camada composta por raspas dentinárias, remanescentes de tecido pulpar, componentes microbianos, denominada de *smear layer* ou lama dentinária. Esta deve ser removida ao final do preparo químico mecânico, previamente à colocação da medicação intracanal, e antes da obturação dos canais radiculares, com o objetivo de expor os túbulos dentinários e permitir a penetração da medicação intracanal ou do cimento obtu-




Figura 5 - Ácido etileno-diaminotetracético (EDTA) a 17%. (Imagem dos autores)

rador nas irregularidades do canal radicular e no interior dos túbulos dentinários.

O ácido etilenodiamino tetra-acético (EDTA) a 17% é o mais utilizado para estes fins, uma vez que as soluções de NaOCl e de clorexidina não apresentam esse efeito quelante (Figura 5).

Para remoção da *smear layer*, o canal radicular deve ser preenchido com EDTA e agitado por três minutos com o instrumento memória. Após este período, deve ser realizada irrigação abundante com soro fisiológico ou água destilada.

Os agentes quelantes também são empregados para facilitar a penetração dos instrumentos endodônticos em casos de canais atrésicos e/ou calcificados. Isso ocorre, pois estas substâncias “roubam” íons cálcio da dentina, promovendo uma leve desmineralização da massa dentinária, o que facilita a penetração e a ação de corte dos instrumentos endodônticos. Nesses casos, a irrigação é realizada com o EDTA até o momento em que toda a extensão do canal radicular é alcançada.

## Protocolo de irrigação

### ■ **Para o tratamento de casos de biopulpectomia (finalidade de limpeza):**

- Irrigação com solução de NaOCl a 1%;
- Toaleta final:
  - Neutralizar o hipoclorito com soro fisiológico ou água destilada
  - Preenchimento do canal radicular com EDTA a 17% por 3 minutos
- Neutralização do EDTA com soro ou água destilada
- Aspiração e secagem do canal radicular

### ■ **Para o tratamento de casos de necrose pulpar (finalidade de limpeza e desinfecção):**

- Irrigação com solução de NaOCl a 2,5%
- Toaleta final:
  - Neutralizar o hipoclorito com soro fisiológico ou água destilada
  - Preenchimento do canal radicular com EDTA a 17% por 3 minutos

- Neutralização do EDTA com soro ou água destilada
- Aspiração e secagem do canal radicular

## Princípios da Aspiração

Durante o ato de irrigação propriamente dita do canal radicular, a ponta do sugador endodôntico deve ser posicionada na entrada da câmara pulpar, de modo a evitar que a solução irrigadora entre em contato com o lençol de borracha e, muitas vezes, com a cavidade bucal do paciente.

Nesse sentido, os objetivos do processo de aspiração são:

- Eliminar detritos provenientes da instrumentação, aumentando a eficiência de limpeza, pois a velocidade de refluxo é aumentada;
- Facilitar a renovação da solução irrigadora a fim de maximizar o processo de limpeza dos canais radiculares durante o preparo químico mecânico;
- Ajudar na secagem do canal radicular ao final do preparo químico mecânico; e,
- Aliviar a região periapical de exsudatos e corpos estranhos.

## Aspiração absoluta e secagem do canal radicular

A aspiração absoluta é utilizada ao final do preparo químico mecânico, sem estar associada à irrigação, com o objetivo de secagem do canal radicular para que possa ser colocada a medicação intracanal ou para realização da obturação endodôntica. A ponta do sugador endodôntico deve ser inserida o máximo possível no interior do canal radicular para realizar este procedimento. O processo de secagem do canal radicular será, então, complementado com a utilização de cones de papel absorvente.

## Referências

1. Lopes HP, Siqueira Jr. JF. Endodontia: Biologia e Técnica. 4ª. ed. Rio de Janeiro:Ed. Medsi-Guanabara Koogan S. A. 2015. 848p.

## **ODONTOMETRIA, ESVAZIAMENTO E PREPARO CERVICAL**

---

REGIS BURMEISTER DOS SANTOS  
ROBERTA KOCHENBORGER SCARPARO

### **Considerações Preliminares**

Após a abertura da câmara pulpar, seguem-se etapas que constituem as manobras prévias ao preparo do canal radicular propriamente dito. São os procedimentos que visam dar condições aos instrumentos endodônticos de atuarem no interior do canal radicular para executarem as suas tarefas de limpeza, ampliação e modelagem dentro de limites biologicamente adequados.

Esses primeiros passos dizem respeito ao esvaziamento do canal radicular e ao preparo cervical, manobras que são seguidas pela odontometria, mas realizadas integradamente. Tais procedimentos apresentam particularidades técnicas ditadas pela situação clínica a ser enfrentada e, conseqüentemente, com o conteúdo orgânico do canal radicular.

O esvaziamento objetiva remover o conteúdo orgânico do canal radicular. De acordo com a situação clínica que se apresenta, pode ser a eliminação da polpa viva ou a remoção da matéria necrosada e contaminada do seu interior.

O preparo cervical visa à remoção de proeminências (ombros) de dentina localizadas na região cervical do canal radicular para favorecer a precisão da medida de comprimento do dente e melhorar o

acesso dos instrumentos endodônticos ao seu terço apical. Deve ser realizado após o esvaziamento do canal radicular, com o auxílio de instrumentos e brocas próprias para essa finalidade, antecedendo a odontometria.

No presente capítulo, são abordados os aspectos anatômicos, biológicos e técnicos relacionados com essas três fases precursoras do preparo químico mecânico dos canais radiculares.

## **Esvaziamento do Canal Radicular**

### **■ Dentes com polpa viva:**

O esvaziamento do canal nos casos de polpa viva é conhecido como pulpectomia. Basicamente, existem duas técnicas empregadas com essa finalidade: (a) remoção da polpa radicular com o auxílio da sonda farpada ou (b) remoção do tecido pulpar por meio da sua maceração durante o preparo dos canais radiculares. Para ambas as técnicas, o cateterismo (exploração do canal radicular) é a primeira etapa do esvaziamento e visa reconhecer as características anatômicas do canal radicular por meio da sensibilidade tátil, bem como “descolar” a polpa das suas paredes. Durante essas manobras, o canal radicular deve estar inundado com solução irrigadora. O cateterismo deve ser realizado por meio da inserção de instrumento endodôntico manual (como uma lima tipo K) de pequeno calibre no comprimento de trabalho provisório (CTP).

A utilização da sonda farpada (“extirpa nervos”) é indicada apenas para canais radiculares amplos e retos, uma vez que o instrumento endodôntico não deve ficar ajustado às paredes dentinárias a fim de evitar a sua fratura. A sonda farpada deve ser empregada para remoção do tecido pulpar após o cateterismo. As farpas deste instrumento permitem que a polpa radicular seja envolvida pela sua rotação no interior do canal e, posteriormente, removida pela tração do instrumento.

A remoção do tecido pulpar por meio da maceração do tecido pode ser realizada em todos os casos de polpa viva, independente-

mente do diâmetro dos canais radiculares e curvatura das raízes. Consiste em remover a polpa radicular durante a etapa de preparo químico mecânico (instrumentação) do canal, com auxílio de instrumentos endodônticos e substâncias químicas auxiliares.

### ■ **Dentes com necrose pulpar:**

Em dentes com necrose pulpar, a técnica de esvaziamento do canal radicular é conhecida como “penetração desinfetante”. Devido à presença de conteúdo séptico, essa manobra deve ser realizada em etapas, evitando-se a extrusão de bactérias e seus subprodutos para a região periapical. A penetração desinfetante consiste no emprego de instrumentos de pequeno calibre que devem ser inseridos de forma progressiva no interior do canal radicular, com irrigação alternada de solução de hipoclorito de sódio. A penetração desinfetante deve ser inicialmente realizada no CTP. Após o preparo cervical e a odontometria, realizam-se os ajustes necessários para que essa manobra seja completada atingindo-se o comprimento de esvaziamento determinado.

## **Preparo cervical do canal radicular**

O preparo cervical do canal radicular deve ser realizado previamente à odontometria, uma vez que proporciona a remoção de interferências cervicais que podem modificar a determinação do comprimento de trabalho (CT), prejudicar a qualidade do preparo do canal radicular e favorecer a ocorrência de desvios e perfurações apicais em canais curvos.

Para executar essa etapa do tratamento endodôntico, o conhecimento da anatomia dental é de suma importância. Leeb (1983) definiu a região cervical como a área de maior estreitamento do canal radicular. O preparo com brocas, nessa zona, visa a minimizar o estresse sofrido por instrumentos endodônticos e, conseqüentemente, os desvios na centralização do preparo em canais radiculares curvos. Com base nesse conceito, o preparo cervical dos canais deve priori-

zar regiões anatômicas em que se evidencia a projeção de um ombro de dentina, estreitando o acesso aos terços médio e apical das raízes. Em dentes anteriores considera-se a necessidade de desgaste na região palatina dos dentes superiores e na lingual dos dentes inferiores. Nos molares, o preparo cervical deve priorizar regiões opostas à furca.

Wu et al. (2005) salienta que precauções devem ser tomadas na seleção do diâmetro das brocas empregadas no desgaste cervical visando a evitar perfurações laterais ou "rasgos" na região cervical. Nesse sentido, Abou-Rass et al. (1980) já havia referido que as zonas cervicais de molares inferiores apresentam zonas de risco e zonas de segurança, as quais devem ser observadas durante o preparo cervical dos canais radiculares. De acordo com o autor, a região próxima a furca apresenta menor espessura dentinária, devendo-se evitar desgaste demasiado. Já a região oposta à furca é considerada uma zona mais segura, devido a maior espessura das paredes dentárias. De forma semelhante, Degerness et al. (2010) avaliaram as espessuras dentárias em raízes mesiais de molares superiores, constatando regiões de perigo nas paredes radiculares voltadas para a região de furca.

O preparo cervical deve ser realizado após o esvaziamento do canal radicular no CTP, com auxílio de brocas acionadas em baixa rotação, tais como Gates-Glidden, Largo ou La Axxess®. O limite de ação desses instrumentos deve ser a região cervical da raiz. É importante a avaliação das características anatômicas do dente na radiografia inicial. Cursores de silicone devem ser usados para evitar a penetração das brocas excessivamente para apical.

O canal radicular deve estar inundado com solução irrigadora. As brocas devem ser introduzidas e tracionadas verticalmente no interior do canal, sempre em rotação, como movimentos de vai-e-vem. Por seu desenho e modo de ação, as brocas Gates-Glidden e Largo tendem a atuar igualmente em todas as paredes. A pressão lateral, contra as paredes do canal radicular, deve ser evitada para não correr o risco de fraturá-las.

As características das brocas La Axxess® favorecem o direcionamento do desgaste para a região de interesse, o que é importante

para evitar o desgaste demasiado em zonas de perigo, como a região próxima à furca dos molares inferiores e superiores (Abou-Rass et al., 1980; Degerness et al., 2010). Essas brocas são mais robustas, permitindo leve tração lateral com reduzido risco de fratura. Assim como nas outras brocas empregadas para o desgaste cervical, o diâmetro da La Axxess® está indicado no cabo do instrumento, identificado por cores. As brocas La Axxess® apresentam conicidade de 0,06 mm. Isso significa que a porção ativa da broca aumenta seu diâmetro à medida que se aproxima do cabo do instrumento, o que deve ser considerado para prever o nível de desgaste cervical e selecionar brocas compatíveis com a espessura de dentina remanescente nessa região. A broca La Axxess® mais empregada é a n.1 (anel amarelo).

A tabela 1 apresenta os valores das pontas ativas das brocas empregadas no preparo cervical das raízes.

Tabela 1 - Diâmetro em “mm” da ponta ativa das brocas Gates-Glidden, Largo e La Axxess®.

<b>Gates-Glidden</b>	<b>Largo</b>	<b>La Axxess®</b>
#1 - 0,50 mm	#1 - 0,70 mm	Amarelo - 0,20 mm
#2 - 0,70 mm	#2 - 0,90 mm	Verde - 0,35 mm
#3 - 0,90 mm	#3 - 1,10 mm	Branco - 0,45 mm
#4 - 1,10mm	#4 - 1,30 mm	
#5 - 1,30 mm	#5 - 1,50 mm	
#6 - 1,50 mm	#6 - 1,70 mm	

## Métodos de determinação do comprimento de trabalho

### ■ *Antecedentes e Justificativa*

A correta determinação do CT é fundamental para que a técnica endodôntica seja executada sem agredir os tecidos apicais e periapicais, contribuindo com o reparo. A determinação inadequada do comprimento do canal radicular pode levar tanto à sobre-instru-



mentação, o que seria uma injúria aos tecidos periapicais; quanto à sub-instrumentação, quando o esvaziamento e o preparo do canal radicular ficam aquém do limite estabelecido para essas manobras. Além disso, o preparo dos canais radiculares nas medidas adequadas contribui de forma importante para a formação de um anteparo aos materiais obturadores, evitando seu extravasamento e favorecendo o selamento hermético da região apical. Nesse sentido, CT bem determinado contribui com maior índice de sucesso do tratamento endodôntico (Sjogren et al., 1990; Ricucci, Langeland 1998; Ng et al., 2011).

Idealmente, busca-se identificar a medida entre um ponto (zona/local) de referência na coroa ou no remanescente radicular e estruturas anatômicas/histológicas que incluem a constrição apical (situada na confluência do canal dentinário com o cementário) e o forame apical (Kuttler, 1955) (Figura 1).

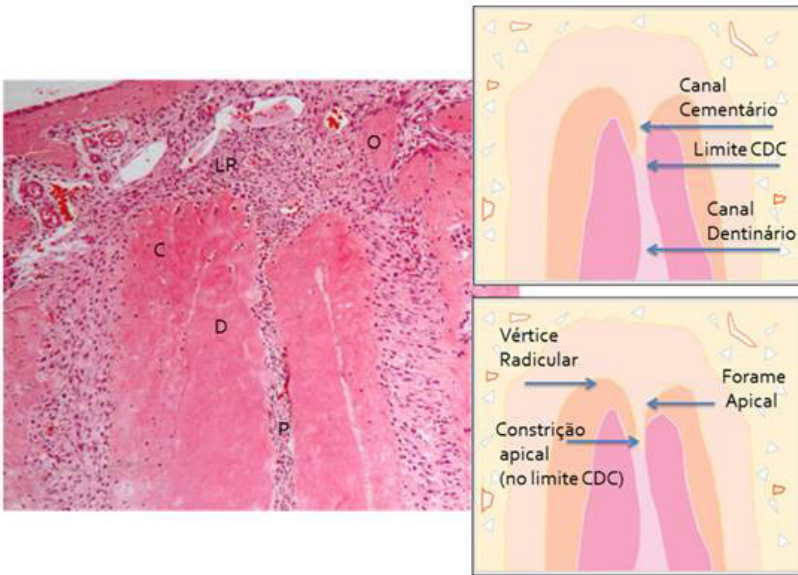


Figura 1 - Estrutura da região apical em um dente com polpa vital.  
(Imagem dos autores)

Independentemente da situação clínica a ser tratada, o preparo e a obturação do canal radicular devem estar limitados ao canal dentinário, formando um “degrau apical” nas proximidades da constrição apical.

Nos casos de biopulpectomia, esse limite também deve ser considerado para o esvaziamento do canal radicular, visando a preservar o coto endo-periodontal (tecido com características de polpa radicular e/ou ligamento periodontal contido no espaço do canal cementário).

Tratando-se de casos de necrose pulpar com ou sem lesão periapical visível radiograficamente, o esvaziamento do canal pela “penetração desinfetante” deve ser realizado até o limite do forame apical. Nesses casos, o coto endo-periodontal já está comprometido, com possível contaminação. As características morfológicas das estruturas anatômicas nessa região podem estar comprometidas pela sua reabsorção (Figura 2).

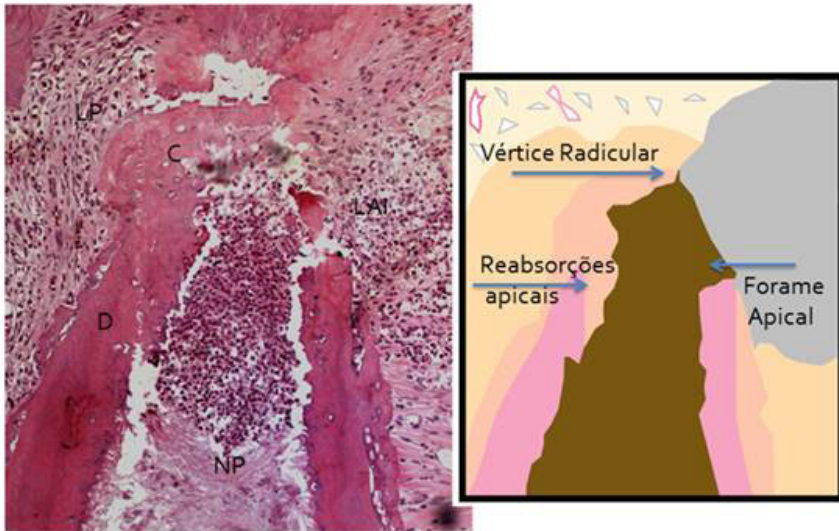


Figura 2 - Possíveis alterações nas estruturas anatômicas da região apical, em casos de necrose pulpar e lesão periapical inflamatória. (Imagem dos autores)

## ■ **Histórico**

A odontometria, durante muitos anos, foi realizada exclusivamente com o auxílio de radiografias. Edmund Kells, em 1899, foi pioneiro na utilização de radiografias para determinar o comprimento de um dente durante o tratamento endodôntico. Inserindo um fio de chumbo no interior do canal radicular de um incisivo central superior observou, radiograficamente, se ele atingia o final da raiz. Com o passar dos anos, as técnicas radiográficas de determinação odontométrica foram sendo aperfeiçoadas, consagrando-se entre os cirurgiões-dentistas para determinação do CT (Ingle et al., 1979).

Por outro lado, Custer, em 1918, já buscava identificar o ápice radicular mediante um dispositivo eletrônico. Posteriormente, Suzuki (1942) provou, em um estudo em cães, que a resistência elétrica existente entre um instrumento endodôntico inserido no interior do canal radicular e um eletrodo em contato com a mucosa oral, apresentava valores constantes, o que estimulou o desenvolvimento de localizadores apicais eletrônicos baseados nesse princípio (Gutmann, 2017). Sunada, em 1958, desenvolveu e divulgou o primeiro aparelho com este intento. Desta época até os nossos dias foram muitas as pesquisas e os equipamentos gerados para este fim.

Sendo assim, o método eletrônico pode ser considerado um importante auxiliar para determinação do CT, sem, contudo, desbancar totalmente o uso da radiografia e dos cálculos matemáticos para fins de medida dos dentes. Ao abordarmos este assunto é preciso, ainda hoje, considerarmos os dois métodos, radiográfico e eletrônico, que, em muitas ocasiões, são usados para complementar ou ratificar o resultado de um ou de outro.

## ■ **Particularidades Técnicas e Determinação do CT pelo método radiográfico**

A determinação precisa do CT não é tarefa fácil. Uma série de variações morfológicas e patológicas, nem sempre identificadas nos exames radiográficos de diagnóstico, podem interferir na posição dessas estruturas, justificando a dificuldade de se localizar, com pre-

ção, os limites anatômicos de interesse para determinação odontométrica. Dentre essas, podem ser citadas a localização excêntrica do forame apical em relação ao vértice radicular (Kasahara et al., 1990; Dummer et al., 1984; Wu et al., 2000) e a presença de reabsorções radiculares que alterem a região apical (Ferlini; Garcia, 1999). Somadas a essas variações, o método radiográfico apresenta ainda a possibilidade de distorções de imagem por variações nas angulações vertical e horizontal durante a tomada radiográfica. Justifica-se, assim, a determinação prévia de limites apicais de trabalho de acordo com a situação clínica, bem como a utilização de cálculos matemáticos no sentido de minimizar as diferenças entre o comprimento da imagem obtida na radiografia e a real dimensão do dente.

Diversos estudos (Kuttler, 1955; Dummer et al., 1984) observaram a morfologia da região apical dos dentes e calcularam distâncias anatômicas médias entre as estruturas de interesse para determinação do CT. Kuttler (1955) observou microscopicamente 2.068 dentes extraídos, descrevendo estruturas como a do canal dentinário, a constrição apical, o canal cementário e o forame apical. Dummer et al. (1984) examinaram 270 dentes permanentes com ápice maduro e identificaram distâncias médias de 0,38 mm entre o vértice radicular e o forame apical e de 0,89 mm entre o vértice radicular e a constrição apical.

Com base nas descrições e medidas médias desses estudos anatômicos - e considerando as particularidades de cada situação clínica a ser tratada - distâncias padrão entre o vértice radiográfico da raiz e os comprimentos de esvaziamento e de trabalho foram estabelecidas. Em casos de polpa vital, tanto o comprimento de esvaziamento quanto o CT devem ser definidos a uma distância de 1 mm do vértice radicular. Para casos de necrose pulpar, com ou sem lesão periapical visível radiograficamente, os comprimentos de esvaziamento deve ser estabelecido no limite do vértice radicular, enquanto o de trabalho deve ficar a 1 mm desse limite. O mesmo vale para casos de retratamento endodôntico, uma vez que se considera o canal contaminado (Figuras 3 e 4).

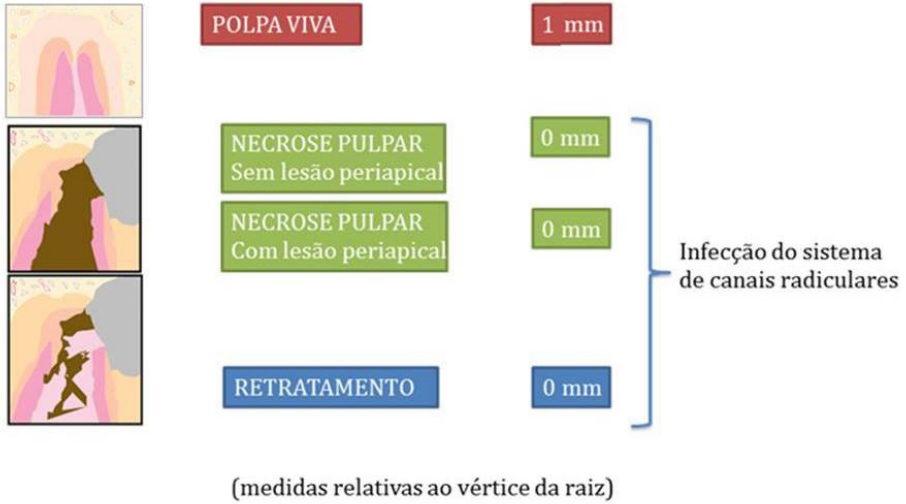


Figura 3 - Medidas de referência para determinação do comprimento de esvaziamento, de acordo com a situação clínica apresentada. (Imagem dos autores)

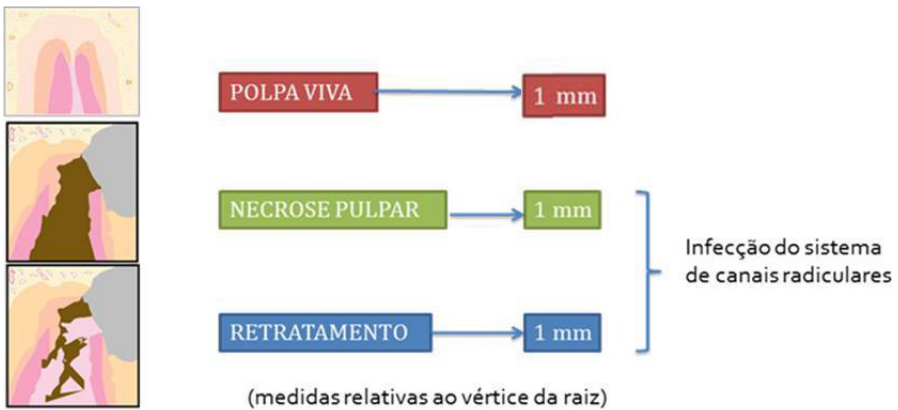


Figura 4 - Medidas de referência para determinação do CT, de acordo com a situação clínica apresentada. (Imagem dos autores)

Esses comprimentos, na prática clínica, são determinados a partir de cálculos matemáticos baseados nas medidas obtidas nas radiografias iniciais referentes a distância entre uma referência coronária e o vértice radicular. A fim de reduzir o impacto de

distorções de imagem e, conseqüentemente, aumentar a precisão do método radiográfico de determinação odontométrica, diversos métodos foram propostos, incluindo o de Bregman (1950) e o de Ingle (1979). Este último será detalhado posteriormente no presente capítulo.

A manobra da odontometria exige uma radiografia de diagnóstico (prévia ao início de tratamento) de excelente qualidade.

A correta incidência e um bom contraste (tempos de exposição, revelação e fixação adequados) são fundamentais. Mesmo uma imagem gerada nessas condições pode apresentar distorções de até 3 mm.

As tabelas que apresentam os comprimentos médios dos diversos grupos dentários podem ser úteis para avaliar se a imagem obtida do dente a ser medido está dentro dos padrões normais, principalmente para o endodontista menos experiente.

A partir dessa premissa fundamental, sucedem-se as seguintes etapas da odontometria, também ilustradas na figura 5:

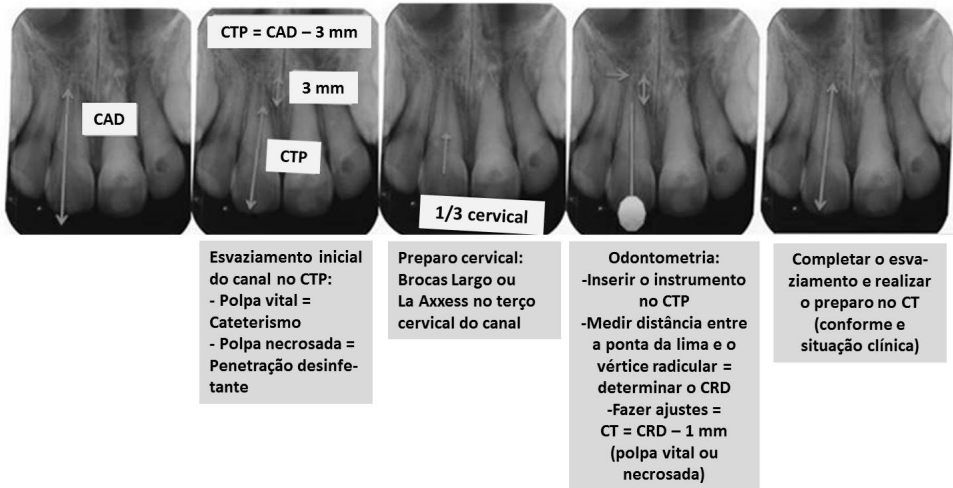


Figura 5 - Esquema didático para ilustração da sequência sugerida para realização de odontometria, esvaziamento do canal e preparo cervical. (Imagem dos autores)

1. medir radiografia inicial e realizar esvaziamento parcial do canal radicular considerando o CTP (Comprimento Aparente do Dente - 3mm);
2. realizar esvaziamento e preparo cervical com brocas, conforme anteriormente descrito;
3. com régua própria, *medir o dente na radiografia, desde a borda incisal, ou da cúspide, até o vértice radicular*. Nos dentes com coroa fraturada, esse ponto referencial deverá ser um lugar seguro e bem definido da coroa ou da raiz;
4. *devem ser subtraídos 3 mm da medida do dente determinada na imagem da radiografia de diagnóstico (prévia)*, como margem de segurança. Como salientado, uma das justificativas para a necessidade de um método para estabelecer o CT, são as distorções da imagem radiográfica. Radiografias de boa qualidade podem apresentar imagens com até 3 mm além do comprimento real do dente. Esta manobra é invariável para qualquer situação clínica que se apresente;
5. *a dimensão obtida deverá ser transportada para o instrumento a ser utilizado na radiografia odontométrica*. Limita-se a introdução desse instrumento com tantos cursores (*stops*) quantos forem necessários para o preenchimento do espaço entre o limite para a penetração da lâmina e o seu cabo, visando a evitar o deslocamento do limitador de penetração durante as manobras que se seguirão. É interessante alertar para a dificuldade de visualização da extremidade dos instrumentos mais finos (#6, #8 ou #10) na imagem radiográfica. Instrumentos de maior calibre destacam-se das estruturas radiopacas (dente, trabeculado ósseo, assoalho do seio maxilar);
6. *introdução do instrumento no canal radicular*. O cursor (*stop*) deve estar apoiado no ponto de referência escolhido. A medida introduzida e o ponto de referência devem ser anotados na ficha;
7. *radiografia odontométrica*. Frequentemente, para as radiografias odontométricas dos dentes polirradiculares, a técnica de Clark pode ser útil visando a evitar a superposição de raízes e/ou canais radiculares. Nos pré-molares superiores com dois ca-

nais, a incidência dos raios X de mesial para distal desloca, na imagem radiográfica, o canal palatino para mesial, dissociando-o do canal vestibular que se posiciona para distal. O mesmo procedimento pode ser adotado para a raiz mesial dos molares inferiores que possui um canal vestibular e outro lingual. Na odontometria dos molares superiores, a incidência cêntrica, quase sempre, apresenta visão individualizada das raízes.

Ex: (dos passos descritos)

a) na radiografia de diagnóstico (prévia), a medida foi de 25 mm, da borda incisal até o vértice radiográfico;

b) como margem de segurança são diminuídos 3 mm ( $25-3=22$  mm);

c) 22 mm são transportados para um instrumento endodôntico, limitando a sua penetração com cursores e introduzido no canal radicular;

d) radiografia odontométrica;

8. *a imagem da radiografia odontométrica pode mostrar.*

a) a ponta do instrumento aquém do vértice radicular – a distância entre estes dois pontos, somada ao comprimento do instrumento introduzido no canal, corresponderá ao comprimento do dente;

b) a ponta do instrumento coincidindo com o vértice radicular – o comprimento do instrumento introduzido no canal radicular é igual ao comprimento do dente;

c) a ponta do instrumento além do vértice radicular – a distância entre estes dois pontos, diminuída do comprimento do instrumento introduzido no canal radicular, corresponderá ao comprimento do dente.

Somente a partir deste momento, considera-se a situação clínica com a qual o dente se apresentou para o tratamento (polpa viva ou polpa necrosada com ou sem lesão periapical visível radiograficamente).

O CT será definido pela relação das três hipóteses de imagens da radiografia odontométrica, citadas no item 8, com as condições pulpares e periapicais do dente tratado (polpa vi-



tal, necrose pulpar com ou sem lesão periapical visível radiograficamente). Com base nestes dados, opta-se pela redução, manutenção ou acréscimo no comprimento do instrumento introduzido.

Estabelecido o CT, o tratamento endodôntico segue a rotina estabelecida pela terapêutica, passando para a fase do preparo do canal radicular.

## Considerações Gerais

A odontometria, ao estabelecer os limites da ação mecânica do endodontista, colabora decisivamente para que o preparo e a obturação do canal sejam realizados dentro de limites adequados. Para que seja realizada de forma eficaz, a odontometria deve ser integrada às etapas de esvaziamento do canal e preparo cervical, considerando-se variações técnicas relativas à situação clínica do dente a ser tratado.

## Referências

Abou-Rass M, Frank AL, Glick DH. The anticurvature filing method to prepare the curved root canal. *J Am Dent Assoc.* 1980;101(5):792-4.

Bregman RC. A mathematical method of determining the length of a tooth for root canal treatment and filling. *J Can Dent Assoc (Tor).* 1950;16(6):305-6.

Degerness RA, Bowles WR. Dimension, anatomy and morphology of the mesiobuccal root canal system in maxillary molars. *J Endod.* 2010;36(6):985-9.

Dummer PM, McGinn JH, Rees DG. The position and topography of the apical canal constriction and the apical forâmen. *Int Endod J.* 1984;17(4):192-8.

Ferlini JF, Garcia RB. Estudo radiográfico e microscópico das reabsorções radiculares na presença de periodontites apicais crônicas (microscopia óptica e eletrônica de varredura). *Rev Fac Porto Alegre.* 1999;40(1):60-4.

Gutmann JL. Origins of the Electronic Apex Locator - Achieving Success with Strict Adherence to Business. *J Hist Den.* 2017;65(1):2-6.

Ingle JI, Beveridge EE, Gaum C, Slowey RR. Métodos de diagnóstico. In: Ingle JI, Beveridge EE. *Endodontia.* Rio de Janeiro: Editora Interamericana, 1979. p. 404-49.

Kasahara E, Yasuda E, Yamamoto A, Anzai M. Root canal system of the maxillary central incisor. *J Endod.* 1990;16(4):158-61.

Kuttler Y. Microscopic investigation of root apexes. *J Am Dent Assoc.* 1955;50(5):544-52.

Leeb J. Canal orifice enlargement as related to biomechanical preparation. *J Endod.* 1983;9(11):463-70.

Ng YL, Mann V, Gulabivala K. A prospective study of the factors affecting outcomes of nonsurgical root canal treatment: part 1: periapical health. *Int Endod J.* 2011;44(7):583-609.

Ricucci D, Langeland K. Apical limit of root canal instrumentation and obturation, part 2. A histological study. *Int Endod J.* 1998;31(6):394-409.

Sjogren U, Hagglund B, Sundqvist G, Wing K. Factors affecting the long-term results of endodontic treatment. *J Endod.* 1990;16(10):498-504.

Wu MK, Wesselink PR, Walton RE. Apical terminus of root canal treatment procedures. *Oral Surg Oral Med Oral Pathol Oral Radiol Endod.* 2000;89(1):99-103.

Wu MK, van der Sluis LW, Wesselink PR. The risk of furcal perforation in mandibular molars using Gates-Glidden drills with anticurvature pressure. *Oral Surg Oral Med Oral Pathol Oral Radiol Endod.* 2005;99(3):378-82.



# PREPARO QUÍMICO MECÂNICO

---

PATRÍCIA MARIA POLI KOPPER MORA  
TIAGO ANDRÉ FONTOURA DE MELO

### Conceito

O preparo químico mecânico (PQM), também conhecido como preparo biomecânico do canal radicular ou preparo químico-cirúrgico, constitui-se numa importante fase do tratamento endodôntico que tem como objetivo modelar o canal principal e limpar o sistema de canais radiculares para, posteriormente, receber o material obturador.

### Considerações Preliminares

Para execução do PQM é fundamental que alguns cuidados preliminares sejam tomados, a citar:

- abertura coronária bem estabelecida com acesso e visualização, de forma direta ou indireta, da embocadura de todos os canais radiculares;
- isolamento absoluto bem executado a fim de evitar a comunicação da solução irrigadora com o interior da cavidade bucal e da saliva com o interior do(s) canal(is);
- odontometria definida previamente para delimitarmos o limite de atuação da lima endodôntica no interior do(s) canal(is) radicular(es) durante a execução do preparo; e,

- limas endodônticas em condições de uso a fim de evitar imprevistos e acidentes indesejados durante o PQM.

## **Introdução, Importância e Justificativa**

A execução do PQM compreende não só a modelagem do canal principal como também a sanificação do sistema de canais radiculares. Embora sejam procedimentos distintos de execução, ambos são realizados simultaneamente utilizando-se meios químicos (substâncias químicas auxiliares), físicos (ato de irrigar e aspirar) e mecânicos (instrumentação).

A modelagem é a obtenção de um canal “cirúrgico”, realizado por meio da instrumentação com limas manuais e/ou automatizadas. O canal deve apresentar formato cônico e afunilado no sentido apical, paredes dentinárias lisas que devem estar contidas, em toda sua extensão, no canal dentinário. Ao final do preparo, a forma original do canal e a posição espacial foraminal devem estar mantidas.

Durante a realização do PQM, o processo de irrigação é um elemento fundamental. Sempre que adentrarmos no canal radicular com uma lima endodôntica, a cavidade pulpar deverá estar cheia de substância química auxiliar. A renovação se dará após cada troca do instrumento.

As soluções químicas são consideradas auxiliares, justamente por colaborarem para o processo de limpeza e sanificação do sistema de canais radiculares, visando à remoção de todo seu conteúdo (restos pulpares, restos necróticos, microrganismos). Tais soluções favorecem a desinfecção do sistema de canais radiculares por facilitar a ação das limas, auxiliar na remoção das raspas de dentina e restos orgânicos e inorgânicos, e por apresentar propriedades antimicrobianas.

## **Fundamentos para emprego de técnicas manuais**

- a) Instrumentos endodônticos empregados:
  - Limas endodônticas de aço inoxidável da série especial, primeira série e segunda série.

b) Cinemática das limas endodônticas (Figura 1):

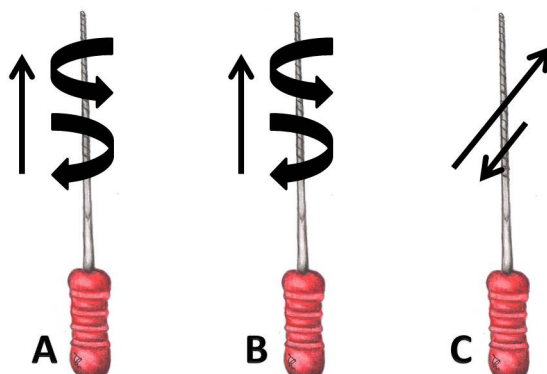


Figura 1 - Desenho esquemático dos movimentos executados com a lima endodôntica. (Imagem dos autores)

### ■ **Movimento de exploração**

É o movimento executado com objetivo de conhecer a anatomia interna do canal radicular e de manter o trajeto do canal livre de detritos em toda sua extensão.

Para a execução deste movimento, deve-se introduzir a lima no canal com leve pressão fazendo discreta rotação (1/4 de volta) no sentido horário e anti-horário até atingir o comprimento desejado (Figura 1a).

### ■ **Movimento de Alargamento**

É o movimento executado com objetivo de aumentar o diâmetro do canal radicular de maneira centrada. A lima deve tocar o canal apenas no início de sua parte ativa.

Para a execução deste movimento, deve-se introduzir o instrumento no canal com leve pressão até sentir-se resistência. Neste momento para-se com a pressão e realiza-se discreta rotação (1/4 de volta) no sentido horário e anti-horário e após realiza-se a tração da

lima em direção coronária (Figura 1b). Deve-se repetir esse movimento duas ou três vezes até perceber que o instrumento não prende no canal.

### ■ **Movimento de Limagem**

É o movimento executado com objetivo de alargar e alisar as paredes do canal dando-lhe conicidade. A lima deve trabalhar com toda a sua parte ativa tocando as paredes do canal radicular.

Para a execução deste movimento, deve-se introduzir o instrumento no canal com leve pressão até atingir-se o comprimento desejado. Neste momento, deve-se fazer pressão lateral e tração em viés (de forma oblíqua) no sentido coronário com pequena amplitude (0,5 a 2 mm). Repete-se esse movimento, circundando as paredes do canal e, nos canais curvos, preservando a zona de risco, até que a lima fique solta no canal (Figura 1c).

## **Técnicas manuais para o preparo do canal radicular**

Inicialmente, todos os canais radiculares eram preparados pela técnica seriada convencional. Nesta técnica, depois de estabelecido o comprimento de trabalho (CT), escolhe-se a lima que fica justa no canal, percorrendo toda a extensão do CT, e fazem-se movimentos de limagem até a mesma ficar solta no canal. A seguir, passa-se para o instrumento imediatamente mais calibroso ao anterior e, percorrendo-se todo o CT, fazem-se movimentos de limagem até que fique solto no canal. E assim vai-se dilatando o canal, aumentando sucessivamente o calibre das limas no CT até finalizar-se o preparo. Cabe salientar que a cada troca de instrumento o canal deve ser irrigado e aspirado.

Entretanto, quanto maior o calibre da lima, maior a sua rigidez. Tal característica dificulta o respeito da anatomia do canal quando instrumentos calibrosos são utilizados na região apical, ocorrendo um maior número de acidentes como degraus, zip, perfurações, etc.

Buscando superar tal limitação da técnica seriada, Clem, em 1969, propôs o emprego da técnica escalonada, também conhecida como "*Step-Preparation*". Esta técnica é composta por duas etapas:

1. Confecção do batente apical: depois de estabelecido o CT, escolhe-se a lima que fique justa no canal, percorrendo toda a extensão do CT, e fazem-se movimentos de limagem até a mesma ficar solta no canal. A seguir, este mesmo procedimento deve ser realizado com duas ou três limas mais calibrosas que a primeira. O último instrumento que trabalhar no CT é chamado de **INSTRUMENTO MEMÓRIA**. Cabe salientar que a cada troca de instrumento o canal deve ser irrigado e aspirado.
2. Escalonamento: instrumentos de maior calibre que o memória, em ordem crescente de diâmetro, devem ser utilizados com comprimentos inferiores ao CT. Cada vez que se aumenta o calibre do instrumento, recua-se o comprimento a ser percorrido no canal. Entre cada instrumento calibroso empregado deve-se irrigar e aspirar o canal e retomar o CT com o instrumento memória, mantendo-se o trajeto do canal liberado de raspas de dentina.

Apesar de o risco de acidentes ter sido reduzido com o emprego da técnica escalonada em comparação com a técnica seriada, o acesso à região apical de canais curvos ainda era difícil. Tal dificuldade começou a ser compreendida em 1983, quando Leeb demonstrou que a maior constrição de canais radiculares curvos estava na região cervical e não na porção apical. De acordo com o autor, essa constrição cervical dificulta a chegada do instrumento na região apical.

Frente a isso, as técnicas que preparam o canal primeiro no terço apical para depois preparar a porção média e cervical começaram a ser questionadas. A técnica de ampliação reversa (*Crown-Down Technique* ou técnica coroa-ápice) sem pressão, descrita por Marshall e Pappin em 1980 na Universidade de Oregon começou a ganhar espaço. Nesta técnica, o preparo é iniciado pelo terço cervical do canal, depois o médio e, por fim, o terço apical.



## **Técnica de preparo preconizada pela área de Endodontia da UFRGS**

Técnica coroa-ápice descrita por Marshall e Pappin (1980) modificada.

a) Vantagens:

- auxilia na eliminação da constrição cervical;
  - proporciona um acesso mais retilíneo e direto à região apical do canal;
  - possibilita maior alargamento do terço apical;
  - proporciona maior zona de escape para a solução irrigadora;
  - reduz a extrusão de microrganismos para região periapical;
- e,
- reduz a chance de fratura da lima endodôntica.

b) Desvantagens atribuídas às falhas do operador:

- se fizer pressão, ocorrerá degrau podendo evoluir para uma perfuração; e,
- se não irrigar e/ou não retomar o canal a cada troca de instrumento, haverá compactação de raspas de dentina e perda do CT.

c) Descrição da técnica:

A técnica preconizada é composta por três etapas:

### **1. Preparo cérvico-apical**

Inicialmente, deve-se calibrar todas as limas no CT. Após, irriga-se o canal e inicia-se essa etapa do preparo com a lima que entrar 1 a 2 mm na embocadura do canal, ficando com a sua ponta presa nas paredes. Para determinar qual será esse instrumento, deve-se iniciar testando o mais calibroso (#80). A partir deste, vai reduzindo-se o calibre do instrumento até encontrar o que entrar 1 a 2 mm no canal. Quem determina qual será o primeiro instrumento é a anatomia do canal.

Uma vez selecionado o primeiro instrumento, deve-se introduzi-lo no canal, com leve pressão, até sentir resistência. Então, realiza-se o movimento de alargamento, fazendo-se  $\frac{1}{4}$  de volta no sentido horário e anti-horário e, depois, realiza-se a tração em direção coronária. Repete-se esse movimento 2 a 3 vezes para que as paredes sejam alargadas.

A seguir, deve-se irrigar e explorar (recapitular) o canal com um instrumento fino (#15) em toda a extensão do CT. Passa-se para o instrumento imediatamente menos calibroso que o primeiro. Deve-se introduzi-lo no canal até sentir-se resistência e realiza-se o movimento de alargamento 2 a 3 vezes até sentir o instrumento solto. A seguir, deve-se irrigar o canal, e explorá-lo em toda a extensão do CT com um instrumento fino (#15) novamente. E, assim, deve-se progredir em direção apical, reduzindo-se sucessivamente o calibre do instrumento até o primeiro instrumento que atingir o CT. Este instrumento será chamado de **INSTRUMENTO APICAL INICIAL**.

### **??? Dúvidas frequentes ???**

– Quantos instrumentos deverão trabalhar no canal até o primeiro chegar no CT?

*Não se sabe. Quem manda na quantidade de instrumentos que serão utilizados na etapa do preparo cérvico-apical é a anatomia do canal.*

– Cada vez que se reduz o calibre do instrumento, quantos milímetros a mais que o anterior este instrumento menos calibroso deverá entrar?

*Não se sabe, quem manda é a anatomia do canal.*

### **Exemplo do Preparo Cérvico-apical (Figura 2)**

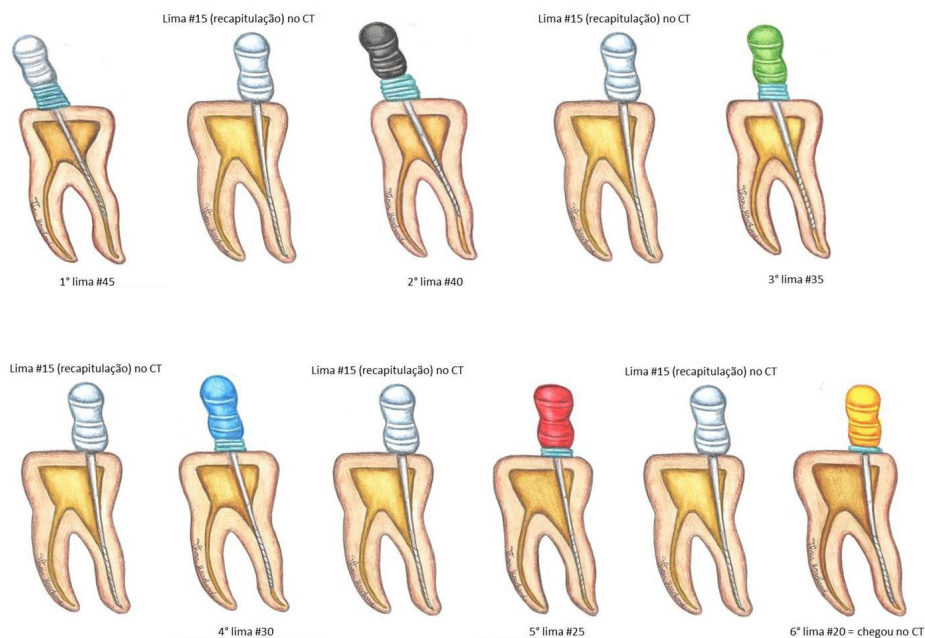


Figura 2 - Desenho esquemático da sequência operatória do preparo cervico-apical. (Imagem dos autores)

## 2. Preparo do Batente Apical

Após a definição do **INSTRUMENTO APICAL INICIAL**, inicia-se a confecção do batente apical. Nesta etapa do preparo, todos os instrumentos deverão trabalhar no CT.

Deve-se irrigar o canal e, após, introduz-se o instrumento apical inicial até o CT. Neste momento inicia-se o movimento de limagem com este instrumento, pressionando-o contra as paredes do canal e tracionando-o em viés, com pequena amplitude (0,5 a 2 mm), em direção coronária. Esse movimento deve ser repetido várias vezes, pressionando-se o instrumento contra todas as paredes de forma circunferencial. Quando se tratar de um canal curvo, a zona de risco (paredes voltadas para a furca) deverá ser tocada com menor frequência.

O movimento de limagem deverá cessar quando o instrumento estiver solto, percorrendo toda a extensão do CT. A seguir, deve-se irrigar o canal e aumentar o calibre do instrumento que deverá trabalhar em toda extensão do CT da mesma maneira que o anterior. Repete-se esse procedimento com 2 ou 3 instrumentos mais calibrosos que o instrumento apical inicial. O último instrumento que trabalhar no CT, proporcionando o maior alargamento do canal em apical, será chamado de **INSTRUMENTO APICAL FINAL** ou **INSTRUMENTO MEMÓRIA**.

O que determinará o número de instrumentos empregados para a confecção do batente apical será a anatomia do canal e a situação clínica. Quanto maior a curvatura do canal, menor será o calibre do instrumento que poderá trabalhar na região apical, mantendo a curvatura. Em casos de biopulpectomia, onde não há presença de infecção no sistema de canais radiculares, o número de instrumentos utilizados para confecção do batente apical pode ser menor do que nos casos de necrose pulpar e retratamento, devido à necessidade que se tem, nestes casos, de sanificar as paredes dentinárias contaminadas.

### Exemplo do Preparo do Batente Apical: (Figura 3)

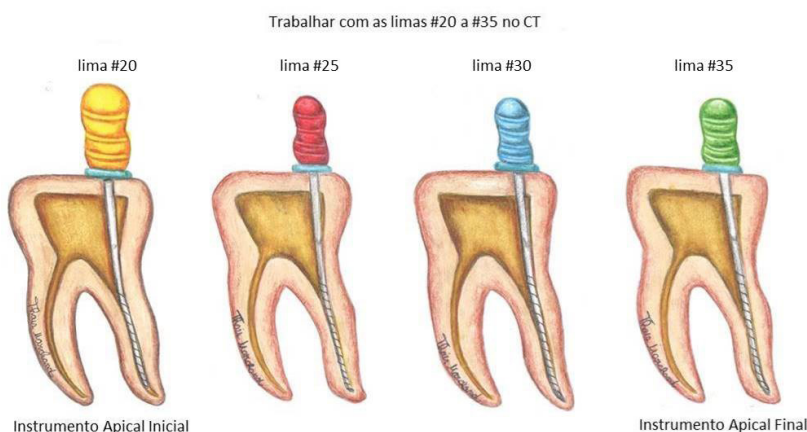


Figura 3 - Desenho esquemático da sequência operatória do preparo do batente apical. (Imagem dos autores)

### 3. Preparo Escalonado

Após a definição do batente apical, ou seja, a determinação do **INSTRUMENTO APICAL FINAL**, o próximo passo é realizar o preparo escalonado pela técnica de recuo progressivo (*Step Back*) e programado. Esta etapa tem como objetivo alargar o terço médio, proporcionando uma maior conicidade ao canal.

Neste momento deve-se aumentar sucessivamente, a partir do instrumento apical final, o calibre dos instrumentos com recuo progressivo de 1 mm do CT a cada troca de instrumento.

O primeiro instrumento que irá trabalhar nesta etapa será um mais calibroso que o instrumento apical final, calibrado na medida do CT menos 1 mm. Este instrumento deve ser introduzido no canal até o cursor tocar o bordo de referência e devem-se realizar movimentos de limagem, pressionando-o contra as paredes do canal e tracionando-o em viés, com pequena amplitude (0,5 a 2 mm), em direção coronária. Esse movimento deve ser repetido várias vezes, pressionando-se o instrumento contra todas as paredes de forma circunferencial. Quando se tratar de um canal curvo, a zona de risco (paredes voltadas para a furca) deverá ser tocada com menor frequência. O movimento de limagem deverá cessar quando o instrumento estiver solto, percorrendo toda a extensão do CT menos 1 mm. Após, o canal deverá ser irrigado e o instrumento apical final (instrumento memória) deve ser introduzido no canal em todo o CT, para recapitular o canal, removendo-se as raspas de dentina. Repete-se o mesmo procedimento com um instrumento mais calibroso que o anterior, calibrado no CT menos 2 mm. E assim sucessivamente. É necessário utilizar pelo menos 3 instrumentos mais calibrosos que o instrumento apical final.

#### **Exemplo do Preparo Escalonado:** (Figura 4)

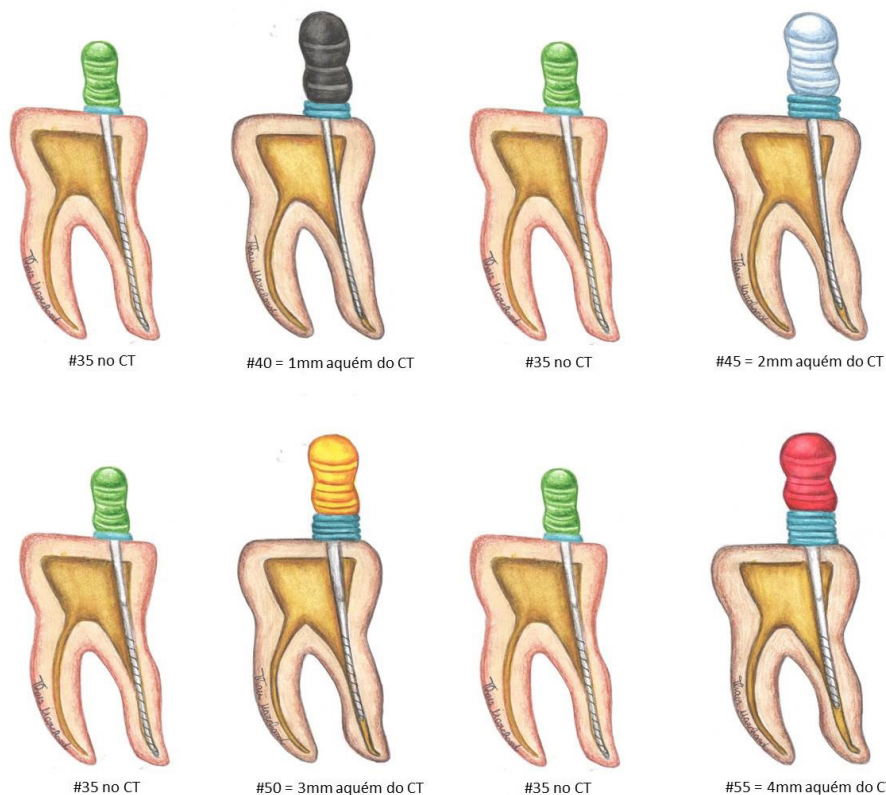


Figura 4 - Desenho esquemático da sequência operatória do preparo escalonado.  
(Imagem dos autores)

Concluída essa etapa, deve-se realizar o toailete final do canal com uso do ácido etilenodiamino tetra-acético (EDTA) e, a seguir, deve-se colocar uma medicação intracanal ou partir para a etapa da obturação endodôntica.

## Termos e conceitos importantes

- **Recapitulação** = é o restabelecimento da posição de uma lima anteriormente utilizada em um local determinado.
- **Batente apical**: conhecido também como ombro apical, parada apical de instrumentação ou degrau apical, serve de anteparo

para o cone de guta-percha principal no momento da obturação.

- Desgaste Anticurvatura: é uma manobra operatória realizada durante o PQM que consiste no desgaste dentinário, promovido pelo instrumento, direcionado às zonas mais volumosas da raiz, ou zona de segurança, evitando-se as zonas delgadas, ou zonas de risco, onde podem ocorrer acidentes como rasgo e perfurações radiculares.
- Toaleta final = é uma etapa operatória que consiste na utilização de substâncias químicas e equipamentos para auxiliar na remoção da *smear layer* produzida sobre a parede de dentina no interior do canal radicular, durante o PQM.
- Instrumento de recapitulação: é o instrumento de pequeno calibre que é sempre reutilizado durante a etapa do preparo cérvico-apical para desobstruir (recapitular) o canal até o CT.
- Instrumento apical inicial: equivale ao primeiro instrumento que chega ao CT após a realização da etapa do preparo cérvico-apical.
- Instrumento apical final ou Instrumento memória: equivale ao último instrumento trabalhado na fase do preparo do batente apical. Este instrumento será utilizado na etapa do preparo escalonado para desobstruir (recapitular) o canal até o CT.

## Referências

1. Clem,WH. Endodontics: the Adolescent Patient. Dent Clin North Am. 1969;13(2):482-93.
2. Leeb J. Canal orifice enlargement as related to biomechanical preparation. J Endod. 1983;9(11):463-70.
3. Marshall FJ, Pappin J. A Crown-down Pressureless Preparation Root Canal Enlargement Technique. Technique manual Portland, Oregon 1980, Oregon Health Sciences University.

# OBTURAÇÃO ENDODÔNTICA

---

FABIANA SOARES GRECCA  
REGIS BURMEISTER DOS SANTOS

### Conceito

É a substituição do tecido pulpar, após o adequado preparo do canal radicular, por um selamento com materiais de propriedades físicas e biológicas apropriados, para prevenir subsequente infecção.

### Considerações preliminares

#### ■ **Finalidade:**

Os objetivos da obturação endodôntica são:

- Anular a luz do canal radicular;
- Impedir a migração de microrganismos do canal radicular para o periápice e/ou vice versa;
- Impedir a penetração de exsudato do periápice para o canal radicular;
- Evitar a liberação de toxinas e alérgenos do canal radicular para o periápice;
- Manter a antisepsia no canal radicular; e,
- Proporcionar condições para que ocorra o processo de reparo tecidual.



■ **Condições da obturação ideal:**

- Preencher o canal radicular em suas três dimensões;
- Atingir o limite cemento-dentina: o limite de obturação é o mesmo em que o canal radicular foi preparado; e,
- Colocar um material que estimule o processo de reparo tecidual.

■ **Momento da obturação:**

- O canal radicular deverá estar preparado: apresentar paredes limpas, acesso a toda sua extensão e ter forma cônica;
- O canal radicular deve estar seco: após o preparo químico mecânico, secá-lo com o uso de pontas de papel absorvente. Se houver exsudação, este problema deve ser controlado;
- O dente deve estar assintomático; e,
- Dente com bom selamento coronário entre sessões.

Em dentes com tecido pulpar inflamado, o tratamento pode ser realizado em sessão única. Já em casos de necrose pulpar, principalmente na presença de lesão periapical, deve-se lançar mão do uso de um curativo de demora entre sessões.

■ **Condições dos materiais obturadores ideais:**  
(Chandra; Gopikrishna, 2014)

- Ser radiopaca;
- Não irritar os tecidos periapicais;
- Ser de fácil introdução no canal radicular;
- Não sofrer alterações volumétricas;
- Penetrar em deltas e canais colaterais;
- Ser bactericida, ou pelo menos impedir o crescimento bacteriano;
- Ser de fácil remoção quando necessário;
- Não alterar a cor do dente;
- Ser impermeável;
- Ser estéril ou passível de ser esterilizado antes da utilização; e,
- Ter bom tempo de presa para que o material possa ser introduzido no canal radicular.

## **Materiais obturadores do canal radicular**

### **■ Sólidas**

#### ● Cones de guta-percha:

Diz-se das substâncias obturadoras que não mudam de estado físico e são representadas pelos cones de guta-percha. A guta-percha é um vegetal extraído, sob a forma de látex, de árvores da família das sapotáceas e, para a fabricação dos cones, recebe, entre outros produtos, o óxido de zinco (corpo, rigidez, radiopacidade e atividade antimicrobiana), pigmento (cor), ácido esteárico (ponto de fusão), hidroxitolueno butilado (antioxidante), sulfato de bário (radiopacidade).

Os cones de guta-percha possuem estabilidade dimensional, são bem tolerados pelos tecidos periapicais, radiopacos, não alteram a cor dentária, fácil remoção, relativa rigidez e não aderem às paredes dentinárias.

Os cones de guta-percha apresentam-se no comércio sob a forma de cones principais ou calibrados, com diâmetro e conicidade aproximados aos instrumentos e cones acessórios ou secundários, que possuem conicidades variadas e pontas afiladas. O cone principal percorre todo o comprimento do canal radicular instrumentado e deve se ajustar ao batente apical. Os cones acessórios preenchem os espaços existentes entre o cone principal e a parede do canal radicular.

A obturação é constituída em sua maior parte pela guta-percha. Os cimentos ou resinas têm como finalidade reduzir a interface existente entre a guta-percha e as paredes do canal.

### **■ Cimentos e resinas**

Cimentos e resinas são substâncias seladoras que modificam o seu estado físico. Existe no mercado uma grande quantidade de substâncias seladoras. A seleção de uma delas é determinada pelas suas propriedades físicas e biológicas.

As substâncias seladoras podem ser classificadas de acordo com seu principal componente em:

- Cimento à base de óxido de zinco e eugenol:

Apresenta-se, em geral, na forma de pó e de líquido. O pó tem como componente principal o óxido de zinco. O líquido é constituído, basicamente, de essência de cravo, conhecido como eugenol. Outros agentes são incorporados visando a melhorar propriedades como tempo de presa, escoamento, radiopacidade, plasticidade, biocompatibilidade. Sendo assim, diferentes marcas comerciais estão disponibilizadas: Pulp Canal Sealer EWT® (Kerr, Romulus, USA), Endomethasone® (Septodont, Paris, France), Fill Canal® (DG Ligas Odontológicas, Catumbi, Brazil), Endofill® (Dentsply, Petrópolis, Brazil) (Figura 1).

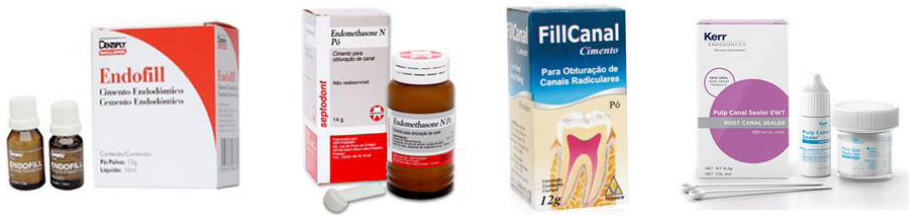

Figura 1 - Cimentos à base de óxido de zinco e eugenol. (Imagens obtidas dos fabricantes)

Este cimento apresenta propriedades físico-químicas satisfatórias (Leonardo, Leal; 1998), porém o eugenol apresenta citotoxicidade (Scarparo et al., 2009) e altas doses deste componente podem levar à irritação tecidual e interferir no processo de reparo. Portanto, deve-se ter cuidado na proporção pó/líquido e na sua manipulação.

- Cimento à base de resinas:

São divididos, conforme a resina que os compõem, em epóxi ou metacrilato (Figura 2).

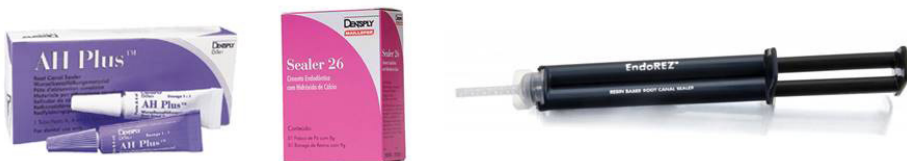

Figura 2 - Cimentos à base de resinas. (Imagens obtidas dos fabricantes)

AH Plus® (Dentsply DeTrey, Konstanz, Germany) (pasta/pasta), Sealer 26 (Dentsply, Petrópolis, Brazil) (pó/resina), são exemplos de cimentos à base de resina epóxi. Apresentam propriedades físico-químicas satisfatórias, com excelentes propriedades adesivas (Cañadas et al., 2014). Além disso, o cimento AH Plus® apresenta bom comportamento biológico (Tavares et al., 2013).

EndoRez® (Ultradent, South Jordan, USA) é composto por resina metacrilato. Apresenta baixo comportamento biológico (Scarparo et al., 2009).

- Cimentos à base de hidróxido de cálcio:

Levando em consideração as excelentes propriedades biológicas do hidróxido de cálcio, o Sealapex® (Kerr, Romulus, USA) (pasta/pasta) foi introduzido no mercado. Apresenta em sua composição, além do hidróxido de cálcio, outras substâncias ou veículos para melhorar as propriedades físico-químicas. Este cimento merece destaque por apresentar estímulo à deposição de tecido mineralizado, levando ao fechamento apical (Holland; Souza, 1985). O cimento Sealer 26®, à base de resina epóxi, apresenta também em sua fórmula o hidróxido de cálcio (Figura 3).

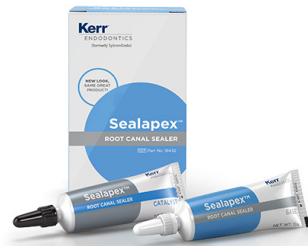

Figura 3 - Cimentos à base de hidróxido de cálcio. (Imagens obtidas dos fabricantes)

- Cimentos à base de silicato de cálcio:

São cimentos chamados de biocerâmicos ou bioativos, por apresentarem potencial de bioatividade (formação de hidroxiapatita) e biocompatibilidade. São também conhecidos como cimentos à base de MTA (Agregado de trióxido mineral). Seus principais componentes são o silicato tricálcio, silicato dicálcio, incluem, ainda, outras substâncias que conferem ao cimento propriedades de selamento, radiopacidade, viscosidade, entre outras.

Exemplos comerciais são: EndoSequence® (Brasseler, Savannah, USA), Bio-C Sealer® (Angelus, Londrina, Brasil) e Sealer Plus BC® (MK Life, Porto Alegre, Brasil) (Figura 4).

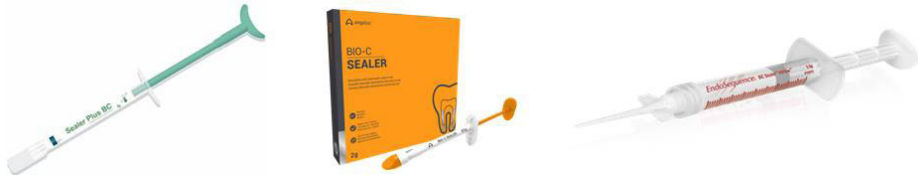

Figura 4 - Cimentos à base de silicato de cálcio. (Imagens obtidas dos fabricantes)

## Descrição Operatória

### ■ Fundamentos:

Na consulta de obturação do canal radicular, antes de iniciar os procedimentos técnicos, por meio de breve entrevista com o paciente é importante saber quais os eventos ocorridos com o dente em questão desde a última seção até o momento atual.

A partir daí, seguem-se os critérios estabelecidos pelo item que aborda as “condições ideais para a obturação do canal radicular”. Obviamente, será necessária uma “revisão” de todo o espaço preparado do canal radicular com o instrumento memória e irrigação abundante, visando a remover qualquer obstáculo que interfira na obturação, tais como restos de dentina excisada ou medicação intracanal.

Saliente-se que não há objeção a alguma complementação do preparo que for considerada necessária.

Antes de iniciar a obturação deve-se secar muito bem o canal radicular com pontas de papel absorvente estéreis. A escolha das pontas de papel dependerá do calibre do instrumento memória, devendo ser introduzidas no comprimento de trabalho sequencialmente até ocorrer a secagem completa do canal radicular.

### ■ Pontos críticos da obturação do canal radicular:

- Seleção do cone principal:

A importância da correta seleção do cone principal de guta-percha prende-se ao fato de que o canal radicular deve ser hermeticamente preenchido, impedindo que exsudatos periapicais penetrem no seu interior e, ainda, deve vedar o forame para que o material obturador (cones acessórios, cimentos, resinas) não extravasem para a região do ligamento periodontal, buscando, também, obstruir a passagem de microrganismos remanescentes no canal radicular para os tecidos adjacentes (figura 5).

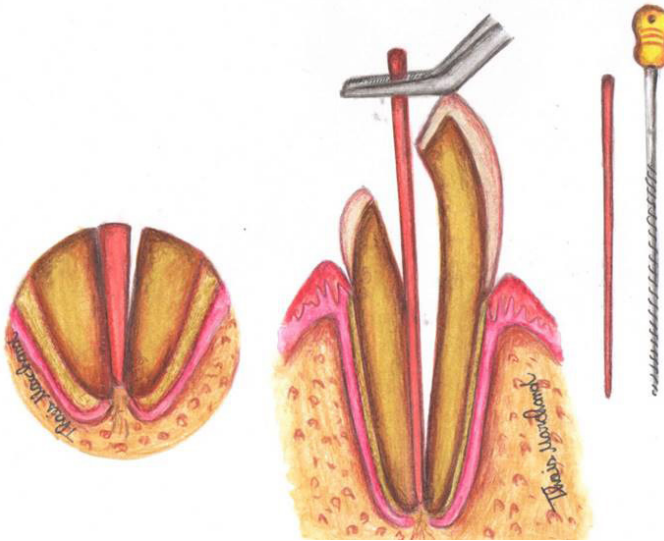


Figura 5 - Seleção do cone mestre. (Imagem dos autores)

A técnica da seleção do cone principal de guta-percha deverá obedecer alguns requisitos:

- atingir todo o comprimento preparado do canal radicular;
- ao sofrer leve pressão em direção à região apical do canal radicular, não ultrapassar o batente produzido pela instrumentação; e,

- apresentar uma sutil resistência à tração ao tentar removê-lo da posição mais apical.

Toma-se como parâmetro o instrumento memória, assim podem ter as seguintes situações:

- o cone principal de guta-percha utilizado cumpriu exatamente os requisitos apresentados acima;
- o cone principal de guta-percha atingiu o comprimento de trabalho mas não ocorreu adaptação às paredes nos milímetros finais, isto é, ficou frouxo, não se ajustou, podendo até ultrapassar o limite de trabalho estabelecido no preparo. Não havendo a adaptação do cone de guta-percha no comprimento de trabalho, significa que o seu calibre é inferior ao necessário, exigindo, assim, a calibração desse ou a escolha de um mais calibroso;
- o cone travou antes, não conseguindo atingir o comprimento desejado. O fato de o cone não ter tido espaço para penetrar em todo o comprimento preparado, exigirá que seja aumentado o calibre do instrumento final do preparo. Considerando que o desgaste das paredes tenha atingido um limite máximo, pode-se optar por utilizar um cone de menor calibre do que o correspondente ao instrumento memória.

Selecionado o cone principal de guta-percha, deve ser comprovado se o mesmo está na posição desejada por meio de uma imagem radiográfica.

Conferida a posição do cone de guta-percha na radiografia, ele deve ser removido do canal radicular e depositado numa superfície limpa e segura, enquanto são providenciadas as manobras seguintes.

- Espatulação do cimento:

Para iniciar a espatulação do cimento é necessário ter à disposição o instrumental e o material necessários (placa de vidro, espátula de cimento e material obturador).

O material obturador, cimento ou resina, que pode ter como apresentação pó/líquido ou pasta/pasta, deve ser depositado numa das extremidades da placa, a fim de deixar bom espaço para a manobra. Esta deve ser iniciada com a mistura dos dois componentes. Segue-se a espatulação propriamente dita com a espátula de cimento continuando a mistura ao mesmo tempo em que o material é pressionado de encontro à placa de vidro, buscando a homogeneização dos dois componentes e, se for o caso, a trituração dos grânulos do pó, até atingir uma consistência que, ao levantar a espátula com o cimento/resina, haja a formação de um fio com o comprimento de, mais ou menos, 2,5 ou 3 cm.

- Inserção do cone principal de guta-percha com cimento:

Concluída a espatulação, tendo-se atingido a consistência correta, segue-se, imediatamente, a inserção do material obturador. O cone principal deve ser besuntado com o cimento/resina e introduzido no canal radicular até atingir o batente apical.

- Inserção dos cones acessórios de guta-percha (Técnica da condensação lateral):

Os cones acessórios de guta-percha, pela sua forma afilada, ocuparão os espaços criados entre o cone principal e as paredes do canal radicular.

Após a colocação de 1 ou 2 cones acessórios, o espaçador (em geral n. 25 [vermelho] ou 30 [azul]) deve ser introduzido no canal radicular até encontrar resistência, sempre no mesmo local e, com movimento de lateralidade, busca-se abrir espaço ao mesmo tempo em que os cones são empurrados de encontro uns aos outros ou contra as paredes do canal. A remoção do espaçador deve ser feita com movimento anti-horário. No espaço aberto pelo espaçador, deve ser introduzido o cone acessório até ele encontrar resistência (não pressionar excessivamente para evitar que o cone “enrugue” nos milímetros finais da sua ponta). Deverão ser introduzidos tantos cones acessórios quantos necessários para preencher o início do terço cervical do canal radicular a partir do terço médio (Figura 6).



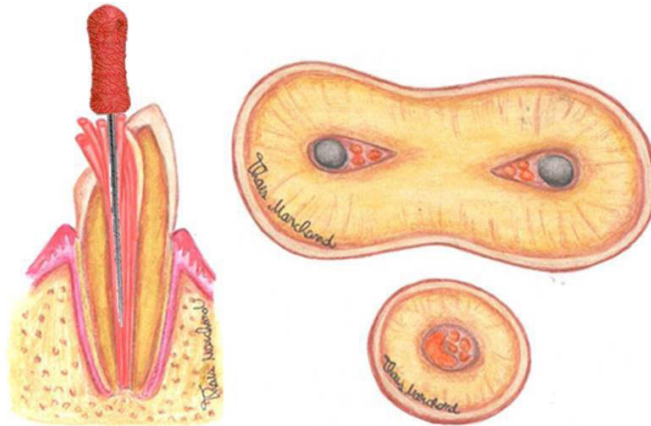


Figura 6 - Condensação lateral dos cones acessórios. (Imagem dos autores)

O segmento dos cones de gutta-percha que exceder a coroa deve ser cortado para facilitar a colocação dos cones subsequentes (tesoura pequena). Em seguida, deve ser realizada uma radiografia para avaliação da qualidade da obturação.

Tendo sido considerada a obturação de boa qualidade, procede-se o corte dos cones de gutta-percha na embocadura do canal radicular com um instrumento aquecido (Condensadores de Paiva) seguido da compactação vertical com um condensador a frio, compatível com o diâmetro cervical do canal radicular. Nos dentes anteriores, para evitar interferência do material obturador na cor do dente, a obturação deverá ser removida 2 mm para dentro do canal radicular (Figura 7).

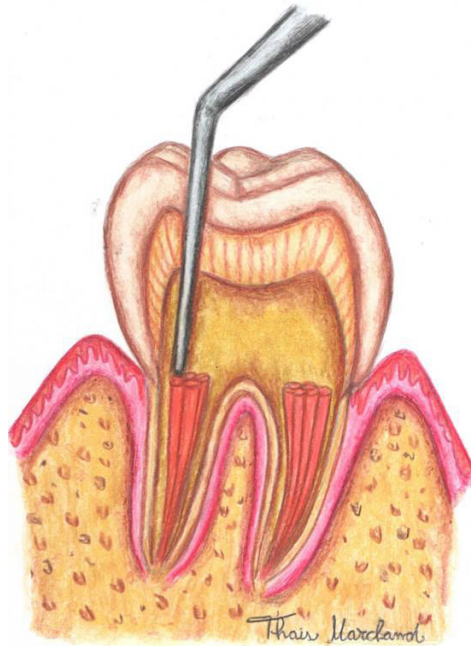


Figura 7 - Corte da obturação. (Imagem dos autores)

Após a realização do corte e condensação dos cones de guta-percha na embocadura do canal radicular, é realizada a limpeza da câmara pulpar com bolinhas de algodão embebidas em álcool, removendo os restos do material obturador.

Com a câmara pulpar limpa, é realizado o procedimento restaurador com material selador provisório e ionômero de vidro ou resina, se a opção for pela restauração definitiva do dente.

## Referências

1. Cañadas PS, Berástegui E, Gatón-Hernández P, Silva LA, Leite GA, Silva RS. Physicochemical properties and interfacial adaptation of root canal sealers. *Braz Dent J.* 2014; 25(5):435-41.
2. Chandra BS, Gopikrishna V. *Grossman's Endodontic Practice - 13th ed.* Wolters Kluwer Health; 2014.
3. Holland R, Souza V. Ability of a new calcium hydroxide root canal filling material to induce hard tissue formation. *J Endod.* 1985; 11(12):535-43.
4. Leonardo MR; Leal J.M. *Endodontia: Tratamento de canais radiculares.* 3ª ed. São Paulo: Panamericana; 1998.
5. Scarparo RK, Grecca FS, Fachin EV. Analysis of tissue reactions to methacrylate resin-based, epoxy resin-based, and zinc oxide-eugenol endodontic sealers. *J Endod.* 2009; 35(2):229 -232.
6. Tavares CO, Böttcher DE, Assmann E, Kopper PMP, Figueiredo JAP, Grecca FS, Scarparo RK. Tissue reactions to a new mineral trioxide aggregate-containing endodontic sealer. *J Endod.* 2013; 39(5):653-657.



## CAPÍTULO 8

# PARTICULARIDADES DO TRATAMENTO ENDODÔNTICO DOS POLIRRADICULARES

---

RICARDO ABREU DA ROSA  
SIMONE BONATO LUISI

### **Conceito:**

Os dentes polirradiculares apresentam mais de uma raiz e, conseqüentemente, um maior número de canais radiculares.

### **Considerações Preliminares:**

São dentes posteriores, frequentemente suas raízes apresentam curvaturas, são mais atrésicos quando comparados com os dentes monorradiculares, apresentando uma maior dificuldade e complexidade na execução operatória do tratamento endodôntico.

### **Introdução, Importância e Justificativa:**

Existem fatores que dificultam o tratamento endodôntico nos dentes polirradiculares. O estudo aprofundado destas dificuldades e o conseqüente desenvolvimento de estratégias para solucioná-las é o caminho para obtenção do sucesso.

## Descrição Operatória e Fundamentos:

Seguem estratégias específicas para o tratamento endodôntico em dentes polirradiculares baseadas nas peculiaridades destes dentes de acordo com cada uma das etapas operatórias.

### ■ **Abertura Coronária:**

O conhecimento da anatomia dentária externa e interna é de fundamental importância para uma adequada abertura e localização da embocadura dos canais radiculares. Não se pode localizar um canal radicular sem conhecê-lo previamente. Veja mais detalhes no Capítulo 3 de Morfologia dentária e abertura coronária.

A parede oclusal ou teto da câmara pulpar apresenta tantas reentrâncias quantas são as cúspides dentárias. Nesse sentido, a remoção completa do teto da câmara pulpar, é fundamental para permitir a adequada visualização e localização de todos os canais radiculares. Em polirradiculares esta etapa pode ser realizada com a broca Endo Z em baixa rotação, a qual não possui ponta ativa. Além disso, a atresia da câmara pulpar é uma situação comum, principalmente em pacientes de idade avançada. Nessas situações, há uma diminuição no volume da câmara pulpar e, em função da deposição de dentina secundária, o teto da câmara se localiza muito próximo ao assoalho pulpar. Sendo assim, pode ser realizada uma radiografia interproximal (*Bite-wing*) como recurso complementar para avaliação minuciosa da distância entre o teto e o assoalho da câmara pulpar (Figura 1). Do contrário, uma abertura coronária menos criteriosa e sem es-

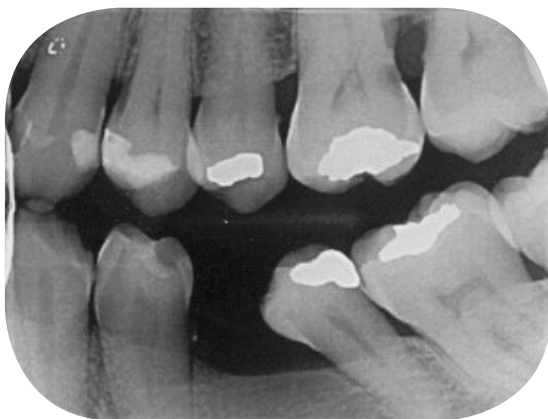

Figura 1 - Radiografia interproximal (*Bite-wing*).  
(Imagem dos autores)

ses cuidados pode levar à perfuração do assoalho da câmara pulpar e comunicação com o periodonto na região de furca, dificultando o prognóstico do caso.

Durante o tratamento endodôntico é imprescindível a utilização de isolamento absoluto. Entretanto, durante a etapa de abertura coronária, especialmente em dentes com câmara pulpar mineralizada, pode ser protelada a utilização do isolamento absoluto até a completa localização dos canais radiculares. Muitas vezes, em função de calcificações presentes na câmara pulpar e na entrada dos canais radiculares, torna-se difícil a identificação dos mesmos. Portanto, a posição do dente no arco e sua relação com os dentes vizinhos podem orientar a busca por canais radiculares atrésicos previamente à utilização do isolamento absoluto. Além disso, dentes com ampla destruição coronária ou com grandes restaurações de amálgama ou resina composta dificultam a etapa de abertura coronária. Nestas situações, também é indicado realizar o isolamento absoluto após a localização dos canais radiculares. Vale ressaltar que, assim que os canais radiculares forem localizados, o isolamento absoluto deve ser realizado.

### ■ **Desgaste compensatório ou forma de conveniência:**

É comum observar-se projeções dentinárias na parede mesial da câmara pulpar de molares, dificultando a localização dos canais radiculares. O desgaste compensatório é o último procedimento operatório realizado na etapa de abertura coronária e tem por objetivo deixar as paredes paralelas ou levemente divergentes para oclusal a fim de facilitar o acesso e a visualização de todos os canais radiculares (Figura 2). Após a eliminação destas projeções dentinárias, deve ser possível visualizar de forma direta ou indireta a entrada dos canais radiculares. Esta manobra é realizada sempre com uma broca Endo Z ou com uma ponta diamantada #3082, ambas com pontas inativas.

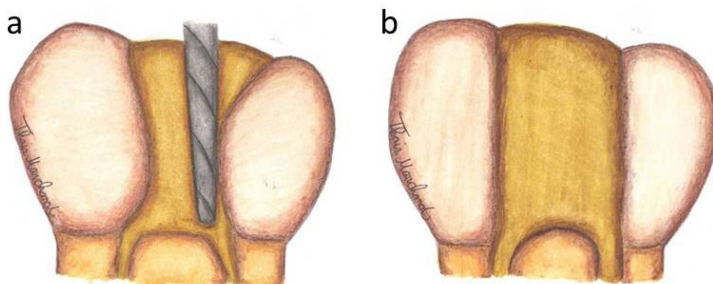


Figura 2 - Desgaste compensatório em corte coronal: a) presença de projeções dentinárias e ação de desgaste lateral do instrumento rotatório; b) cavidade de acesso sem as projeções dentinárias, com visualização livre a entrada dos canais radiculares. (Imagem dos autores)

### ■ **Odontometria:**

Esta etapa exige extrema organização para definição do correto comprimento de trabalho (CT) para cada um dos canais radiculares. É importante realizar o registro do nome de cada canal radicular, seu comprimento de trabalho provisório (CTP), número do instrumento endodôntico utilizado na odontometria, ponto de referência para cada um dos canais radiculares, distância da ponta do instrumento endodôntico ao vértice radiográfico, comprimento real do dente (CRD) e CT.

O conhecimento do diâmetro, orientação, secção e comprimento médio de cada canal radicular são fundamentais para a correta odontometria. Tais aspectos podem ser estudados no Capítulo 3 de Morfologia dentária e abertura coronária. Para obter-se uma imagem radiográfica que permita a visualização da ponta do instrumento endodôntico deve-se utilizar no mínimo um instrumento de calibre #15 em cada um dos canais radiculares. Entretanto, em canais atrésicos, com curvaturas acentuadas, deve-se realizar a exploração ou penetração desinfetante, no CTP, inicialmente com limas endodônticas da série especial (#8 ou #10), pré-curvadas, com farta irrigação antes do uso de um instrumento #15. Após posicionar as limas em cada um dos canais radiculares no CTP, deve-se realizar a radiografia de odontometria.

Nos dentes posteriores, a escolha do ponto de referência deve adotar o critério de proximidade ao canal radicular. Portanto, cos-

tuma-se atribuir como ponto de referência a ponta da cúspide que leva o mesmo nome do canal radicular a ser trabalhado. Por exemplo, nos canais radiculares dos molares inferiores, têm-se as cúspides méso-vestibular, méso-lingual e disto-vestibular como pontos de referência para os canais méso-vestibular, méso-lingual e distal, respectivamente. Nos molares superiores, a cúspide méso-vestibular será ponto de referência para os canais radiculares méso-vestibular e méso-palatino e as cúspides disto-vestibular e palatina para os canais radiculares disto-vestibular e palatino, respectivamente.

Esta escolha é definida no momento da exploração ou penetração desinfetante quando o cursor de silicone tangencia o ponto coronário (ponto de referência) mais próximo ao canal radicular trabalhado. Em polirradiculares, ao realizar a odontometria pela técnica de Ingle, devem-se posicionar um instrumento endodôntico no CTP de cada canal radicular e realizar uma radiografia que permita a visualização individualizada dos canais. Nos molares superiores, normalmente é possível visualizar todos os canais radiculares com incidência ortorrádial, ou seja, sem variação da angulação horizontal.

Entretanto, em algumas situações, pode ocorrer a sobreposição de duas raízes de um mesmo dente ou a sobreposição de dois canais radiculares de uma mesma raiz e, nestes casos, devem-se fazer uma tomada radiográfica que permita a dissociação dos canais e, portanto, está indicado o uso da técnica radiográfica de Clark. Essa sobreposição é verificada quando as raízes ou os canais radiculares estão posicionados um em vestibular e outro em palatino ou lingual. Isso geralmente ocorre nos pré-molares superiores, na raiz mesial dos molares inferiores, na raiz méso-vestibular dos molares superiores quando presente dois canais (méso-vestibular e méso-palatino) e na raiz distal dos molares inferiores quando presente dois canais (disto-vestibular e o disto-lingual) na mesma raiz (Figura 3).

A técnica radiográfica de Clark consiste na variação do ângulo horizontal para tomada radiográfica, ou seja, a realização de uma incidência distorradial ou mesiorradial. Esta técnica se baseia no fato de que o canal radicular que está localizado por lingual ou palatino sempre irá posicionar-se para o lado em que foi realizada a incidên-



cia do raio X. Por exemplo, para a realização da odontometria de um molar inferior, onde uma incidência ortorradial apresente os canais méso-vestibular e méso-lingual sobrepostos, deve-se realizar uma segunda incidência, mesiorradial. Neste caso, como o feixe de raio X foi mesializado, o canal méso-lingual, que antes estava sobreposto ao méso-vestibular, se apresentará na imagem radiográfica para mesial em relação ao canal méso-vestibular.

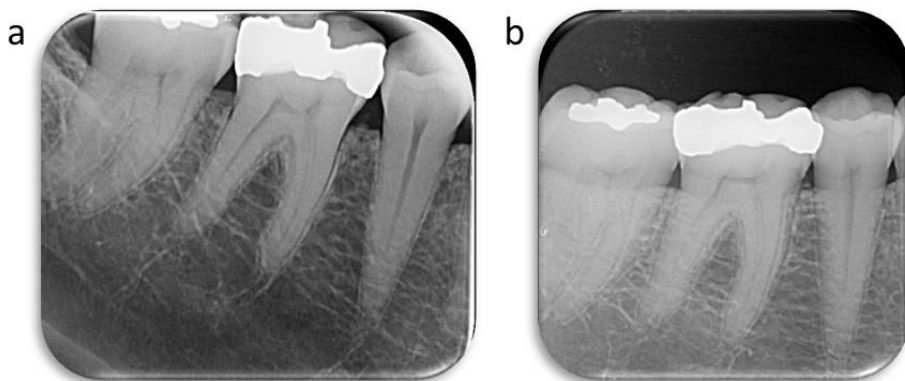


Figura 3 - Radiografia periapical de um molar inferior com quatro canais: a) radiografia ortorradial, sendo visualizado dois canais na raiz mesial e um canal na raiz distal; b) radiografia mesiorradial, sendo visualizado dois canais na raiz mesial e dois canais na raiz distal. (Imagem dos autores)

Se ao realizar uma radiografia periapical inicial ortorradial de um primeiro molar superior for observada alguma sobreposição das raízes vestibulares sobre a palatina, o que não é comum acontecer, deve-se realizar uma nova incidência pela técnica de Clark.

Existe uma convenção quando se usa a técnica radiográfica de Clark de se utilizar a mesialização sempre que possível, entretanto existem alguns casos onde a distalização se impõe como primeira escolha. No caso abaixo ilustrado (Figura 4), a raiz méso-vestibular apresenta-se sobreposta ao canal palatino em uma incidência ortorradial. Na segunda incidência distorradial a raiz méso-vestibular se apresenta mais a mesial em comparação com a primeira tomada radiográfica (ortorradial).

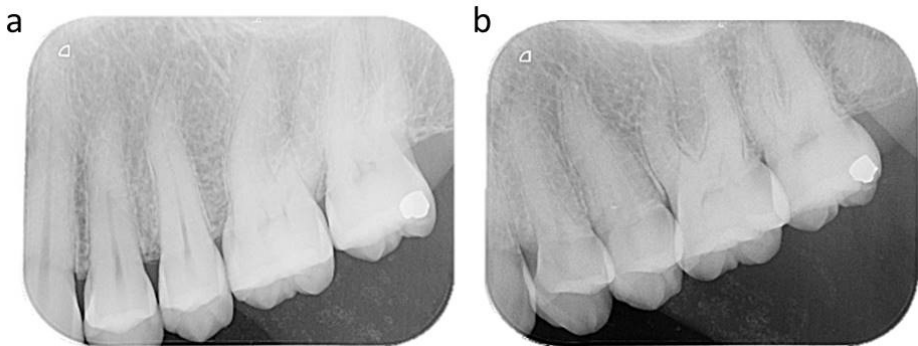


Figura 4 - Radiografia periapical do primeiro molar superior: a) incidência ortorrádial com sobreposição da raiz méso-vestibular sobre a raiz palatina e b) incidência distorrádial a raiz méso-vestibular se apresentando mais a mesial em comparação com a primeira tomada radiográfica (ortorrádial). (Imagem dos autores)

Nos molares superiores é comum ocorrer a sobreposição do processo zigomático da maxila sobre o ápice das raízes dos molares superiores. Nesses casos, pode-se diminuir a angulação vertical do feixe de raio X. Desse modo, por meio de uma adaptação da técnica radiográfica convencional periapical (técnica radiográfica da bisettriz) é possível obter maior paralelismo da película radiográfica em relação ao objeto a ser radiografado (molar superior). Essa técnica radiográfica proposta por Le Master e que leva seu nome, é de fácil aplicação e consiste na colocação de um rolete de algodão, fixado à película radiográfica e posicionado na altura da coroa dos molares superiores, melhorando as condições de paralelismo entre o longo eixo da película e o dente a ser radiografado (Freitas, 1994) (Figuras 5 e 6).

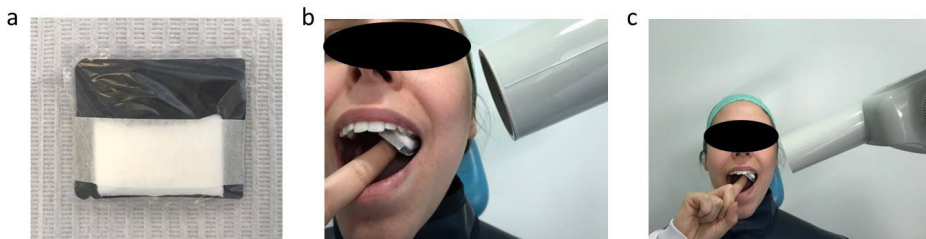

Figura 5 - Técnica radiográfica Le Master: a) rolete de algodão, fixado à película radiográfica; b) película radiográfica posicionada com o rolete de algodão na altura da coroa dos molares superiores; c) posicionamento do paciente e da fonte de RX. (Imagem dos autores)

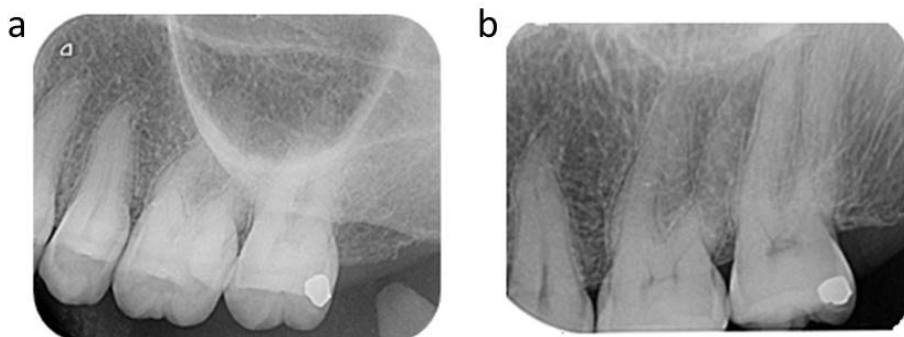


Figura 6 - a) radiografia periapical dos molares superiores com sobreposição do processo zigomático da maxila sobre o ápice das raízes b) radiografia pela técnica Le Master. (Imagem dos autores)

### ■ **Preparo químico mecânico:**

Como dito anteriormente, é comum os canais radiculares dos dentes polirradiculares, especialmente os molares, apresentarem-se atrésicos e com curvaturas importantes, principalmente na região apical, tornando o tratamento endodôntico complexo nessas situações (Leeb, 1983). Nesse sentido, alguns cuidados durante a fase do preparo químico mecânico (PQM) devem ser tomados a fim de evitar acidentes durante a execução da técnica operatória.

É comum a formação de degraus durante o preparo do terço cervical e até mesmo durante o PQM dos canais radiculares. O degrau consiste em uma irregularidade criada na parede de um canal radicular aquém do CT, sem haver comunicação com o periodonto. Pode ser originado após pressão excessiva da broca utilizada para realização do preparo do terço cervical, por exemplo. Para evitar esta intercorrência deve-se utilizar broca compatível com o diâmetro do canal radicular sem realizar pressão apical excessiva e sempre após a exploração prévia do canal radicular com instrumentos endodônticos #8, #10 e #15.

Durante o PQM pode ocorrer a formação de um degrau pelo uso de instrumentos endodônticos com diâmetros não compatíveis com o diâmetro e curvatura do canal radicular. Para evitar a formação de degraus durante o PQM, menor deve ser o ângulo de rotação à direita do instrumento endodôntico durante a técnica coroa-ápice. Ou seja, segue-se apenas com a realização de  $\frac{1}{4}$  de volta no sentido horário, seguida de irrigação abundante e troca para um instrumento endodôntico de calibre imediatamente inferior. Quando grandes ângulos de rotação à direita são realizados, maior será o roscamento do instrumento no sentido apical do canal radicular e a resistência ao corte da dentina, favorecendo a formação de degraus (Figura 7).

Durante a realização do PQM, também podemos enfrentar uma grande dificuldade de dilatação dos canais radiculares nos dentes polirradiculares, especialmente em canais curvos. Entretanto, para promover adequada limpeza da região apical e permitir uma adequada realização da obturação o ideal é confeccionar um batente apical com, no mínimo, um instrumento apical final (IAF) #25. Por outro lado, ampliações apicais excessivas podem levar à ocorrência de transportes apicais. O transporte ou desvio apical é a mudança do trajeto de um canal radicular curvo no seu segmento apical. Ocorre devido a um desgaste progressivo e demasiado na parede externa de um canal radicular curvo (porção convexa do canal) na região apical. Como normalmente as raízes mesial dos molares inferiores e méso-vestibular dos molares superiores apresentam curvaturas apicais importantes, cuidado especial deve ser tomado a fim de evitar este tipo de acidente durante o PQM. Quando o transporte apical alcança o comprimento de patência e modifica a forma original do forame é denominado transporte apical externo ou *zip* (Figura 8A). Porém, quando permanece restrito



Figura 7 - Degrão localizado na entrada da curvatura do terço apical do canal radicular em corte coronal (Imagem dos autores)

à massa dentinária sem se exteriorizar, é denominado transporte apical interno (Figura 8B).

Para evitar a formação de desvios apicais, sejam eles internos ou externos, deve-se utilizar instrumentos endodônticos de maior flexibilidade para o preparo da região apical, especialmente as limas do tipo *Flexofile*. Além disso, o grau de ampliação do terço apical deve ser compatível com a anatomia desta porção radicular, levando em consideração o quão amplo ou atrésico é este canal radicular e o quão curva é esta raiz. Nesse sentido, em canais radiculares curvos como méso-vestibular e méso-lingual de molares inferiores e méso-vestibular de molares superiores, não é recomendada a ampliação apical superior a instrumentos #30. Ampliações superiores a um instrumento #30, na maioria das vezes, levam ao transporte apical. Cabe ressaltar ainda, que o pré-curvamento destes instrumentos é fundamental para minimizar a ocorrência de desvio apical.

A parede dentinária interna dos canais radiculares mesiais de molares inferiores apresenta uma espessura menor quando comparada com a parede externa. Esta observação foi feita em 1980 quando Abou-Rass et al. alertaram a possibilidade de desgastes acentuados nas paredes internas da furca, denominando tal região como “zona de risco” e a região externa do canal radicular como “zona de segurança”. Nesse sentido, deve-se ter cuidado, pois desgastes na zona de risco podem promover rasgos e perfurações (comunicações com o periodonto) de maneira indesejada (Figura 9).

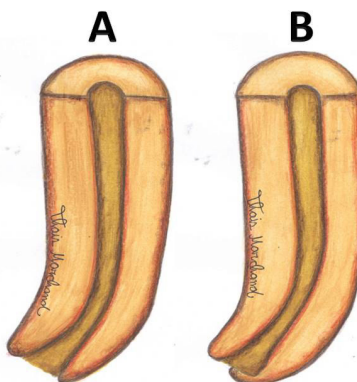


Figura 8 - Transporte apical em corte coronal: A) Transporte apical interno; B) transporte apical externo ou zip. (Imagem dos autores)

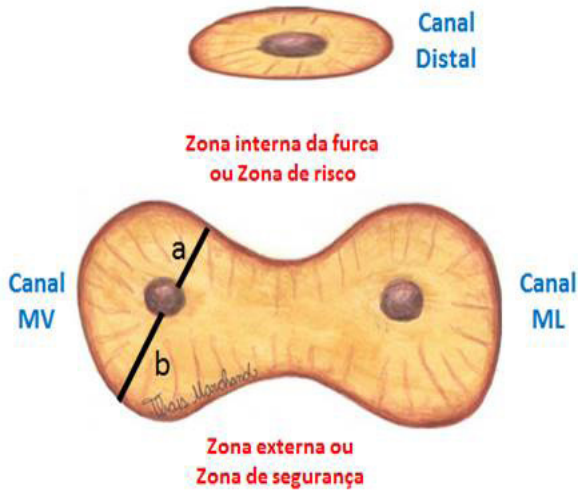


Figura 9 - Corte axial de um molar inferior evidenciando a zona de risco (a) e zona de segurança (b). (Imagem dos autores)

### ■ **Obturação do canal radicular:**

Nos dentes polirradiculares, deve-se conduzir a conometria da mesma forma como foi conduzida a odontometria. Selecionar os cones principais de guta-percha de todos os canais radiculares e realizar a radiografia conométrica, com dissociação sempre que necessário. Assim como comentado para a radiografia de odontometria, normalmente nos molares inferiores, é necessária a dissociação radiográfica (mesialização) para identificação da posição dos cones principais de guta-percha nos canais radiculares méso-vestibular e méso-lingual. Já nos molares superiores, muitas vezes é preciso realizar a dissociação radiográfica (distalização) para visualizar a posição dos cones principais de guta-percha nos canais radiculares presentes na raiz méso-vestibular. Da mesma forma, caso os canais radiculares, vestibular e palatino, dos pré-molares superiores estiverem sobrepostos, deve-se realizar uma incidência distorradial para confirmar o limite apical dos cones principais de guta percha.

Após confirmação visual, tátil e radiográfica dos cones principais de guta-percha, a dinâmica da obturação deve ser planejada. A ob-

turação dos canais radiculares de dentes polirradiculares pode ser realizada de maneira individualizada ou não. Na primeira situação, cada canal radicular será obturado separadamente. O início da obturação do próximo canal radicular só ocorrerá após a inserção dos cones acessórios de guta percha (com uso da técnica de condensação lateral para obturação) e corte com instrumento aquecido (calçador de Paiva) na embocadura do canal radicular. Quando se optar por obturar todos os canais radiculares ao mesmo tempo, deve-se levar cada cone principal de guta-percha ao seu respectivo canal radicular e, alternadamente, inserir os cones acessórios de guta percha em cada um deles. A escolha de cada uma das técnicas dependerá de alguns aspectos:

Se dois canais radiculares apresentam um único forame, um cone principal de guta-percha fará o selamento do limite apical do preparo e o outro apenas preencherá seu trajeto até encontrar o principal. No momento da obturação respeite a ordem de inserção dos cones de guta-percha, sendo que o cone principal de guta-percha responsável pelo selamento do limite apical deverá ser inserido primeiro.

Nestes casos e em outros onde há uma proximidade muito grande dos canais radiculares (alguns iniciam em um único canal e bifurcam em dois no terço médio ou apical, por exemplo) está indicada a obturação simultânea dos dois canais.

Se os canais radiculares forem bem afastados, com trajetos distintos pode-se optar pela obturação individualizada dos mesmos. Cabe ressaltar que deve-se proteger a entrada do(s) canal(is) que não serão obturados naquele momento com um cone de papel absorvente bem calibroso ou com algodão estéril para impedir a entrada de cimento obturador ou até mesmo cones acessórios de guta-percha nestes canais. Somente após a condensação lateral e a remoção do excesso de cones de guta percha com instrumento aquecido deverá ser iniciada a obturação do canal radicular seguinte. Para isso, o cone de papel absorvente posicionado no canal radicular a ser obturado ou o algodão estéril deve ser removido, e o cone principal de guta-percha besuntado em cimento endodôntico obturador deve ser levado ao CT.

## Considerações Gerais:

Abaixo, seguem alguns tópicos fundamentais que irão facilitar o tratamento endodôntico de dentes polirradiculares:

- Inicie a inserção dos instrumentos endodônticos para realização da odontometria pelo canal radicular de mais difícil acesso ou inserção. Por exemplo, nos molares superiores inicie pelos canais radiculares méso-vestibular e méso-palatino, para seguir nos demais canais disto-vestibular e palatino, normalmente mais volumosos e de mais fácil visualização;
- Não está indicada a realização do PQM em todos os canais radiculares ao mesmo tempo, pois cada canal apresenta as suas individualidades, tais como: CT, diâmetro, curvatura, inclinação, situação clínica, bem como um ponto de referência. Somente prepare o 2º, 3º e 4º canal após o PQM do 1º;
- Em casos de necrose parcial (por exemplo, canal radicular distal necrosado e canais mesiais com polpa viva, em um molar inferior) inicie o PQM sempre pelo canal com necrose pulpar;
- Inicie o PQM pelo canal radicular de mais fácil acesso. Por exemplo, nos molares inferiores, inicie o PQM pelo canal distal. Após completar o preparo deste canal, dedique-se a um dos canais radiculares mesiais;
- Deve-se partir do princípio de que todos os canais radiculares apresentam algum grau de curvatura e, portanto, sempre pré-curve os instrumentos endodônticos;
- Não esqueça de irrigar bastante os canais radiculares, com o devido espaço para refluxo da solução, pois em canais radiculares curvos e atrésicos o empacotamento de dentina é muito mais acentuado do que em canais amplos e retos. Quando não souber o que fazer, irrigue! e,
- Ao realizar a obturação endodôntica, inicie pelo canal radicular mais difícil de acessar, pois você terá uma melhor visualização e, conseqüentemente, um melhor acesso a este canal. Só então prossiga para a obturação dos demais canais.



## **Referências:**

1. Abou-Rass M, Frank AL, Glick DH. The anticurvature filling method to prepare the curved root canal. J Amer Dent Ass. 1980;101(5):792-4.
2. Freitas A, Nicodemo RA. Radiologia Odontológica. 3. ed. São Paulo: Artes Médicas. 1994.
3. Leeb J. Canal Orifice Enlargement as Related to Biomechanical Preparation. J Endod. 1983;9(11):463-70.



ENDODONTIA

EDITORA  
**Evan**graf  
LTDA.

