

Equipe de Endodontia da UFRGS

ENDODONTIA PRÉ-CLÍNICA

Equipe de Endodontia da UFRGS

ENDODONTIA PRÉ-CLÍNICA

ODONTOLOGIA / UFRGS

1ª EDIÇÃO

EDITORA
Evangraf
LTDA.

Porto Alegre, 2020

© Dos autores - 2020 - Todos os direitos reservados

Produção Gráfica e Impressão:
Evangraf - evangraf@terra.com.br
(51) 3336.2466

Dados Internacionais de Catalogação na Publicação (CIP)

E56 Endodontia pré-clínica / Odontologia UFRGS. – 1. ed. – Porto Alegre : Evangraf, 2020.
136 p. : il.

Inclui bibliografia.
ISBN 978-65-5699-008-8

1. Odontologia. 2. Endodontia. I. Universidade Federal do Rio Grande do Sul. Faculdade de Odontologia.

CDU 661.314.163

(Bibliotecária responsável: Sabrina Leal Araujo – CRB 8/10213)

É proibida a reprodução total ou parcial desta obra,
por qualquer meio e para qualquer fim, sem a autorização prévia
dos autores. Obra protegida pela Lei dos Direitos Autorais.

Impresso no Brasil – Printed in Brazil

CAPÍTULO 8

PARTICULARIDADES DO TRATAMENTO ENDODÔNTICO DOS POLIRRADICULARES

RICARDO ABREU DA ROSA
SIMONE BONATO LUISI

Conceito:

Os dentes polirradiculares apresentam mais de uma raiz e, conseqüentemente, um maior número de canais radiculares.

Considerações Preliminares:

São dentes posteriores, frequentemente suas raízes apresentam curvaturas, são mais atrésicos quando comparados com os dentes monorradiculares, apresentando uma maior dificuldade e complexidade na execução operatória do tratamento endodôntico.

Introdução, Importância e Justificativa:

Existem fatores que dificultam o tratamento endodôntico nos dentes polirradiculares. O estudo aprofundado destas dificuldades e o conseqüente desenvolvimento de estratégias para solucioná-las é o caminho para obtenção do sucesso.

Descrição Operatória e Fundamentos:

Seguem estratégias específicas para o tratamento endodôntico em dentes polirradiculares baseadas nas peculiaridades destes dentes de acordo com cada uma das etapas operatórias.

■ **Abertura Coronária:**

O conhecimento da anatomia dentária externa e interna é de fundamental importância para uma adequada abertura e localização da embocadura dos canais radiculares. Não se pode localizar um canal radicular sem conhecê-lo previamente. Veja mais detalhes no Capítulo 3 de Morfologia dentária e abertura coronária.

A parede oclusal ou teto da câmara pulpar apresenta tantas reentrâncias quantas são as cúspides dentárias. Nesse sentido, a remoção completa do teto da câmara pulpar, é fundamental para permitir a adequada visualização e localização de todos os canais radiculares. Em polirradiculares esta etapa pode ser realizada com a broca Endo Z em baixa rotação, a qual não possui ponta ativa. Além disso, a atresia da câmara pulpar é uma situação comum, principalmente em pacientes de idade avançada. Nessas situações, há uma diminuição no volume da câmara pulpar e, em função da deposição de dentina secundária, o teto da câmara se localiza muito próximo ao assoalho pulpar. Sendo assim, pode ser realizada uma radiografia interproximal (*Bite-wing*) como recurso complementar para avaliação minuciosa da distância entre o teto e o assoalho da câmara pulpar (Figura 1). Do contrário, uma abertura coronária menos criteriosa e sem es-

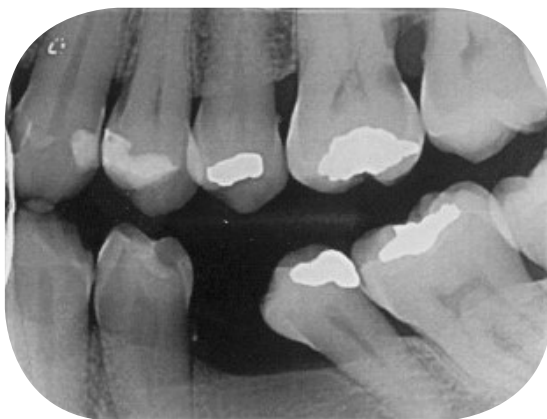

Figura 1 - Radiografia interproximal (*Bite-wing*).
(Imagem dos autores)

ses cuidados pode levar à perfuração do assoalho da câmara pulpar e comunicação com o periodonto na região de furca, dificultando o prognóstico do caso.

Durante o tratamento endodôntico é imprescindível a utilização de isolamento absoluto. Entretanto, durante a etapa de abertura coronária, especialmente em dentes com câmara pulpar mineralizada, pode ser protelada a utilização do isolamento absoluto até a completa localização dos canais radiculares. Muitas vezes, em função de calcificações presentes na câmara pulpar e na entrada dos canais radiculares, torna-se difícil a identificação dos mesmos. Portanto, a posição do dente no arco e sua relação com os dentes vizinhos podem orientar a busca por canais radiculares atrésicos previamente à utilização do isolamento absoluto. Além disso, dentes com ampla destruição coronária ou com grandes restaurações de amálgama ou resina composta dificultam a etapa de abertura coronária. Nestas situações, também é indicado realizar o isolamento absoluto após a localização dos canais radiculares. Vale ressaltar que, assim que os canais radiculares forem localizados, o isolamento absoluto deve ser realizado.

■ **Desgaste compensatório ou forma de conveniência:**

É comum observar-se projeções dentinárias na parede mesial da câmara pulpar de molares, dificultando a localização dos canais radiculares. O desgaste compensatório é o último procedimento operatório realizado na etapa de abertura coronária e tem por objetivo deixar as paredes paralelas ou levemente divergentes para oclusal a fim de facilitar o acesso e a visualização de todos os canais radiculares (Figura 2). Após a eliminação destas projeções dentinárias, deve ser possível visualizar de forma direta ou indireta a entrada dos canais radiculares. Esta manobra é realizada sempre com uma broca Endo Z ou com uma ponta diamantada #3082, ambas com pontas inativas.

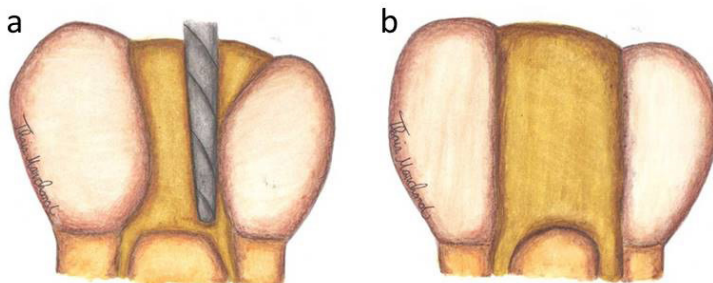


Figura 2 - Desgaste compensatório em corte coronal: a) presença de projeções dentinárias e ação de desgaste lateral do instrumento rotatório; b) cavidade de acesso sem as projeções dentinárias, com visualização livre a entrada dos canais radiculares. (Imagem dos autores)

■ **Odontometria:**

Esta etapa exige extrema organização para definição do correto comprimento de trabalho (CT) para cada um dos canais radiculares. É importante realizar o registro do nome de cada canal radicular, seu comprimento de trabalho provisório (CTP), número do instrumento endodôntico utilizado na odontometria, ponto de referência para cada um dos canais radiculares, distância da ponta do instrumento endodôntico ao vértice radiográfico, comprimento real do dente (CRD) e CT.

O conhecimento do diâmetro, orientação, secção e comprimento médio de cada canal radicular são fundamentais para a correta odontometria. Tais aspectos podem ser estudados no Capítulo 3 de Morfologia dentária e abertura coronária. Para obter-se uma imagem radiográfica que permita a visualização da ponta do instrumento endodôntico deve-se utilizar no mínimo um instrumento de calibre #15 em cada um dos canais radiculares. Entretanto, em canais atrésicos, com curvaturas acentuadas, deve-se realizar a exploração ou penetração desinfetante, no CTP, inicialmente com limas endodônticas da série especial (#8 ou #10), pré-curvadas, com farta irrigação antes do uso de um instrumento #15. Após posicionar as limas em cada um dos canais radiculares no CTP, deve-se realizar a radiografia de odontometria.

Nos dentes posteriores, a escolha do ponto de referência deve adotar o critério de proximidade ao canal radicular. Portanto, cos-

tuma-se atribuir como ponto de referência a ponta da cúspide que leva o mesmo nome do canal radicular a ser trabalhado. Por exemplo, nos canais radiculares dos molares inferiores, têm-se as cúspides méso-vestibular, méso-lingual e disto-vestibular como pontos de referência para os canais méso-vestibular, méso-lingual e distal, respectivamente. Nos molares superiores, a cúspide méso-vestibular será ponto de referência para os canais radiculares méso-vestibular e méso-palatino e as cúspides disto-vestibular e palatina para os canais radiculares disto-vestibular e palatino, respectivamente.

Esta escolha é definida no momento da exploração ou penetração desinfetante quando o cursor de silicone tangencia o ponto coronário (ponto de referência) mais próximo ao canal radicular trabalhado. Em polirradiculares, ao realizar a odontometria pela técnica de Ingle, devem-se posicionar um instrumento endodôntico no CTP de cada canal radicular e realizar uma radiografia que permita a visualização individualizada dos canais. Nos molares superiores, normalmente é possível visualizar todos os canais radiculares com incidência ortorrádial, ou seja, sem variação da angulação horizontal.

Entretanto, em algumas situações, pode ocorrer a sobreposição de duas raízes de um mesmo dente ou a sobreposição de dois canais radiculares de uma mesma raiz e, nestes casos, devem-se fazer uma tomada radiográfica que permita a dissociação dos canais e, portanto, está indicado o uso da técnica radiográfica de Clark. Essa sobreposição é verificada quando as raízes ou os canais radiculares estão posicionados um em vestibular e outro em palatino ou lingual. Isso geralmente ocorre nos pré-molares superiores, na raiz mesial dos molares inferiores, na raiz méso-vestibular dos molares superiores quando presente dois canais (méso-vestibular e méso-palatino) e na raiz distal dos molares inferiores quando presente dois canais (disto-vestibular e o disto-lingual) na mesma raiz (Figura 3).

A técnica radiográfica de Clark consiste na variação do ângulo horizontal para tomada radiográfica, ou seja, a realização de uma incidência distorradial ou mesiorradial. Esta técnica se baseia no fato de que o canal radicular que está localizado por lingual ou palatino sempre irá posicionar-se para o lado em que foi realizada a incidên-

cia do raio X. Por exemplo, para a realização da odontometria de um molar inferior, onde uma incidência ortorradial apresente os canais méso-vestibular e méso-lingual sobrepostos, deve-se realizar uma segunda incidência, mesiorradial. Neste caso, como o feixe de raio X foi mesializado, o canal méso-lingual, que antes estava sobreposto ao méso-vestibular, se apresentará na imagem radiográfica para mesial em relação ao canal méso-vestibular.

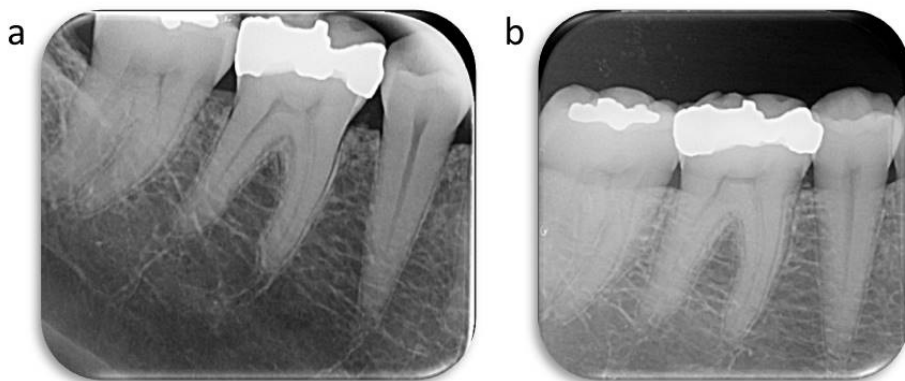


Figura 3 - Radiografia periapical de um molar inferior com quatro canais: a) radiografia ortorradial, sendo visualizado dois canais na raiz mesial e um canal na raiz distal; b) radiografia mesiorradial, sendo visualizado dois canais na raiz mesial e dois canais na raiz distal. (Imagem dos autores)

Se ao realizar uma radiografia periapical inicial ortorradial de um primeiro molar superior for observada alguma sobreposição das raízes vestibulares sobre a palatina, o que não é comum acontecer, deve-se realizar uma nova incidência pela técnica de Clark.

Existe uma convenção quando se usa a técnica radiográfica de Clark de se utilizar a mesialização sempre que possível, entretanto existem alguns casos onde a distalização se impõe como primeira escolha. No caso abaixo ilustrado (Figura 4), a raiz méso-vestibular apresenta-se sobreposta ao canal palatino em uma incidência ortorradial. Na segunda incidência distorradial a raiz méso-vestibular se apresenta mais a mesial em comparação com a primeira tomada radiográfica (ortorradial).

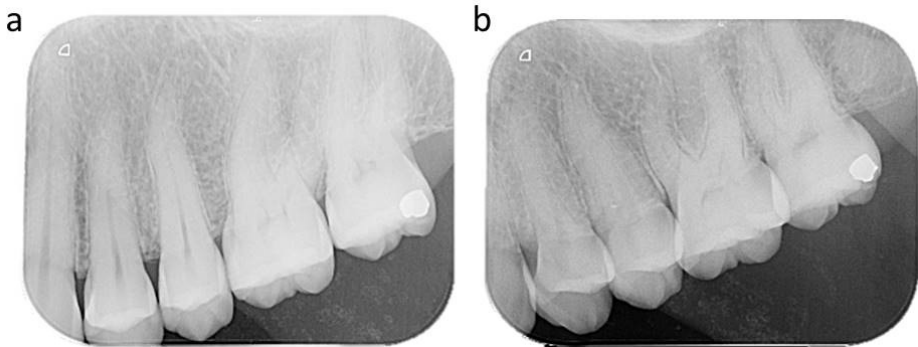


Figura 4 - Radiografia periapical do primeiro molar superior: a) incidência ortorrádial com sobreposição da raiz méso-vestibular sobre a raiz palatina e b) incidência distorrádial a raiz méso-vestibular se apresentando mais a mesial em comparação com a primeira tomada radiográfica (ortorrádial). (Imagem dos autores)

Nos molares superiores é comum ocorrer a sobreposição do processo zigomático da maxila sobre o ápice das raízes dos molares superiores. Nesses casos, pode-se diminuir a angulação vertical do feixe de raio X. Desse modo, por meio de uma adaptação da técnica radiográfica convencional periapical (técnica radiográfica da bisetriz) é possível obter maior paralelismo da película radiográfica em relação ao objeto a ser radiografado (molar superior). Essa técnica radiográfica proposta por Le Master e que leva seu nome, é de fácil aplicação e consiste na colocação de um rolete de algodão, fixado à película radiográfica e posicionado na altura da coroa dos molares superiores, melhorando as condições de paralelismo entre o longo eixo da película e o dente a ser radiografado (Freitas, 1994) (Figuras 5 e 6).

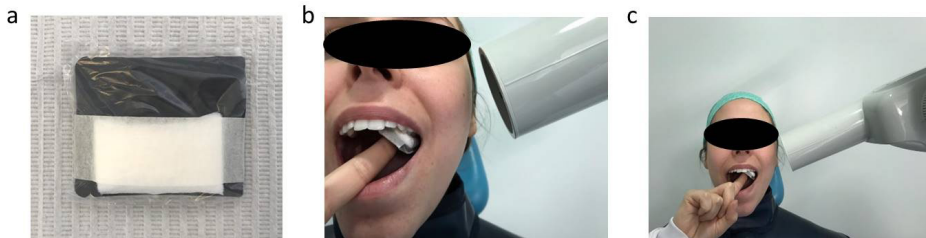

Figura 5 - Técnica radiográfica Le Master: a) rolete de algodão, fixado à película radiográfica; b) película radiográfica posicionada com o rolete de algodão na altura da coroa dos molares superiores; c) posicionamento do paciente e da fonte de RX. (Imagem dos autores)

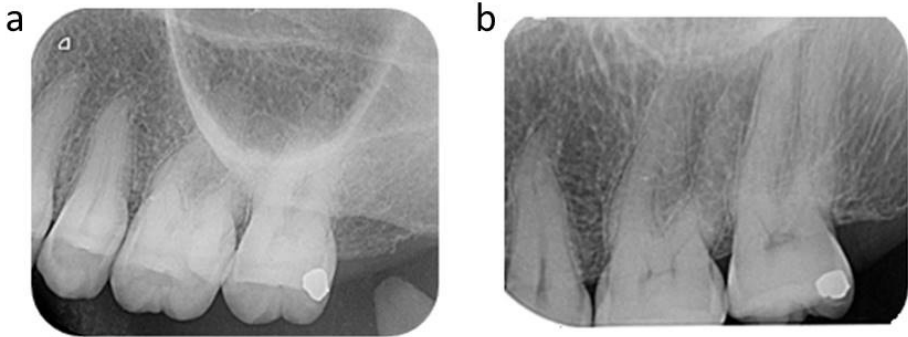


Figura 6 - a) radiografia periapical dos molares superiores com sobreposição do processo zigomático da maxila sobre o ápice das raízes b) radiografia pela técnica Le Master. (Imagem dos autores)

■ **Preparo químico mecânico:**

Como dito anteriormente, é comum os canais radiculares dos dentes polirradiculares, especialmente os molares, apresentarem-se atrésicos e com curvaturas importantes, principalmente na região apical, tornando o tratamento endodôntico complexo nessas situações (Leeb, 1983). Nesse sentido, alguns cuidados durante a fase do preparo químico mecânico (PQM) devem ser tomados a fim de evitar acidentes durante a execução da técnica operatória.

É comum a formação de degraus durante o preparo do terço cervical e até mesmo durante o PQM dos canais radiculares. O degrau consiste em uma irregularidade criada na parede de um canal radicular aquém do CT, sem haver comunicação com o periodonto. Pode ser originado após pressão excessiva da broca utilizada para realização do preparo do terço cervical, por exemplo. Para evitar esta intercorrência deve-se utilizar broca compatível com o diâmetro do canal radicular sem realizar pressão apical excessiva e sempre após a exploração prévia do canal radicular com instrumentos endodônticos #8, #10 e #15.

Durante o PQM pode ocorrer a formação de um degrau pelo uso de instrumentos endodônticos com diâmetros não compatíveis com o diâmetro e curvatura do canal radicular. Para evitar a formação de degraus durante o PQM, menor deve ser o ângulo de rotação à direita do instrumento endodôntico durante a técnica coroa-ápice. Ou seja, segue-se apenas com a realização de $\frac{1}{4}$ de volta no sentido horário, seguida de irrigação abundante e troca para um instrumento endodôntico de calibre imediatamente inferior. Quando grandes ângulos de rotação à direita são realizados, maior será o roscamento do instrumento no sentido apical do canal radicular e a resistência ao corte da dentina, favorecendo a formação de degraus (Figura 7).

Durante a realização do PQM, também podemos enfrentar uma grande dificuldade de dilatação dos canais radiculares nos dentes polirradiculares, especialmente em canais curvos. Entretanto, para promover adequada limpeza da região apical e permitir uma adequada realização da obturação o ideal é confeccionar um batente apical com, no mínimo, um instrumento apical final (IAF) #25. Por outro lado, ampliações apicais excessivas podem levar à ocorrência de transportes apicais. O transporte ou desvio apical é a mudança do trajeto de um canal radicular curvo no seu segmento apical. Ocorre devido a um desgaste progressivo e demasiado na parede externa de um canal radicular curvo (porção convexa do canal) na região apical. Como normalmente as raízes mesial dos molares inferiores e méso-vestibular dos molares superiores apresentam curvaturas apicais importantes, cuidado especial deve ser tomado a fim de evitar este tipo de acidente durante o PQM. Quando o transporte apical alcança o comprimento de patência e modifica a forma original do forame é denominado transporte apical externo ou *zip* (Figura 8A). Porém, quando permanece restrito



Figura 7 - Degrão localizado na entrada da curvatura do terço apical do canal radicular em corte coronal (Imagem dos autores)

à massa dentinária sem se exteriorizar, é denominado transporte apical interno (Figura 8B).

Para evitar a formação de desvios apicais, sejam eles internos ou externos, deve-se utilizar instrumentos endodônticos de maior flexibilidade para o preparo da região apical, especialmente as limas do tipo *Flexofile*. Além disso, o grau de ampliação do terço apical deve ser compatível com a anatomia desta porção radicular, levando em consideração o quão amplo ou atrésico é este canal radicular e o quão curva é esta raiz. Nesse sentido, em canais radiculares curvos como méso-vestibular e méso-lingual de molares inferiores e méso-vestibular de molares superiores, não é recomendada a ampliação apical superior a instrumentos #30. Ampliações superiores a um instrumento #30, na maioria das vezes, levam ao transporte apical. Cabe ressaltar ainda, que o pré-curvamento destes instrumentos é fundamental para minimizar a ocorrência de desvio apical.

A parede dentinária interna dos canais radiculares mesiais de molares inferiores apresenta uma espessura menor quando comparada com a parede externa. Esta observação foi feita em 1980 quando Abou-Rass et al. alertaram a possibilidade de desgastes acentuados nas paredes internas da furca, denominando tal região como “zona de risco” e a região externa do canal radicular como “zona de segurança”. Nesse sentido, deve-se ter cuidado, pois desgastes na zona de risco podem promover rasgos e perfurações (comunicações com o periodonto) de maneira indesejada (Figura 9).

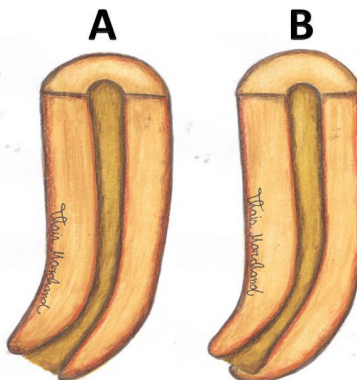


Figura 8 - Transporte apical em corte coronal: A) Transporte apical interno; B) transporte apical externo ou zip. (Imagem dos autores)

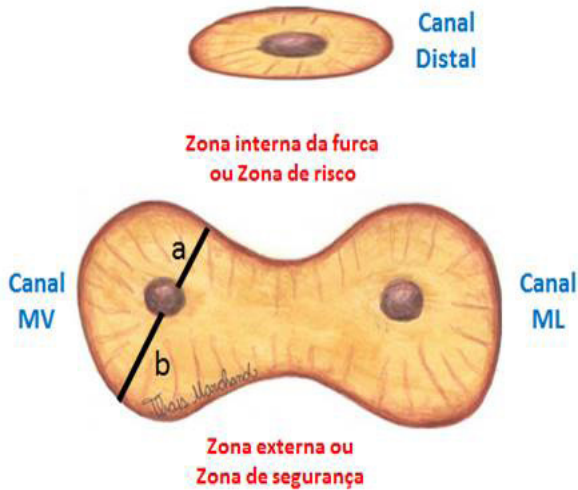


Figura 9 - Corte axial de um molar inferior evidenciando a zona de risco (a) e zona de segurança (b). (Imagem dos autores)

■ **Obturação do canal radicular:**

Nos dentes polirradiculares, deve-se conduzir a conometria da mesma forma como foi conduzida a odontometria. Selecionar os cones principais de guta-percha de todos os canais radiculares e realizar a radiografia conométrica, com dissociação sempre que necessário. Assim como comentado para a radiografia de odontometria, normalmente nos molares inferiores, é necessária a dissociação radiográfica (mesialização) para identificação da posição dos cones principais de guta-percha nos canais radiculares méso-vestibular e méso-lingual. Já nos molares superiores, muitas vezes é preciso realizar a dissociação radiográfica (distalização) para visualizar a posição dos cones principais de guta-percha nos canais radiculares presentes na raiz méso-vestibular. Da mesma forma, caso os canais radiculares, vestibular e palatino, dos pré-molares superiores estiverem sobrepostos, deve-se realizar uma incidência distorradial para confirmar o limite apical dos cones principais de guta percha.

Após confirmação visual, tátil e radiográfica dos cones principais de guta-percha, a dinâmica da obturação deve ser planejada. A ob-

turação dos canais radiculares de dentes polirradiculares pode ser realizada de maneira individualizada ou não. Na primeira situação, cada canal radicular será obturado separadamente. O início da obturação do próximo canal radicular só ocorrerá após a inserção dos cones acessórios de guta percha (com uso da técnica de condensação lateral para obturação) e corte com instrumento aquecido (calçador de Paiva) na embocadura do canal radicular. Quando se optar por obturar todos os canais radiculares ao mesmo tempo, deve-se levar cada cone principal de guta-percha ao seu respectivo canal radicular e, alternadamente, inserir os cones acessórios de guta percha em cada um deles. A escolha de cada uma das técnicas dependerá de alguns aspectos:

Se dois canais radiculares apresentam um único forame, um cone principal de guta-percha fará o selamento do limite apical do preparo e o outro apenas preencherá seu trajeto até encontrar o principal. No momento da obturação respeite a ordem de inserção dos cones de guta-percha, sendo que o cone principal de guta-percha responsável pelo selamento do limite apical deverá ser inserido primeiro.

Nestes casos e em outros onde há uma proximidade muito grande dos canais radiculares (alguns iniciam em um único canal e bifurcam em dois no terço médio ou apical, por exemplo) está indicada a obturação simultânea dos dois canais.

Se os canais radiculares forem bem afastados, com trajetos distintos pode-se optar pela obturação individualizada dos mesmos. Cabe ressaltar que deve-se proteger a entrada do(s) canal(is) que não serão obturados naquele momento com um cone de papel absorvente bem calibroso ou com algodão estéril para impedir a entrada de cimento obturador ou até mesmo cones acessórios de guta-percha nestes canais. Somente após a condensação lateral e a remoção do excesso de cones de guta percha com instrumento aquecido deverá ser iniciada a obturação do canal radicular seguinte. Para isso, o cone de papel absorvente posicionado no canal radicular a ser obturado ou o algodão estéril deve ser removido, e o cone principal de guta-percha besuntado em cimento endodôntico obturador deve ser levado ao CT.

Considerações Gerais:

Abaixo, seguem alguns tópicos fundamentais que irão facilitar o tratamento endodôntico de dentes polirradiculares:

- Inicie a inserção dos instrumentos endodônticos para realização da odontometria pelo canal radicular de mais difícil acesso ou inserção. Por exemplo, nos molares superiores inicie pelos canais radiculares méso-vestibular e méso-palatino, para seguir nos demais canais disto-vestibular e palatino, normalmente mais volumosos e de mais fácil visualização;
- Não está indicada a realização do PQM em todos os canais radiculares ao mesmo tempo, pois cada canal apresenta as suas individualidades, tais como: CT, diâmetro, curvatura, inclinação, situação clínica, bem como um ponto de referência. Somente prepare o 2º, 3º e 4º canal após o PQM do 1º;
- Em casos de necrose parcial (por exemplo, canal radicular distal necrosado e canais mesiais com polpa viva, em um molar inferior) inicie o PQM sempre pelo canal com necrose pulpar;
- Inicie o PQM pelo canal radicular de mais fácil acesso. Por exemplo, nos molares inferiores, inicie o PQM pelo canal distal. Após completar o preparo deste canal, dedique-se a um dos canais radiculares mesiais;
- Deve-se partir do princípio de que todos os canais radiculares apresentam algum grau de curvatura e, portanto, sempre pré-curve os instrumentos endodônticos;
- Não esqueça de irrigar bastante os canais radiculares, com o devido espaço para refluxo da solução, pois em canais radiculares curvos e atrésicos o empacotamento de dentina é muito mais acentuado do que em canais amplos e retos. Quando não souber o que fazer, irrigue! e,
- Ao realizar a obturação endodôntica, inicie pelo canal radicular mais difícil de acessar, pois você terá uma melhor visualização e, conseqüentemente, um melhor acesso a este canal. Só então prossiga para a obturação dos demais canais.

Referências:

1. Abou-Rass M, Frank AL, Glick DH. The anticurvature filling method to prepare the curved root canal. J Amer Dent Ass. 1980;101(5):792-4.
2. Freitas A, Nicodemo RA. Radiologia Odontológica. 3. ed. São Paulo: Artes Médicas. 1994.
3. Leeb J. Canal Orifice Enlargement as Related to Biomechanical Preparation. J Endod. 1983;9(11):463-70.