

UNIVERSIDADE FEDERAL DO RIO GRANDE DO SUL  
FACULDADE DE ODONTOLOGIA  
ESPECIALIZAÇÃO EM DENTÍSTICA

**LENTE DE CONTATO DENTAIS: REABILITAÇÃO ESTÉTICA COM  
MÍNIMA INTERVENÇÃO**

Jaqueline Rachor

Orientadora: Profa. Dra. Juliana Nunes Rolla

Porto Alegre, 04 de agosto de 2017.

UNIVERSIDADE FEDERAL DO RIO GRANDE DO SUL  
FACULDADE DE ODONTOLOGIA  
ESPECIALIZAÇÃO EM DENTÍSTICA

**LENTE DE CONTATO DENTAIS: REABILITAÇÃO ESTÉTICA COM MÍNIMA  
INTERVENÇÃO**

Jaqueline Rachor

Monografia apresentada à Faculdade de Odontologia da Universidade Federal do Rio Grande do Sul como requisito básico para obtenção do título de Especialista em Dentística.

Orientadora: Profa. Dra. Juliana Nunes Rolla

Porto Alegre, 04 de agosto de 2017.

“O que você faz com amor e cuidado tem uma chance de fazer diferença, tanto para você como para a vida de outras pessoas. Tudo o que se faz sem amor e sem convicção é fadado ao fracasso e à perda de tempo, para você e para os outros.”

(Wim Wenders)

## DEDICATÓRIA

Dedico este trabalho aos meus pais, que mais uma vez me incentivaram a ir atrás de meus objetivos e a me especializar e trabalhar com o que me realiza. Obrigada por todo apoio, incentivo para que eu pudesse concluir mais esta etapa em minha vida. Amo muito vocês!

## AGRADECIMENTOS

Gostaria de agradecer à toda a equipe da Especialização em Dentística. Aos professores pelos conhecimentos passados, pela paciência, pelas dicas e orientações. Aos funcionários Ana Tolentino e Giovani Chiossi, pelo apoio e por toda prestatividade oferecida, buscando facilitar o andamento do curso e solucionar nossos problemas. Aos colegas, pelo companheirismo e por terem se tornado também meus amigos. E especialmente à minha, mais uma vez, orientadora, amiga Profa. Dra. Juliana Nunes Rolla, por estar sempre ao meu lado, incentivando, orientando e ajudando em tudo o que estivesse ao seu alcance, me incentivando a ir em busca do que realmente gosto.

## RESUMO

A busca pela harmonização estética do sorriso através de formas conservadoras e minimamente invasivas, tem ocorrido cada vez mais no dia-a-dia dos consultórios. Isto é possível graças à evolução de técnicas, materiais e protocolos reabilitadores que atuam minimamente sobre a superfície dentária, mantendo-a praticamente hígida. Fatores de extrema importância para tal reabilitação são os sistemas adesivos e cerâmicas reforçadas que permitem a confecção de laminados cerâmicos de mínima espessura, ainda assim com alta resistência. Dessa forma, a estética do sorriso é restabelecida através de procedimentos indiretos conhecidos também por “lentes de contato dentais”. Tais lentes apresentam resultados extremamente satisfatórios e com grande naturalidade. A técnica exige uma correta seleção de caso, verificando quais realmente recebem a indicação para tal reabilitação, associado a um correto planejamento e execução da técnica. Dessa forma, o presente relato de caso clínico busca apresentar a reabilitação de dois incisivos laterais restaurados com resina, que receberam a técnica indireta por causarem uma desarmonia ao sorriso pelo tamanho inadequado, mostrando indicações, contra-indicações e a técnica de confecção de laminados cerâmicos de mínima espessura sem desgaste.

Palavras-chave: estética, facetas indiretas, laminados cerâmicos, estética anterior, odontologia estética, restaurações.

## **ABSTRACT**

The search for the aesthetic harmonization of the smile through conservative and minimally invasive forms, has been occurring more and more in the day-to-day of the offices. This is possible thanks to the evolution of techniques, materials and rehabilitation protocols that act minimally on the dental surface, keeping it practically healthy. Factors of extreme importance for such rehabilitation are the adhesive systems and reinforced ceramics that allow the manufacture of ceramic laminates of minimal thickness, yet with high resistance. In this way, the aesthetics of the smile is restored through indirect procedures also known as "dental contact lenses". These lenses present extremely satisfactory results and with great naturalness. The technique requires a correct case selection, verifying which in fact they are given the indication for such rehabilitation, associated to a correct planning and execution of the technique. Thus, the present clinical case report seeks to present the rehabilitation of two lateral incisors restored with resin, which received the indirect technique for causing a disharmony due to inadequate size, showing indications, contraindications and the technique of making ceramic laminates of minimal thickness without wear.

Key-words: anterior, conservative, preparation, minimally invasive, porcelain, porcelain laminate veneers.

## SUMÁRIO

INTRODUÇÃO.....	9
OBJETIVO.....	12
REVISÃO DE LITERATURA.....	13
RELATO DE CASO.....	17
<i>Clareamento</i> .....	19
<i>Enceramento Diagnóstico</i> .....	20
<i>Preparo e Moldagem</i> .....	21
<i>Lâminas e Seleção de Cor</i> .....	21
<i>Cimentação</i> .....	22
<i>Acabamento e Polimento Final</i> .....	23
DISCUSSÃO.....	25
CONCLUSÃO.....	28
REFERÊNCIAS BIBLIOGRÁFICAS.....	29



## 1 INTRODUÇÃO

A busca pela harmonia do sorriso através de métodos mais conservadores, com máxima preservação tecidual e mínimo desgaste, vem se difundindo amplamente e tornando-se familiar aos pacientes com exigências estéticas cada vez maiores. Aliado a sua característica extremamente conservadora, os procedimentos atuais oferecem excelência estética, proporcionando naturalidade ao sorriso. Para que este resultado seja obtido com excelência, a evolução dos materiais restauradores se apresentou como quesito essencial juntamente a técnicas indiretas minimamente invasivas.

Reabilitações estéticas podem ser executadas de diferentes maneiras. Dentre os materiais disponíveis atualmente encontram-se a resina composta e a cerâmica. Tais materiais apresentam técnicas e propriedades próprias, cada qual com suas vantagens e desvantagens. Reabilitações que envolvem o uso da resina composta, geralmente são confeccionadas de modo direto, sem necessidade de envolvimento laboratorial, com menor custo e de forma mais ágil. Já o uso da cerâmica permite que, em reabilitações mais extensas, seja possível uma melhor uniformidade de forma e cores, sendo possível trabalhar em vários dentes de forma padronizada, além de oferecer estabilidade de cor e não sofrer desgaste ao longo dos anos. Em contrapartida, ambos materiais apresentam algumas desvantagens. Enquanto que a resina composta pode sofrer alterações de estrutura, como pigmentação e desgaste ao longo do tempo e exige um trabalho bastante minucioso para sua confecção, a cerâmica necessita envolvimento laboratorial para sua confecção, o que eleva os custos da reabilitação.

A melhora das características estéticas, ópticas e mecânicas dos materiais restauradores, permite que nos dias de hoje sejam realizados trabalhos reabilitadores com resultados excelentes tanto em relação a estética quanto a sua longevidade. Através do desenvolvimento de técnicas adesivas, desenvolvidas a partir da adesão ao esmalte, a possibilidade de cimentação adesiva, e o desenvolvimento de cerâmicas reforçadas, tornou-se possível a reabilitação com uso de laminados cerâmicos de mínima espessura, que podem chegar a 0,3mm, mantendo sua boa capacidade de resistência e longevidade clínica.

Lâminas cerâmicas de mínima espessura, também são conhecidas por “lentes de contato dentais”. Seu preparo é bastante simples, necessitando mínimo ou

nenhum desgaste dental, sendo extremamente conservador. Para um resultado adequado através do uso desta técnica, os dentes envolvidos devem receber indicação específica para o tratamento. Dentre estas, os dentes envolvidos não devem ter alteração significativa de cor e alteração muito evidente de posição. As lâminas cerâmicas podem ser aplicadas sobre superfícies dentárias que necessitam pequenas correções de posição no arco, principalmente quando se quer aumentar volume vestibular, correções de forma e cor e melhora da harmonização do sorriso.

A técnica de execução e confecção das lâminas cerâmicas de mínima espessura, envolve sua cimentação sobre a superfície dental através de cimentos específicos que não sofrem alteração de cor. Para isso, a superfície deve ser preparada adequadamente e pode ter sofrido mínimo ou nenhum desgaste.

## **2 OBJETIVO**

O objetivo deste trabalho é realizar um relato de caso clínico utilizando laminados cerâmicos de mínima espessura (lentes de contato dentais) para reabilitar a aparência estética de incisivos laterais conóides previamente restaurados através da técnica direta com resina composta. Uma breve revisão de literatura será realizada a fim de contextualizar o tratamento nos preceitos mais atuais de busca por forma, função e estética de forma minimamente invasiva.

### 3 REVISÃO DE LITERATURA

Segundo *Decurcio et. al* a cerâmica é utilizada em função de sua biocompatibilidade, longevidade e semelhança à aparência natural dos dentes. Os sistemas cerâmicos disponíveis atualmente têm importantes qualidades estéticas e boa resistência, uma vez que são reforçadas por leucita e dissilicato de lítio. Tais propriedades permitem técnicas minimamente invasivas com laminados cerâmicos. OSscristais de leucita formam uma estrutura que previne a propagação interna de trincas, pois têm uma resistência flexural e à fratura, permitindo também a confecção de lâminas extra-finas, conhecidas por “lentes de contato”. De acordo com *Decurcio et al.*, laminados cerâmicos oferecem uma excelente combinação de dureza, resistência e resiliência.

*Volpato et al.* defende que a correta seleção do sistema cerâmico envolve a coloração do substrato dental, a espessura do material cerâmico disponível, bem como o grau de translucência e/ou opacidade dos laminados. Variáveis como clareamento prévio, sistemas cerâmicos opacos, seleção do melhor sistema de cimentação e cores adequadas e adequadas pastas try-in interferem diretamente em resultados ótimos e previsíveis. O enceramento diagnóstico e mock-up também são ferramentas úteis para o planejamento e diagnóstico do caso, mostrando a possível espessura de lâminas, com necessidade ou não de desgaste dental. Também colaboram para a determinação de posição final da lâmina e anatomia dental, dando previsibilidade ao resultado.

Em seu artigo, *Dino Re et. al* relata que novas cerâmicas e resinas melhoraram os tratamentos conservadores de dentes anteriores comprometidos. Afirma também que lâminas indiretas foram introduzidas nos anos 80 como alternativas para coroas totais. O conceito de ausência de preparo ou mínimo preparo surgiu com o desenvolvimento de procedimentos adesivos apropriados ao esmalte. A coloração e integridade do substrato dental são importantes para o sucesso clínico. Em seu artigo *Dino Re et. al* relata que estudos clínicos concluíram que laminados cerâmicos adesivos demonstraram bons resultados em um período de 10 anos ou mais, sendo que a maioria das falhas foi por fratura ou defeitos marginais. As falhas adesivas são raras. Indicações para a ausência de preparo incluem erosão, microfraturas incisais, correção de coroas pequenas ou curtas e

alterações na textura superficial do esmalte (DINO RE, 2014). A restauração com resina é rápida, minimamente invasiva, com baixo custo e com possibilidade de reparo, se necessário. Para a reabilitação oral estética podemos utilizar duas técnicas, tanto a direta quanto a indireta para restabelecer o sorriso do paciente. Um estudo clínico recente reportou não haver diferença significativa na taxa de sobrevivência de compósitos e cerâmicas, mesmo que algumas mudanças na qualidade de superfície sejam mais observadas em resina. Conforme *Dino Re et al.*, em casos de envolvimento de múltiplos dentes, com necessidade de reanatomização e conformidade de cor, a técnica indireta é a mais indicada, possibilitando a pré-visualização do resultado final. Desejos e preferências são relatados antes do preparo se tornar irreversível. Ferramentas como Mock-up servem como auxílio para determinação de cirurgia periodontal. Um estudo clínico recente reportou não haver diferença significativa na taxa de sobrevivência de compósitos e cerâmicas, mesmo que algumas mudanças na qualidade de superfície sejam mais observadas em resina.

*Brunton et. al* afirma que redução vestibular inadequada pode potencialmente levar a uma maior espessura de laminado cerâmico, enquanto que uma redução exagerada resulta em extensiva exposição de dentina. Para isso pode ser necessária uma guia de preparo, mostrando o quanto foi desgastado, evitando um preparo com pouca espessura, colaborando para tornar a técnica mais previsível.

*Granell-Ruiz et al.* afirma sobre a biocompatibilidade da cerâmica e mostra indicações para os laminados cerâmicos que são alterações de forma e coloração dos dentes, bem como pequenas má posições dentárias e fechamentos de diastema. Ele faz uma revisão de literatura sobre os casos realizados entre os anos de 95 e 03 foram cimentadas 323 lâminas de porcelana, confeccionadas com IPS Empress. Destas, 124 cobriram apenas a superfície vestibular e 199 estenderam o preparo para a superfície incisal e palatal/lingual. Pigmentação marginal foi verificada em 127 dentes, 315 não apresentaram defeitos verticais. Ocorreram 13 fraturas – 11 em restaurações com envolvimento lingual e 29 decimentações.

Estudos longitudinais retrospectivos (15 e 20 anos) indicam que a taxa de sucesso dos laminados é superior a 94 a 95% conforme *Gürel et al.* relata em seu artigo. A adesão ao esmalte é algo altamente estável quando há cimentação de laminados. Por consequência de técnicas minimamente invasivas na maior parte das

vezes a adesão é feita ao esmalte, promovendo alta estabilidade. *Gürel et al.* relata isto, reforçando a ideia de que quando o laminado apresenta todas suas margens aderidas ao esmalte, microtrincas ou decimentações geralmente não ocorrem. O mock-up deve dar o comprimento geral dos dentes, a espessura e efeitos sobre a estrutura de lábios, fonética e oclusão.

Corriqueiramente para a confecção laminados cerâmicos, cerâmicas reforçadas por leucita e dissilicato de lítio são recomendadas por suas propriedades ópticas e habilidade de serem condicionadas por ácido (DA CUNHA, 2014). Ambas são confeccionadas pela técnica prensada e podem ser usadas com caracterização ou material de base com cerâmicas feldspáticas. Laminados cerâmicos oferecem resultados previsíveis e com sucesso com sobrevivência estimada em mais de 10 anos. Avaliando a questão das cerâmicas, *da Cunha* relata que tanto o sistema de dissilicato de lítio quanto a reforçada por leucita são boas opções para a reabilitação com laminados de mínima espessura. Ambos apresentam boas propriedades ópticas e adesão à estrutura dental, sendo também menos porosa e com boa biocompatibilidade oferecendo uma saudável condição gengival. Suas propriedades ópticas apresenta índice de refração relativamente baixo, sendo materiais suficientemente translúcidos para restaurar bordos incisais. Em laminas com espessura menor que 1,5mm a polimerização de cimentos fotopolimerizados pode ser perigosa, dependendo do tipo e opacidade da cerâmica.

Novos materiais adesivos, sistemas cerâmicos e resinas compostas têm melhorado as possibilidades e resultados estéticos podem ser alcançados com materiais reabilitadores livres de metal. (VANDINI, 2016). O design do preparo requerido para restaurações adesivas é diferente que para preparos tradicionais. O design de restaurações não adesivas requerido facilita a retenção mecânica da reconstrução. Restaurações adesivas não necessitam preparos extensos que a estrutura pode ser preservada. Cerâmicas são frequentemente mencionadas como material de escolha com propriedades positivas em função de sua alta resistência à fratura e estabilidade de cor. Porém, compósitos também têm frequentemente apresentado excelentes resultados estéticos e mecânicos. Além disso, em comparação com todas as cerâmicas, compósitos não têm potencial para fraturas “catastróficas”, nem causam abrasão nos dentes antagonistas. Nos casos de fraturas de laminados, que estas não são muito extensas é possível fazer um

recontorno da restauração e quando estas são extensas apresentam maiores dificuldades técnicas podendo ser necessária substituição da lâmina. As lâminas de resina são mais facilmente reparadas. Quando uma parte considerável da coroa necessita ser restaurada a técnica indireta pode ser sugerida por seus melhores resultados em contatos proximais e oclusais, melhor adaptação, resistência e propriedades mecânicas quando comparado à técnicas diretas. Porém, técnicas indiretas apresentam desvantagens comparadas a restaurações diretas. O procedimento exige duas consultas e desafios laboratoriais. Sua maior vantagem sobre os outros materiais restauradores pode ser a possibilidade de reparo intraoral sem modificar estética ou performance mecânica.

O condicionamento ácidos dos cerâmicos na técnica desenvolvida por Rohette em 1973, transformou a adesividade em realidade (DA COSTA, 2016). Nos anos 80, lâminas de porcelana obtiveram um lugar proeminente na odontologia estética com novos métodos de preparo com mínimo ou nenhum desgaste dentário, tornando-se conhecido como “lentes de contato dentais”. Nem todos os casos são para o uso de lâminas em geral, particularmente as lentes de contato, que podem influenciar no sucesso final do procedimento. Uma das limitações são pacientes com hábitos parafuncionais ou que não tenham uma oclusão balanceada, além de outros fatores. No caso de dentes manchados, descoloração, quebrados, desalinhados ou com diastema ou sinais de envelhecimento, a possibilidade de uso de lentes como material restaurador oferece uma boa alternativa. Máximo de contato com esmalte para alcançar uma boa adesão deste material e conseqüentemente maior longevidade. Com o objetivo de alcançar uma boa retenção a longo prazo, é recomendado deixar ao menos 50% do substrato em esmalte, preferencialmente na área supragengival. A profundidade da estrutura para receber as lentes de contato não deve variar de 0,3 a 0,5mm. O objetivo do estudo foi realizar uma revisão sistemática da literatura verificando a longevidade das lentes de contato dentais. Foram obtidas 197 das quais 15 restaram, porém apenas 5 foram incluídos na síntese qualitativa. Laminados cerâmicos são atualmente considerados uma alternativa de tratamento para dentes com anatomia disforme, fraturados, com descoloração ou diastema, sendo substitutos para procedimentos mais invasivos como próteses fixas. Uma indicação apropriada é fundamental para o sucesso do tratamento. Apesar de diferentes métodos e períodos de acompanhamento, os

resultados de sucesso ficaram entre 85% e 95,8%. Uma das causas de falha estava relacionada à fratura e decimentação da porcelana, que ocorreu em pacientes com oclusão fora do padrão, gerando uma tensão alta que levou à falha. Pacientes com manchas intrínsecas, leve descoloração, insucesso no clareamento ou que apresentem dentes conóides ou com diastema serão bons candidatos. Com base nos estudos de acompanhamento de 2,5 a 10 anos, conclui-se que a longevidade é satisfatória.

*Kosovka et. al*, afirma que laminados representam a primeira classe das modalidades conservadoras. A melhora dos cimentos resinosos, os sistemas adesivos e o procedimento de cimentação simplificada, permitiu a promoção desse tratamento efetivo.

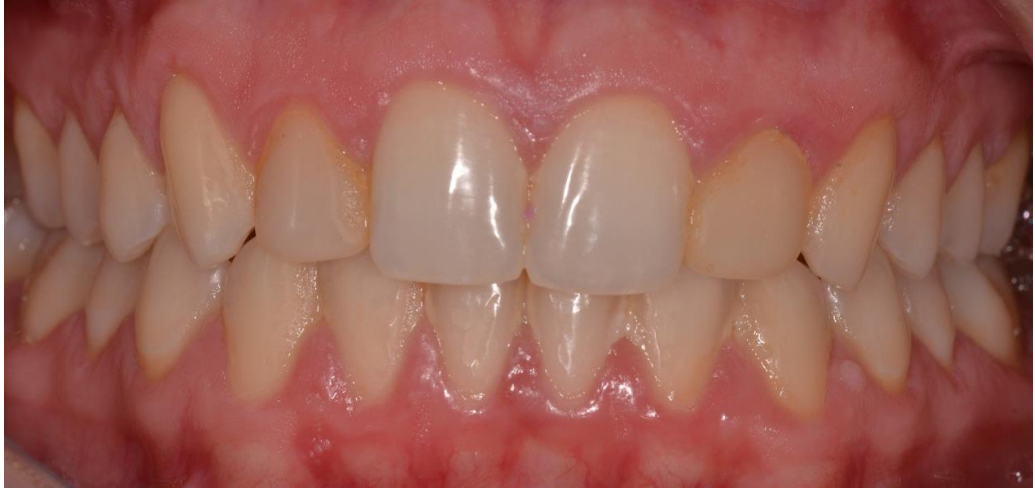

#### 4 RELATO DO CASO

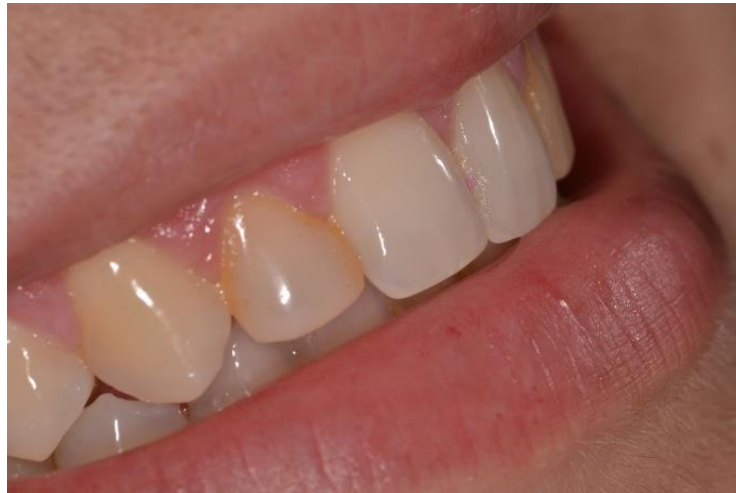Paciente do sexo feminino de 24 anos procurou atendimento do curso de especialização em Dentística da UFRGS relatando estar insatisfeita com a estética de seus incisivos laterais. Os dentes 12 e 22 apresentavam restaurações em resina composta com forma e coloração inadequada. Na entrevista dialogada a paciente relatou que já havia usado aparelho ortodôntico há cerca de 7 anos, criando um espaço do lado esquerdo que causava acúmulo de alimentos e estava insatisfeita com a forma de seus incisivos laterais que eram bem menores que o restante de seus dentes. Os dentes apresentavam-se vitais e sem sensibilidade.



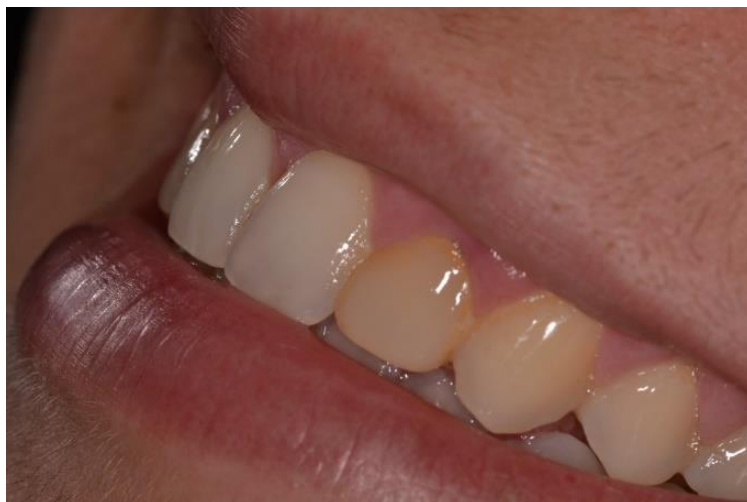**Figura 1:** foto inicial de rosto com a paciente sorrindo.



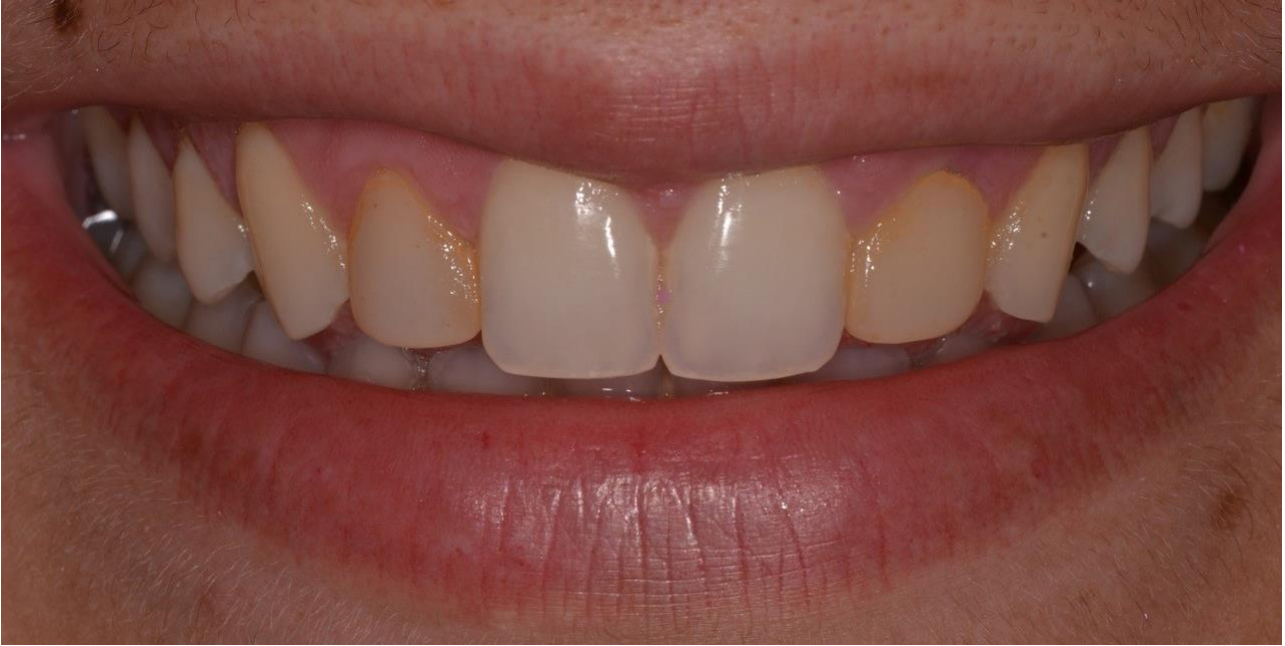**Figura 2:** foto inicial intrabucal da paciente. Nota-se presença de restaurações em resina nos dentes 12 e 22 com manchamento e presença de placa bacteriana.



**Figura 3:** foto do lado direito do sorriso.



**Figura 4:** foto do lado esquerdo do sorriso.



**Figura 5:** vista frontal do sorriso da paciente apresentando as restaurações de resina pigmentadas e com forma inadequada.

Na primeira consulta, foi realizada anamnese e exame clínico da paciente, seguido por confecção de modelos de estudo e análise fotográfica para elaboração do plano de tratamento.

No plano de tratamento foi proposto realização de clareamento combinado, com sessões em consultório e uso de moldeiras em casa, para harmonização de cor e posterior seleção de cor para as os laminados cerâmicos.

Para a reabilitação, foi sugerido à paciente a confecção de lâminas cerâmicas de mínima espessura (“lentes de contato dentais”) minimamente invasivas, pela previsibilidade de cor – não ocorrendo manchamento - e forma.

Após a apresentação do orçamento e aprovação do plano de tratamento pela paciente, iniciou-se a execução clínica dos procedimentos restauradores conforme descrito a seguir:

#### CLAREAMENTO

Foram realizadas duas aplicações de gel clareador Peróxido de Hidrogênio a 35% (Whiteness HP Blue, FGM) por 45 minutos em todos os dentes, com exceção

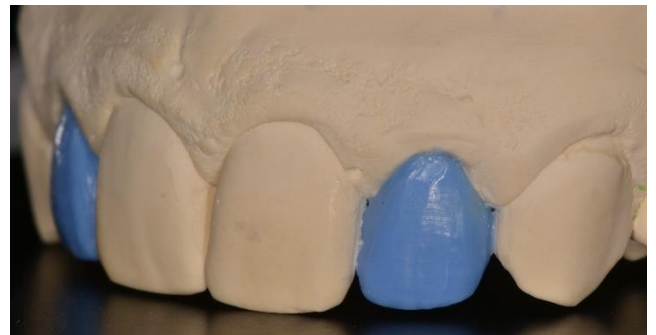
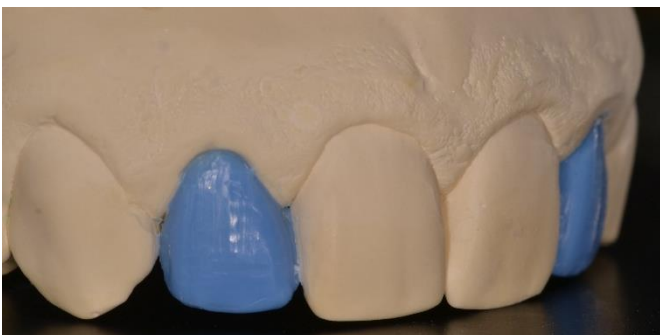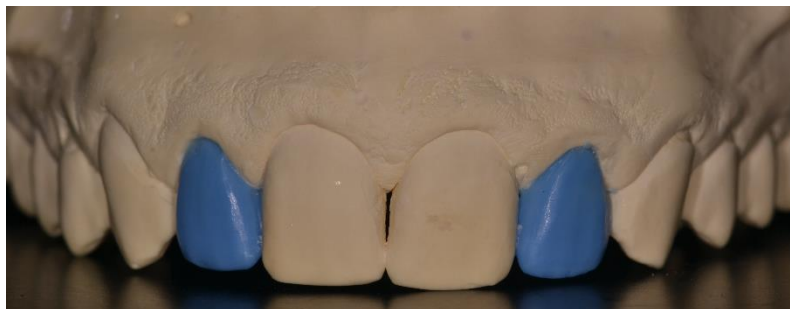dos dentes 12 e 22. E mais duas aplicações de Peróxido de Hidrogênio a 35% (Whiteness HP, FGM) por 45 minutos apenas nos dentes 12 e 22 após a remoção das resinas, para que o substrato dental não ficasse muito escuro em relação aos outros dentes, podendo dificultar a seleção de cor da lâmina de pouca espessura. Totalizando quatro sessões de clareamento de consultório.

Além disso foram confeccionadas moldeiras para clareamento caseiro e disponibilizadas duas bisnagas de gel clareador de peróxido de carbamida 16% (Whiteness Perfect, 16%, FGM) para uso noturno. A paciente foi orientada a aplicar o gel em todos os dentes exceto nos dentes 12 e 22.

### ENCERAMENTO DIAGNÓSTICO

Foi realizada uma moldagem após a remoção das restaurações de resina, para obtenção de modelo de estudo na situação dentária atual da paciente. Este foi encaminhado para a ceramista confeccionar o enceramento diagnóstico dos elementos.

Neste caso específico não foi realizado mock-up.

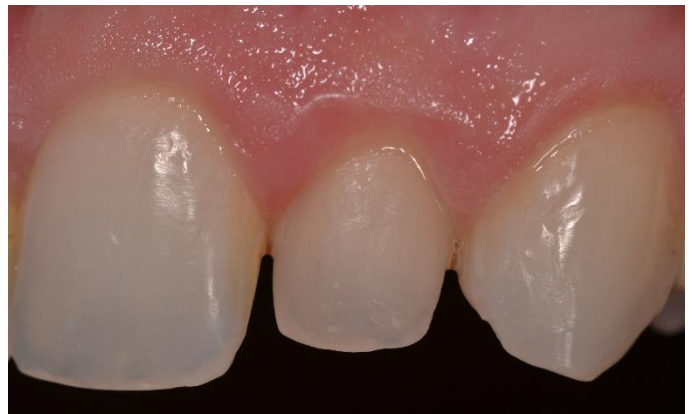
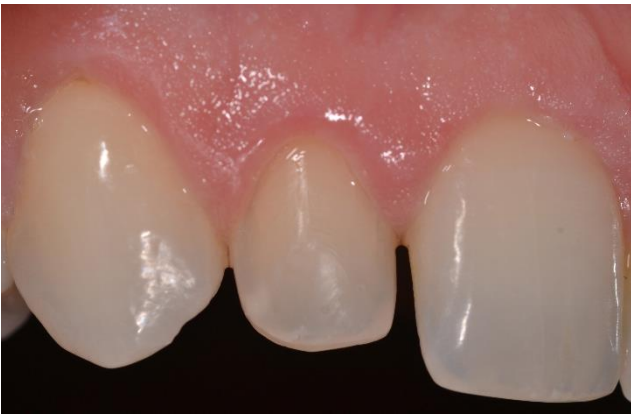
**Figuras 6-8:** Enceramento diagnóstico inicial para previsibilidade de resultado.

## PREPARO E MOLDAGEM

Conforme já relatado, para a técnica de laminados de mínima espessura não há necessidade de grande desgaste dental, podendo mesmo não haver nenhum desgaste. Neste caso, foi realizado um término cervical sutil como “stop” para a peça com pontas diamantadas 4138 e 4138F (KG) e uma pequena expulsividade do preparo com ponta diamantada 2200 (KG) e disco de lixa Solflex.

A moldagem superior foi realizada com silicone de adição (Variotime, Heraeus Kulzer) densa e leve, enquanto que a moldagem inferior foi realizada com alginato (Orthoprint).

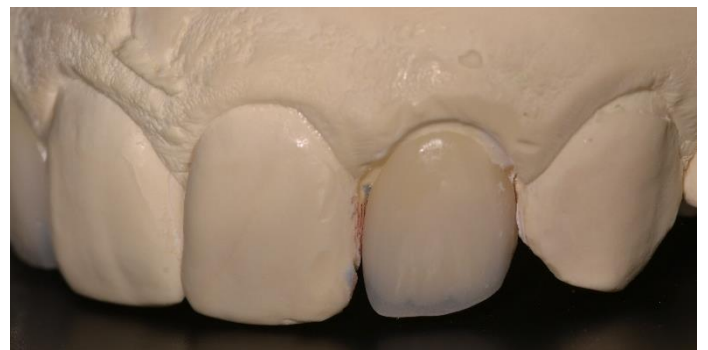
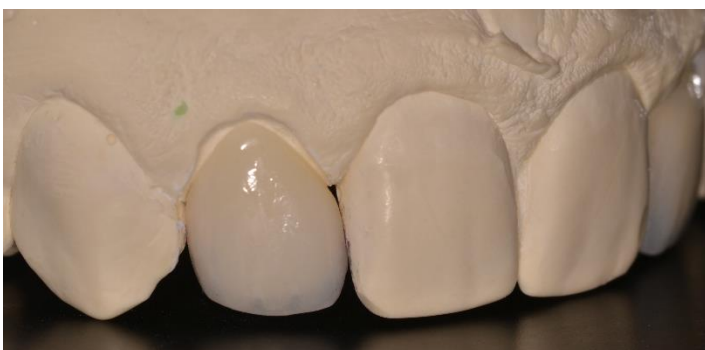
**Figuras 9 e 10:** Preparos minimamente invasivos finalizados após remoção das restaurações de resina composta.

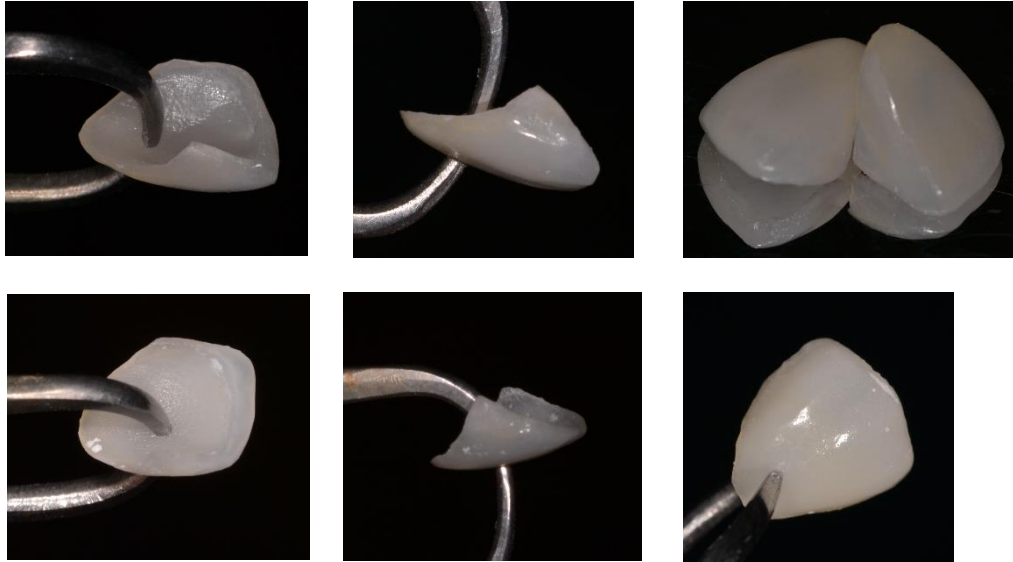## LÂMINAS E SELEÇÃO DE COR

Para uma adequada seleção de cor, a paciente foi encaminhada ao laboratório para avaliação da ceramista.

As lâminas foram confeccionadas em cerâmica de dissilicato de lítio, em espessuras de 0,7mm para o dente 12 e 0,6mm para o dente 22.



**Figuras 11 e 12:** Laminados cerâmicos dos dentes 12 e 22.



**Figuras 13 – 18:** Lâminas cerâmicas dos dentes 12 e 22 em maior detalhe, mínima espessura e grande naturalidade.

### CIMENTAÇÃO

Para a cimentação foi realizado o preparo das lâminas e do substrato dental, além de instalação de isolamento relativo na paciente com afastador labial (Expandex).

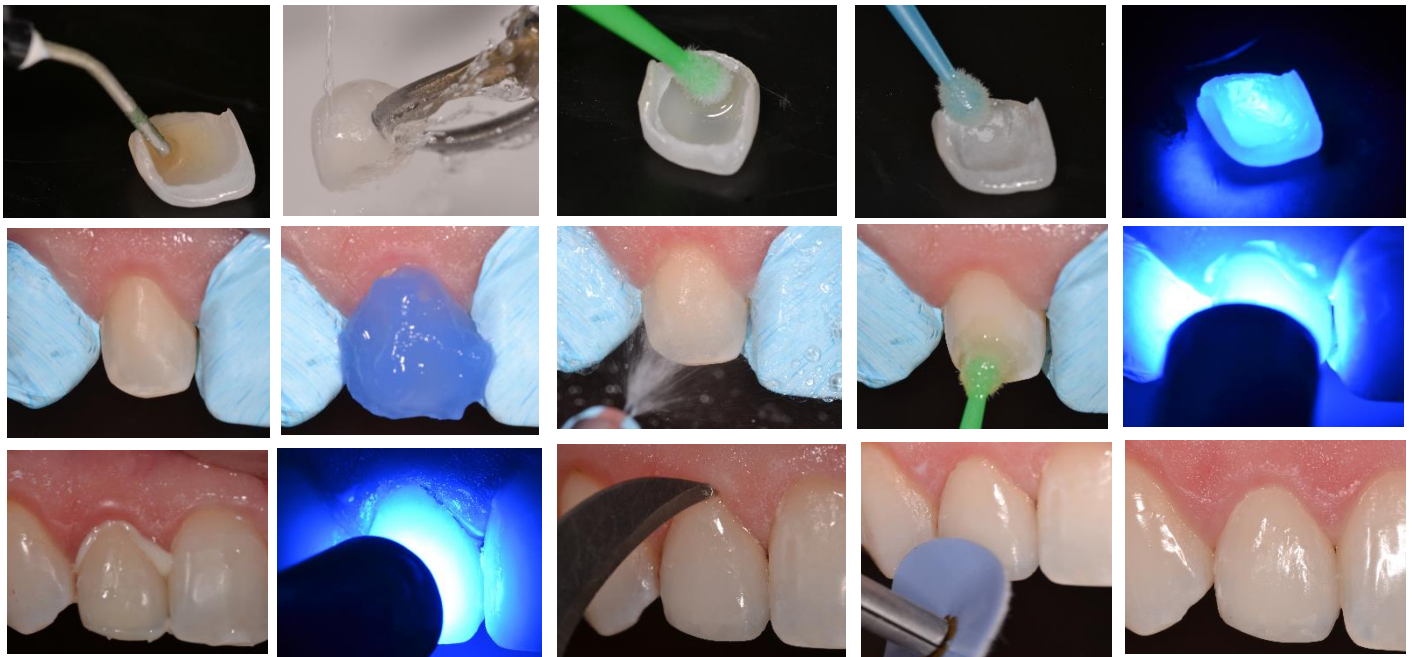
O substrato dental foi condicionado com ácido fosfórico 37% (Condac 37, FGM) por 30 segundos em cada dente, realizada lavagem e secagem e aplicação de adesivo (Scotch Bond Multiuso, 3M Espe) com microbrush (Cavibrush, FGM) e fotopolimerização por 20 segundos cada dente com o aparelho Optilight Max 440 Gnatus. A opção de uso apenas do adesivo é justificada pela presença apenas de esmalte dental no preparo.

O preparo das lâminas foi realizado com condicionamento com ácido fluorídrico (Condac 37, FGM) por 20 segundos, seguido pela aplicação de Silano ( ) por 1 minuto e evaporação do mesmo e aplicação de adesivo (Scotch Bond Multiuso, 3M Espe).

Foram realizados testes de cor com o auxílio de Try-ins Allcem Veneer FGM. Para a adequada cor final foi feita uma mistura de cor Opaque White com pigmento branco (Opak B0.5). A cimentação foi feita com cimento fotopolimerizável cor Opaque White (Allcem Veneer, FGM) e uma gota de pigmento branco (Opak B0.5).

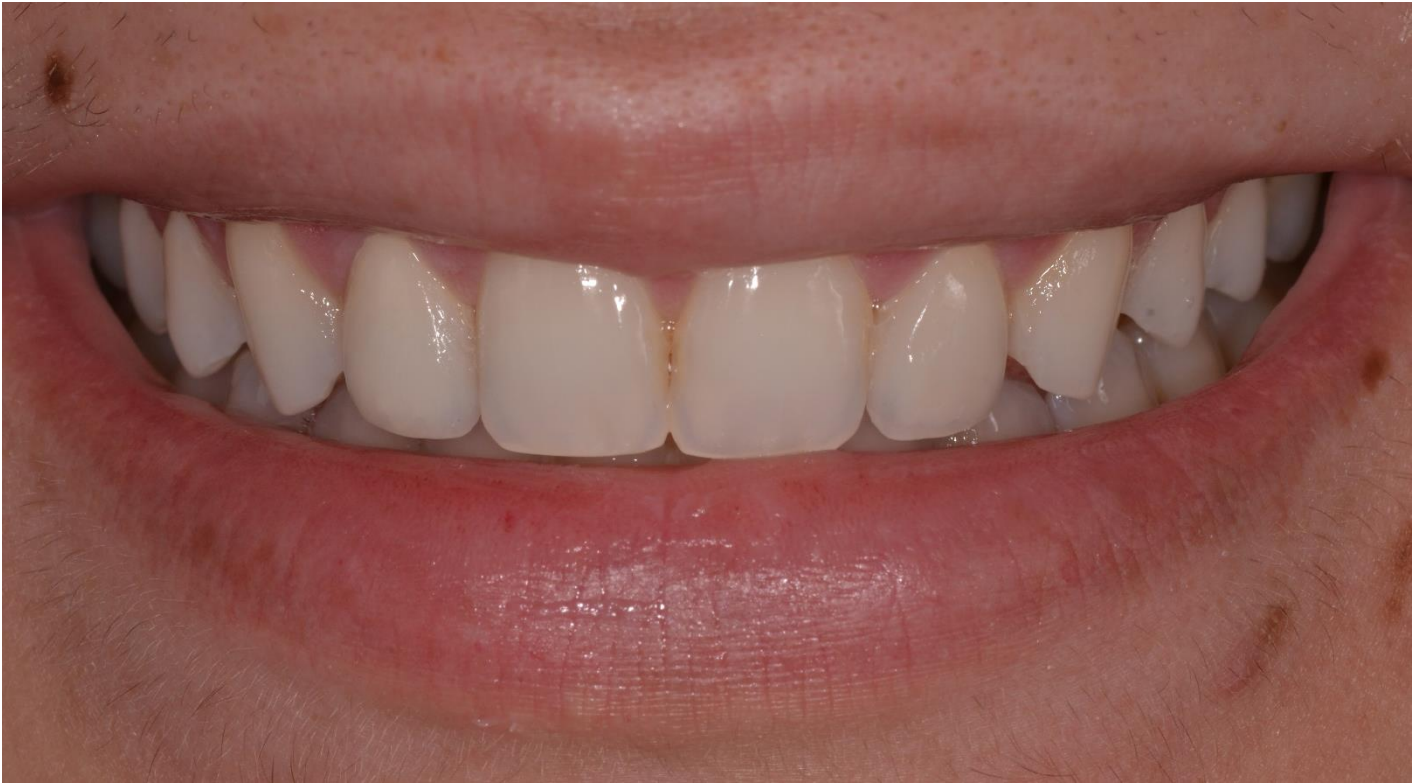### ACABAMENTO E POLIMENTO FINAL

O acabamento final foi feito com lâmina de bisturi no. 12 para a região cervical, tiras de lixa (3M Espe) para as proximais e discos de feltro (Flexibuff) para o polimento final.

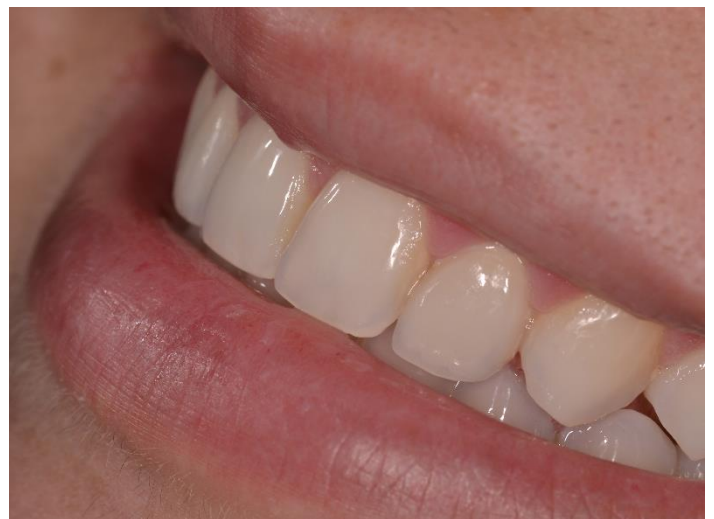
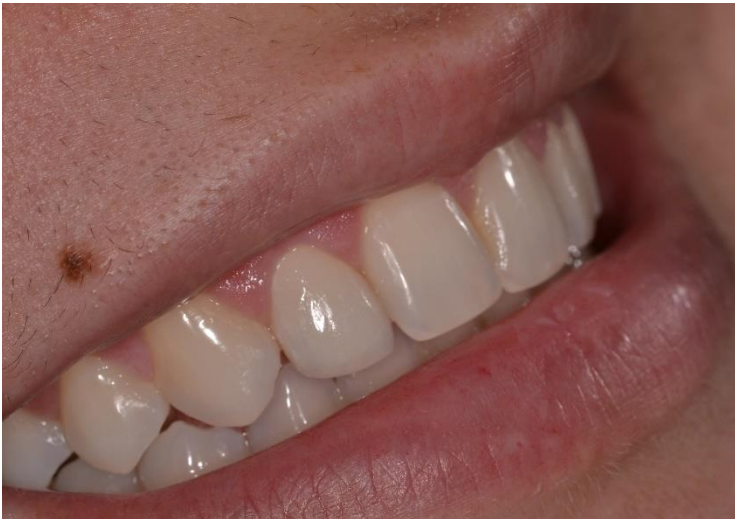
**Figura 19-29:** sequência clínica de preparo da peça e do dente.

**Figura 30-33:** sequência clínica da cimentação dos laminados, acabamento e polimento.



**Figura 34:** Foto final da paciente sorrindo após a cimentação das lâminas dos dentes 12 e 22.



**Figura 35 e 36:** fotos finais da paciente sorrindo.



## 5 DISCUSSÃO

A evolução de materiais estéticos reabilitadores, de cimentos resinosos, e da adesão permitem reabilitações extremamente conservadoras. Tais fatores aliados à procura por procedimentos estéticos que permitam sorrisos cada vez mais perfeitos, sem alterações de forma, cor ou posição, incentivam os pacientes a irem em busca de tratamento. Principalmente quando estes apresentam queixas sobre dentes conóides, desproporcionais, com alteração de forma e tamanho como questão estética de desarmonia podendo ser prejudicial à vida social do mesmo.

Em grande parte dos casos, para uma condução ideal dos casos, sugere-se o uso de aparelho ortodôntico para alinhamento inicial dos dentes e posterior trabalho em conjunto com a Dentística, que será responsável pela harmonização estética de dentes alterados, conforme o caso descrito. Esta, muitas vezes inicia por um clareamento dentário. Segundo *Decurcio et al., 2011* variáveis como clareamento prévio, sistemas cerâmicos opacos, seleção do melhor sistema de cimentação e cores adequadas e adequadas pastas try-in interferem diretamente em resultados ótimos e previsíveis.

Por muito tempo as opções de tratamento para alterações de forma, tamanho, posição dentárias eram muito mais invasivas. De um lado eram sugeridas próteses unitárias aos dentes envolvidos, levando a um desgaste excessivo perdendo estrutura dentária sadia sem necessidade. Por outro lado, sugeriam-se restaurações diretas em resina composta, que apesar de ainda bastante utilizadas, sofrem alterações ao longo do tempo, como desgastes e pigmentações, levando a pouca estabilidade. Quando uma parte considerável da coroa necessita ser restaurada a técnica indireta pode ser sugerida por seus melhores resultados em contatos proximais e oclusais, melhor adaptação, resistência e propriedades mecânicas quando comparado à técnicas diretas (VADINI, 2016).

*Dino Re* relata que lâminas indiretas foram introduzidas nos anos 80 como alternativas para coroas totais, pois novas cerâmicas e resinas melhoraram os tratamentos conservadores de dentes comprometidos. A estabilidade das lâminas indiretas é bastante alta, ainda mais quando o laminado apresenta todas as suas margens aderidas ao esmalte, fazendo com que microtrincas ou decimentações geralmente não ocorram (GÜREL,)

A reabilitação estética principalmente em pacientes jovens, apresenta opiniões divididas sobre a técnica mais adequada e materiais indicados para o caso. Enquanto que alguns autores defendem o uso da resina composta, por ser mais “conservadora”, outros defendem o uso da cerâmica. *Vadini et al., 2016* descreve o uso de compósitos como técnica que têm frequentemente apresentado excelentes resultados estéticos e mecânicos. Seu uso em comparação com todas as cerâmicas, não têm potencial para fraturas “catastróficas”, nem causa abrasão nos dentes antagonistas. Quando sofrem fratura são mais facilmente reparadas, pois é possível fazer um recontorno da restauração, sendo possível um reparo intraoral sem prejudicar performance mecânica ou estética.

Já autores como *Decurcio et al., 2011* afirmam que os sistemas cerâmicos disponíveis atualmente, têm importantes qualidades estéticas e boa resistência, uma vez que são reforçadas por leucita e dissilicato de lítio, sendo esta a opção mais estável para casos de reanatomização dentária. *Da Cunha, 2014* afirma que cerâmicas reforçadas por leucita e dissilicato de lítio são recomendadas por suas propriedades ópticas e capacidade de sofrerem condicionamento ácido. Ambos apresentam boas propriedades ópticas e adesão à estrutura dental, sendo também menos porosa e com boa biocompatibilidade oferecendo uma saudável condição gengival. Suas propriedades ópticas apresenta índice de refração relativamente baixo, sendo materiais suficientemente translúcidos para restaurar bordos incisais. (DA CUNHA, 2014).

Suas excelentes características ópticas, estabilidade e durabilidade do material, longevidade das restaurações e previsibilidade do resultado, aliado à vantagem de sua técnica não necessariamente exigir um desgaste da superfície dentária para que as lâminas tenham uma espessura satisfatória. Porém, para que as restaurações tenham resultado de excelência, é necessário que o diagnóstico, planejamento e o protocolo de execução da técnica seja adequadamente seguido. Tais fatores mostram a possível espessura de lâminas, com necessidade ou não de desgaste dental, colaborando também para a determinação de posição final da lâmina e anatomia dental.

A não exigência de um desgaste pode representar um ponto de divergência, uma vez que alguns autores defendem a confecção de um “stop” ou bisel para que os laboratórios que confeccionam as peças tenham uma referência de limite onde as

peças possam assentar adequadamente. O conceito de ausência de preparo ou mínimo preparo surgiu com o desenvolvimento de procedimentos adesivos apropriados ao esmalte (DINO RE, 2014). O autor também relata que indicações para a ausência de preparo incluem erosão, microfraturas incisais, correção de coroas pequenas ou curtas e alterações na textura superficial do esmalte.

Apesar de todas as vantagens já apresentadas quando a opção é de laminados cerâmicos, estes também apresentam seus contrapontos. Além de um custo de reabilitação mais alto, uma vez que envolve trabalho laboratorial, também pacientes com hábitos parafuncionais, como o bruxismo, não têm indicação para que recebam esse tipo de tratamento, pois podem em função de sua disfunção causar a perda, trinca ou decimentação das cerâmicas. Ainda assim, deve-se lembrar que pacientes com bruxismo recebem contra-indicação de vários tratamentos em função das consequências que podem apresentar.

Com a evolução da adesão, encontra-se relatado na literatura o uso de cimentos duais, fotopolimerizáveis ou mesmo a técnica de cimentação com o uso da própria resina composta aquecida para cimentação de restaurações indiretas. No caso de laminados cerâmicos, o cimento de escolha é o fotopolimerizável. Este tipo de cimento apresenta uma gama variada de cores para que a cor do resultado final fique o mais próximo possível dos dentes naturais do paciente. Para uma verificação prévia, cimentos “*try-in*” são utilizados para a realização de testes de cor. No caso relatado, foi necessária uma mistura da tonalidade do cimento com pigmento opacificador para que o resultado se assemelhasse aos dentes naturais. Estes cimentos apresentam vantagens como tempo de trabalho ilimitado, pois só sofrem ativação quando há incidência da luz led e não sofrem alteração de cor ao longo do tempo pois não apresentam o composto químico ativador que causa tal modificação em cimentos duais. Porém, ainda há uma discussão sobre a possibilidade de uma linha de pigmentação na junção cimento-peça ao longo dos anos quando os preparos realizados são supragengivais. *Da Cunha, 2014* descreve que em lâminas com espessura menor que 1,5mm a polimerização de cimentos fotopolimerizáveis pode ser perigosa, dependendo do tipo e opacidade da cerâmica.

## **6 CONCLUSÕES**

O avanço de técnicas e protocolos de reabilitação estética minimamente invasiva, bem como de materiais reabilitadores que permitem alta adesão e resistência ainda que com mínima espessura, aliados a características ópticas altamente naturais dos laminados de porcelana, tornam esta técnica uma excelente escolha para reabilitação de pacientes insatisfeitos e com alterações na harmonia de seu sorriso.

## REFERÊNCIAS

DA COSTA, G.; BORGES, B.C.D.; DE ASSUNÇÃO, I.V.,; Clinical Performance Porcelain Laminate Veneers with Minimal Preparation: A Sistematic Review. *Int J Experiment Dent Sci*, v.5, n.1, p.56-59, 2016.

GÜREL, G. Porcelain Laminate Veneers: Minimal Tooth Preparation by Design. *Dental Clinics of North America*, v. 51, n.2, p.419-431,

LERNER, J.M. Conservative Aesthetic Enhancement of the Maxillary Anterior using Porcelain Laminate Veneers. *Pract Proced Aesthet Dent*, v.18, n.6, p.361-366, 2006.

BRUNTON P.A.; AMINIAN, A.; WILSON, N.H.F. Restorative Dentistry: Tooth preparation techniques for porcelain laminate veneers. *British Dental Journal*, v. 189, p.260-262.

KOSKOVA, O.D., Porcelain Veneers – preparation design: A retrospective review, v. 68, n.2, p.179-192, 2014.

LESAGE, B., Revisiting the Design of Minimal and No-Preparation Veneers: A Step-by-Step Technique. *CDA Journal*, v.38, n.8, p.561-569, 2010.

DECURCIO, R.A.; CARDOSO, P., Porcelain Laminate Veneers: A minimally invasive esthetic procedure. *Stomatos*, v.17, n.33, p.12-19, 2011.

DINO R.E., Esthetic Rehabilitation of Anterior Teeth with Laminates Composite Veneers, *Hindawi Publishing Corporation*, Volume 2014

GRANELL-RUIZ, M.; FONS-FONT, A.; LABAIG-RUEDA, C.; MARTINEZ-GONZALEZ, A.; ROMAN-RODRIGUEZ, J.L.; SOLA-RUIZ, M.F; A clinical longitudinal study 323 porcelain laminate veneers – Period of study from 3 to 11 years. *Med Oral Patol Oral Cir Bucal*. v.15, n.3, p.531-537, maio/2010.

RADZ, G.M.; Minimum Thickness Anterior Porcelain Restorations, *Dent Clin N Am* v.55, p.353–370, 2011.

SCHMIDT, K.K.; CHIAYABUTR, Y.; PHILLIPS, K.M.; KOIS, J.C.; Influence of preparation design and existing condition of tooth structure on load to Failure of ceramic laminate veneers, *J Prosthet Dent*, v.105, p.374-382, 2011.

DA CUNHA, L.; OLIVEIRA, L.; GONZAGA, C.C.; FURUSE A.Y.; Esthetic, occlusal, and periodontal rehabilitation of anterior teeth with minimum thickness porcelain laminate veneers, *J Prosthet Dent*, v.112, p.1315-1318, 2014.

LI Z.; YANG, Z.; ZUO, L.; MENG, Y. A three-dimensional finite element study on anterior laminate veneers with different incisal preparations, *J Prosthet Dent*, v.112, p.325-333, 2014.

MORITA, R.K.; HAYASHIDA, M.F.; PUPO, M.; BERGER, G.; REGGIANI, R.D.; BETIOL, E.A.G.; Minimally Invasive Laminate Veneers: Clinical Aspects in Treatment Planning and Cementation Procedures, *Hindawi Publishing Corporation*, v.2016, Article ID 1839793, 13 pages. <http://dx.doi.org/10.1155/2016/1839793>

PEUMANS, M.; VAN MEERBEEK, B.; LAMBRECHTS, P.; VANHERLE, G.; Porcelain veneers: a review of the literature, *Journal of Dentistry* v.28, p.163–177, 2000.

VADINI, M.; D'AMARIO, M.; DE ANGELIS, F.; FALCO, A.; D'ARCANGELO, C.; No-prep Rehabilitation of Fractured Maxillary Incisors with Partial Veneers, *Journal of Esthetic and Restorative Dentistry*, v.28, n.6, p.351-358, 2016.