

**UNIVERSIDADE FEDERAL DO RIO GRANDE DO SUL
FACULDADE DE VETERINÁRIA
PROGRAMA DE PÓS-GRADUAÇÃO EM CIÊNCIAS VETERINÁRIAS**

**INTOXICAÇÃO POR *Amorimia (Mascagnia) exotropa*: ESTUDO
DOS CASOS ESPONTÂNEOS EM BOVINOS E INTOXICAÇÃO
EXPERIMENTAL EM COELHOS.**

Mauro Pereira Soares

Porto Alegre

2011

**UNIVERSIDADE FEDERAL DO RIO GRANDE DO SUL
FACULDADE DE VETERINÁRIA
PROGRAMA DE PÓS-GRADUAÇÃO EM CIÊNCIAS VETERINÁRIAS**

**INTOXICAÇÃO POR *Amorimia (Mascagnia) exotropica*: ESTUDO
DOS CASOS ESPONTÂNEOS EM BOVINOS E INTOXICAÇÃO
EXPERIMENTAL EM COELHOS.**

Autor: Mauro Pereira Soares

Tese apresentada como um dos requisitos para obtenção do grau de Doutor em Ciências Veterinárias, na área de concentração em Patologia Veterinária, na Universidade Federal do Rio Grande do Sul

Orientador: Prof^o Dr. David Driemeier

Porto Alegre

2011

S676i Soares, Mauro Pereira

Intoxicação por *Amorinia (Mascagnia) exotropica*:
estudo dos casos espontâneos em bovinos e intoxicação
experimental em coelhos / Mauro Pereira Soares - Porto
Alegre: UFRGS, 2011.

66f.; il. – Tese (Doutorado) – Universidade Federal do Rio Grande do Sul,
Faculdade de Veterinária, Programa de Pós-Graduação em Ciências Veterinárias, Porto
Alegre, BR-RS, 2011. David Driemeier, Orient.

1. Bovinos - Intoxicação 2. Fibrose cardíaca 3.
Morte súbita 4. Patologia veterinária I. Driemeier, David,

Catálogo na fonte preparada pela Biblioteca da
Faculdade de Veterinária da UFRGS

MAURO PEREIRA SOARES

INTOXICAÇÃO POR *Amorimia (Mascagnia) exotropa*: ESTUDO DOS CASOS ESPONTÂNEOS EM BOVINOS E INTOXICAÇÃO EXPERIMENTAL EM COELHOS.

Aprovado em 25 de março de 2011

APROVADO POR:

Prof. Dr. David Driemeier
Orientador e Presidente da Banca

Dra. Ana Lucia Schild
Membro da Banca

Prof. Dr. Cláudio Estevão Farias da Cruz
Membro da Banca

Prof. Dr. Cláudio Severo Lombardo de Barros
Membro da Banca

AGRADECIMENTOS

A minha esposa, Adriana, por sempre me estimular e me acompanhar, nas mais importantes etapas da vida, e ao meu filho Rafael que soube entender as minhas ausências neste período.

Ao meu orientador David Driemeier, excelente profissional, com uma visão ampla da patologia a nível de campo e extremamente minuciosa a nível de laboratório. Parabéns pela sua humildade e capacidade de gerenciamento de trabalho, é um exemplo de dedicação a profissão que escolhi. Mais uma vez muito obrigado por me aceitar como orientado.

Aos meus colegas Maria de Lourdes Adrien e Pedro Quevedo, pela sua amizade, descontração, lealdade e persistência na condução do experimento. Equipe nota dez.

Ao Dr. Severo pela sua amizade, prestatividade e por ter me estimulado a prosseguir sua trajetória de estudo da microscopia eletrônica. É um privilégio ter lhe conhecido e fazer parte do seu convívio enquanto esteve aqui na faculdade, vindo toda a semana de Santa Maria com aquela disposição que deixa muito recém formado impressionado, é um exemplo de garra e determinação na profissão e na vida. Seu dinamismo e objetividade ao interpretar os achados na sala de necropsia, na histologia e na microscopia eletrônica, sempre foram uma fonte de inspiração para mim, muito obrigado pelo ter cruzado no meu caminho.

Ao Riet, meu amigo especial que acreditou na minha capacidade e me concedeu a primeira bolsa de iniciação científica, é uma pessoa que sempre agiu como um mentor na minha carreira profissional. Sua conduta ética e profissional e sua humildade sempre foram um exemplo para a minha vida. Obrigado por mais este auxílio com o Doutorado.

A Simone pela dedicação que preparou o material para microscopia eletrônica, pela disposição e paciência que conduz a rotina do laboratório de microscopia eletrônica.

Ao meu colega de doutorado Saulo, que foi extremamente prestativo durante o curso e incansável nas coletas da planta.

A minha amiga e chefe Ana Lucia Schild, obrigado pelo estímulo e apoio para a realização do doutorado.

Ao Toni e ao Cauê, nossos auxiliares de necropsia, sempre dispostos a limparem a sala de necropsia depois da nossa passada por lá... obrigado pelos vários auxílios em

diferentes etapas deste trabalho e em especial ao Toni pelo cuidado com os coelhos durante todo o experimento.

A Daiane pela dedicação demonstrada na confecção das lâminas histológicas necessárias para a conclusão deste trabalho.

Aos colegas do LRD, as professoras do setor de patologia animal e ao Clairton que sempre estão dispostos a auxiliarem nas atividades de rotina do LRD.

Aos meus pais que conseguiram inculcar em mim e meus irmãos a importância do estudo para vida. Em especial ao meu pai que faleceu durante a realização do Doutorado e que ficaria extremamente feliz com a conclusão de mais esta etapa da minha vida. Saudades!!!

INTOXICAÇÃO POR *Amorimia (Mascagnia) exotropica*: ESTUDO DOS CASOS ESPONTÂNEOS EM BOVINOS E INTOXICAÇÃO EXPERIMENTAL EM COELHOS¹.

Autor: Mauro Pereira Soares

Orientador: David Driemeier

RESUMO

Foram estudados os casos de fibrose cardíaca em bovinos observado em materiais recebidos da região nordeste do Rio Grande do Sul. Descrevem-se os achados histológicos da intoxicação espontânea em bovinos. São reproduzidas experimentalmente em coelhos com a administração da planta *Amorimia exotropica* a intoxicação aguda e a forma crônica da intoxicação com manifestação de fibrose cardíaca. Na reprodução experimental em coelhos é realizado o estudo macroscópico, histológico e ultraestrutural. A patogenia para a intoxicação aguda é apresentada com lesões ultraestruturais.

Palavras chave: *Amorimia (Mascagnia) exotropica*, fibrose cardíaca, morte súbita, bovino, intoxicação.

¹ Tese de Doutorado em Ciências Veterinárias – Patologia Veterinária, Faculdade de Veterinária, Universidade Federal do Rio Grande do Sul (UFRGS), Porto Alegre, RS, (69P.). Março de 2011.

Amorimia (Mascagnia) exotropica POISONING: STUDY OF SPONTANEOUS CASES IN CATTLE AND EXPERIMENTAL INTOXICATION IN RABBIT.

Author: Mauro Pereira Soares

Adviser: David Driemeier

ABSTRACT

Were studied the cases of cardiac fibrosis observed in cattle of materials received from northeast region of Rio Grande do Sul. Were describe the histological findings of poisoning in cattle. Are reproduced experimentally in rabbits with the administration of the plant *Amorimia exotropica* the acute and chronic poisoning. The chronic poisoning produced cardiac fibrosis. The experimental reproduction is performed in rabbits to study macroscopic, histological and electron microscopy. The pathogenesis for acute poisoning is presented with ultrastructural lesions.

Key words: *Amorimia (Mascagnia) exotropica*, cardiac fibrosis, sudden death, cattle, poisoning.

SUMÁRIO

| | |
|----------------------------------------------------------------------------------------------------------------|-----------|
| TABELA | 10 |
| LISTA DE FIGURAS..... | 11 |
| 1. INTRODUÇÃO..... | 14 |
| 2. REVISÃO DA LITERATURA..... | 16 |
| 3. MATERIAL E MÉTODOS..... | 23 |
| 3.1 Levantamento dos casos de fibrose cardíaca em bovinos..... | 23 |
| 3.2 Estudo histológico dos casos espontâneos..... | 23 |
| 3.3 Visitas as propriedades com histórico de fibrose cardíaca e casos de intoxicação aguda..... | 23 |
| 3.4 Intoxicação Experimental em Coelhos..... | 23 |
| 3.4.1 Preparo da planta..... | 23 |
| 3.4.2 Experimentos em Coelhos..... | 23 |
| 3.4.3 Procedimento de eutanásia, necropsia e histologia..... | 23 |
| 3.4.4 Microscopia eletrônica de transmissão..... | 24 |
| 4. RESULTADOS..... | 26 |
| 4.1 Levantamento dos casos de fibrose cardíaca em bovinos..... | 26 |
| 4.2 Estudo histológico dos casos espontâneos..... | 26 |
| 4.3 Visitas as propriedades com histórico de fibrose cardíaca e casos de intoxicação aguda..... | 28 |
| 4.4 Intoxicação experimental em coelhos..... | 31 |
| 4.4.1 Preparo da planta..... | 31 |
| 4.4.2 Experimentos em Coelhos..... | 31 |
| 4.4.3 Alterações macroscópicas e histológicas..... | 31 |
| 4.4.4 Microscopia eletrônica de transmissão..... | 41 |
| 5. DISCUSSÃO..... | 57 |
| 6. CONCLUSÕES..... | 61 |
| REFERÊNCIAS BIBLIOGRÁFICAS..... | 62 |

TABELA

| | |
|------------------------------------------------------------------------------------------------------------------------------------|----|
| Tabela 1 - Reprodução experimental da intoxicação aguda e da fibrose cardíaca em coelhos com <i>Amorimia exotropa</i> | 22 |
|------------------------------------------------------------------------------------------------------------------------------------|----|

LISTA DE FIGURAS

| | |
|------------------------------------------------------------------------------------------------------------------------------------------------------------------------------------------------------------------------------------------------------------------------------|----|
| Figura 1. Bovino. Miocárdio. Extensas áreas de fibrose multifocais a coalescentes. HE. Tricrômico de Masson. 100X..... | 24 |
| Figura 2. Bovino. Miocárdio. Cardiomiócitos exibindo vacúolos de diversos tamanhos no sarcoplasma, alguns com núcleos picnóticos. HE. 400X..... | 24 |
| Figura 3. Bovino. Miocárdio. Diminuição da celularidade do miocárdio devido a perda aleatória de cardiomiócitos com proliferação de tecido conjuntivo fibroso ao redor de cardiomiócitos remanescentes. Tricrômico de Masson. 200X..... | 25 |
| Figura 4. Área de interior de mata na qual havia bovinos e poucos exemplares de <i>A. exotropica</i> . Podem ser observadas fezes de bovinos entre as plantas..... | 26 |
| Figura 5. Grande quantidade de <i>A. exotropica</i> em uma área de beira de mata e outra de interior de mata, ambas não ocupadas por bovinos..... | 27 |
| Figura 6. Coelho 3. Septo cardíaco. Tumefação dos cardiomiócitos. Edema do interstício. Presença de vacúolos intrasarcoplasmicos. Algumas células mostram dissociação dos feixes de miofibrilas, dando, ao corte transversal, um aspecto granular. HE. 400X..... | 29 |
| Figura 7. Coelho 3. Septo cardíaco. Tumefação das células cardíacas. Presença de vacúolos intrasarcoplasmicos. Algumas células mostram dissociação dos feixes de miofibrilas. HE. 400X..... | 30 |
| Figura 8. Coelho 6. Ventrículo esquerdo. Área de fibrose com predomínio de colágeno. HE. 400X..... | 31 |
| Figura 9. Coelho 6. Ventrículo direito. Musculatura com aumento do espaço intercelular apresentando discreta deposição de colágeno entre as fibras cardíacas. Edema intersticial com infiltrado discreto de células mononucleares. HE. 200X..... | 32 |
| Figura 10. Coelho 7. Septo interventricular. Extensa área de fibrose (canto inferior direito). Tricrômico de Masson. 40X..... | 33 |
| Figura 11. Coelho 8. Ventrículo direito. Musculatura apresentando aumento do espaço intercelular e deposição de colágeno entre as fibras cardíacas. Tricrômico de Masson. 200X..... | 34 |
| Figura 12. Coelho 9. Ventrículo esquerdo. Tumefação dos cardiomiócitos evidenciado pela presença de pequenos e grandes vacúolos intrasarcoplasmicos e o citoplasma com aspecto de granulação fina. Pode ser observado a deposição de colágeno entre as fibras. HE. 400X..... | 35 |

| | |
|------------------------------------------------------------------------------------------------------------------------------------------------------------------------------------------------------------------------------------------------------------------------------------------------------------------------------------|----|
| Figura 13. Coelho 9. Septo cardíaco. Extensa área de fibrose. HE. 200X..... | 36 |
| Figura 14. Coelho 9. Miocárdio. Foto Submacroscópica. Extensa área de fibrose na musculatura adjacente as cordas tendíneas. Tricrômico de Masson..... | 37 |
| Figura 15. Coelho 9. Miocárdio. Histologia do miocárdio da foto submacroscópica. Extensas áreas de fibrose. Tricrômico de Masson. 100X..... | 38 |
| Figura 16. Coelho. Controle. Miocárdio..... | 40 |
| Figura 17. Coelho 1. Miocárdio. Célula com grande quantidade de sarcômeros rompidos e acúmulo de líquido intracitoplasmático. Há desorganização dos sarcômeros e separação de feixes de miofibrilas por edema (seta). As mitocôndrias encontram-se tumefeitas, rompidas e com projeções da membrana mitocondrial..... | 41 |
| Figura 18. Coelho 2. Miocárdio. Célula com acúmulo de líquido intracitoplasmático grande quantidade de mitocôndrias tumefeitas, rompidas e com projeções da membrana mitocondrial. Há ruptura e desorganização dos sarcômeros podendo ser observado fragmentos de linhas Z (seta), algumas com restos de miofibrilas aderidas..... | 42 |
| Figura 19. Coelho 2. Miocárdio. Tumefação de cardiomiócito, separação e ruptura dos feixes de miofibrilas. Tumefação das mitocôndrias com desorganização e ruptura das cristas e das membranas externa e interna (seta)..... | 43 |
| Figura 20. Coelho 1. Miocárdio. Mitocôndrias tumefeitas apresentando desorganização, atrofia e ruptura das cristas e matriz acentuadamente eletrodensa. Há projeções da membrana mitocondrial para o exterior e ruptura da membrana mitocôndria externa. Ponto de ruptura (seta)..... | 44 |
| Figura 21. Coelho 2. Miocárdio. Mitocôndria tumefeita apresentando ruptura da membrana mitocondrial externa (seta)..... | 45 |
| Figura 22. Coelho 8. Miocárdio. Cardiomiócito tumefeito com sarcoplasma exibindo abundantes depósitos de glicogênio sob a forma monoparticulada. Tumefação das mitocôndrias com ruptura e desorganização das cristas. Há atrofia, separação e ruptura dos feixes de miofibrilas..... | 46 |
| Figura 23. Coelho 3. Miocárdio. Sistema T dilatado (seta)..... | 47 |
| Figura 24. Coelho 8. Miocárdio. Célula à esquerda exibindo desorganização dos sarcômeros pelo edema intracelular. Célula ao centro com mitocôndrias tumefeitas e sarcômeros aparentemente normais. Célula da direita com desorganização dos sarcômeros, edema intracelular e acúmulo de glicogênio..... | 48 |

- Figura 25. Coelho 3. Miocárdio. Perda de miofibrilas ao redor do núcleo resultando em acúmulo de fluído na região perinuclear (célula à esquerda). Discreta lesão nos sarcômeros (célula da direita). Ambas as células apresentam tumefação mitocondrial.....49
- Figura 26. Coelho 3. Miocárdio. Edema perinuclear. Ruptura de miofibrilas, sarcômeros desorganizados e mitocôndrias tumefeitas. Túbulo T discretamente dilatado (seta).....49
- Figura 27. Coelho 8. Miocárdio. Cardiomiócito exibindo atrofia de feixes de miofibrilas, mitocôndrias tumefeitas e discretos depósitos de glicogênio (*). Acentuada fibrose intersticial (seta). Limite celular (cabeça de seta).....50
- Figura 28. Coelho 3. Miocárdio. Processo inicial de deposição de colágeno na periferia de um vaso (detalhe no inset). Há focos iniciais de deposição de colágeno entre duas células. As células apresentam os sarcomeros rompidos, acúmulo de líquido intracitoplasmático e mitocôndrias tumefeitas. Na célula do canto superior direito observa-se grande quantidade de acúmulo de fluído ao redor do núcleo.....51
- Figura 29. Coelho 8. Miocárdio. Vasos sanguíneos de pequeno calibre (hemácia H) apresentando proliferação de colágeno ao seu redor. As células apresentam os sarcomeros rompidos, acúmulo de líquido intracitoplasmático e mitocôndrias tumefeitas. A célula do canto superior direito apresenta maior quantidade de glicogênio monoparticulado (*) do que a célula inferior. O aumento da fibrose no endomísio cria pontes conjuntivas com o colágeno peri-vascular.....52
- Figura 30. Coelho 8. Miocárdio. Deposição de grande quantidade de colágeno no endomísio. As células apresentam os sarcômeros rompidos, acúmulo de líquido intracitoplasmático e mitocôndrias tumefeitas. No canto inferior esquerdo núcleo apresentando ao seu redor grande quantidade de fluído intracelular. Inset. Detalhe do colágeno depositado.....53
- Figura 31. Coelho 3. Miocárdio. Vacúolos intracitoplasmáticos de diferentes tamanhos, não delimitados por membrana, contendo fluído, restos de miofibrilas e organelas degeneradas.....54

1 INTRODUÇÃO

Amorimia exotropica, planta previamente classificada e descrita como *Mascagnia* sp., não tem nome popular e ocorre no Sul do Brasil, sobretudo em beiras de matas, onde se desenvolve como trepadeira sobre arbustos e árvores. Na região nordeste do Rio Grande do Sul e na região litorânea de Santa Catarina essa planta é associada com mortes em bovinos (TOKARNIA *et al.*, 2000; ANDERSON 2006).

As plantas cardiotoxicas que produzem morte sem lesões morfológicas visíveis macroscopicamente causam considerável prejuízo econômico ao país, uma vez que são responsáveis por cerca de 60% das mortes causadas por plantas tóxicas em todo o Brasil (TOKARNIA *et al.*, 2000).

As plantas que afetam o funcionamento do coração eram divididas em critérios morfológicos em dois grandes grupos: o grupo das plantas que causam intoxicação e morte sem lesões morfológicas apreciáveis macroscopicamente e o grupo das plantas que causam insuficiência cardíaca crônica associada a lesões degenerativas e fibrosantes no miocárdio detectadas ao exame macroscópico (KELLERMAN *et al.*, 1988; TOKARNIA *et al.*, 1990; PEIXOTO *et al.*, 1995; TOKARNIA *et al.*, 2000).

Até o presente momento, no Brasil, 12 plantas são capazes de provocar intoxicação e morte sem lesões morfológicas apreciáveis macroscopicamente são: *Palicourea marcgravii*, *Palicourea aeneofusca*, *Palicourea juruana*, *Palicourea grandiflora*, *Arrabidaea bilabiata*, *Arrabidaea japurensis*, *Pseudocalymma elegans*, *Amorimia rigida*, *A. elegans*, *A. pubiflora*, *A. aff. rigida* e *A. exotropica* que era conhecida anteriormente como *Mascagnia* sp (TOKARNIA *et al.*, 1990 2000). O quadro clínico-patológico sugere que essas plantas tenham princípios tóxicos que interferem no funcionamento do coração e causem insuficiência cardíaca aguda (TOKARNIA *et al.*, 2000).

No Brasil as plantas que causam que tem causado insuficiência cardíaca crônica devido à produção de fibrose cardíaca são *Tetrapteryx acutifolia*, *Tetrapteryx multiglandulosa* (TOKARNIA *et al.*, 1989b; PEIXOTO *et al.*, 1995) e *Ateleia glazioviana* (GAVA & BARROS, 2001, GAVA *et al.*, 2001).

Na região nordeste do Rio Grande do Sul tem ocorrido casos de fibrose cardíaca em bovinos de etiologia desconhecida.

Os objetivos desse trabalho foram estudar os casos espontâneos de fibrose cardíaca observados em bovinos, da região Nordeste do Rio Grande do Sul. Estudar as

alterações macroscópicas histológicas e ultraestruturais na intoxicação experimental por *A. exotropica* em coelhos bem como associar a fibrose cardíaca observada espontaneamente em bovinos com a ingestão de pequenas doses de *A. exotropica*, por um período prolongado de tempo.

2 REVISÃO DA LITERATURA

As plantas cardiotoxicas que produzem morte sem lesões morfológicas visíveis macroscopicamente causam considerável prejuízo econômico ao país, uma vez que são responsáveis por cerca de 60% das mortes causadas por plantas tóxicas em todo o Brasil (TOKARNIA *et al.*, 2000).

As plantas que afetam o funcionamento do coração podem ser divididas por critérios morfológicos em dois grandes grupos: o grupo das plantas que causam intoxicação e morte sem lesões morfológicas apreciáveis macroscopicamente e o grupo das plantas que causam insuficiência cardíaca crônica, associada a lesões degenerativas e fibrosantes no miocárdio, que podem ser facilmente detectadas ao exame macroscópico (KELLERMAN *et al.*, 1988; TOKARNIA *et al.*, 1990; PEIXOTO *et al.*, 1995; TOKARNIA *et al.*, 2000).

Até o presente momento, há descrições de 12 plantas no Brasil capazes de provocar intoxicação e morte em bovinos sem lesões morfológicas apreciáveis macroscopicamente: *Palicourea marcgravii*, *Palicourea aeneofusca*, *Palicourea juruana*, *Palicourea grandiflora*, *Arrabidaea bilabiata*, *Arrabidaea japurensis*, *Pseudocalyma elegans*, *Amorimia rigida*, *A. elegans*, *A. pubiflora*, *A. aff. rigida* e *A. exotropicalis* que era conhecida anteriormente como *Mascagnia* sp (TOKARNIA *et al.*, 1990 2000). O quadro clínico-patológico sugere que essas plantas tenham princípios tóxicos que interferem no funcionamento do coração e tudo indica que os animais morrem de uma insuficiência cardíaca aguda (TOKARNIA *et al.*, 2000).

As plantas capazes de provocar intoxicação e morte sem lesões morfológicas apreciáveis macroscopicamente geralmente causam um quadro clínico que muitas vezes ocorre quando os animais são movimentados, caracteriza-se por súbita instabilidade, tremores musculares, decúbito precipitado, ou queda seguidos de movimentos de pedalagem e morte, quase sempre entre 2 e 10 minutos (TOKARNIA *et al.*, 2000). À necropsia não são observadas alterações significativas. Histologicamente, porém, alguns animais intoxicados desenvolvem nos rins uma lesão considerada típica, uma variante especial de degeneração hidrópica, com marcada tumefação citoplasmática e picnose nuclear, geralmente restrita aos túbulos contornados distais (GAVA *et al.*, 1998; Tokarnia *et al.*, 2000). Em alguns casos, vacuolização dos hepatócitos e congestão ou edema pulmonar têm sido observados; em outros casos há dilatação e vacuolização

difusa das fibras de Purkinje do coração (TOKARNIA *et al.*, 1998, VASCONCELOS *et al.*, 2008).

No Brasil, o grupo das plantas que causam insuficiência cardíaca crônica devido à produção de fibrose cardíaca é composto por *Tetrapteryx acutifolia*, *Tetrapteryx multiglandulosa* (TOKARNIA *et al.*, 1989b; PEIXOTO *et al.*, 1995) e *Ateleia glazioviana* (GAVA & BARROS, 2001, GAVA *et al.*, 2001).

As espécies de *Tetrapteryx* são cipós ou arbustos escandentes da família Malpighiaceae que ocorrem na Região Sudeste do Brasil. *T. acutifolia* é conhecida pelos nomes populares de “cipó-preto” e “cipó-ruão” e ocorre na região de Governador Valadares, Estado de Minas Gerais e em alguns municípios do Espírito Santo. *T. multiglandulosa* é conhecida popularmente como “cipó-vermelho” e “cipó-ferro” e ocorre no Rio de Janeiro e São Paulo (TOKARNIA *et al.*, 2000).

A intoxicação por *Tetrapteryx* spp. foi descrita pela primeira vez por Tokarnia *et al.*, (1989) no Rio de Janeiro, São Paulo e Minas Gerais e, recentemente, ocorreu no Mato Grosso do Sul (CARVALHO *et al.*, 2006). Os sinais clínicos são característicos de insuficiência cardíaca congestiva e incluem edema de barbeta, veia jugular ingurgitada, pulso jugular e arritmia cardíaca. Os animais morrem após um curso subagudo ou crônico, mas pode ocorrer morte sem a observação de sinais clínicos. As lesões mais importantes são fibrose cardíaca, ascite, hidrotórax, hidropericárdio e fígado com congestão passiva crônica, caracterizada macroscopicamente por aumento do padrão lobular ou aspecto de noz-moscada. Alguns animais apresentam alterações na marcha e lerdeza. No sistema nervoso central, histologicamente, pode-se observar espongiose, por vezes acentuada, atingindo principalmente a junção entre a substância branca e a substância cinzenta (TOKARNIA *et al.*, 1989b CARVALHO *et al.*, 2006).

Ateleia glazioviana é uma árvore que, no Brasil, distribui-se geograficamente na região oeste e meio-oeste de Santa Catarina e Paraná, no Rio Grande do Sul ocorre na mata latifoliada da Bacia do Alto Uruguai, no noroeste do estado e no nordeste da Argentina. (LONGHI, 1995, TOKARNIA *et al.*, 2000). Dependendo da região onde ocorre, a planta recebe diferentes denominações populares como “timbó”, “maria-preta”, “cinamomo bravo”, “amargo”. É particularmente frequente na vegetação secundária, na orla de capões, em beira de estradas, mas pode invadir as pastagens (LONGHI 1995, GAVA & BARROS, 2001). A intoxicação espontânea foi descrita em bovinos e ovinos. Por ser palatável a planta é ingerida prontamente quando há escassez de pastagem, principalmente em casos de seca ou de superpopulação dos campos

(GAVA, 1993). Os animais apresentam edemas de declive, veias jugulares ingurgitadas e pulso venoso positivo, precedidos ou não de apatia, letargia e cegueira. Pode ocorrer morte sem a observação de sinais clínicos previamente. A doença afeta bovinos com mais de um ano, principalmente no outono e inverno, com morbidade de 10 a 60% e mortalidade de até 95%. As lesões macroscópicas consistem de áreas esbranquiçadas e firmes no miocárdio, principalmente nas proximidades dos vasos coronários e no septo interventricular. Em parte dos animais o fígado se apresenta aumentado de volume e com aspecto de noz-moscada. Alterações histológicas incluem tumefação e necrose de miofibras cardíacas, fibrose e infiltrado de macrófagos no interstício do músculo cardíaco, marcada congestão centrolobular e leve fibrose no fígado. No encéfalo dos bovinos com letargia, a substância branca apresenta degeneração esponjosa. A doença com manifestações neurológicas foi reproduzida em bovinos com o fornecimento de folhas de *Ateleia glazioviana* no cocho, na dose única de 40 e 50 g/kg e em doses fracionadas de 2,5, 5, 7,5 e 10 g/kg. Lesões cardíacas crônicas foram reproduzidas com doses fracionadas de 2,5, 5, e 7,5 g/kg por longo período e com dose inicial de 1 g/kg, acrescida de 1g/kg/dia até atingir 15 g/kg, em um total de 120 g/kg (GAVA & BARROS, 2001).

Abortos também são associados às intoxicações por *T. acutifolia*, *T. multiglandulosa* e *A. glazioviana* (TOKARNIA *et al.*, 1989b, STOLF *et al.*, 1994) e na intoxicação por *A. glazioviana* também inclui um quadro neurológico caracterizado, principalmente, por apatia e cegueira (GAVA & BARROS, 2001).

Mascagnia exotropica, anteriormente conhecida como *Mascagnia* sp., foi reclassificada como *Amorimia exotropica* assim como as demais plantas do gênero (ANDERSON 2006). *Amorimia exotropica* não tem nome popular e ocorre no Sul do Brasil, sobretudo em beiras de matas, onde se desenvolve como trepadeira sobre arbustos e árvores. Na região nordeste do Rio Grande do Sul e litorânea de Santa Catarina esta planta é descrita como causa de morte em bovinos sem lesões morfológicas apreciáveis macroscopicamente (TOKARNIA *et al.*, 2000).

Em pequenas propriedades no litoral de Santa Catarina tem ocorrido casos de morte em bovinos sem lesões morfológicas apreciáveis macroscopicamente inclusive algumas delas tem perdido até 40% do rebanho em apenas um ano (GAVA *et al.*, 1998). Posteriormente, estes surtos de morte sem lesões apreciáveis macroscopicamente foram esclarecidos com experimentos nas quais se administrou *Amorimia exotropica* a bovinos, reproduzindo-se a enfermidade pela administração de doses únicas de 7,5 g/kg

a 10 g/kg. Administrações únicas de 5 g/kg de folhas frescas de *Amorimia exotropica* causaram intoxicação não-letal. Com dosagens de 5 a 10 g/kg, as manifestações clínicas foram observadas quando os animais foram movimentados, e consistiram em cansaço, jugular ingurgitada, leves tremores musculares e, às vezes, contrações bruscas. A taquicardia, já notada antes do exercício se acentuava se os animais eram movimentados. Se a movimentação era mantida os animais tendiam a deitar ou caíam subitamente. A evolução da intoxicação nos dois bovinos que morreram foi de 40 e 75 minutos. Doses mais elevadas (15 e 20 g/kg) provocaram intoxicação protraída e os animais se mostravam lerdos e apáticos, evitavam quaisquer movimentos e foram encontrados mortos, entre 7 e 21 horas, após os primeiros sinais clínicos. Esses dois últimos experimentos demonstram que a movimentação é um fator importante para a manifestação da morte. Os principais achados de necropsia foram coloração vermelha da mucosa do intestino delgado e edema da parede da vesícula biliar. As mais importantes alterações histológicas foram degeneração hidrópico-vacuolar do epitélio tubular renal presente em três dos cinco bovinos que morreram (GAVA *et al.*, 1998).

O fluoroacetato foi identificado como o princípio ativo de *P. marcgravii*, *A. bilabiata* (MORAES, 1993, KREBS *et al.*, 1994) e *Amorimia rigida* (CUNHA *et al.*, 2006). Nas plantas, *Palicourea aeneofusca*, *Palicourea juruana*, *Palicourea grandiflora*, *Arrabidaea japurensis*, *Pseudocalymma elegans*, *A. elegans*, *A. pubiflora* e *A. aff. rigida* não tiveram seus princípios ativos identificados; contudo, sugere-se que o fluoroacetato seja também a substância envolvida devido à semelhança nas alterações clínico-patológicas observadas (RIET-CORREA *et al.*, 2006).

O(s) princípio(s) tóxico(s) presente(s) em *A. exotropica* ainda não são conhecidos, mas em *A. rigida*, além de fluoroacetato foram isoladas cromonas, que provavelmente não sejam responsáveis pelas intoxicações (RIET-CORREA *et al.*, 2006). Em virtude da similaridade no quadro clínico-patológico da intoxicação causada pela ingestão de fluoracetato comparado com a intoxicação por plantas que contêm este agente tóxico (TOKARNIA *et al.*, 1990; MEDEIROS *et al.*, 2002), acredita-se que o fluoracetato, ou substância correlata, provavelmente seja um dos princípios ativos presentes nessa planta (RIET-CORREA *et al.*, 2006).

No Brasil as miocardiopatias tóxicas incluem a intoxicação pelas plantas *Tetrapteryx acutifolia* e *T. multiglandulosa* (TOKARNIA *et al.*, 1989b; PEIXOTO, *et al.*, 1995; TOKARNIA *et al.*, 1990), *Nerium oleander* (PEDROSO *et al.*, 2009) e a

intoxicação por antibióticos ionóforos (GAVA *et al.*, 1997, BARROS, 2007a). Entre as causas nutricionais há a deficiência de selênio e vitamina E (BARROS, 2007b).

A intoxicação por *Senna occidentalis* (fedegoso) é descrita em várias espécies (RIET-CORREA & MÉNDEZ, 2007). Essa planta causa lesões degenerativas e necrosantes nos músculos esqueléticos e, em menor grau, no miocárdio e é geralmente mencionada no diagnóstico diferencial das miocardiopatias tóxicas e nutricionais de ruminantes (BARROS, 2007b). No entanto, na intoxicação por *S. occidentalis*, as lesões cardíacas, se de fato ocorrem, são mínimas, não se comparam às causadas por *A. glazioviana* e *Tetrapteryx* spp (BARROS *et al.*, 1990) e nunca são associadas a fibrose. Além disso, as lesões degenerativas dos músculos esqueléticos, vistas na intoxicação por *S. occidentalis*, não são observadas na intoxicação pelas plantas cardiotoxicas (RIET-CORREA & MÉNDEZ, 2007).

Surtos de mortalidade ou insuficiência cardíaca congestiva têm sido descritos em bovinos e ovinos intoxicados por antibióticos ionóforos (GAVA *et al.*, 1997; BARROS, 2007a). Alguns aspectos clínicos e achados de necropsia nesses casos podem se assemelhar aos da intoxicação por *A. glazioviana*. Os animais intoxicados mostram anorexia, incoordenação, rigidez muscular, diarreia, emagrecimento e cansaço fácil. Edema subcutâneo de declive e nas cavidades orgânicas, e fígado de noz-moscada podem ocorrer associados às lesões macroscópicas do miocárdio que consistem de áreas branco-amareladas. Na histopatologia, há necrose de fibras e, em casos avançados, fibrose. Lesões degenerativas nos músculos esqueléticos fazem parte dos achados de necropsia (BASTIANELLO *et al.*, 1995; WOUTERS *et al.*, 1997).

A miopatia nutricional por deficiência de vitamina E/selênio têm causado surtos de mortalidade no Rio Grande do Sul. Caracteriza-se por degeneração dos músculos esqueléticos e cardíaco e afeta principalmente bezerros e cordeiros jovens (2-4 meses) de crescimento rápido e deficientes em vitamina E/selênio. A forma mais comum tem curso clínico subagudo, com evolução de alguns dias a uma semana. Os sinais clínicos se caracterizam por rigidez dos músculos, dificuldade de locomoção, tremores musculares, posturas anormais, depressão e morte. As lesões de necropsia são principalmente relacionadas à musculatura esquelética e ao miocárdio e, geralmente, são simétricas e bilaterais localizadas nos músculos mais utilizados. Lesões iniciais aparecem como áreas e listras pálidas na musculatura e podem passar facilmente despercebidas, particularmente em músculos normalmente pálidos. No entanto, à medida que a lesão evolui, ocorre calcificação sobre a fibra do músculo degenerado, as

lesões se tornam opacas, brancas e muito mais conspícuas. Lesões histológicas incluem alterações degenerativas, regenerativas e calcificação no músculo esquelético e no miocárdio (BARROS, 2007b).

Nerium oleander, conhecida popularmente como “espirradeira”, é nativa do Mediterrâneo e Ásia, e foi introduzida como planta ornamental em quase todas as regiões do mundo, inclusive no Brasil (ARMIÉN *et al.*, 1994; ASLANI *et al.*, 2004; KELLERMAN *et al.*, 2005). Todas as partes da planta contêm glicosídeos cardiotoxicos (ARMIÉN *et al.*, 1994, OSWEILER 1995), oleandrina e neriina (GALEY 2004). A intoxicação ocorre com certa frequência em seres humanos (KELLERMAN *et al.*, 2005). Em animais de produção, são raros os casos (TOKARNIA *et al.*, 2000), provavelmente devido à baixa palatabilidade e às restrições ao acesso dos animais a essas plantas (TOKARNIA *et al.*, 2000, SOTO-BLANCO *et al.*, 2006). Entretanto, a ingestão de pequenas quantidades de folhas é suficiente para causar a morte de animais (TOKARNIA *et al.*, 1996). A intoxicação geralmente ocorre quando a planta ou seus galhos são cortados e deixados ao alcance dos animais (RIET-CORREA & MÉNDEZ 2007). Intoxicações espontâneas foram registradas em bovinos (THIMMIAH 1972, ASSIS *et al.*, 2008), equinos (HUGHES *et al.*, 2002), ovinos e caprinos (KELLERMAN *et al.*, 2005, BARBOSA *et al.*, 2008; PEDROSO *et al.*, 2009). De um modo geral, os sintomas descritos, tanto para o homem como para os animais, são os de gastroenterite e alterações cardíacas. Em animais, a sintomatologia inclui taquicardia, extremidades frias, midríase, sudorese, anorexia, dor abdominal, fraqueza e fezes sanguinolentas (KINGSBURY, 1964). Os principais achados macroscópicos são observados no coração e incluem petéquias e equimoses no epicárdio, coágulos e hemorragias no endocárdio do ventrículo esquerdo. Espuma na porção final da traquéia e brônquios, fígado de coloração vermelho-escura, rins pálidos, bem como avermelhamento da mucosa do abomaso, rúmen e retículo (PEDROSO *et al.*, 2009). Histologicamente, observa-se necrose de coagulação de fibras cardíacas individuais em pequenos agrupamentos, caracterizada por aumento de eosinofilia citoplasmática e núcleos picnóticos. Essas lesões são mais acentuadas no músculo papilar. Algumas áreas apresentam material proteináceo no interstício e hemorragia subendocárdica. O rúmen apresenta degeneração hidrópica das camadas superficiais do epitélio. No fígado, há congestão difusa acentuada e, no baço, infiltrado linfocitário nos folículos e hemossiderina no interior de macrófagos (PEDROSO *et al.*, 2009). No diagnóstico diferencial desta

intoxicação é importante considerar as intoxicações por plantas ornamentais como *Thevetia peruviana* e *Rhododendron* spp. (PEDROSO *et al.*, 2009).

Cryptostegia venusta, é uma planta com um potente efeito cardiotoxíco, conhecida popularmente como viuvinha, pertence à família Apocynaceae e é tóxica para caprinos e ratos (NUNES, *et al.*, 2010). Os primeiros sinais da intoxicação surgem quatro a seis horas após a ingestão da planta e incluem apatia, salivação, polaciúria, cansaço após qualquer esforço e morte em um período de aproximadamente vinte horas. Macroscopicamente, pode-se observar edema pulmonar caracterizado pelo aumento de volume do pulmão, ausência de retração da pleura e presença de líquido espumoso na traquéia e nos brônquios. As principais lesões microscópicas são observadas no músculo cardíaco e se caracterizam por degeneração e necrose multifocal das miofibrilas, as quais estão tumefeitas, algumas com grandes vacúolos e outras necróticas, com o sarcoplasma eosinofílico, refringente e sem estriações transversais. Várias fibras se apresentam sinuosas, hipercontraídas e separadas por líquido de edema. No pulmão, observa-se obliteração do lúmen dos bronquíolos e alvéolos por líquido homogêneo eosinofílico (NUNES *et al.*, 2010). Os efeitos tóxicos observados com *C. venusta* são semelhantes aos observados com *N. oleander* (SOTO-BLANCO *et al.*, 2006). Além disso, pertencem à mesma família botânica, Apocynaceae, o que sugere que apresentem princípios tóxicos similares (NUNES *et al.*, 2010).

Outra doença cardíaca, provavelmente associada à ingestão de uma planta tóxica ocorre em bovinos no planalto leste de Santa Catarina (TOKARNIA *et al.*, 1989a). A doença é conhecida como “doença do peito inchado” em razão do edema subcutâneo de declive que ocorre como resultado da insuficiência cardíaca congestiva. Outro sinal clínico de insuficiência cardíaca congestiva observado nesses casos é o ingurgitamento jugular. Na necropsia, observam-se fígado noz-moscada, dilatação cardíaca e áreas brancas de contorno irregular no miocárdio, principalmente no septo interventricular. Achados histopatológicos incluem tumefação difusa de miofibrilas cardíacas, vacuolização de fibras isoladas e fibrose intersticial (TOKARNIA *et al.*, 2000).

Frequentemente têm sido diagnosticados pelo Setor de Patologia Veterinária da UFRGS casos de fibrose cardíaca em bovinos da região nordeste do Rio Grande do Sul. Entretanto, as plantas que causam fibrose cardíaca tais como *Ateleia glazioviana* e *Tetrapteryx* spp (*T. acutifolia* e *T. multiglandulosa*) não ocorrem nessa área geográfica (TOKARNIA *et al.*, 2000).

3 MATERIAL E MÉTODOS

3.1 Levantamento dos casos de fibrose cardíaca em bovinos

Realizou-se um estudo retrospectivo nos arquivos do Setor de Patologia Veterinária da Universidade Federal do Rio Grande do Sul (SPV-UFRGS) à procura dos casos de fibrose cardíaca oriundos da região nordeste do Rio Grande do Sul diagnosticados no período de 1998 a 2008.

3.2 Estudo histológico dos casos espontâneos

Os casos de fibrose cardíaca oriundos da região nordeste do Rio Grande do Sul que estavam em formol e em blocos de parafina pertencentes aos arquivos (SPV-UFRGS) foram processados rotineiramente para histologia e observados em microscópio ótico.

3.3 Visitas às propriedades com histórico de fibrose cardíaca e casos de intoxicação aguda

As propriedades com histórico de fibrose cardíaca e mortalidade sem lesões morfológicas macroscópicas foram visitadas para inspeções nos poteiros e áreas de mata à procura de plantas tóxicas ou outros agentes que pudessem estar causando a enfermidade.

3.4 Intoxicação Experimental em Coelhos

3.4.1 Preparo da planta

A planta madura foi coletada no mês de abril no município de Taquara, em uma propriedade com histórico de fibrose cardíaca e morte sem lesões morfológicas macroscópicas. A planta foi secada à sombra e moída inicialmente em desintegrador forrageiro e posteriormente em Moinho Wiley com malha 60. Após serem moídas, as plantas foram acondicionadas em vidros hermeticamente fechados à temperatura ambiente e na sombra.

3.4.2 Experimentos em Coelhos

Foram utilizados 12 coelhos da raça Nova Zelândia com pesos entre 2.100g e 3.730g e identificados com números de 1 a 12 (Tabela 1). Os coelhos utilizados nunca foram submetidos previamente à coleta de sangue por punção cardíaca. Para a determinação da dose tóxica letal foram utilizados dois coelhos que receberam doses

com intervalos de 3 a 4 horas sendo que Coelho 1 recebeu 8 doses de 1,5 g (total de 12g kg⁻¹) e o Coelho 2 recebeu 4 doses de 4,5g kg⁻¹ (total de 18 g kg⁻¹).

Após a determinação da dose tóxica letal que foi de 18 g kg⁻¹, utilizaram-se as seguintes doses:

- dose letal fracionada em três vezes a cada 4 dias, Coelhos 3 e 4;
- dose letal fracionada em cinco vezes a cada 4 dias Coelho 5;
- o dobro da dose letal fracionada em 6 vezes a cada 4 dias Coelhos 6, 7 e 8;
- o dobro da dose letal fracionada em 10 vezes a cada 4 dias Coelho 9.

Um experimento adicional foi realizado com doses diárias de 2g kg⁻¹ até alcançar a dose tóxica letal, Coelho 10.

Dois coelhos (11 e 12) foram utilizados como controle e eutanasiados no final do experimento.

Os coelhos foram mantidos em gaiolas individuais com água à vontade. Aproximadamente 12 horas antes da administração da planta os animais eram pesados deixados em jejum e as doses eram calculadas. No momento do fornecimento da planta, a mesma era misturada em água e administrada imediatamente. A dosagem da planta era realizada com sondagem esofágica, utilizando-se sonda uretral para humanos N^o 18 adaptada em uma seringa de 50ml.

3.4.3 Procedimento de eutanásia, necropsia e histologia

O procedimento de eutanásia dos coelhos foi realizado com base nas recomendações constantes na Resolução No. 714, de 20 de junho de 2002 do Conselho Regional de Medicina Veterinária.

Nos casos fatais, imediatamente foi realizada a necropsia e coletado fragmentos de órgãos em solução de formalina a 10%. O material foi processado rotineiramente e corado por hematoxilina-eosina (HE) (PROPHET *et al.*, 1992). Colorações adicionais pelos métodos ácido periódico de Schiff (P.A.S.) e tricrômico de Masson (TM) foram também realizadas. Nos casos não fatais, os animais foram eutanasiados após um intervalo de 3 a 4 dias da última administração da planta.

3.4.4 Microscopia eletrônica de transmissão

Imediatamente após a morte dos coelhos ou imediatamente após a eutanásia eram coletados fragmentos do ventrículo esquerdo e septo cardíaco para a microscopia eletrônica de transmissão. Este material foi fixado em solução de glutaraldeído 2% e paraformaldeído 2% em tampão cacodilato de sódio, desidratados em uma série crescente de etanóis e incluídos em resina Epon 812. Os cortes semi-finos foram

corados por azul de metileno. Em áreas selecionadas dos blocos foram feitos cortes ultrafinos que foram contrastados por acetato de uranila e citrato de chumbo e observados em microscópio eletrônico de transmissão a 80 Kilovolts.

Tabela 1 - Reprodução experimental da intoxicação aguda e da fibrose cardíaca em coelhos com *Amorimia exotropica*.

| Identificação dos coelhos | Dose de planta a cada administração g/Kg | Número de doses administradas durante o experimento | Dose total de planta administrada g/Kg | Intervalo entre as administrações | Duração do Experimento e desfecho |
|---------------------------|------------------------------------------|-----------------------------------------------------|----------------------------------------|-----------------------------------|-----------------------------------|
| 01 | 1,5g | 08 | 12g | 4 horas | 36 horas Eutanásia |
| 02 | 4,5g | 04 | 18g | 3 horas e 30 minutos | 13 horas Morte espontânea |
| 03 | 6g | 03 | 18g | 4 dias | 16 dias Eutanásia |
| 04 | 6g | 03 | 18g | 4 dias | 16 dias Eutanásia |
| 05 | 3,6g | 05 | 18g | 4 dias | 24 dias Eutanásia |
| 06 | 6g | 05 | 30g | 4 dias | 21 dias Morte espontânea |
| 07 | 6g | 05 | 30g | 4 dias | 21 dias Morte espontânea |
| 08 | 6g | 06 | 36g | 4 dias | 28 dias Eutanásia |
| 09 | 3,6g | 10 | 36g | 4 dias | 44 dias Eutanásia |
| 10 | 2g | 09 | 18g | 01 dia | 11 dias Eutanásia |
| 11 e 12 | - | - | - | - | Controle |

4 RESULTADOS

4.1 Levantamento dos casos de fibrose cardíaca em bovinos

Entre os anos de 1998 e 2008 foram recebidos cinco materiais de bovinos com fibrose cardíaca oriundos da região nordeste do Rio Grande do Sul. Os animais tinham idades entre 2 e 7 anos e eram provenientes dos municípios onde ocorre *A. exotropica* e onde já haviam sido diagnosticados casos de intoxicação aguda por *A. exotropica*. Nesses casos, observou-se morte sem lesões morfológicas macroscópicas e, em alguns animais de tração, dificuldade para o trabalho e engurgitamento da jugular, quando submetidos ao esforço.

4.2 Estudo histológico dos casos espontâneos em bovinos

As alterações histológicas dos casos espontâneos de fibrose cardíaca em bovinos apresentam dois padrões distintos de lesão: um caracterizado por áreas de fibrose multifocais a coalescentes (Fig. 1), principalmente no septo cardíaco ou nas proximidades dos grandes vasos. Observam-se nestas áreas vacúolos intracitoplasmáticos nos cardiomiócitos, células hipereosinofílicas com o núcleo picnótico e áreas com células necróticas que se apresentam como restos celulares contraídos delimitados pela membrana sarcoplasmática (Fig 2) e, em alguns pontos, apenas o vacúolo formado pela membrana sarcoplasmática. Pouca resposta inflamatória é observada nestas regiões e, quando presente, é constituída por células mononucleares; o outro padrão de lesão encontrado consiste de diminuição da celularidade do miocárdio devido à perda aleatória de cardiomiócitos, associada à proliferação de tecido conjuntivo fibroso ao redor de cardiomiócitos remanescentes, o que conferiu ao tecido cardíaco um aspecto rarefeito (Fig. 3). Neste padrão de lesão não há fibrose multifocal ou extensas áreas de fibrose.

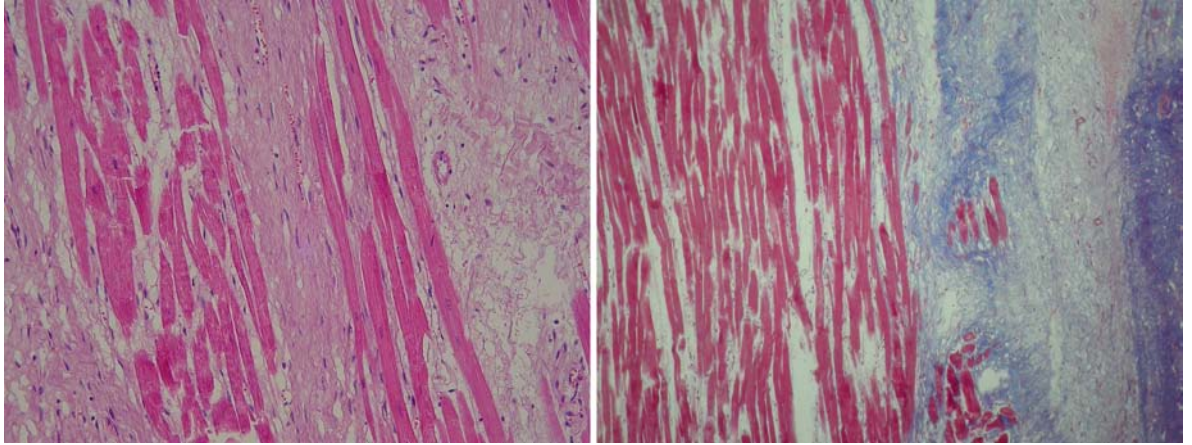


Figura 1. Bovino. Miocárdio. Extensas áreas de fibrose multifocais a coalescentes. HE. Tricrômico de Masson. 100X.

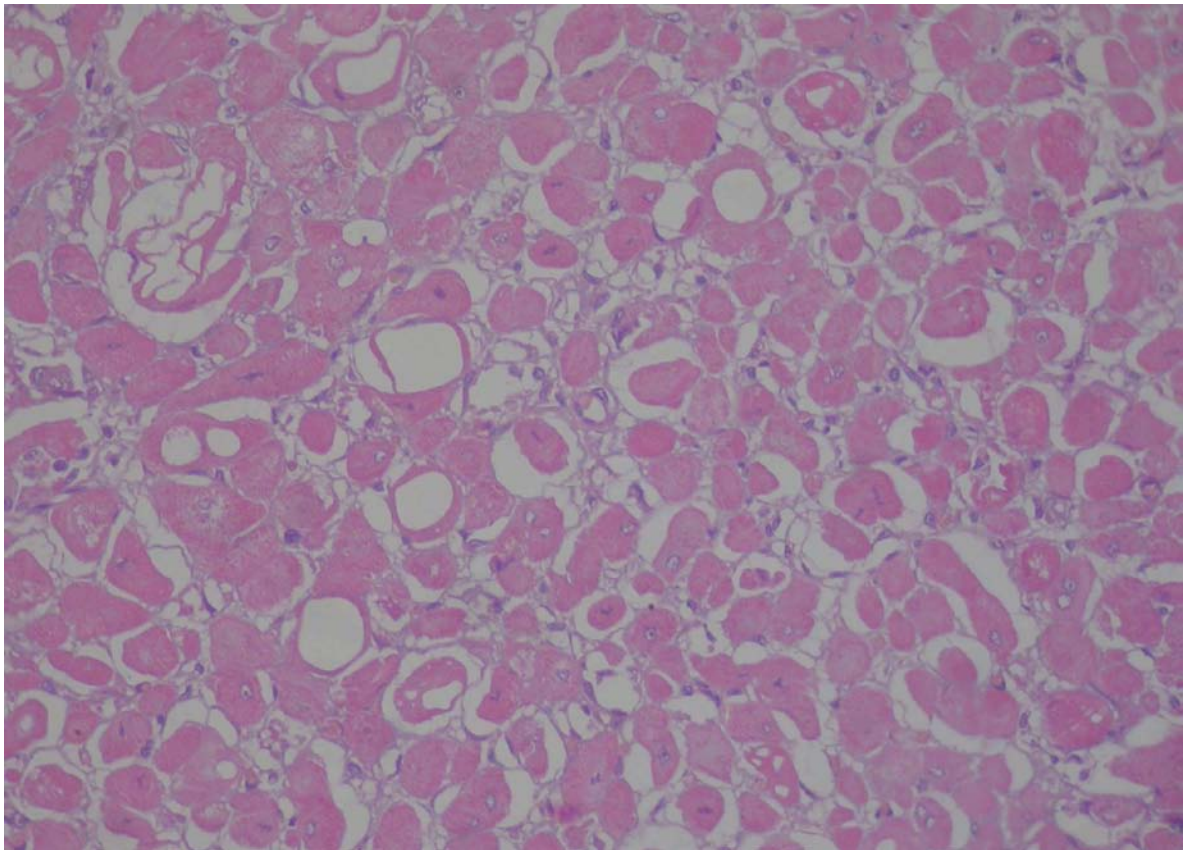


Figura 2. Bovino. Miocárdio. Cardiomiócitos exibindo vacúolos de diversos tamanhos no sarcoplasma, alguns com núcleos picnóticos. HE. 400X.

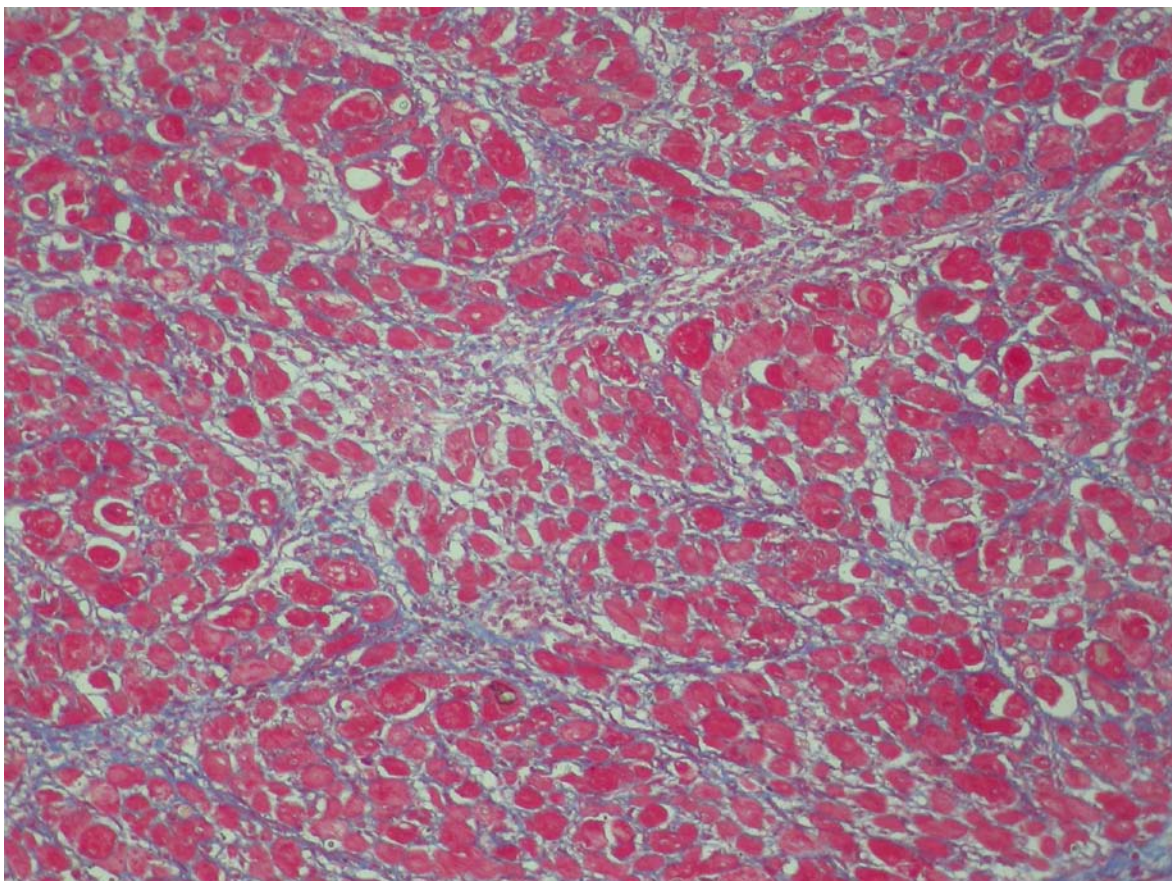


Figura 3. Bovino. Miocárdio. Diminuição da celularidade do miocárdio devido a perda aleatória de cardiomiócitos com proliferação de tecido conjuntivo fibroso ao redor de cardiomiócitos remanescentes. Tricrômico de Masson. 200X.

4.3 Visitas as propriedades com histórico de fibrose cardíaca e casos de intoxicação aguda

As propriedades com histórico de fibrose cardíaca e morte sem lesões morfológicas macroscópicas foram visitadas e se observou que, em áreas pastejadas por bovinos, havia poucos espécimes de *Amorimia exotropa* no solo (Fig. 4), restando apenas grande quantidade de plantas sobre arbustos ou árvores. No entanto em matas e capoeiras fora dos poteiros, havia grande quantidade dessa planta no solo (Fig. 5) e também sobre as árvores, pois a planta é uma trepadeira, o que indica que a planta é palatável e os animais quando tem acesso às plantas a ingerem facilmente.



Figura 4. Área de interior de mata na qual havia bovinos e poucos exemplares de *A. extropica*. Podem ser observadas fezes de bovinos entre as plantas.



Figura 5. Grande quantidade de *A. exotropa* em uma área de beira de mata e outra de interior de mata, ambas não ocupadas por bovinos.

4.4 Intoxicação experimental em coelhos

4.4.1 Preparo da planta

A planta foi secada a sombra e a porcentagem de matéria seca foi 50%.

4.4.2 Alterações macroscópicas e histológicas

O Coelho 1 que recebeu 12g kg^{-1} foi eutanasiado após 36 horas de experimento. Apresentou macroscopicamente no fígado acentuação do padrão lobular. Histologicamente se observou principalmente, no septo cardíaco, dissociação das miofibrilas pelo acúmulo de fluido intracelular, podendo-se observar microvesículas intracelulares. Os cardiomiócitos estavam separados. O fígado apresentava os hepatócitos vacuolizados, principalmente nas regiões centrolobular a medizional. Na coloração de PAS, observou-se, nessas áreas, acúmulo de glicogênio. Os rins e demais órgãos não apresentaram alterações histológicas significativas.

O Coelho 2 que recebeu 18g kg^{-1} morreu após 13 horas de experimento. Macroscopicamente, foi observado no fígado acentuação do padrão lobular. Histologicamente o coração exibia apenas focos aleatórios de dissociação das miofibrilas e separação dos cardiomiócitos. O fígado apresentava a região centrolobular congesta e alguns hepatócitos apresentavam pequenos vacúolos intracitoplasmáticos. Na coloração de PAS, observou-se, nesta área, acúmulo de glicogênio. Os rins e demais órgãos não apresentaram alterações histológicas significativas.

O Coelho 3 que recebeu a dose letal fracionada em 3 vezes ($1/3$ a cada 4 dias), foi eutanasiado e apresentou o rim rugoso e com aderência de cápsula. Histologicamente, observou-se principalmente na região subendocárdica do septo cardíaco e do ventrículo direito, tumefação dos cardiomiócitos evidenciado pela presença de pequenos e grandes vacúolos intracitoplasmáticos e o citoplasma com aspecto granulado (Fig. 6). Observou-se nessas áreas feixes de miofibras contendo células tumefeitas (Fig. 7) ao lado de células normais e áreas de proliferação de colágeno. Muitas miofibrilas tinham tumefação acentuada e, algumas vezes, apresentavam vacúolos ao redor do núcleo. Foi observado ainda hepatite periportal e nefrite multifocal moderada que não se atribuiu à planta e foi repetido o experimento com o coelho 4. Este coelho não apresentou as lesões macroscópicas e histológicas do fígado e rim do coelho 3 e as lesões histológicas do coração foram similares as do coelho 3.

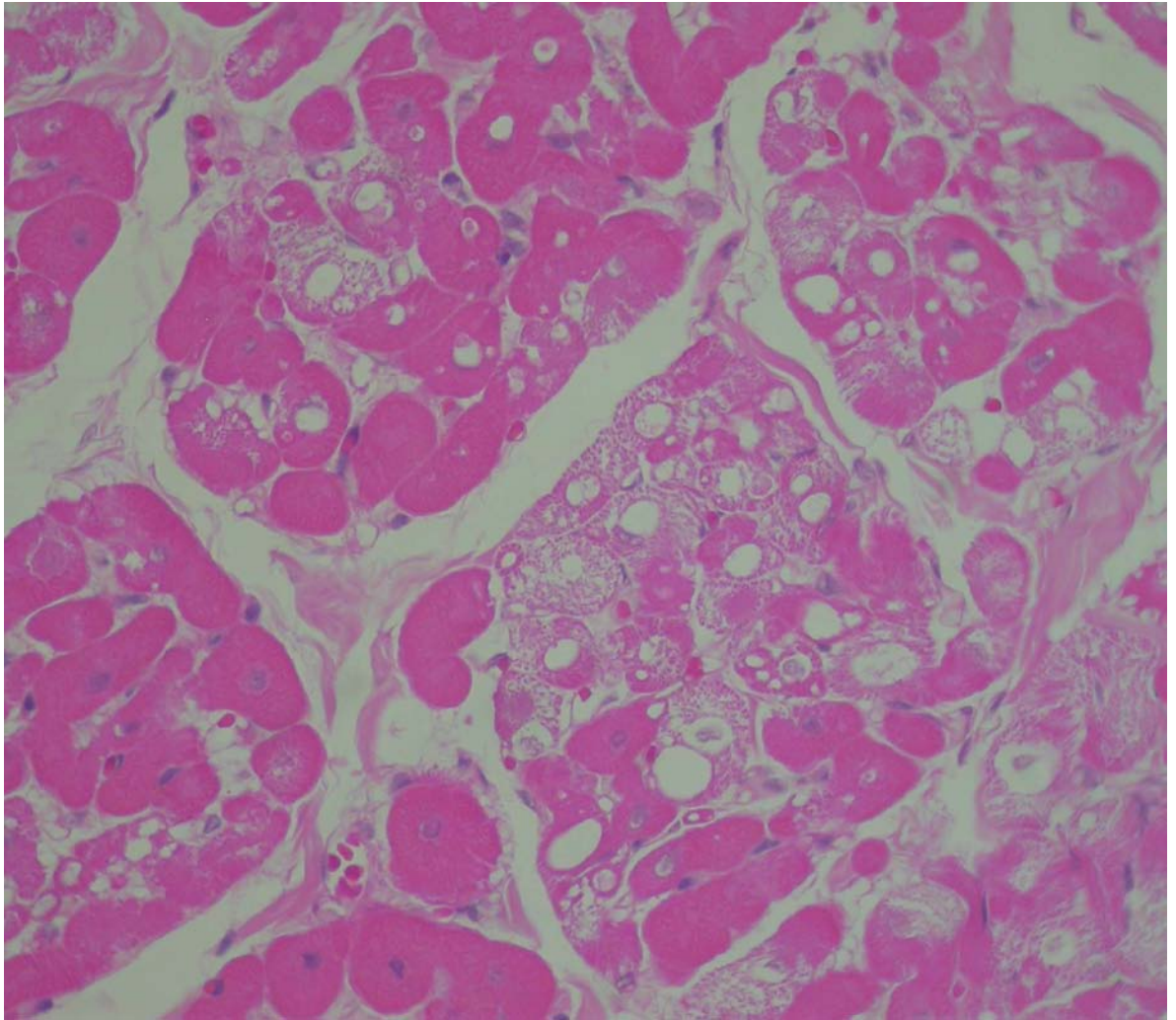


Figura 6. Coelho 3. Septo cardíaco. Tumefação dos cardiomiócitos. Edema do interstício. Presença de vacúolos intrasarcoplasmicos. Algumas células mostram dissociação dos feixes de miofibrilas, dando, ao corte transversal, um aspecto granular. HE. 400X.

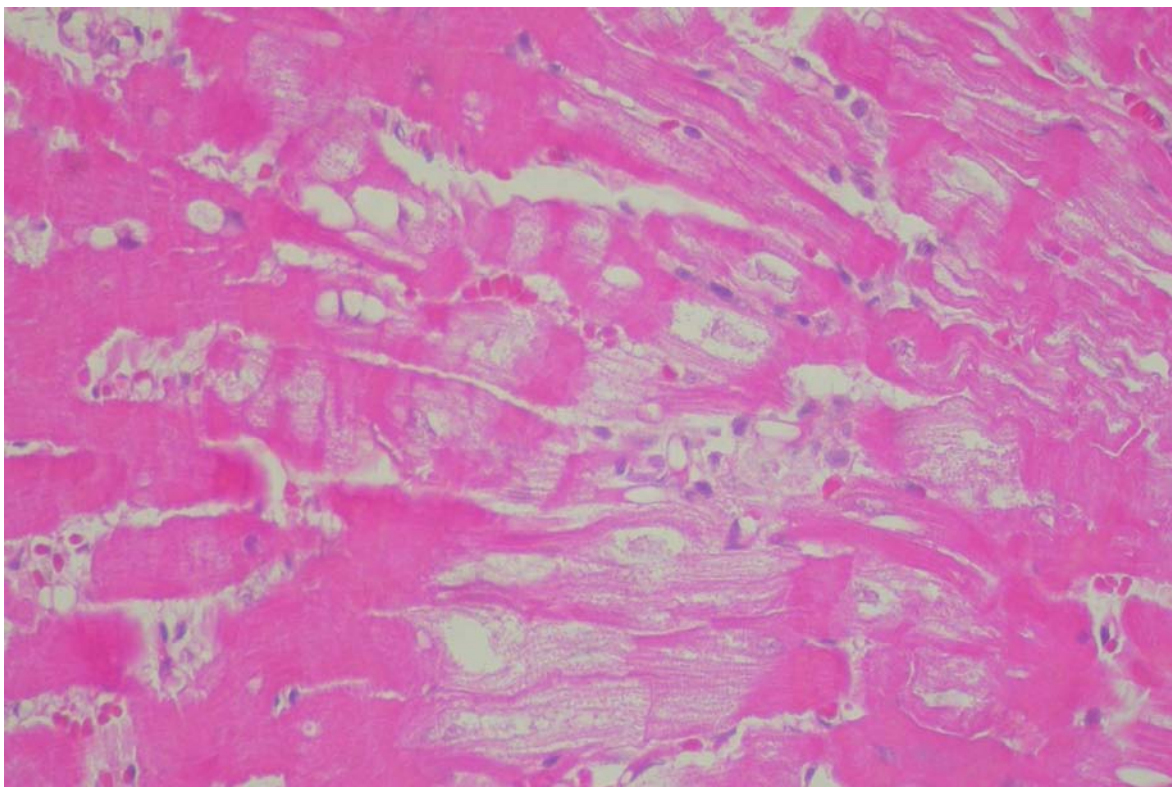


Figura 7. Coelho 3. Septo cardíaco. Tumefação das células cardíacas. Presença de vacúolos intrasarcoplasmicos. Algumas células mostram dissociação dos feixes de miofibrilas. HE. 400X.

O Coelho 5 que recebeu a dose letal fracionada em 5 vezes (1/5 a cada 4 dias), foi eutanasiado. Não apresentou alterações macroscópicas ou histológicas significativas.

O Coelho 6 que receberia o dobro da dose letal fracionada em 6 vezes (1/3 a cada 4 dias) morreu após um dia da ingestão da quinta dose. Na necropsia, foi observado fígado aumentado de tamanho com marcada acentuação do padrão lobular, pulmão congesto e coração globoso. Ao ser fatiado em cortes transversais, havia focos esbranquiçados na musculatura adjacente aos pontos de inserção das cordas tendíneas do ventrículo esquerdo. Histologicamente foram encontrados no coração, focos de fibrose com predomínio de colágeno (Fig. 8) principalmente na musculatura adjacente aos pontos de inserção das cordas tendíneas do ventrículo esquerdo e de forma multifocal no septo cardíaco. No ventrículo direito, observou-se aumento do espaço intercelular evidenciado pelo afastamento entre os cardiomiócitos e o colágeno proliferado. Nessas áreas havia cardiomiócitos hipercontraídos ao lado de células hipereosinofílicas e de células tumefeitas com vacúolos intrasarcoplásmicos. Discreto infiltrado inflamatório mononuclear estava presente em algumas dessas áreas (Fig. 9). O

fígado se apresentava congesto e o pulmão exibia congestão, enfisema e hemossiderina. Os rins e os demais órgãos não apresentaram alterações histológicas significativas. Este experimento foi repetido com mais dois animais (Coelhos 7 e 8). O coelho 7 morreu também após 1 dia da ingestão da quinta dose e as lesões macroscópicas e histológicas (Fig. 10) foram similares às do Coelho 6. O Coelho 8 recebeu as 6 doses e foi sacrificado após 4 dias da última administração e apresentou lesões macroscópicas e histológicas (Fig. 11) similares aos Coelho 6 e 7.

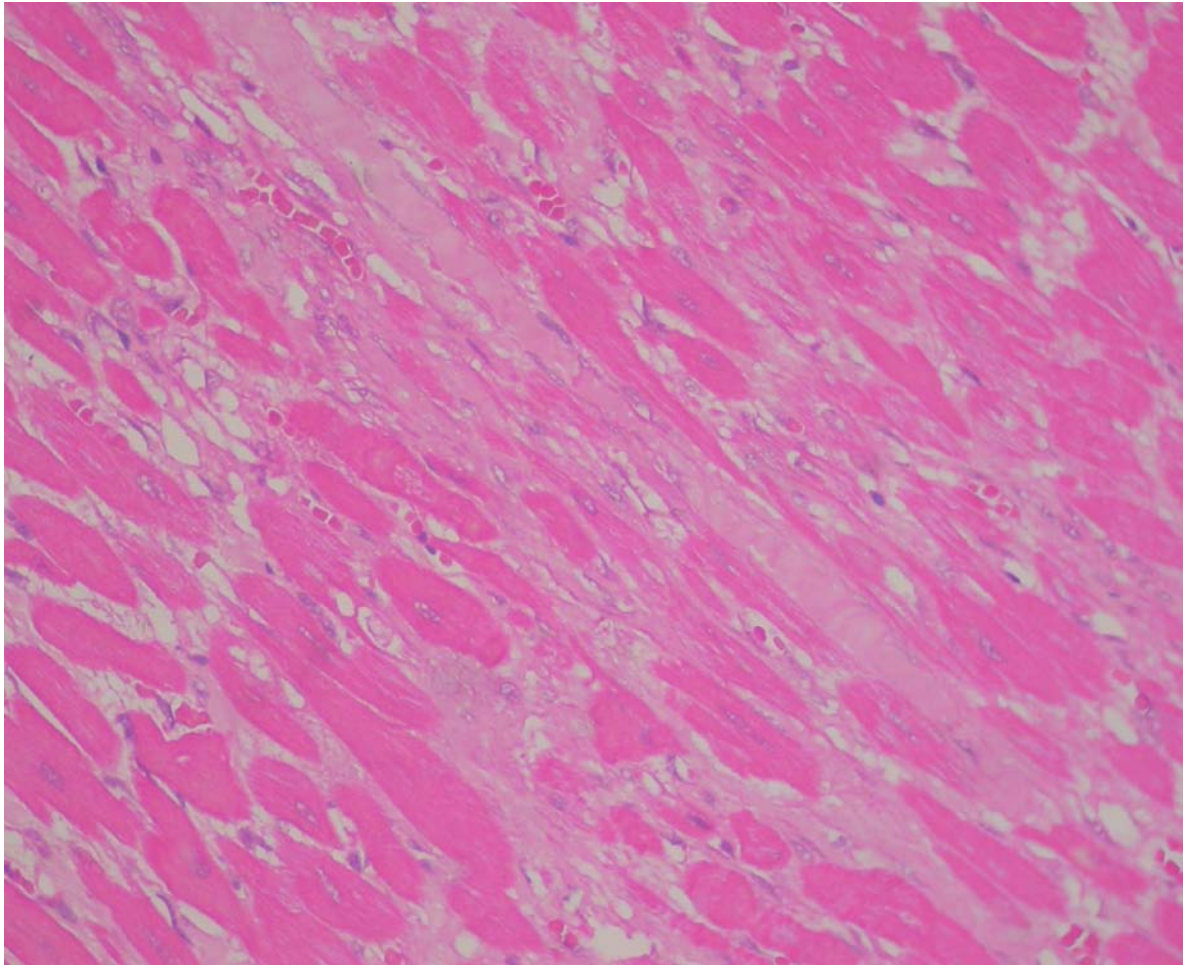


Figura 8. Coelho 6. Ventrículo esquerdo. Área de fibrose com predomínio de colágeno. HE. 400X.

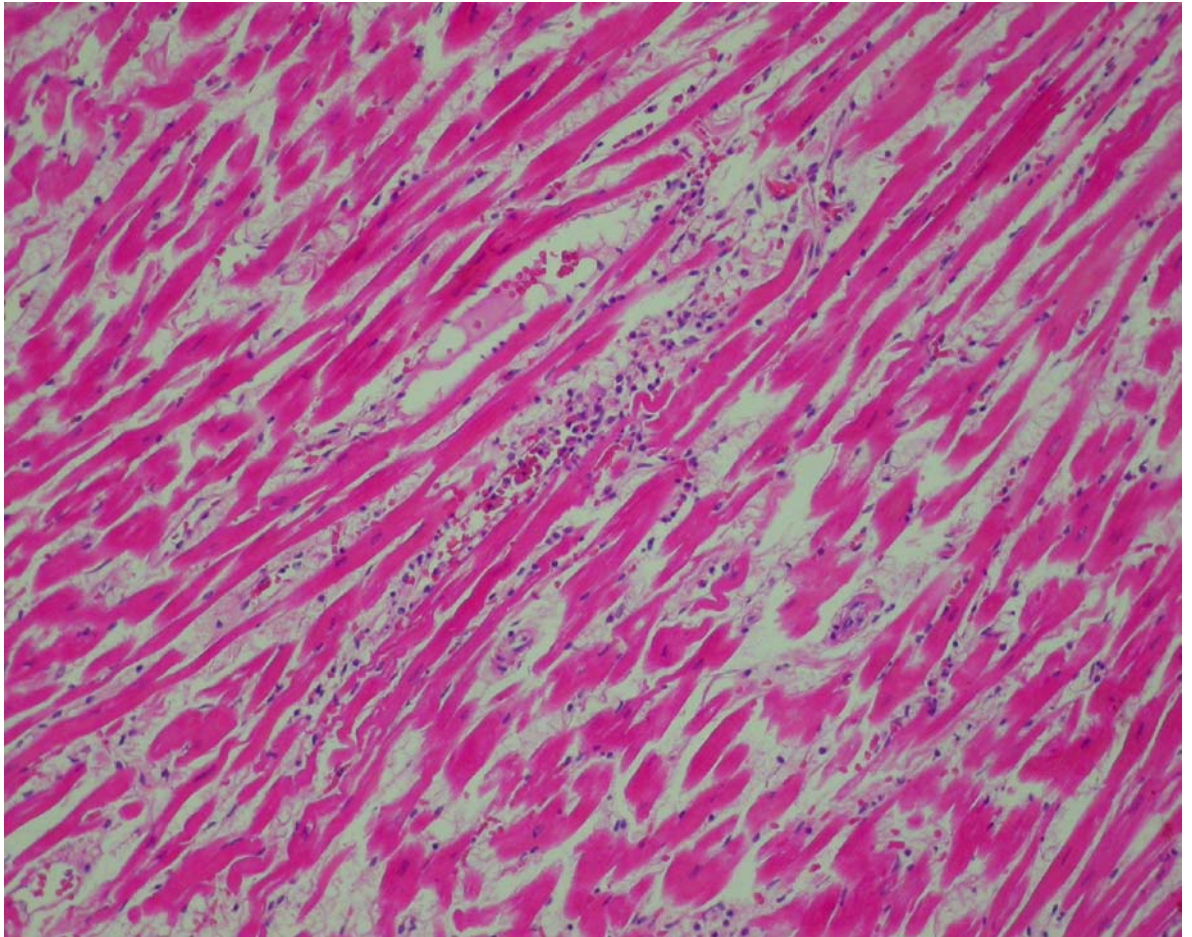


Figura 9. Coelho 6. Ventriculo direito. Musculatura com aumento do espaço intercelular apresentando discreta deposição de colágeno entre as fibras cardíacas. Edema intersticial com infiltrado discreto de células mononucleares. HE. 200X.

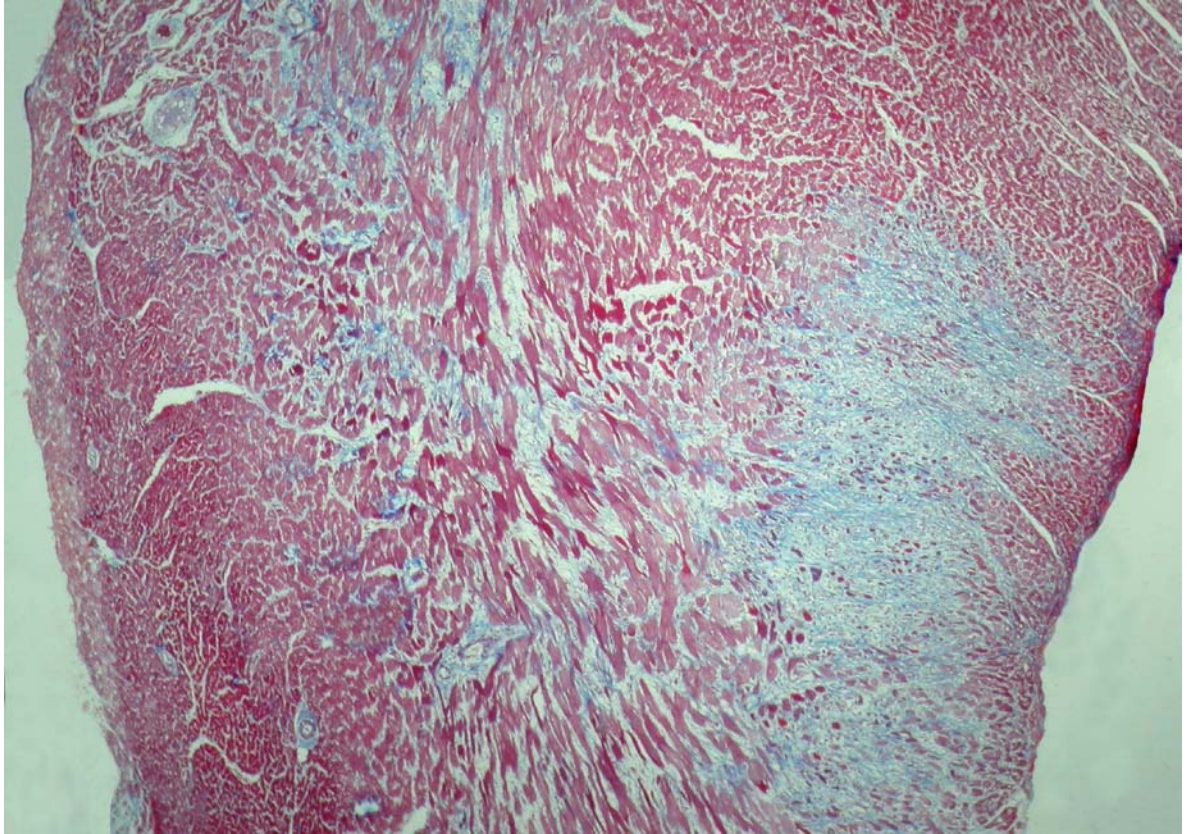


Figura 10. Coelho 7. Septo interventricular. Extensa área de fibrose (canto inferior direito). Tricrômico de Masson. 40X.

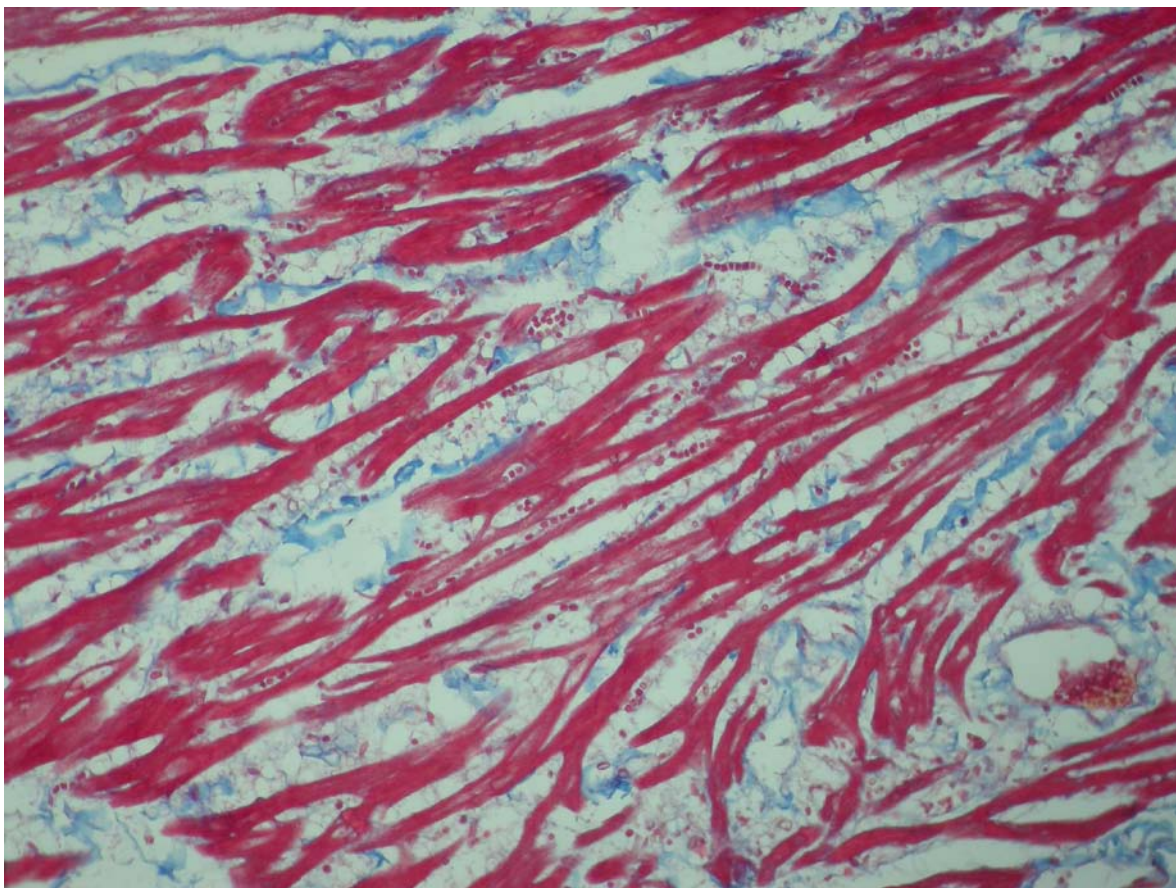


Figura 11. Coelho 8. Ventrículo direito. Musculatura apresentando aumento do espaço intercelular e deposição de colágeno entre as fibras cardíacas. Tricrômico de Masson. 200X.

O Coelho 9 que recebeu o dobro da dose letal fracionada em 10 vezes (1/5 a cada 4 dias), foi eutanasiado. Apresentou queda de peso durante o experimento (15% do peso corporal) ao final de 44 dias de experimento e não exibiu lesões macroscópicas. Histologicamente, foi observado no coração tumefação dos cardiomiócitos evidenciado pela presença de pequenos e grandes vacúolos intrasarcoplásmicos e o citoplasma com aspecto de granulação fina. Observou-se, nestas áreas, feixes de miofibras contendo células tumefeitas e células normais e áreas de proliferação de colágeno formando extensas áreas cicatriciais (Fig. 12). O septo cardíaco e a musculatura adjacente às cordas tendíneas apresentavam extensas áreas de fibrose (Fig. 13, 14 e 15).

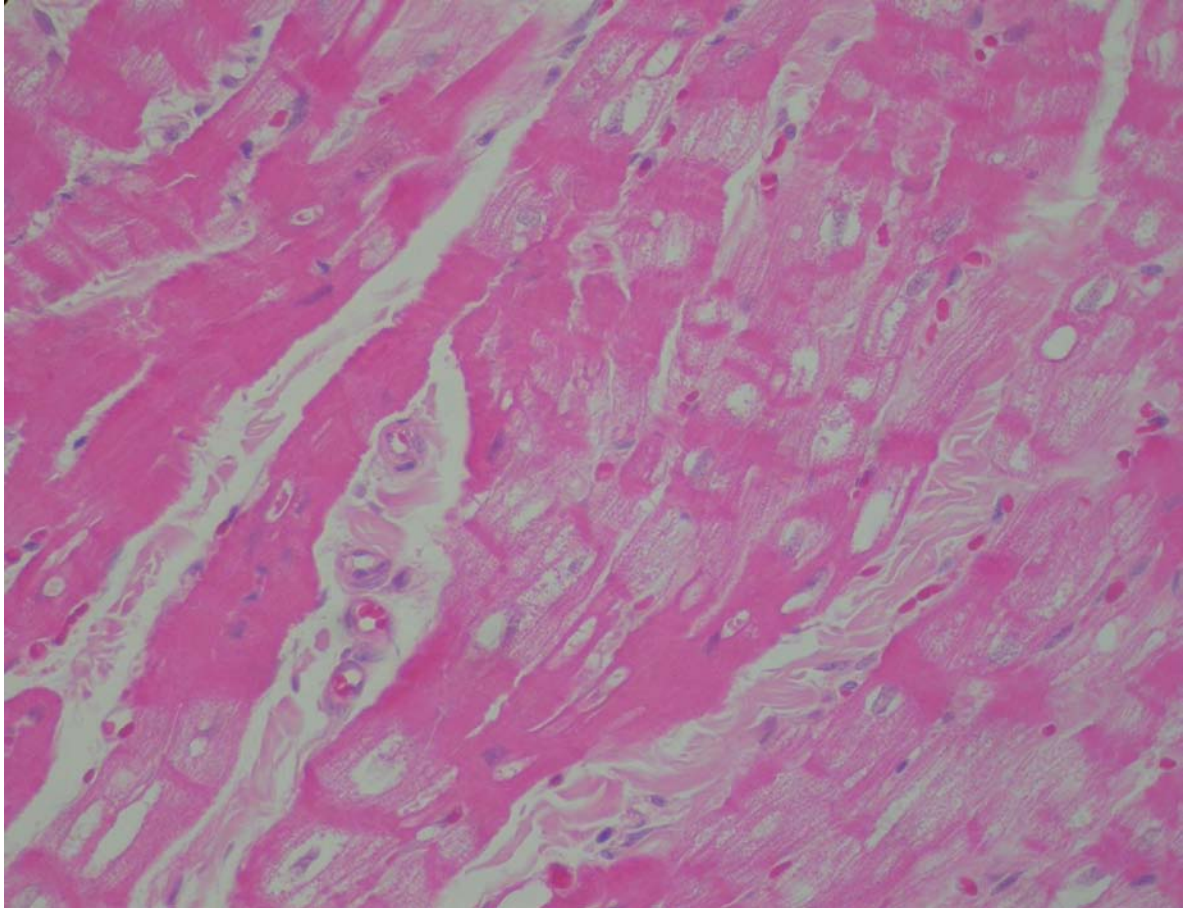


Figura 12. Coelho 9. Ventrículo esquerdo. Tumefação dos cardiomiócitos evidenciada pela presença de pequenos e grandes vacúolos intrasarcoplásmicos e o citoplasma com aspecto de granulação fina. Pode ser observado a deposição de colágeno entre as fibras. HE. 400X.

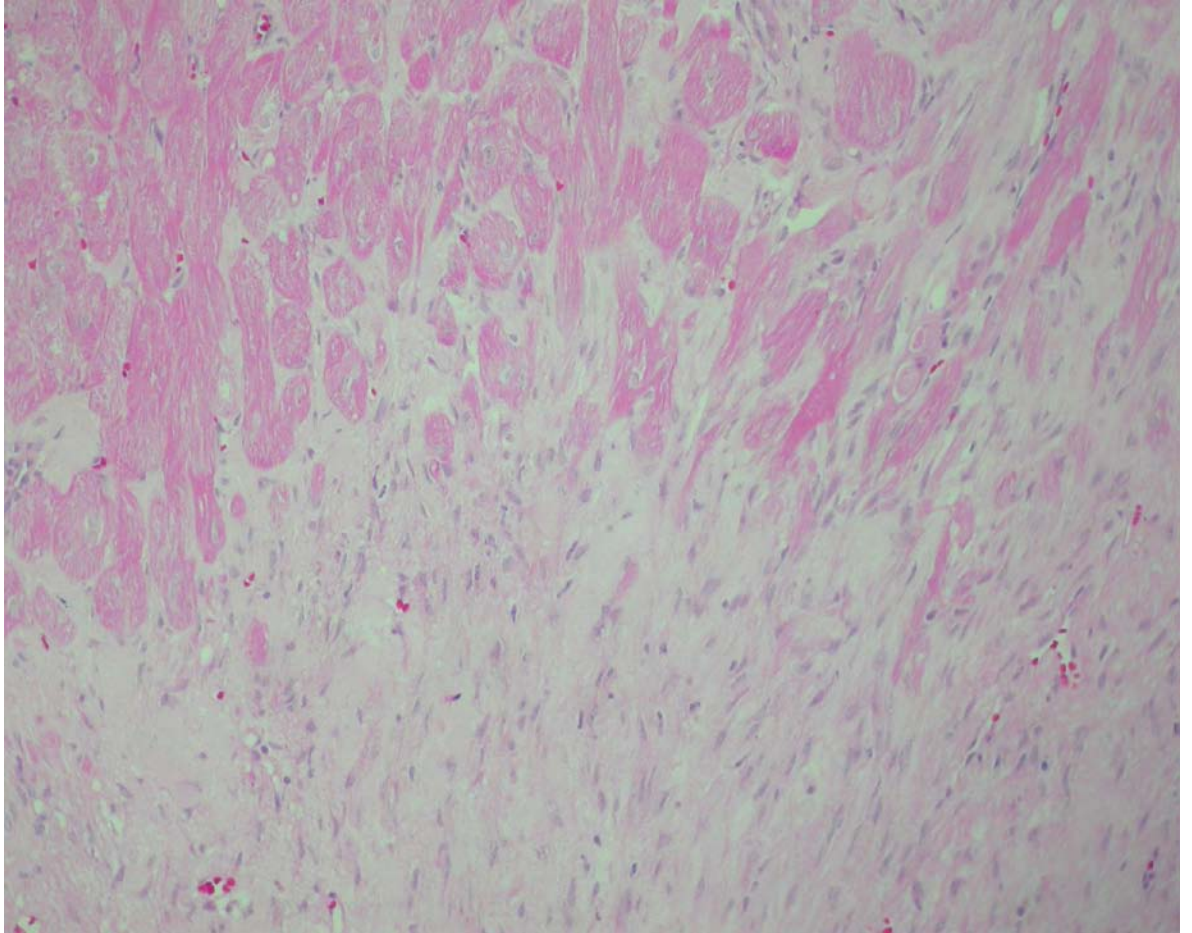


Figura 13. Coelho 9. Septo cardíaco. Extensa área de fibrose. HE. 200X.

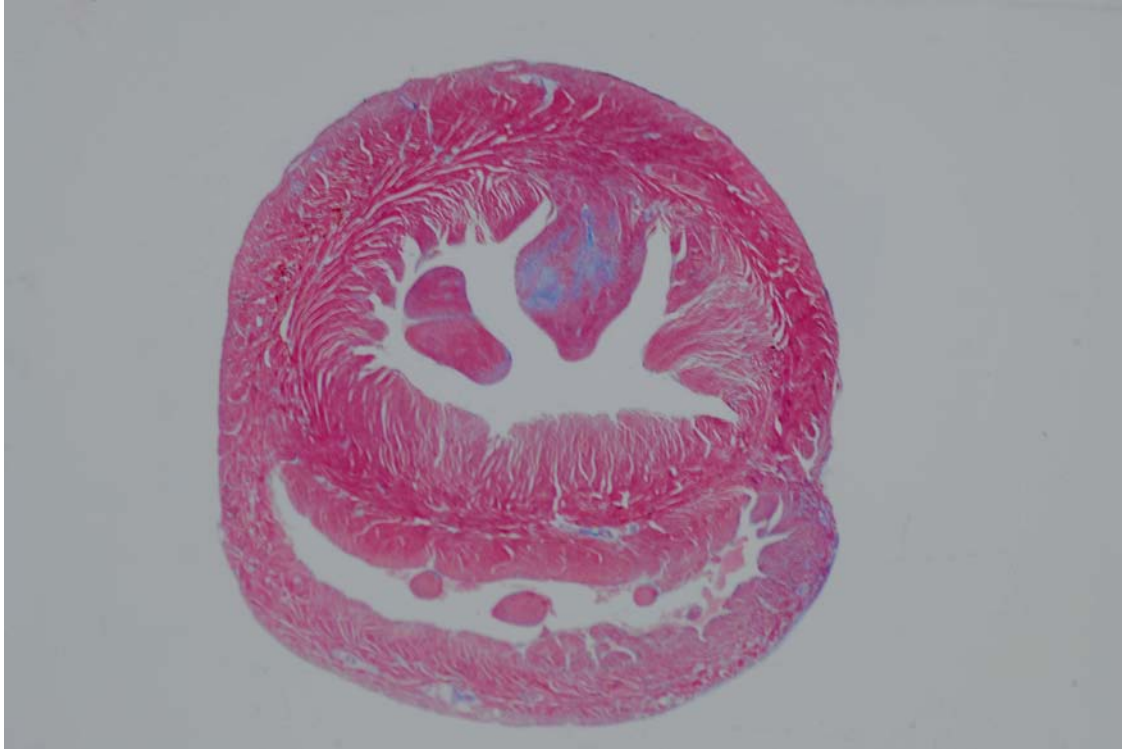


Figura 14. Coelho 9. Miocárdio. Foto Submacroscópica. Extensa área de fibrose na musculatura adjacente as cordas tendíneas. Tricrômico de Masson.

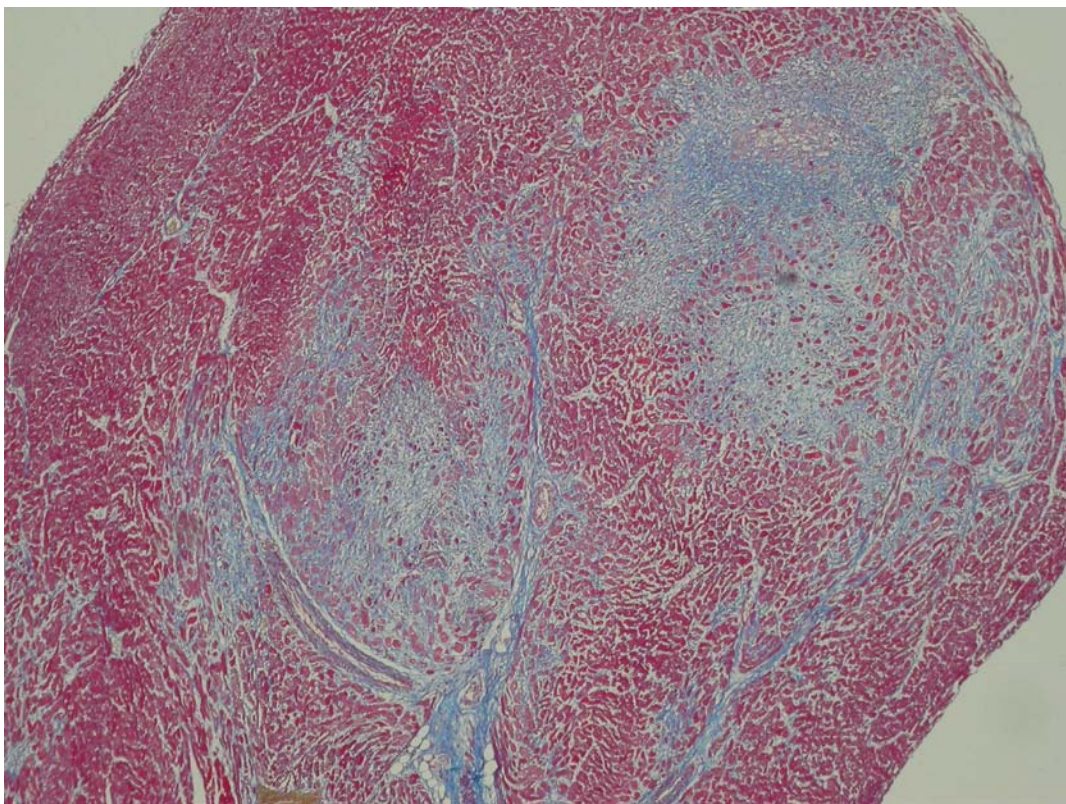


Figura 15. Coelho 9. Miocárdio. Histologia do miocárdio da foto submacroscópica. Extensas áreas de fibrose. Tricrômico de Masson. 100X.

O Coelho 10 que recebeu a dose letal fracionada em 9 vezes e administrada diariamente (1/9 a cada dia) foi eutanasiado. Não apresentou alterações macroscópicas ou histológicas significativas.

4.4.3 Microscopia eletrônica de transmissão

Os coelhos da determinação da dose tóxica letal (Coelhos 1 e 2) apresentaram acentuada tumefação dos cardiomiócitos, alguns com miofibrilas rompidas e grande quantidade de mitocôndrias com acentuada tumefação, desorganização, atrofia e ruptura das cristas e matriz acentuadamente eletrodensa. Muitas mitocôndrias exibem projeções da membrana mitocondrial e ruptura inicial da membrana mitocondrial externa e posteriormente da membrana mitocondrial interna. A tumefação dos cardiomiócitos provoca inicialmente separação das miofibrilas com ruptura e desorganização dos sarcômeros, com permanência, em alguns locais, somente de fragmentos de linhas Z, algumas com restos de miofibrilas aderidas (Fig. 16-21). O retículo sarcoplasmático não exibe alterações notáveis, mas os sistemas T se mostravam dilatados e rompidos em alguns pontos. Não foi observado acúmulo de glicogênio no interior destas células.

Os coelhos que receberam a planta com intervalos de 4 dias apresentaram as mitocôndrias tumefeitas, com as cristas rompidas e a membrana mitocondrial com projeções das membranas delimitantes. As miofibrilas dos sarcômeros se apresentavam rompidas e o sarcoplasma mostrava acúmulo de fluído e de grânulos de glicogênio sob a forma monoparticulada (Fig. 22). Em todos os coelhos que receberam a planta com intervalos de 4 dias, foi observado acúmulo de glicogênio no sarcoplasma. O retículo sarcoplasmático não exibia alterações notáveis, mas os sistemas T se mostravam dilatados e rompidos em alguns pontos (Fig. 23). O padrão de lesão celular não era uniforme, observando-se em um campo algumas células com graves alterações e outras, praticamente normais (Fig. 24). Algumas células apresentavam perda de miofibrilas ao redor do núcleo, resultando em acúmulo de fluído na região perinuclear (Fig. 25-26). No interstício, foi observado deposição de colágeno que aparecia em maior quantidade ao redor de capilares (Fig. 27-30). O colágeno era observado geralmente formando septos entre um vaso e outro. O aumento da fibrose no endomísio cria pontes conjuntivas com o colágeno perivascular. Os vacúolos intracitoplasmáticos observados mais nitidamente no coelho 3 continham fluído e granulações grosseiras, provavelmente restos de miofibrilas degeneradas. Restos de membranas puderam também ser observados. Esses vacúolos não eram delimitados por membrana (Fig. 31).




Figura 16. Coelho. Controle. Miocárdio.




Figura 17. Coelho 1. Miocárdio. Célula com grande quantidade de sarcomeros rompidos e acúmulo de líquido intracitoplasmático. Há desorganização dos sarcômeros e separação de feixes de miofibrilas por edema (seta). As mitocôndrias encontram-se tumefeitas, rompidas e com projeções da membrana mitocondrial.

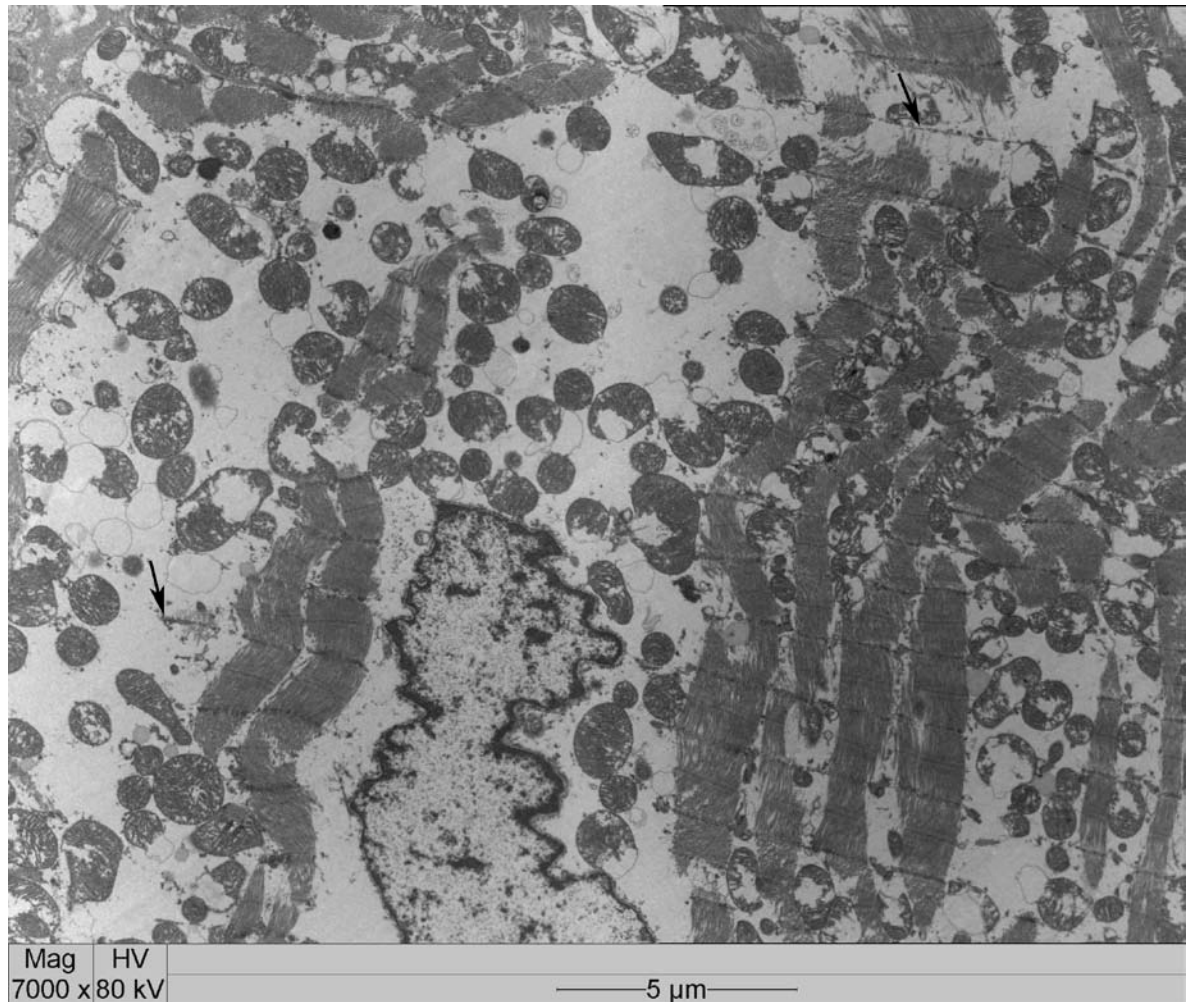


Figura 18. Coelho 2. Miocárdio. Célula com acúmulo de líquido intracitoplasmático grande quantidade de mitocôndrias tumefeitas, rompidas e com projeções da membrana mitocondrial. Há ruptura e desorganização dos sarcômeros podendo ser observado fragmentos de linhas Z (seta), algumas com restos de miofibrilas aderidas

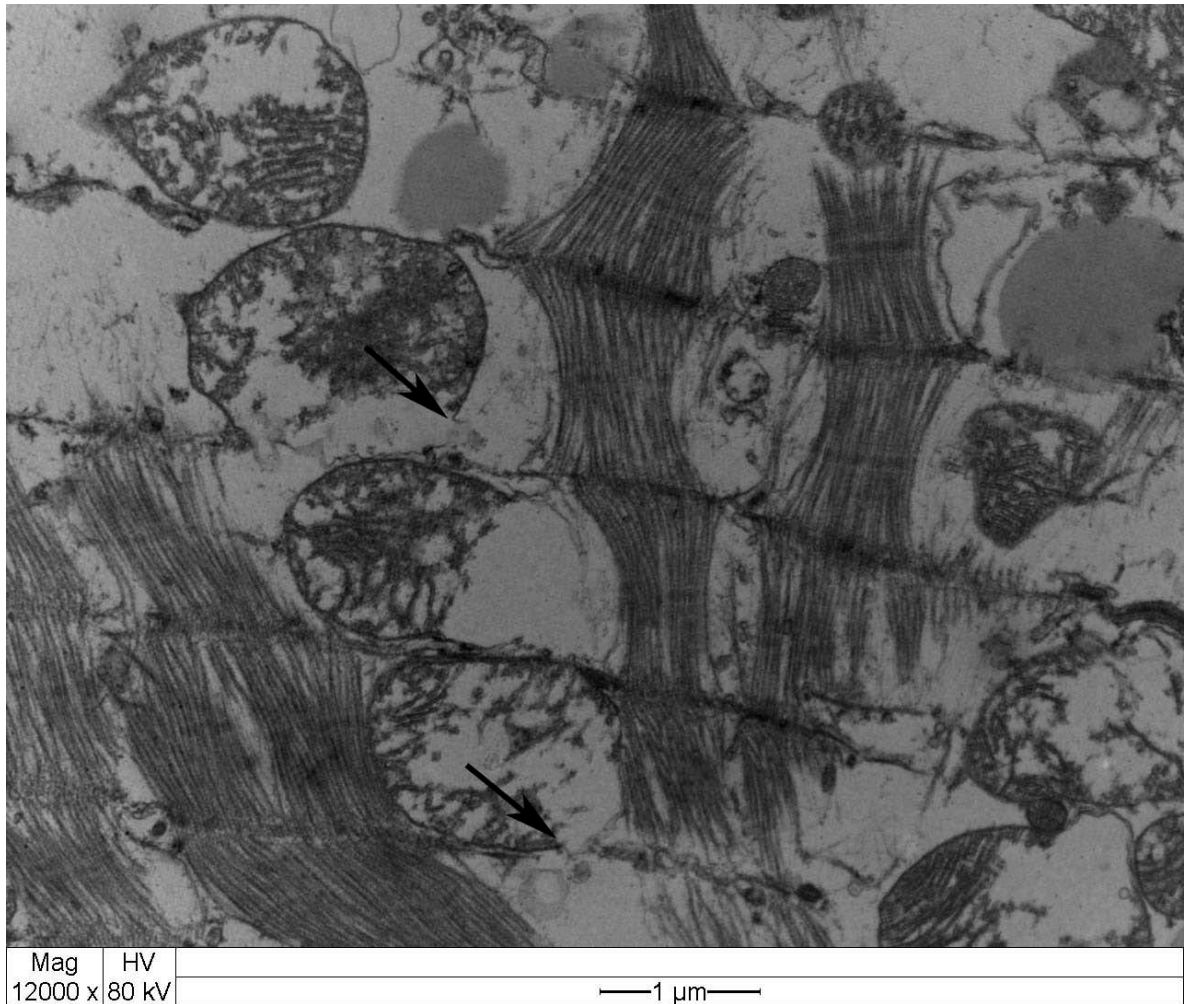


Figura 19. Coelho 2. Miocárdio. Tumefação de cardiomiócito, separação e ruptura dos feixes de miofibrilas. Tumefação das mitocôndrias com desorganização e ruptura das cristas e das membranas externa e interna (seta).

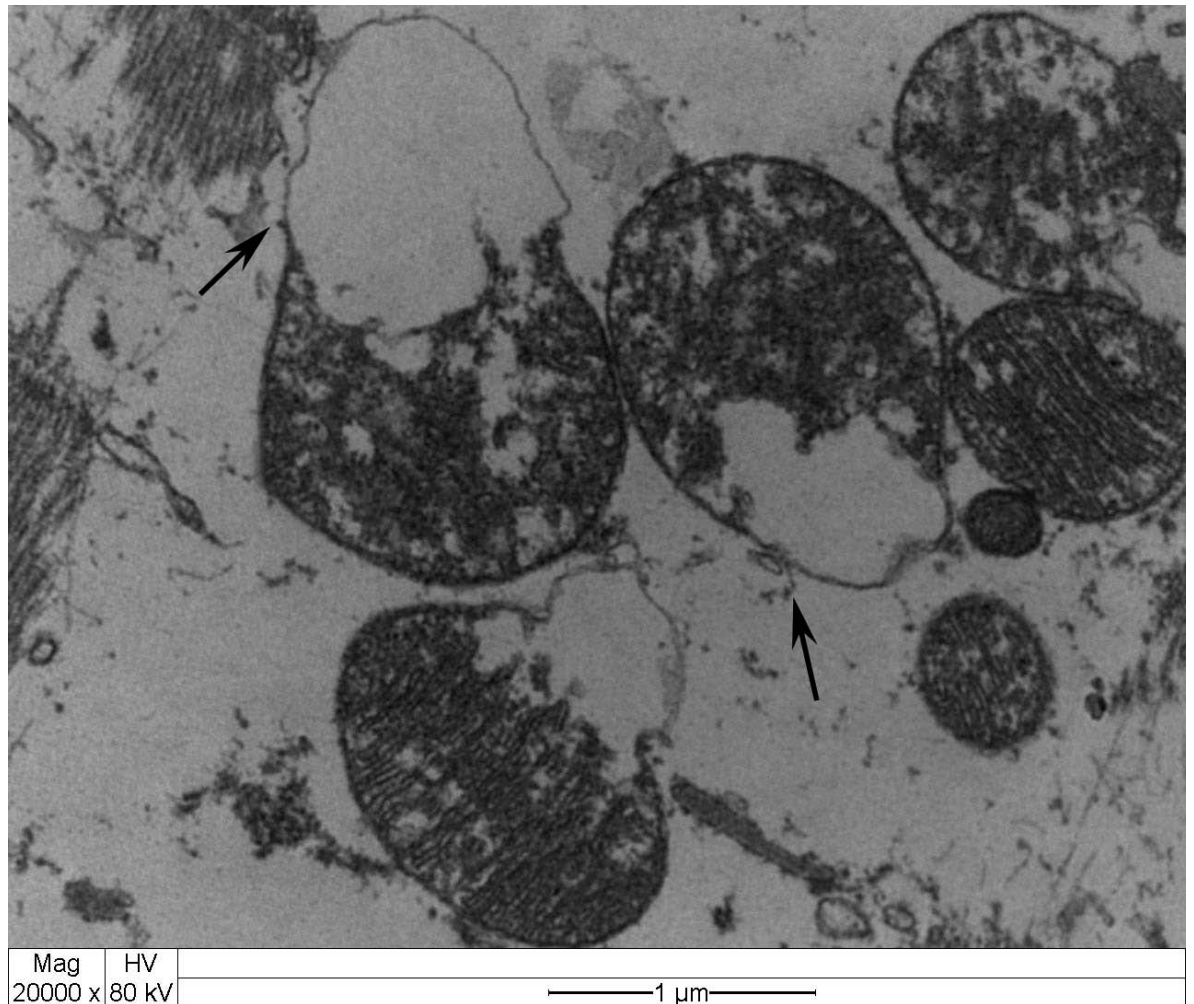


Figura 20. Coelho 1. Miocárdio. Mitocôndrias tumefeitas apresentando desorganização, atrofia e ruptura das cristas e matriz acentuadamente eletrodensa. Há projeções da membrana mitocondrial para o exterior e ruptura da membrana mitocôndria externa. Ponto de ruptura (seta).

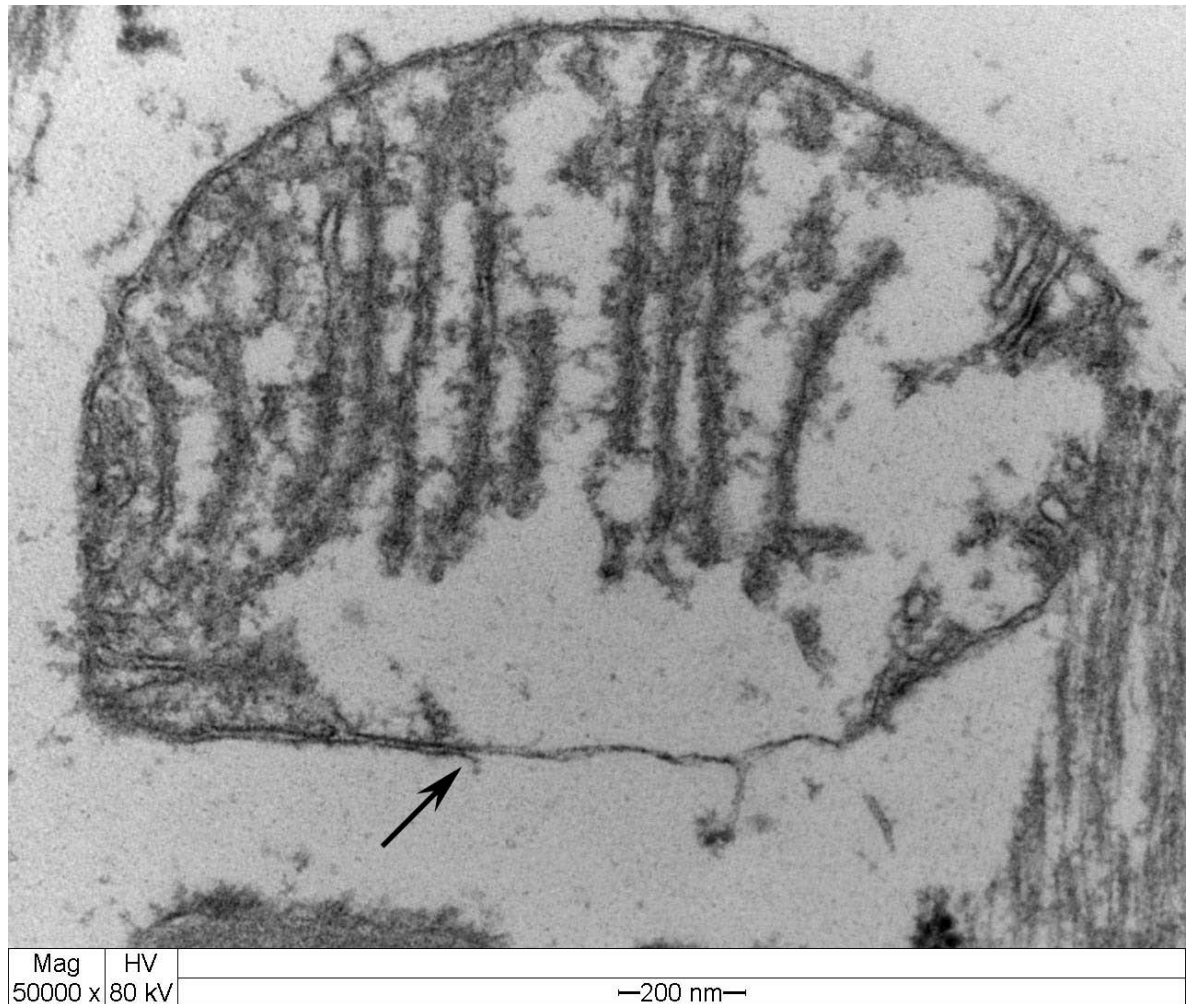


Figura 21. Coelho 2. Miocárdio. Mitocôndria tumefeita apresentando ruptura da membrana mitocondrial externa (seta).




Figura 22. Coelho 8. Miocárdio. Cardiomiócito tumefeito com sarcoplasma exibindo abundantes depósitos de glicogênio sob a forma monoparticulada. Tumefação das mitocôndrias com ruptura e desorganização das cristas. Há atrofia, separação e ruptura dos feixes de miofibrilas.

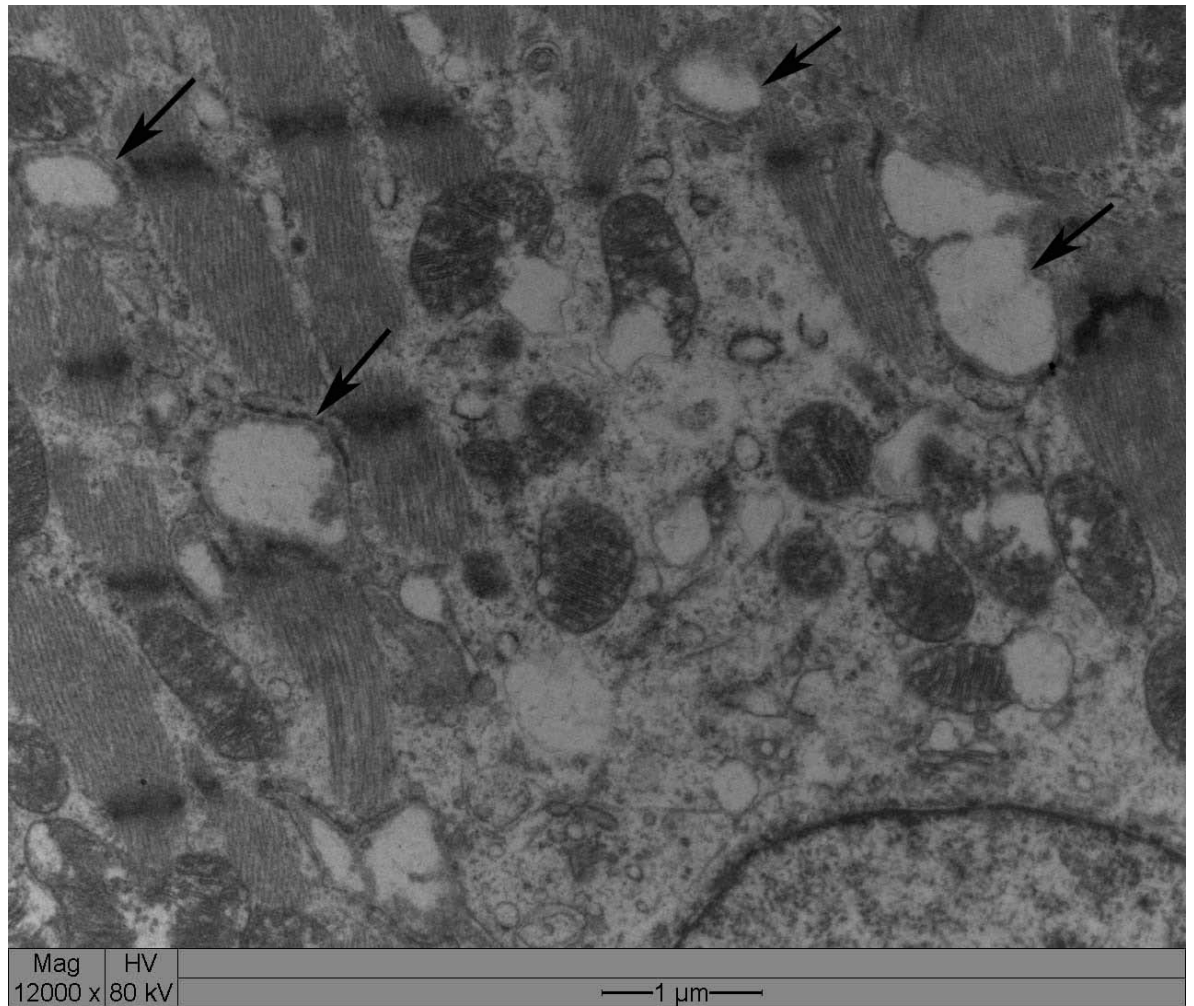


Figura 23. Coelho 3. Miocárdio. Sistema T dilatado (seta).




Figura 24. Coelho 8. Miocárdio. Célula à esquerda exibindo desorganização dos sarcômeros pelo edema intracelular. Célula ao centro com mitocôndrias tumefeitas e sarcômeros aparentemente normais. Célula da direita com desorganização dos sarcômeros, edema intracelular e acúmulo de glicogênio.

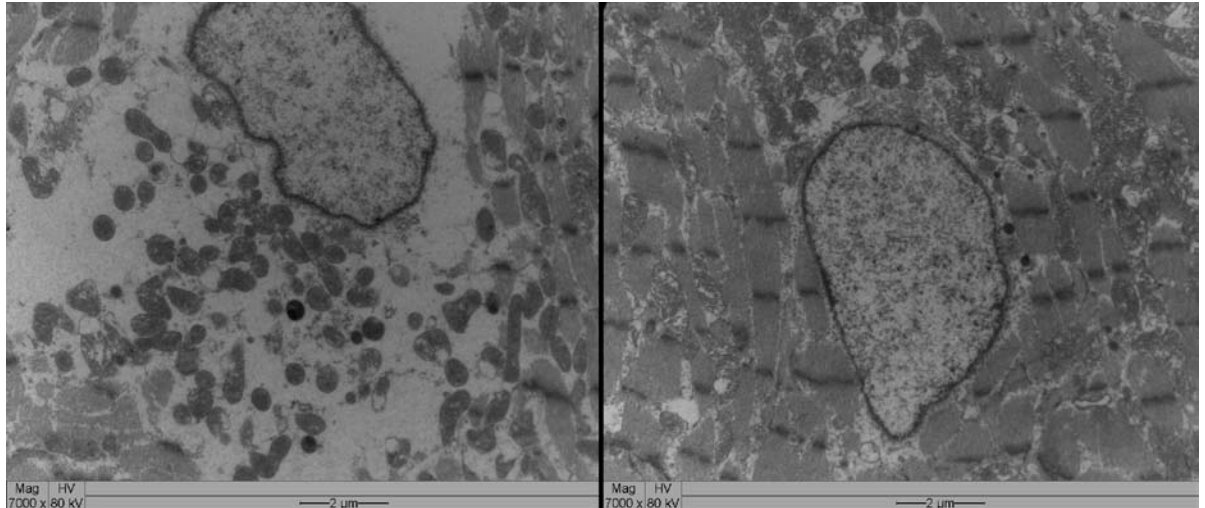


Figura 25. Coelho 3. Miocárdio. Perda de miofibrilas ao redor do núcleo resultando em acúmulo de fluido na região perinuclear (célula à esquerda). Discreta lesão nos sarcômeros (célula da direita). Ambas as células apresentam tumefação mitocondrial.




Figura 26. Coelho 3. Miocárdio. Edema perinuclear. Ruptura de miofibrilas, sarcômeros desorganizados e mitocôndrias tumefeitas. Túbulo T discretamente dilatado (seta).




Figura 27. Coelho 8. Miocárdio. Cardiomiócito exibindo atrofia de feixes de miofibrilas, mitocôndrias tumefeitas e discretos depósitos de glicogênio (*). Acentuada fibrose intersticial (seta). Limite celular (cabeça de seta).

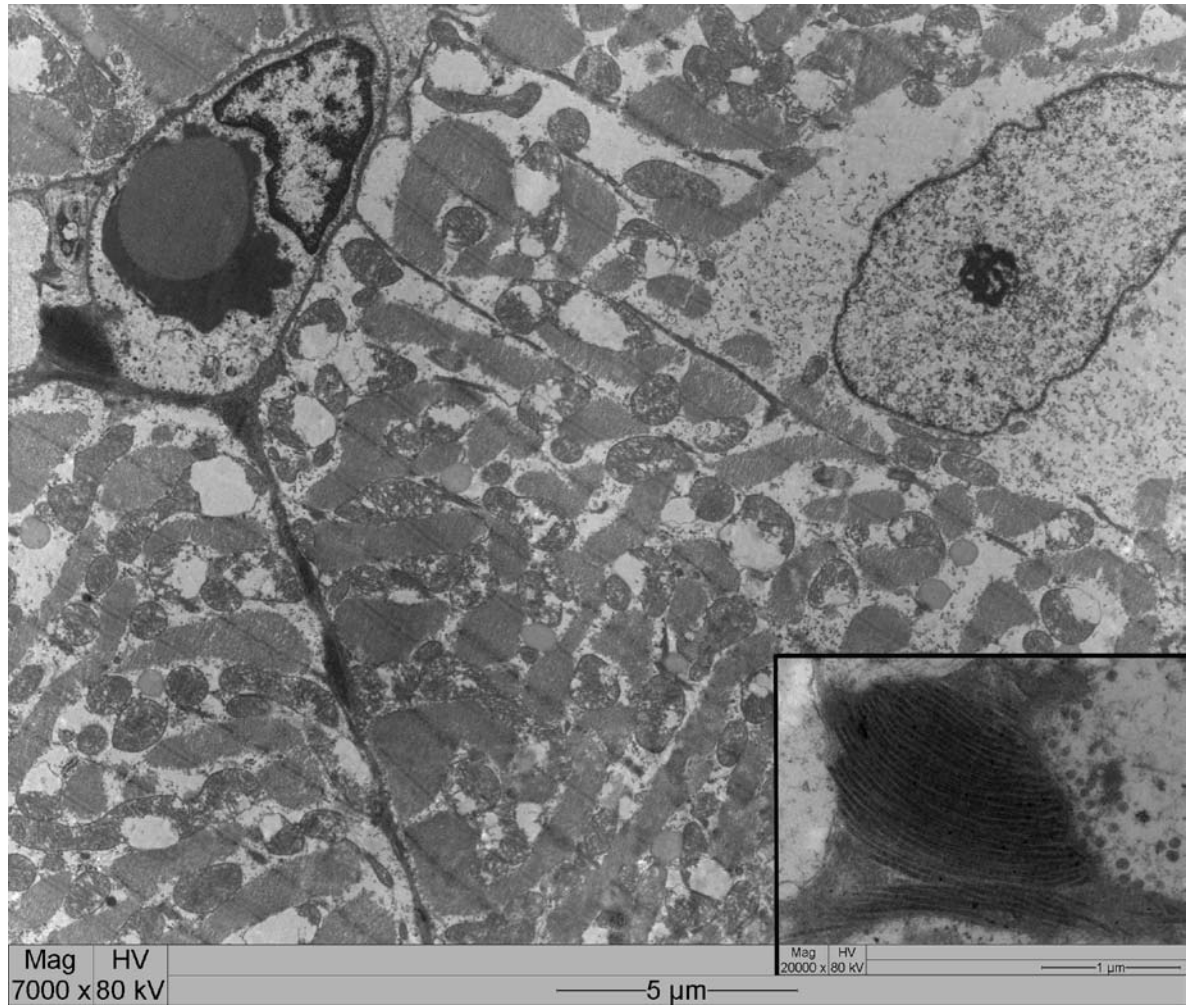


Figura 28. Coelho 3. Miocárdio. Processo inicial de deposição de colágeno na periferia de um vaso (detalhe no inset). Há focos iniciais de deposição de colágeno entre duas células. As células apresentam os sarcomeros rompidos, acúmulo de líquido intracitoplasmático e mitocôndrias tumefeitas. Na célula do canto superior direito observa-se grande quantidade de acúmulo de fluído ao redor do núcleo.




Figura 29. Coelho 8. Miocárdio. Vasos sanguíneos de pequeno calibre (hemácia H) apresentando proliferação de colágeno ao seu redor. As células apresentam os sarcomeros rompidos, acúmulo de líquido intracitoplasmático e mitocôndrias tumefeitas. A célula do canto superior direito apresenta maior quantidade de glicogênio monoparticulado (*) do que a célula inferior. O aumento da fibrose no endomísio cria pontes conjuntivas com o colágeno peri-vascular.

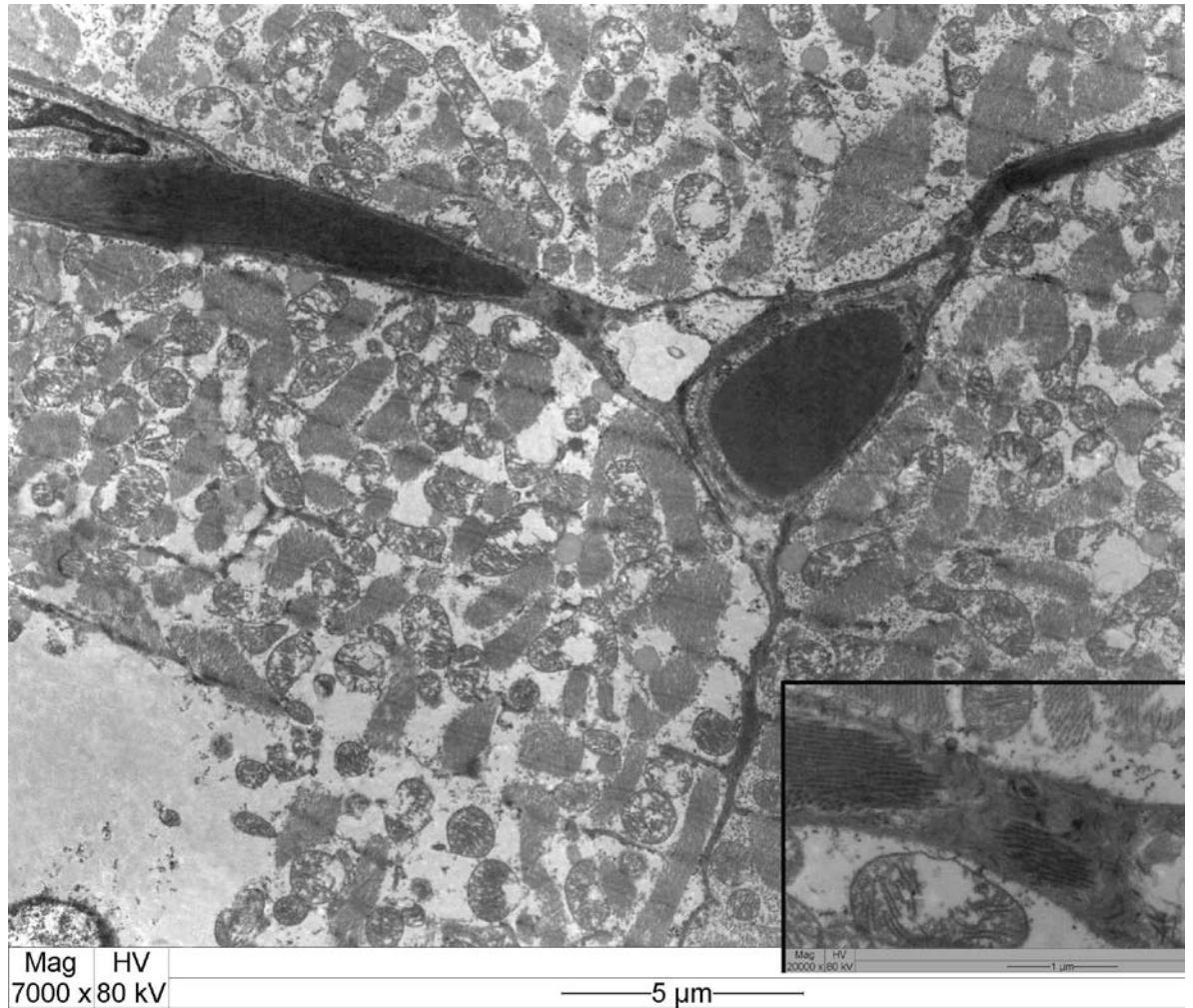


Figura 30. Coelho 8. Miocárdio. Deposição de grande quantidade de colágeno no endomísio. As células apresentam os sarcômeros rompidos, acúmulo de líquido intracitoplasmático e mitocôndrias tumefeitas. No canto inferior esquerdo núcleo apresentando ao seu redor grande quantidade de fluído intracelular. Inset. Detalhe do colágeno depositado.

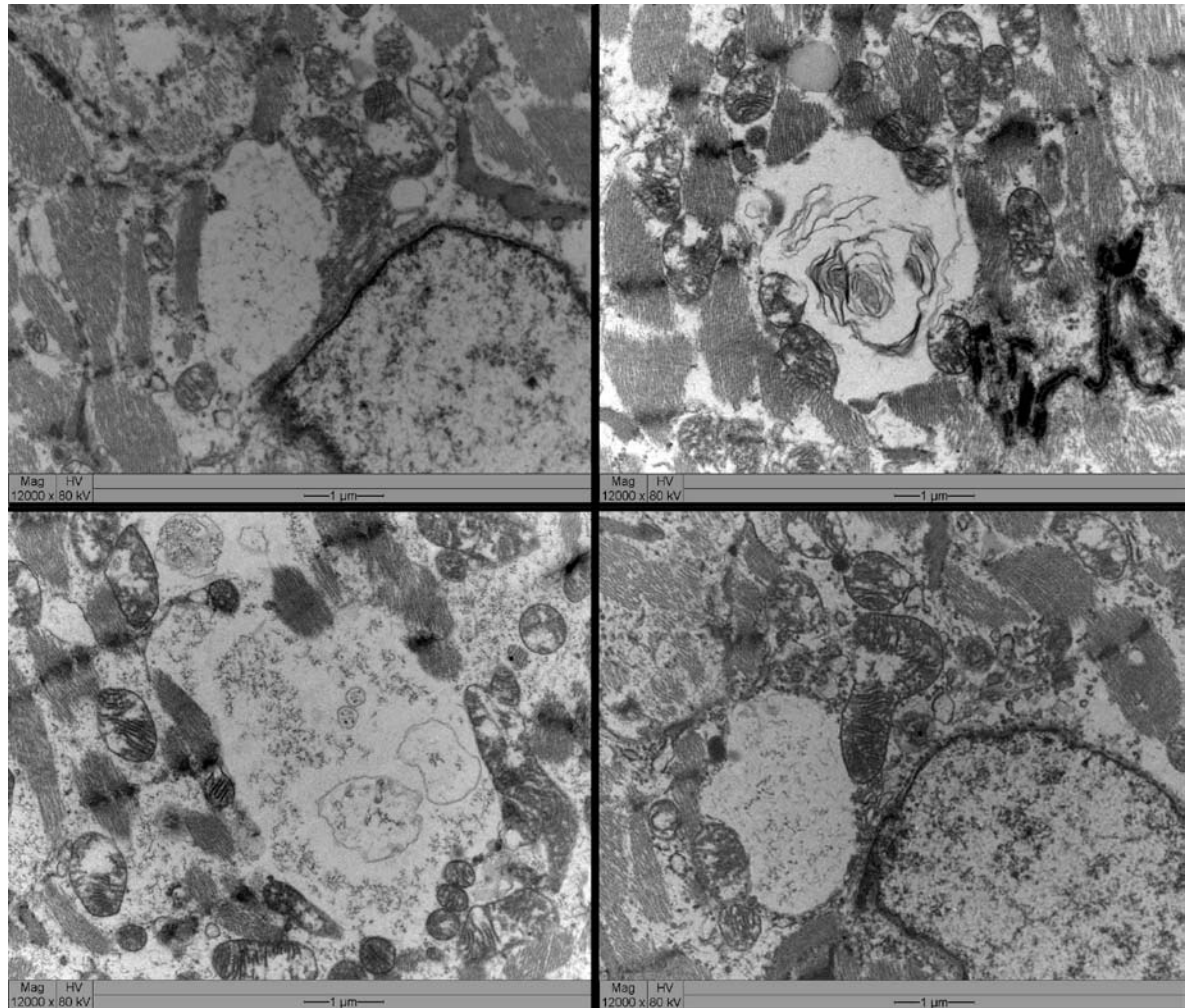


Figura 31. Coelho 3. Miocárdio. Vacúolos intracitoplasmáticos de diferentes tamanhos, não delimitados por membrana, contendo fluído, restos de miofibrilas e organelas degeneradas.

5 DISCUSSÃO

Os resultados deste estudo sugerem que os casos de fibrose em bovinos oriundos da região nordeste do Rio Grande do Sul são causados pela ingestão de pequenas doses de *Amorimia exotropica* durante longos períodos de tempo. Embora experimentalmente não se tenha reproduzido a fibrose em bovinos, coelhos tem sido utilizados como modelo experimental para intoxicação por diversas plantas que causam morte sem lesões morfológicas macroscopicamente incluindo o gênero *Amorimia* (TOKARNIA *et al.*, 1998).

Neste experimento, as lesões histológicas observadas no coração dos coelhos intoxicados permitiram concluir que *A. exotropica* produz fibrose cardíaca, quando a dose tóxica letal (18 g kg^{-1}) é fracionada em doses de 3,6g e 6g e administrada com intervalo de 4 dias até alcançar o dobro da dose tóxica letal. Dosagens de 6g administrada com intervalo de 4 dias até alcançar a dose tóxica letal induzem alterações celulares e deposição discreta de colágeno no interstício.

As lesões microscópicas observadas no miocárdio dos coelhos experimentais são qualitativamente as mesmas encontradas em outras cardiomiopatias tóxicas induzidas em ruminantes domésticos por plantas como *A. glazioviana* em bovinos (GAVA & BARROS 2001), *Tetrapteryx acutifolia* e *T. multiglandulosa* (TOKARNIA *et al.*, 1990; PEIXOTO *et al.*, 1995) *Acacia georginae* (WHITTEM & MURRAY 1963) *Pachystigma pygmaeum*, *P. thamnus*, *P. latifolium*, *Pavetta harborii*, *P. schumanniana*, *Fadogia monticola* e *F. homblei* (HUNTER *et al.*, 1972, KELLERMAN *et al.*, 1988, FOURIE *et al.*, 1995).

Modificações nucleares, como cardiomiócitos com vários núcleos em cadeia, vistas como tentativa de regeneração do músculo cardíaco (STÜNZI & TEUSCHER, 1970), são achados frequentes na intoxicação por *Tetrapteryx* spp. (TOKARNIA *et al.*, 1989b) e não foram vistas nas intoxicações espontâneas em bovinos e experimentais em coelhos neste trabalho.

Os achados da microscopia eletrônica sugerem que as alterações das células cardíacas possam estar ligadas às lesões mitocondriais induzidas pela planta, pois não estavam presentes nos coelhos controle. Não foi possível determinar em que ponto do processo de glicogenólise houve interferência da toxina presente na *Amorimia exotropica*. O aumento do glicogênio encontrado nos cardiomiócitos dos coelhos que receberam a planta com intervalos de quatro dias pode ser uma incapacidade das células

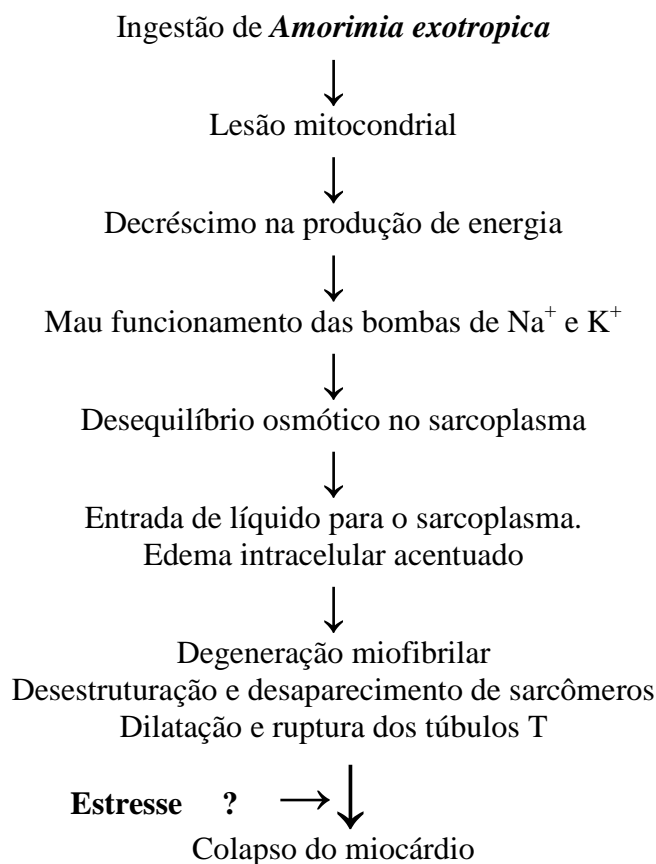
cardíacas de utilizá-lo adequadamente, possivelmente por interferência nos sistemas enzimáticos responsáveis pela glicogenólise como acontece com a planta *Castanospermum australe* (REICHMANN *et al.*, 1987). O aumento do glicogênio sugere diminuição da atividade metabólica e da glicogenólise, fortalecendo a hipótese de um dano nos cardiomiócitos induzido pela ação da *Amorimia exotropica*. O acúmulo de glicogênio é mais um indicador de consumo celular deficiente que de aumento da atividade metabólica (GHADYALLY, 1997).

O fluoroacetato foi identificado como o princípio ativo de *P. marcgravii*, *A. bilabiata* (MORAES, 1993, KREBS *et al.*, 1994) e *Amorimia rigida* (CUNHA *et al.*, 2006). O princípio ativo de *A. exotropica* não foi ainda determinado, bem como o princípio de outras plantas que causam morte sem lesões morfológicas macroscopicamente como: *P. aeneofusca*, *P. juruana*, *P. grandiflora*, *Arrabidaea japurensis*, *Pseudocalymma elegans*, *A. elegans*, *A. pubiflora* e *A. aff. rigida*, contudo, sugere-se que o fluoroacetato esteja também envolvido devido à semelhança nas alterações clínico-patológicas observadas (RIET-CORREA *et al.*, 2006).

Ultraestruturalmente o padrão de deposição de colágeno nas áreas de fibrose do miocárdio dos coelhos ocorre ao redor de vasos de pequeno calibre e o aumento da fibrose no endomísio cria pontes conjuntivas com o colágeno perivascular. Este padrão é similar ao observado na cirrose hepática induzida por reação com drogas ou consumo excessivo de álcool, nos quais a deposição de colágeno é feita ao redor da porção terminal das vênulas e as fibrilas colágenas proliferam das áreas centrolobulares para o espaço perisinusoidal (NAKANO & LIEBER, 1982; NAKANO *et al.*, 1982).

O quadro clínico de insuficiência cardíaca aguda provocando a morte sem lesões morfológicas macroscópicas na intoxicação por *A. exotropica* é, provavelmente, causado pela grave lesão mitocondrial. Muitas mitocôndrias exibem acentuada tumefação, desorganização, atrofia e ruptura das cristas e matriz acentuadamente eletrodensa. O acúmulo de fluido intracelular é consequência do dano mitocondrial com decréscimo na produção de energia, mau funcionamento das bombas iônicas, desequilíbrio osmótico e entrada de líquido no sarcoplasma. O acúmulo de fluido intracelular provoca inicialmente a separação das miofibrilas e posterior rompimento das mesmas, levando a ruptura desorganização e desaparecimento dos sarcômeros, permanecendo em alguns locais somente fragmentos de linhas Z, algumas com restos de miofibrilas aderidas e, finalmente colapso do miocárdio. O esquema a seguir resume a

patogenia da morte sem lesões morfológicas macroscopicamente sugeridas de acordo com os resultados obtidos no presente trabalho:



O experimento em coelhos sugere que a fibrose que ocorre espontaneamente nos bovinos seja causada pela ingestão de pequenas quantidades de *A. exotropica* por período prolongado de tempo. A pouca quantidade de planta nas áreas onde os bovinos permaneciam aparentemente é consequência da ingestão da brotação durante todo o ano, e que induziria à fibrose cardíaca observada. Os casos de morte sem lesões morfológicas macroscópicas, por sua vez, ocorrem quando os bovinos ingerem à grande quantidade da planta.

O diagnóstico diferencial da intoxicação por *A. exotropica* deve ser realizado com outros agentes que possam causar lesão cardíaca. No Brasil, as cardiomiopatias tóxicas incluem a intoxicação pelas plantas *Ateleia glazioviana*, *Tetrapteryx acutifolia*, *T. multiglandulosa* (TOKARNIA *et al.*, 1989; PEIXOTO, *et al.*, 1995; TOKARNIA *et al.*, 1990), *Senna occidentalis* (BARROS *et al.*, 1990), *Nerium oleander* (PEDROSO *et al.*, 2009), intoxicação por antibióticos ionóforos (GAVA *et al.*, 1997; BARROS, 2007a), e deficiência de selênio/vitamina E (BARROS, 2007b).

As plantas *Ateleia glazioviana*, *Tetrapteryx acutifolia* e *T. multiglandulosa* ocorrem em áreas geográficas diferentes das de ocorrência de *A. exotropica*. A intoxicação por *Senna occidentalis* é descrita em várias espécies e causa lesões degenerativas e necrosantes nos músculos esqueléticos e, em menor grau, no miocárdio, sendo geralmente mencionada no diagnóstico diferencial das miocardiopatias tóxicas e nutricionais de ruminantes. No entanto, na intoxicação por *S. occidentalis*, as lesões cardíacas, se de fato ocorrem, são mínimas e não são associadas à fibrose; além disso, as lesões degenerativas dos músculos esqueléticos, vistas na intoxicação por *S. occidentalis*, não são observadas na intoxicação pelas plantas cardiotoxícas (BARROS *et al.*, 1990).

Surtos de mortalidade ou insuficiência cardíaca congestiva têm sido descritos em bovinos e ovinos intoxicados por antibióticos ionóforos (BARROS, 2007a). Alguns aspectos clínicos e achados de necropsia nesses casos podem se assemelhar aos da intoxicação por *A. exotropica*. No entanto, as lesões degenerativas observadas nos músculos esqueléticos nestes casos (BASTIANELLO *et al.*, 1995; WOUTERS *et al.*, 1997), não são observadas nos casos de intoxicação por *A. exotropica*.

A miopatia nutricional por deficiência de selênio/vitamina E têm causado surtos de mortalidade no RS (BARROS, 2007b). Diferentemente da intoxicação por *A. exotropica*, a miopatia nutricional se caracteriza por degeneração dos músculos esqueléticos e do miocárdio e afeta principalmente bezerros e cordeiros jovens (2-4 meses) de crescimento rápido. A fibrose cardíaca causada por *A. exotropica* afeta animais maiores de 2 anos. Fibrose cardíaca foi observada em bovinos e ovinos no estado de Rondônia e reproduzida experimentalmente em ovinos pela ingestão de *A. sepium* (SCHONS *et al.*, 2011).

Até o momento, no Brasil, as únicas plantas capazes de induzir doença espontânea com fibrose cardíaca em bovinos eram *Tetrapteryx acutifolia*, *T. multiglandulosa* (TOKARNIA *et al.*, 1990; PEIXOTO *et al.*, 1995) e *A. glazioviana* (GAVA & BARROS 2001). *Amorimia exotropica* só era reconhecida como causadora de morte sem lesões morfológicas apreciáveis macroscopicamente (GAVA *et al.*, 1998). Os resultados deste experimento permitem afirmar que a *A. exotropica* pode causar dois quadros clínicos: um com morte sem lesões morfológicas apreciáveis macroscopicamente já descrito anteriormente (GAVA *et al.*, 1998) e outro com fibrose cardíaca, quando pequenas doses de planta são ingeridas por um período prolongado de tempo.

6 CONCLUSÕES

1. A ingestão de *A. exotropica* causa fibrose cardíaca em coelhos.
2. A fibrose cardíaca observada nos bovinos é causada por *A. exotropica* e apresenta dois padrões distintos. Um padrão caracterizado por áreas de fibrose multifocais a coalescentes e outro padrão caracterizado por fibrose intersticial.
3. A morte sem lesões morfológicas apreciáveis macroscopicamente causada pela intoxicação por *A. exotropica* é consequência da grave lesão das mitocôndrias e perda da produção de energia necessária ao funcionamento das bombas de sódio-potássio induzindo desequilíbrio eletrolítico e entrada de líquido para o sarcoplasma. O intenso edema intracelular produz separação e ruptura das miofibrilas, desorganização, rompimento e desaparecimento de sarcômeros e finalmente colapso do miocárdio.

REFERÊNCIAS BIBLIOGRÁFICAS

- ANDERSON W.R. Eight Segregates from the Neotropical Genus *Mascagnia*. (Malpighiaceae). **Novon**. 16(2): 168- 204. 2006.
- ARMÍÉN A.G., PEIXOTO P.V., BARBOSA J.D., TOKARNIA C.H. Intoxicação experimental por *Nerium oleander* (Apocinaceae) em ovinos. **Pesquisa Veterinária Brasileira**. 14:85-93. 1994.
- ASLANI M.R., MOVASSAGHI A.R., MOHRI M., ABBASIAN A. & ZAREHPOUR M. Clinical and pathological aspects of experimental oleander (*Nerium oleander*) toxicosis in sheep. **Veterinary Research Communication**. 28:609-616. 2004.
- ASSIS T.S., GALIZA G.J.N., NETO T.S.O., MEDEIROS R.M.T., DANTAS A.F., RIET-CORREA F. Intoxicação por *Nerium oleander* em bovino no Semi-Árido Paraibano. **Anais Encontro Nacional de Diagnóstico Veterinário**, Campo Grande, MS, p.209-210. 2008.
- BARBOSA R.R., FONTENELE-NETO J.D., SOTO-BLANCO B. Toxicity in goats caused by (*Nerium oleander*). **Research Veterinary Science** 85:279-281. 2008.
- BARROS, C.S.L. Intoxicação por antibióticos ionóforos. In: RIET-CORREA, F., SCHILD, A.L., LEMOS, R.A., BORGES, J.R.J. **Doenças de ruminantes e eqüídeos**, 3ª edição, vol 2, Pallotti, Santa Maria. 2007a.
- BARROS, C.S.L. Deficiência de Selênio e Vitamina E. In: RIET-CORREA, F., SCHILD, A.L., LEMOS, R.A., BORGES, J.R.J. **Doenças de ruminantes e eqüídeos**, terceira edição, vol 2, Pallotti, Santa Maria. 2007b.
- BARROS, C.S.L., PILATI, C., ANDUJAR, M.B., GRAÇA, D.L., IRIGOYEN, L.F., LOPES, S.T., SANTOS, C.F. Intoxicação por *Senna occidentalis* (Leg. Caes.) em bovinos. **Pesquisa Veterinária Brasileira**. 21:49-59. 1990.
- BASTIANELLO, S.S., FOURIE, N., PROZESKY, L., NELL, P.W., KELLERMAN, T.S. Cardiomyopathy of ruminants induced by litter of poultry fed on rations containing the ionophore antibiotic, maduromicin. II Macropathology and histopathology. **Ondestepoort Journal of Veterinary Research**. 65:5-18. 1995.
- CARVALHO, N.M., ALONSO, L.A., CUNHA, T.G., RAVEDUTTI, J., BARROS, C.S.L., LEMOS, R.A.A. Intoxicação de bovinos por *Tetrapteryx multiglandulosa* (Malpighiaceae) em Mato Grosso do Sul. **Pesquisa Veterinária Brasileira**. 26:139-46. 2006.

- CUNHA, L.C., HARAGUCHI, M., GORNIAC S.L., XAVIER F.G., RIET-CORREA, F., FLORIO J.C. *Palicourea marcgravii* e *Mascagnia rígida*: um estudo por cromatografia em camada delgada (CCD). **Encontro de Iniciação científica**, FMVZ, USP (resumo). 2006.
- FOURIE N., ERASMUS G.L., SCHULTZ R.A., PROZESKY L. Isolation of the toxin responsible for gousiekte, a plant-induced cardiomyopathy of ruminants in Southern Africa. **Onderstepoort Journal of Veterinary Research**. 62:77-87. 1995.
- GALEY F.D. Cardiac glycosides. In: PLUMLEE K.H. (Ed.), **Clinical Veterinary Toxicology**. Mosby, St Louis, Missouri. 2004.
- GAVA A. Intoxicação por *Ateleia glazioviana*. In: Riet-CORREA F., MÉNDEZ M.C., SCHILD A.L. (ed.) **Intoxicações por Plantas e Micotoxicoses em Animais Domésticos**. Editorial Agropecuária Hemisferio Sur, Montevideo, Uruguai, 326p. 1993.
- GAVA A., BARROS C.S.L. Field observations of *Ateleia glazioviana* poisoning in cattle in southern Brazil. **Veterinary and Human Toxicology**. 43:37-41. 2001.
- GAVA, A., BARROS, C.S.L., PILATI, C., BARROS, S.S., MORI, A.M., Intoxicação por *Ateleia glazioviana*, (Leg. Papilionoideae) em bovinos. **Pesquisa Veterinária Brasileira**. 21:49-59. 2001.
- GAVA, A., CRISTANI, J., BRANCO, J.V., NEVES, D.S., MONDADORI, J., SOUSA, R.S. Mortes súbitas em bovinos causadas pela ingestão de *Mascagnia* sp. (Malpighiaceae), no Estado de Santa Catarina. **Pesquisa Veterinária Brasileira**. 18:16-20. 1998.
- GAVA, A., WOUTERS, A.T.B., WOUTERS, F., NIZGOSKI, L., BARROS, C.S.L. Intoxicação por salinomicina em bovinos. **Pesquisa Veterinária Brasileira**. 17:127-30. 1997.
- GHADYALLY, F.N. 1997. Ultrastructural Pathology of the Cell and Matrix. Vol. 2. 4th ed. Butterworth-Heinemann, USA, p.1013-1103.
- HUGHES K.J., DART A.J., HODGSON D.R. Suspected *Nerium oleander* (Oleander) poisoning a horse. **Australian Veterinary Journal**. 80:412-415. 2002.
- HUNTER L.R., NAUDÉ T.W., ADELAAR T.F., SMIT J.D., CODD L.E. Ingestion of the plant *Fadogia monticola* Robins as an additional cause of gousiekte in ruminants. **Onderstepoort Journal of Veterinary Research**. 39 (1):71-83. 1972.

- KELLERMAN T.S., COETZER J.A., NAUDÉ T.W. **Plant Poisonings and Mycotoxins of Livestock in Southern Africa**. Oxford University Press, Cape Town, p.83-130. 1988.
- KELLERMAN T.S., COETZER J.A.W., NAUDÉ T.W., BOTHA C.J. **Plant Poisonings and Mycotoxins**. Oxford University Press, Cape Town, RSA. 310p. 2005.
- KINGSBURY, J.M. 1964. **Poisonous Plants of the United States and Canada**. Prentice-Hall, Englewood Cliffs, New Jersey.
- KREBS, H.C, KEMMERLING, W., HABERMELH, G. Qualitative and quantitative determination of fluoroacetic acid in *Arrabidaea bilabiata* and *Palicourea marcgravii* by ¹⁹F-NMR spectroscopy. **Toxicon** 32:909-13. 1994.
- LONGHI, R.A. **Livros das Árvores: árvores e arvoretas do Sul**. Porto Alegre: L&PM, 176p. 1995.
- MEDEIROS, R.M.T., GERALDO NETO S.A., BARBOSA R.C., LIMA E.F., RIET-CORREA F. Sudden bovine death from *Mascagnia rigida* in Northeastern Brazil. **Veterinary and Human Toxicology**. 44:286-288. 2002.
- MORAES, R.L.F. Comprovação Química e Biológica da Presença de Monofluoracetato nas Folhas de *Palicourea marcgravii* St. Hil.1993. 83f. **Tese** (Doutorado em Toxicologia e Análises Toxicológicas) – Universidade de São Paulo, São Paulo, 1993.
- NAKANO, M., LIEBER, C.S. Ultrastructural of initial stages of perivenular fibrosis in alcohol-fed baboons. **American Journal of Pathology**. 106:145. 1982.
- NAKANO, M. WORNER, T.M., LIEBER, C.S. Perivenular fibrosis in alcoholic liver injury: Ultrastructure and histologic progression. **Gastroenterology** 83:777-85. 1982.
- NUNES, F.C.R. Batista, J.S., SOTO-BLANCO, B. Pathological effects of *Cryptostegia venusta* toxicity in goats and rats **Research in Veterinary Science** xx () xx-xx (in Press) 2010
- OSWEILER G.D. **Toxicology**. Lippincott Williams and Wilkins, Philadelphia. 491p. 1995.
- PEDROSO, P.M.O., BANDARRA, P.M., BEZERRA Jr., P.S., RAYMUNDO, D.L., BORBA, M.R., LEAL, J.S., DRIEMEIER, D. Intoxicação natural e experimental por *Nerium oleander* (Apocynaceae) em bovinos no Rio Grande do Sul. **Pesquisa Veterinária Brasileira**. 29:404-408. 2009.

- PEIXOTO P.V., LORETTI A.P., TOKARNIA C.H. Doença do peito inchado, *Tetrapteryx* spp poisoning, brisket disease and St.George disease: a comparative study. **Pesquisa Veterinária Brasileira**. 15:43-50. 1995.
- PROPHET, E.B., MILLS, B., ARRINGTON J.B., SOBIN L.H. **Laboratory Methods in Histotechnology**. Armed Forces Institute of Pathology, Washington, DC. 279p. 1992.
- REICHMANN, K.G., TWIST, J.O., MCKENZIE, R.A., ROWAN, K.J. Inhibition of bovine alpha-glucosidase by *Castanospermum austral* and its effect on the biochemical identification of heterozygotes for generalized glycogenosis type II (Pompe's disease in cattle. **Australian Veterinary Journal**. 64:274-76. 1987.
- RIET-CORREA, F.; MEDEIROS, R.M.T., DANTAS, A.F.M. **Plantas tóxicas da Paraíba**. Patos: CSTR/UFCG, SEBRAE/PB. 58p. 2006.
- RIET-CORREA, F., MENDEZ, M.C. **Plantas tóxicas e micotoxícoses**. In: RIET-CORREA, F., SCHILD, A.L., LEMOS, R.A., BORGES, J.R.J. Doenças de ruminantes e eqüídeos, 3ª edição, vol 2, Pallotti, Santa Maria. 2007.
- SCHONS S.V., MELLO, T.L., RIET-CORREA, F., SCHILD, A.L. Poisoning by *Mascagnia (Amorimia) sepium* in sheep in northern Brazil. **Toxicon** (in press). 2011.
- SOTO-BLANCO B., FONTENELE-NETO J.D., SILVA D.M., REIS P.F.C.C., NÓBREGA J.E. Acute cattle intoxication from *Nerium oleander* pods. **Tropical Animal Health Production**. 38:451-54. 2006.
- STÜNZI, H., TEUSCHER, E. HERZMUSKULATUR (Miocardium), p. 78-200. In: DOBBERSTEIN J., PALLASKE, G. & STÜNZI, H. (ed) **Handbuch der Speziellen Pathologischen Anatomie der Haustiere**. 3. Aufl. Band II, p. 93-94, 123-24. 1970.
- THIMMIAH, K. Nerium poisoning in cattle. **Indian Veterinary Journal**. 49:942-946. 1972.
- TOKARNIA, C.H., GAVA, A., PEIXOTO P.V., STOLF, L., MORAES, S.S. A “doença do peito inchado” (edema da região esternal) em bovinos no Estado de Santa Catarina. **Pesquisa Veterinária Brasileira**. 9:73-83. 1989a.
- TOKARNIA, C.H., PEIXOTO, P.V., DÖBEREINER, J. CONSORTE, L.B., GAVA, A. *Tetrapteryx* spp. (Malpighiaceae), a causa de mortandades em bovinos caracterizadas por alterações cardíacas. **Pesquisa Veterinária Brasileira**. 9:23-44. 1989b.
- TOKARNIA, C.H., PEIXOTO, P.V., DÖBEREINER, J. Poisonous plants affecting heart function of cattle in Brazil. **Pesquisa Veterinária Brasileira**. 10:1-10. 1990.

- TOKARNIA C.H., ARMIÉN A.G., PEIXOTO P.V., BARBOSA J.D., BRITO M.F., DÖBEREINER J. Estudo experimental sobre a toxidez de algumas plantas ornamentais em bovinos. **Pesquisa Veterinária Brasileira**. 16:5-20. 1996.
- TOKARNIA C.H., GAVA, A., BRITO, M.F., BEZERRA, P.S., OLIVEIRA, K.D. Intoxicação experimental em coelhos por *Mascagnia* sp (Malpighiaceae) procedente do Estado de Santa Catarina. **Pesquisa Veterinária Brasileira**. 18(2):61-64. 1998.
- TOKARNIA C.H., DÖBEREINER J., PEIXOTO P.V. **Plantas Tóxicas do Brasil**. Editora Helianthus, Rio de Janeiro. 2000.
- VASCONCELOS, J.S., RIET-CORREA F., DANTAS A.F.M., MEDEIROS R.M.T., GALIZA J.G.N., OLIVEIRA D.M., PESSOA A.F. Intoxicação por *Mascagnia rigida* (Malpighiaceae) em ovinos e caprinos. **Pesquisa Veterinária Brasileira**. 28:521-26. 2008.
- WHITTEM, J.H., MURRAY, L.R. The chemistry and pathology of Georgina river poisoning. **Australian Veterinary Journal**. 39:168-73. 1963.
- WOUTERS, F., WOUTERS, A.T.B., BARROS, C.S.L. Intoxicação experimental por narasina em bovinos. **Pesquisa Veterinária Brasileira**. 17:82-88. 1997.