



UFPEGE
FACULDADE DE ODONTOLOGIA

UNIVERSIDADE FEDERAL DO RIO GRANDE DO SUL
FACULDADE DE ODONTOLOGIA
TRABALHO DE CONCLUSÃO DO CURSO DE ODONTOLOGIA



GUSTAVO VON DIEMEN LIGOCKI

**Aspectos histológicos de dentes decíduos não descalcificados
analisados em microscopia de luz**

Porto Alegre

2009

GUSTAVO VON DIEMEN LIGOCKI

**Aspectos histológicos de dentes decíduos não descalcificados
analisados em microscopia de luz**

Trabalho de conclusão de curso apresentado como
parte dos requisitos obrigatórios para obtenção do
título de cirurgião-dentista, na Faculdade de
Odontologia da Universidade Federal do Rio
Grande do Sul.

Orientadora: Prof^ª. Dr^ª Anna Christina Medeiros Fossati

Co-orientador: Prof. Dr. Henrique Castilhos Ruschel

Porto Alegre

2009

AGRADECIMENTOS

AGRADECIMENTOS

Agradeço inicialmente a **Deus** que me dá forças a cada dia.

A todas as pessoas que fizeram parte desta etapa da minha vida.

À **Universidade Federal do Rio Grande do Sul** que me proporcionou um excelente curso de graduação e fez-me conhecer pessoas de rara inteligência e companheirismo.

Aos meus pais, **Dickson e Bernadete**, e **família** que tornaram possível esse sonho de me graduar em Odontologia por uma universidade federal da qualidade da UFRGS.

Ao cirurgião-dentista **Diogo Luis Fiaminghi** que iniciou esse trabalho de pesquisa.

Aos professores **Anna Christina Medeiros Fossati** e **Henrique Castilhos Ruschel** que dedicaram inúmeras horas ajudando-me durante toda a produção deste trabalho, transmitindo-me muitos conhecimentos.

RESUMO

RESUMO

O objetivo deste estudo foi analisar as características dos tecidos mineralizados dentários – esmalte, dentina e cimento – nos dentes decíduos, e correlacionar o aspecto histológico observado em função do tipo dentário – monorradicular ou polirradicular. Dezoito dentes decíduos humanos foram seccionados no sentido vestibulo-lingual (monorradiculares) e mesio-distal (polirradiculares). Foram obtidas de uma a três fatias de cada dente, que foram preparadas pela técnica de desgaste e analisadas em microscopia de luz com diferentes aumentos. Foi feita uma análise quantitativa (presença ou ausência) e descritiva da morfologia desses tecidos dentários. A presença de fusos, tufos e lamelas foi uma constante, principalmente na superfície oclusal dos molares decíduos, estando presente em 100% das amostras. A junção amelodentinária do tipo festonada e zonas dentinárias interglobulares não estavam sempre presentes. A distribuição dos tipos de junções não apresentou diferença estatística significativa nos dentes monorradiculares (P value > .05). Já nos polirradiculares, o diferente padrão apresentou diferença significativa (P value < .05; teste qui-quadrado). Principalmente nos dentes monorradiculares, sob as áreas de desgaste dentário, observou-se a presença de “Tratos Mortos” na dentina - 77% das amostras - e a formação de dentina terciária. Áreas de cimento celular e acelular foram observadas nos dois tipos dentários, estando o acelular presente em 89% dos monorradiculares e em 87% dos polirradiculares. Os dentes decíduos humanos têm algumas peculiaridades e estas devem ser mais estudadas para podermos investigar as possíveis repercussões clínicas.

Palavras Chave – esmalte dentário; dentina; cimento dentário; dente decíduo; microscopia de luz.

ABSTRACT

ABSTRACT

The aim of this study was to analyze the structural characteristics of the mineralized dental tissues - enamel, dentin and cementum - in deciduous teeth and to correlate the histological aspects observed in function of the dental type – monorooted or multirooted. Eighteen humans deciduous teeth were sectioned in the facial-lingual direction (monorooted) and mesio-distal (multirooted). One to three samples from each tooth was obtained. The samples were prepared by the ground technique and analyzed by light microscopy under different increases. A quantitative (presence or absence) and descriptive analysis of the morphology of the mineralized tissues was accomplished. The presence of spindles, tufts and lamellae was a constant, mainly in the occlusal surface of the deciduous molars, present in 100% of the samples. The scalloped pattern of the dentinoenamel junction not always it was present, as well as zones of interglobular dentin. The distribution of the kind of junctions did not show statistically significant difference in monorooted teeth ($P < .05$). Statistical significance was observed for patterns in multirooted teeth ($P < .05$; chi-square test). Especially in monorooted teeth, in the areas of dental attrition, showed the presence of "Dead tracts" in dentin - 77% of the samples - and the formation of tertiary dentin. Areas of cellular and acellular cementum were observed in the two dental types, being the acellular present in 89% of monorooted and 87% of multirooted. The deciduous teeth have some structural peculiarities and these should be investigated with relationship to the clinical repercussion.

Keywords: dental enamel; dentin; dental cementum; primary teeth; light microscopy.

SUMÁRIO

SUMÁRIO

1	ARTIGO CIENTÍFICO	11
	Introdução.....	11
	Materiais e métodos.....	13
	Seleção dos dentes.....	13
	Obtenção e preparo das fatias dentárias.....	13
	Análise das fatias na microscopia de luz.....	14
	Análise estatística.....	14
	Resultados.....	14
	Discussão.....	19
	Conclusões.....	21
	Referências.....	22
2	CONSIDERAÇÕES FINAIS.....	25
3	ANEXOS.....	27

ARTIGO CIENTÍFICO

1 ARTIGO CINTÍFICO

Aspectos histológicos de dentes decíduos não descalcificados analisados em
microscopia de luz

Gustavo von Diemen Ligocki, DDS

Diogo Luis Fiaminghi, DDS

Henrique Castilhos Ruschel, DDS, MS, PhD

Anna Christina Medeiros Fossati, DDS, MS, PhD

A literatura referente aos aspectos histológicos dos dentes permanentes fornece informações para o desenvolvimento de pesquisas com este tipo dentário.¹⁻¹⁴ Com os dentes decíduos, o maior obstáculo encontrado é a falta de informação científica na caracterização histológica desses dentes. Alguns estudos sobre a microestrutura dos dentes decíduos já foram reportados na literatura.^{1,2,15-27} No entanto, os autores são

unânicos em relatar a necessidade de maiores investigações científicas acerca do tema.

O esmalte dentário é o tecido mais mineralizado do corpo humano. O esmalte é uma massa compacta de cristais e os prismas são a principal entidade estrutural deste tecido.^{3,4} No processo de deposição do esmalte, linhas – estrias de Retzius – demarcam os momentos de deposição da matriz do tecido.⁴ Uma acentuada estria de Retzius pode ser observada nos dentes decíduos, conhecida como linha neonatal. Esta linha é decorrente de um trauma metabólico no desenvolvimento dentário no momento do nascimento.^{28,29} O esmalte interno a esta linha foi formado antes do nascimento - pré-natal, enquanto o externo foi depositado após o nascimento - pós-natal.

Drs. Ligocki and Fiaminghi are graduates of dentistry school– Federal University of Rio Grande do Sul - Porto Alegre – RS – Brazil.

Dr. Ruschel is a Associate Professor, Departments of Oral Histology and Pediatric Dentistry – School of Dentistry – Lutheran University of Brazil - Canoas – RS – Brazil.

Dr. Fossati is Associate Professor, Department of Biological Sciences – School of Dentistry – Federal University of Rio Grande do Sul - Porto Alegre – RS – Brazil.

Variações na espessura e composição dessas duas regiões têm sido descritas na literatura.^{24,25}

Além das estruturas descritas acima, outras são observadas no esmalte dentário como as bandas de Hunter-Schreger, correspondendo a uma ilusão de óptica vista a microscopia de luz como bandas claras e escuras; estruturas de maior conteúdo orgânico, como os tufos, os fusos e as lamelas, bem como as áreas de esmalte nodoso, sendo descrita como as regiões onde os prismas se entrelaçam.^{3,4}

A zona de união do esmalte com a dentina é denominada de junção amelodentinária. O padrão comumente observado desta zona de união é um padrão ondulado ou festonado.²⁷

A dentina é um tecido mineralizado que confere suporte ao esmalte dentário por apresentar um menor grau de mineralização e conseqüente menor dureza do tecido.^{5,6} A dentina decídua é levemente menos dura do que a permanente. Acredita-se que a dureza provém do grau de mineralização e, baseado nisto, a dentina permanente é mais mineralizada.^{7,30}

A dentina tem como característica estrutural principal seu padrão tubular^{5,18} e um abundante sistema de anastomose pode ser observado.⁸ Estímulos externos podem

levar a retração ou morte dos odontoblastos tendo como conseqüência a presença de túbulos dentinários vazios. A presença destas áreas de dentina “tratus-mortus” é identificada como áreas escuras em dentes desgastados ao serem observados por microscopia em função da presença de ar no interior da luz tubular.^{5,6}

Frente a estímulos externos, tais como atrição, cáries ou procedimentos restauradores, um tipo de tecido dentinário é formado na periferia pulpar, denominado de dentina terciária. O aspecto histológico pode apresentar túbulos dentinários contínuos com a dentina adjacente, túbulos mais irregulares e esparsos, ou apresentar-se atubular.^{5,6,31}

Na periferia da dentina radicular, quando observada pela técnica de desgaste no microscópio de luz, é observada a presença de grânulos – zona granular de Tomes. Acredita-se que esta zona seja decorrente da coalescência e curvatura dos túbulos na sua porção terminal.^{5,6}

Na dentina de dentes decíduos e permanentes são encontradas áreas menos mineralizadas descritas como dentina interglobular.^{9,17} Estas são resultantes da inadequada fusão dos glóbulos de mineralização ou calcosferitos.^{5,6} O cemento é um tecido conjuntivo mineralizado que se localiza cobrindo a superfície dentária

radicular, tendo como função principal a inserção de fibras do ligamento periodontal na raiz do dente.¹⁰ O cimento pode ser classificado em função da presença (celular) ou ausência (acelular) de células no interior de sua matriz.¹⁰ O cimento do tipo acelular nos dentes decíduos é mais visível no terço cervical radicular enquanto que o do tipo celular está presente no terço mais apical da raiz. As linhas incrementais são pouco freqüentes, bem como ausentes em muitos casos no cimento celular do dentes decíduos.¹⁵

No aprimoramento dos materiais e das técnicas operatórias na clínica odontológica o conhecimento desses aspectos histológicos dos dentes é de suma importância. Desta forma, o presente estudo tem por objetivos analisar as principais características estruturais dos tecidos dentários mineralizados - esmalte, dentina e cimento - em dentes decíduos humanos. Somado a isto, correlacionar os aspectos histológicos observados em função do tipo de dente decíduo - monorradicular ou polirradicular.

MATERIAIS E MÉTODOS

Seleção dos dentes

Foram selecionados 18 dentes

decíduos humanos hígidos (9 monorradiculares e 9 polirradiculares) exfoliados naturalmente ou extraídos por indicação terapêutica, obtidos em clínicas de atendimento odontológico infantil da Universidade Luterana do Brasil. Os dentes foram doados frente a consentimento informado e orientado (Anexo B) assinado pelo responsável pela criança. Os dentes obtidos foram armazenados em água destilada, sob refrigeração a 4°C, até a realização do experimento. O presente estudo foi aprovado pelo “Comitê de Ética em Pesquisa em Seres Humanos e Animais da Universidade Luterana do Brasil – ULBRA” (Anexo A).

Obtenção e preparo das fatias dentárias

Os dentes foram fixados em placa metálica com o uso de cola a base de cianocrilato (Super Bonder Gel, Loctite, Brazil) e seccionados longitudinalmente no sentido vestibulo-lingual (monorradiculares) e mesio-distal (polirradiculares) - Anexo E - mediante o corte com disco diamantado de dupla face (KG Sorensen – Brazil), sob refrigeração em uma mesa de corte confeccionada por um dos pesquisadores (Anexo D). Duas linhas de corte foram realizadas o mais próximo da porção central

de cada dente. Dessa forma, obteve-se de uma a três fatias por dente.

Os cortes foram realizados nessas orientações para que o maior diâmetro de cada dente pudesse estar presente nas lâminas.

As fatias dentárias foram reduzidas manualmente, sob pressão digital, à espessura em torno de 100 µm com o uso de lixas d'água de carboneto de silício na granulação 400, 600 e 1000 (3M - Brazil), nesta ordem. Depois de obtidas as espessuras desejadas, as fatias foram lavadas em água destilada no ultra-som por 10 minutos. A seguir, as fatias foram deixadas para secar por 24 horas à temperatura ambiente (TA) e posteriormente montadas em lâmina e lamínula histológica, com a utilização de bálsamo do Canadá, para análise ao microscópio de luz.

Análise das fatias na microscopia de luz

A observação das fatias ao microscópio de luz binocular (Olympus Optical - modelo U-MDOB3 - Japan) foi realizada por um pesquisador calibrado, juntamente com os professores orientadores em três ocasiões, com diferença de quinze dias, nos aumentos de 40x, 100x, 200x e 400x e revisadas. As fatias tiveram todas as suas faces analisadas e a presença de determinada estrutura

histológica foi registrada. A amostra que não apresentava toda a sua extensão íntegra após o preparo não foi inserida na apresentação dos resultados. Dos 18 dentes utilizados foi obtido um total de 34 fatias, sendo 17 para cada tipo dentário – monorradicular e polirradicular.

Apesar de a análise ter sido feita por faces, o resultado foi especificado pelo número de dentes com a determinada estrutura.

Desta forma, foi realizada uma análise quantitativa (presença ou ausência) e descritiva da morfologia dos tecidos mineralizados.

Análise estatística

A distribuição das estruturas histológicas foi descrita através de frequências absolutas e relativas. Para comparar as estruturas entre os tipos dentários, foi aplicado o teste exato de Fisher. Na comparação das estruturas no mesmo tipo dentário foi utilizado o teste qui-quadrado de ajustamento. O nível de significância adotado foi de 5%.

RESULTADOS

A distribuição das estruturas nos diferentes tecidos mineralizados variou em função da face analisada.

Com relação à distribuição das estruturas no esmalte dos dentes decíduos analisados, os resultados estão transcritos na Tabela 1.

As estrias de Retzius foram uma constante bem com a presença de estruturas como fusos, tufos e lamelas (Figuras 1, 2 e 3). Na distribuição dessas estruturas não foi observada diferença entre os tipos dentários (P value>.05).

Na análise do esmalte pôde ser observada a presença de uma estria de Retzius pronunciada - linha neonatal - na região mediana do tecido. As estrias eram mais prevalentes no esmalte externo a esta linha neonatal (Figura 1). Lamelas, fusos e tufos foram observados em todas (100%) as faces oclusais dos dentes polirradiculares.

A presença de junção amelodentinária lisa em toda a extensão dentária predominou nos dentes monorradiculares (67%), enquanto que nos polirradiculares a combinação dos dois padrões (lisa e festonada) foi mais prevalente (77%). A distribuição dos tipos de junções não apresentou diferença estatística significativa nos dentes monorradiculares (P value>.05). Já nos polirradiculares o diferente padrão apresentou diferença significativa (P value<.05; teste qui-quadrado). Os prismas de esmalte dos dentes decíduos apresentaram

Tabela 1 □ – Distribuição das estruturas do esmalte nos dentes decíduos.

	MONORRADICULARES			POLIRRADICULARES			P value †
	N*	n	%	N*	n	%	
Estrias de Retzius	9	8	89	9	9	100	>.05
Junção amelodentinária lisa	9	6	67	9	2	22	>.05
Junção amelodentinária festonada	9	1	11	9	0	0	>.05
Junção amelodentinária lisa e festonada	9	2	22	9	7	77	>.05
Tufos	9	8	89	9	9	100	>.05
Fusos	9	9	100	9	9	100	>.05
Lamelas	9	9	100	9	9	100	>.05
Esmalte nodoso	9	3	33	9	7	77	>.05
Bandas de Hunter-Schreger	9	0	0	9	0	0	--

* Número de dentes analisados

** Dentes com a estrutura (n)

† Teste Exato de Fisher

uma disposição mais retilínea havendo poucas áreas de esmalte nodoso nos monorradiculares (33%). Esta estrutura foi observada na superfície oclusal de 77% dos molares decíduos analisados (Figura 3). A variação no eixo de direção de grupos prismáticos, caracterizada pelas bandas de Hunter-Schreger, não foi observada nos dentes analisados.

Com relação à distribuição das estruturas na dentina dos dentes decíduos analisados, os resultados estão transcritos na Tabela 2.

Os túbulos dentinários não apresentaram curvatura primária na região incisal dos monorradiculares, porém esta

característica estava presente nas outras regiões em pelo menos metade da totalidade desses dentes. Ramificações tubulares foram observadas tanto na dentina coronária como na radicular. Estas ramificações estavam presentes na periferia da dentina, bem como ao longo do trajeto tubular (Figuras 2 e 5).

Houve uma maior frequência de áreas de dentina “tratus-mortus” nos monorradiculares, estando presente na região incisal destes dentes em 77% dos casos, ao passo que nos polirradiculares essa frequência foi de apenas 22% (P value=0.057). Abaixo dessa região foi comum a presença de dentina terciária, caracterizada por um padrão menos tubular que o restante do tecido dentinário (Figura 4).

Estas áreas de dentina terciária foram encontradas nas regiões incisais e oclusais das câmaras pulpares, principalmente na área dos cornos pulpares. Nos dentes monorradiculares, normalmente estas regiões de dentina terciária estavam relacionadas ao desgaste do esmalte e/ou dentina adjacente (Figura 4).

Não foi observada a presença de dentina interglobular nos dentes decíduos monorradiculares, enquanto que nos molares sua frequência foi baixa (22%), ocorrendo apenas na região oclusal.

Tabela 2 □ – Distribuição das estruturas da dentina nos dentes decíduos.

	MONORRADICULARES			POLIRADICULARES			<i>P</i> value †
	N*	n	%	N*	n	%	
Curvatura primária dos túbulos	8	4	50	9	6	66	>.05
Dentina tratus-mortus	9	7	77	9	2	22	0.057
Espaços interglobulares	9	0	0	9	2	22	>.05
Linhas incrementais	8	4	50	9	3	33	>.05
Zona granular de Tomes	8	7	87	8	7	87	>.05

* Número de dentes analisados

** Dentes com a estrutura (n)

† Teste exato de Fisher Tabela

A presença de linhas incrementais na dentina foi de 33% e 50% nos polirradiculares e monorradiculares, respectivamente. No que diz respeito à dentina radicular, ambos os tipos dentários apresentavam zona granular de Tomes em quase a totalidade das fatias analisadas (87%) (Figura 5).

Referente à distribuição de áreas de cimento celular e acelular, o segundo padrão foi encontrado com maior frequência e nas áreas mais cervicais da raiz (Tabela 3). Esta distribuição dos tipos de cimento não apresentou diferença estatística significativa tanto nos dentes monorradiculares (P value>.05) como nos polirradiculares (P value>.05; teste qui-quadrado).

Na região cervical, o cimento apresentava um padrão acelular (Figura 5). Lacunas de cimento, em pequena

quantidade, foram observadas no cimento celular nos terços médio e apical das raízes (Figura 6). Linhas incrementais no cimento não foram uma constante nos dentes analisados (Tabela 3).

Tabela 3 □ – Distribuição das estruturas do cimento nos dentes deciduos.

	MOMORRADICULARES			POLIRRADICULARES			P value †
	N*	n	%	N*	n	%	
Cimento Celular	9	6	66	8	4	50	>.05
Cimento Acelular	9	8	89	8	7	87	>.05
Linhas Incrementais	9	1	11	8	2	25	>.05

* Número de dentes analisados

** Dentes com a estrutura (n)

† Teste exato de Fisher

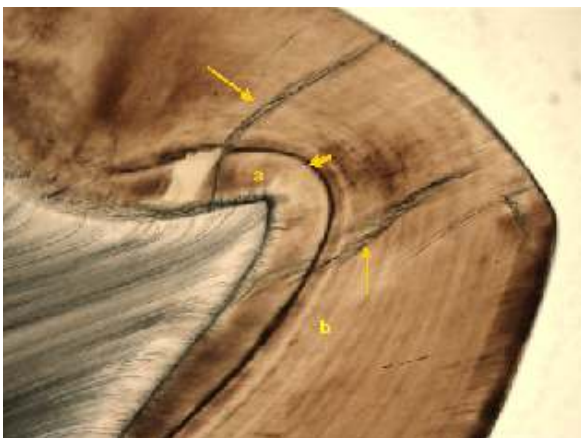


Figura 1. Dente polirradicular. Esmalte - dentina. Linha neonatal (seta curta) delimitando o esmalte pré-natal (a) do pós-natal (b). As estrias de Retzius estão mais evidentes no esmalte pós-natal. Junção amelodentinária com a presença de fusos. Lamelas percorrem uma grande extensão do esmalte na região (setas longas). 100x (Técnica de Desgaste-T.D; Microscopia de Luz-M.L.)



Figura 2. Dente polirradicular. Esmalte - dentina. Junção amelodentinária com a presença de tufo no esmalte (seta curta). Observe o trajeto ondulado dos prismas no local (a). Túbulo dentinário com ramificação terminal também pode ser observado (seta longa). 400x (T.D.; M.L.)

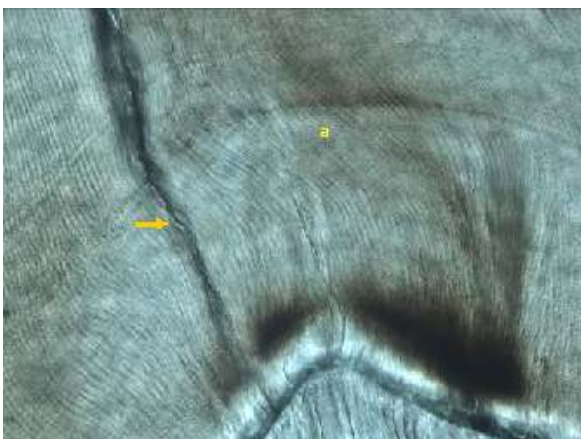

Figura 3. Dente polirradicular. Esmalte - dentina. Região de cúspide com a presença de esmalte nodoso caracterizado pelo trajeto ondulado dos prismas no local (a). Uma lamela que atinge a junção amelodentinária também pode ser observada na região (seta). 400x (T.D.; M.L.)

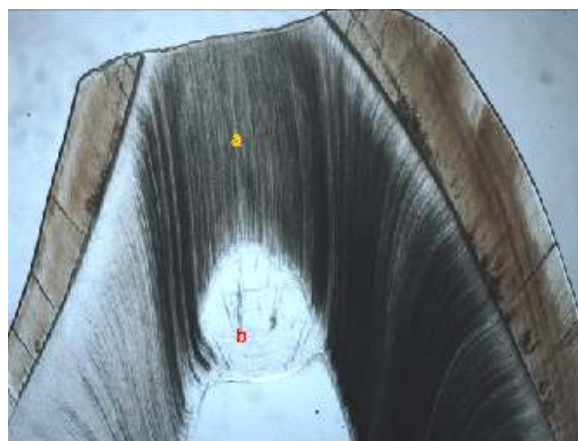

Figura 4. Dente monorradicular. Esmalte - dentina. Desgaste de ponta de cúspide com a presença de área de dentina "tratus-mortuus" (a) e abaixo desta região a formação de dentina terciária (b). 40x (T.D.; M.L.)




Figura 5. Dente polirradicular. Cimento - dentina. Zona granular de Tomes na periferia da dentina radicular (seta longa) adjacente ao cimento acelular (a). Ramificações tubulares se fazem presentes nos túbulos da dentina adjacente (setas curtas). 400x (T.D.; M.L.)

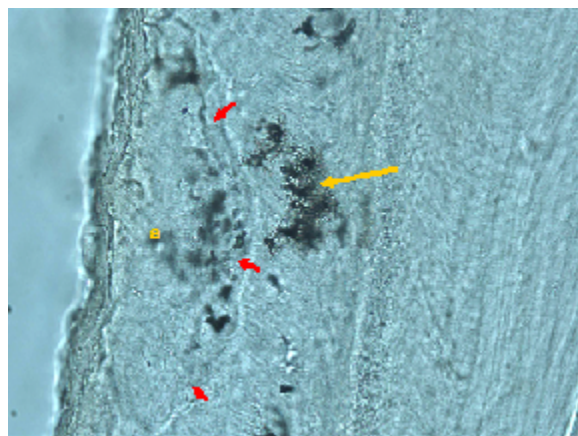


Figura 6. Dente polirradicular. Cimento - dentina. Presença das lacunas com canalículos no cimento celular da região apical radicular (seta longa). Observe uma linha de reversão (setas curtas) indicando o limite de uma antiga área de reabsorção reparada pela deposição de um novo cimento (a). 400x (T.D.; M.L.)

DISCUSSÃO

Apesar da vasta literatura referente aos aspectos histológicos dos tecidos dentários mineralizados, poucos estudos avaliaram a distribuição das estruturas destes tecidos nos dentes decíduos. Em função disso, esta pesquisa buscou contribuir um pouco mais nos aspectos referentes à microestrutura dos tecidos mineralizados de dentes decíduos.

No que diz respeito ao esmalte, deve-se destacar a alta prevalência que foi observada de áreas com maior conteúdo orgânico – lamelas, fusos e tufos – principalmente na face oclusal dos molares decíduos. A presença destas estruturas na região oclusal pode estar relacionada com a maior complexidade na formação do esmalte dessa área em função de sua macromorfologia. É importante destacar a provável contribuição destas estruturas hipomineralizadas na superfície oclusal com uma provável maior velocidade de evolução do processo cariioso ao atingir tais regiões. No entanto, para Eisenmann³, apesar das lamelas e tufos apresentarem um maior conteúdo protéico em relação ao restante do esmalte, essas parecem não representar locais de maior vulnerabilidade à cárie dentária.

A presença de lamelas nas superfícies oclusais e bordos incisais poderiam ser decorrentes de um defeito na formação do

tecido, mas também da ação das forças mastigatórias no dente já erupcionado. Neste caso, estas representariam rachaduras – trincas - na estrutura do tecido.⁴ Este estudo demonstrou uma alta prevalência desta estrutura nas superfícies oclusais dos molares decíduos, superfícies estas sujeitas a maior ação de forças durante a mastigação, comparando com as demais faces analisadas nestes dentes.

A formação de trincas na superfície oclusal ocorreu mesmo com a presença do esmalte nodoso no local, cujo padrão prismático ondulado fortaleceria sua estrutura frente ao impacto mastigatório.⁴ Desta forma, esta maior fragilidade poderia ser explicada pela menor espessura e grau de mineralização do esmalte decíduo.^{2,11}

Questiona-se o porquê da ausência de bandas de Hunter-Schreger nos dentes analisados. As bandas de Hunter-Schreger são um fenômeno óptico caracterizado pela presença de bandas claras e escuras na estrutura do tecido causado pela mudança na orientação de grupos de prisma. Talvez o menor tempo de formação dos dentes decíduos, em relação aos dentes permanentes poderia estar relacionado com este achado histológico.^{2,11} Este menor período de formação talvez determine uma formação

prismática mais homogênea, diferente daquela observada nas bandas.

O esmalte dos dentes analisados apresentava uma estria de Retzius pronunciada na região mediana do tecido, sugerindo ser esta a linha neonatal. Externa a esta linha neonatal uma maior frequência de estrias foram observadas, o que dava ao esmalte pré-natal um padrão mais homogêneo de formação e com menos defeitos estruturais do que o pós-natal. Estas características observadas foram também relatadas em outros estudos.^{28,29}

Apesar de a junção amelodentinária ser comumente descrita na literatura com uma zona de união com o aspecto festonado^{5,27}, nos dentes decíduos analisados um aspecto liso desta região também foi observado. Quando presente, o aspecto liso tem sido relacionado às superfícies dentárias laterais e o festonado às regiões de maior força mastigatória como abaixo de cúspides e bordo incisais.¹² Deve-se destacar que em mais da metade dos dentes monorradiculares este padrão liso estava presente em todas as faces dentárias analisadas.

No que diz respeito ao tecido dentinário, os dentes analisados apresentaram túbulos com diferentes orientações. Ramificações dos mesmos foram observadas. Estas características são

comuns não apenas nos dentes decíduos, mas também nos permanentes.^{5,6,13,14} A presença de túbulos mais retilíneos foi observada nas faces oclusais e bordos incisais, com as curvaturas sendo mais frequentes nas demais faces dentárias. Esta característica de disposição dos túbulos é comumente descrita na literatura e representa o trajeto realizado pelos odontoblastos ao depositarem o tecido dentinário.⁵

A presença de dentina “tratus-mortus” foi frequente na região incisal dos dentes monorradiculares. O processo de desgaste fisiológico desta região pode ter favorecido esta resposta dentinária, bem como também a formação de dentina terciária na região subjacente. Klinge³² também observou a formação de dentina terciária, com um menor número de túbulos, nas áreas dos cornos pulpares subjacentes à região de desgaste da dentina. Um limite bem definido entre a dentina fisiológica e terciária foi observado nos dentes decíduos analisados nesta pesquisa, conforme Klinge.³¹

Ainda no que diz respeito à dentina dos dentes decíduos, deve-se dar destaque a baixa prevalência de espaços interglobulares. A literatura descreve a presença destes espaços na porção central da dentina coronária de incisivos decíduos.^{9,17,23} Como

estas áreas são descritas como hipomineralizadas^{5,6}, a sua baixa presença poderia sugerir um padrão mais homogêneo de mineralização da matriz dentinária nos dentes decíduos. No entanto, apesar desta provável maior uniformidade de mineralização tecidual, a literatura descreve um menor grau de mineralização nestes dentes em relação aos permanentes.^{7,30}

Em relação ao cimento, uma menor frequência de linhas incrementais, a distribuição do cimento acelular mais na região cervical e o celular na apical seguiu um padrão já observado por Furseth¹⁵ em dentes decíduos. No entanto, o cimento celular pareceu ter uma pequena quantidade de lacunas, comparado ao que normalmente se observa em dentes permanentes. Uma investigação mais detalhada é necessária comparando a formação deste tecido nos dentes decíduos e permanentes.

Apesar das semelhanças existentes entre a dentição permanente e decídua, nesta pesquisa algumas peculiaridades foram observadas em relação aos tecidos duros mineralizados dos dentes decíduos. Estas características e suas repercussões clínicas

devem continuar sendo investigadas. Desta forma, novos estudos nessa área fornecerão ao cirurgião-dentista um maior respaldo biológico para a realização da sua atividade clínica diária.

CONCLUSÕES

Com o presente estudo conclui-se que algumas peculiaridades histológicas foram observadas nos dentes decíduos, tais como:

1. A presença no esmalte de áreas de maior conteúdo protéico - tufos, fusos e lamelas - foi uma constante.
2. Um aspecto liso para a junção amelodentinária foi observado em mais da metade dos dentes monorradiculares.
3. Áreas hipomineralizadas na dentina foram pouco freqüentes.
4. Dentina terciária foi encontrada em regiões de cúspides e bordos incisais associadas ao desgaste dentário.
5. Um cimento celular atípico com poucas lacunas foi observado.

REFERÊNCIAS

1. Lakomaa E, Rytömaa I. Mineral composition of enamel and dentin of primary and permanent teeth in Finland. *Scand J Dent Res* 1977; 85:89-95.
2. Wilson PR, Beynon AD. Mineralization differences between human deciduous and permanent enamel measured by quantitative microradiography. *Arch Oral Biol* 1989; 34:85-8.
3. Eisenmann DR. Enamel structure. In: Ten Cate R. *Oral Histology: development, structure and function*. 5th ed. St. Louis: Mosby; 1998:218-35.
4. Simmelink JW. Histology of Enamel. In: Avery JK. *Oral development and histology*, 2nd ed. New York: Thieme Medical; 1994:228-40.
5. Torneck CD. Dentin-pulp complex. In: Ten Cate R. *Oral Histology: development, structure and function*. 5th ed. St. Louis: Mosby; 1998:150-96.
6. Piesco NP. Histology of dentin. In: Avery JK. *Oral development and histology*. 2nd ed. New York: Thieme Medical; 1994:70-93.
7. Johnsen DC. Comparison of primary and permanent teeth. In: Avery JK. *Oral development and histology*. 2nd ed. New York: Thieme Medical; 1994:282-96.
8. Mjör IA, Nordahl I. The density and branching of dentinal tubules in human teeth. *Arch Oral Biol* 1996; 41:401-12.
9. Hals E. Observation on giant tubules in human coronal dentin by light microscopy and microradiography. *Scand J Dent Res* 1976; 21:355-62.
10. Freeman E. Periodontium. In: Ten Cate R. *Oral Histology: development, structure and function*. 5th ed. St. Louis: Mosby; 1998:253-88.
11. Shellis RP. Variations in growth of the enamel crown in human teeth and a possible relationship between growth and enamel structure. *Arch Oral Biol* 1984; 29:697-705.
12. Berkovitz BKB, Holland GR, Moxham BJ. *Oral anatomy, embryology and histology*. 3rd ed. Edinburgh: Mosby; 2002. 392 pp.
13. Blake GC. The peritubular translucent zones in human dentine. *Br Dent J* 1958; 104:57-64.
14. Frank RM. Electron microscopy of undecalcified sections of human adult dentine. *Arch Oral Biol* 1959; 1:29-35.
15. Furseth R. A microradiographic and electron microscopic study of the cementum of human deciduous teeth. *Acta Odontol Scand* 1967; 25:613-45.
16. Thylstrup A, Fejerskov O, Larsen MJ. Polarized light microscopy of enamel structure in incisors from newborn infants. *Scand J Dent Res* 1976; 84:243-54.
17. Agematsu H, Watanabe H, Yamamoto H, Fukayama M, Kanazawa T, Miake K. Scanning electron microscopic observations of microcanals and continuous zones of interglobular dentin in human deciduous incisal dentin. *Bull Tokyo Dent Coll* 1990; 31:163-73.
18. Koutsi V, Nooman RG, Horner JA, Simpson MD, Matthews WG, Pashley DH. The effect of dentin depth on the permeability and ultrastructure of primary molars. *Pediatr Dent* 1994; 16:29-35.
19. Sumikawa DA, Marshall GW, Gee L, Marshall SJ. Microstructure of primary tooth dentin. *Pediatr Dent* 1999; 21:439-44.
20. Ruschel HC, Chevitarese O. Density and diameter of dentinal tubules of first and second primary human molars – comparative scanning electron microscopy study. *J Clin Pediatr Dent* 2002; 26:297-304.
21. Angker L, Swain MV, Kilpatrick N. Micro-mechanical characterisation of the properties of primary tooth dentine. *J Dent* 2003; 31:261-7.
22. Ruschel HC, Chevitarese O. A comparative study of dentin thickness of primary human molars. *J Clin Pediatr Dent* 2003; 26:277-81.
23. Agematsu H, Abe S, Shiozaki K, et al. Relationship between large tubules and dentin caries in human deciduous tooth. *Bull Tokyo Dent Coll* 2005; 46:7-15.
24. Dolphin AE, Goodman AH, Amarasiriwardena DD. Variation in elemental intensities among teeth and between pre- and postnatal regions of enamel. *Am J Phys Anthropol* 2005; 128:878-88.
25. Seow WK, Young WG, Tsang AK, Daley T. A study of primary dental enamel from preterm and full-term children using light and scanning electron microscopy. *Pediatr Dent* 2005; 27:374-9.
26. Ceppi E, Dall'Oca S, Rimondini L, Pilloni A, Polimeni A. Cementoenamel junction of deciduous teeth: SEM-morphology. *Eur J Paediatr Dent* 2006; 7:131-4.

27. Radlanski RJ, Renz H. Insular dentin formation pattern in human odontogenesis in relation to the scalloped dentino-enamel junction. *Ann Anat* 2007; 189:243-50.
28. Eli I, Samat H, Talmi E. Effect of the birth process on the neonatal line in primary tooth enamel. *Pediatr Dent* 1989; 11:220-3.
29. Skinner M, Dupras T. Variation in birth timing and location of the neonatal line in human enamel. *Forensic Sci* 1993; 38:1383-90.
30. Hosoya Y, Marshall SJ, Watanabe LG, Marshall GW. Microhardness of carious deciduous dentin. *Oper Dent* 2000; 25:81-9.
31. Klinge RF. Further observations on tertiary dentin in human deciduous teeth. *Adv Dent Res* 2001; 15:76-9.
32. Klinge RF. A microradiographic and electron microscopic study of tertiary dentin in human deciduous teeth. *Acta Odontol Scand* 1999; 57:87-92.

CONSIDERAÇÕES FINAIS



2 CONSIDERAÇÕES FINAIS

Além das considerações realizadas no artigo, observamos que as Estrias de Retzius foram observadas na quase totalidade das fatias, divergindo de outros estudos que relataram ser essa estrutura menos evidente nos dentes decíduos.

Uma junção amelodentinária lisa também foi observada em muitos dentes, o que pode ser relacionado a uma menor resistência do dente decíduo à abrasão e ao processo carioso, facilitando assim a separação de seus tecidos frente a estas alterações.

Um menor número de lacunas foi observado no cimento celular, podendo isso caracterizar uma menor adesão das fibras de Sharpey ao cimento decíduo e, conseqüentemente, do dente ao alvéolo dentário, o que poderia estar relacionado com a reabsorção fisiológica desses dentes e com o deslocamento dentário em traumatismos na pediatria.

A presença de túbulos dentinários mais retilíneos poderia facilitar a propagação mais rápida da lesão cariosa. Porém essa facilitação pode ser antagonizada pela quase total ausência de espaços interglobulares encontrados na dentina decídua analisada.

Também observamos a presença de uma dentina terciária mais homogênea em relação à primária/secundária – massa compacta de tecido – podendo indicar uma maior proteção do complexo dentino-pulpar, em virtude da ausência de túbulos dentinários.

Em conclusão, o conhecimento mais detalhado das estruturas mineralizadas dos dentes decíduos, nos permite proceder a análises clínicas mais embasadas, e estabelecer protocolos de abordagem mais seguros.

ANEXOS



3 ANEXOS

ANEXO A – Aprovação do Comitê de Ética



UNIVERSIDADE LUTERANA DO BRASIL
PRÓ-REITORIA DE PESQUISA, PÓS-GRADUAÇÃO E EXTENSÃO
COMITÊ DE ÉTICA EM PESQUISA EM SERES HUMANOS E ANIMAIS

TERMO DE AVALIAÇÃO

CEP-ULBRA 2007-802H											
Título: ASPECTOS ÉTICOS DO USO DE TÍCIDOS ANTI-FALCÃO EM DENTES DE OLEO DE LUMINÁRIS											
Proj. Resp: Henrique Coelho Ruzicki											
Prof. Orient:											
Tipo de projeto:		<input type="checkbox"/> R	<input type="checkbox"/> Pesquisa	<input type="checkbox"/> TCC	<input type="checkbox"/> Dissertação	<input type="checkbox"/> Tese	<input type="checkbox"/> Grupo	<input type="checkbox"/> II	Orç. Proj.:		
Curso:		Odontologia						Ingresso:		1910007	
Instituição onde será realizado: Ulbra-Canoas/RS											
Número de		Pacotes:		Projeto		CNPQ		Nacional		Cooperação	
Suplente:		Total		Multidisciplinar:		R. Não		Internacional		Estrangeira	
Patrocinador:		Outro								Sim	
Data:		Plebeia (Ordem de 22/11/2007)									

O projeto de pesquisa, acima identificado, foi avaliado e aprovado pelo plenário do Comitê de Ética em Pesquisa em Seres Humanos e Animais da ULBRA, por estar de acordo com as normas vigentes na Resolução nº 196/96 do Conselho Nacional de Saúde/Ministério da Saúde, e em suas complementares (Resoluções 240/97, 251/97, 252/99, 303/00, 304/00 e 340/04 do CNS/MS) que regulamentam a pesquisa envolvendo seres humanos.

O (a) pesquisador (a) responsável deverá apresentar relatório(s) anual(is) e final à este CEP, informando os resultados da pesquisa, bem como comunicar a data de conclusão da mesma.

Canoas, 27 de novembro de 2007.


DR. JOSÉ SCHNEIDER SANTOS
 Coordenador do CEP-ULBRA

ANEXO B – Termo de Consentimento Informado e Orientado**TERMO DE CONSENTIMENTO INFORMADO E ORIENTADO**

Eu, _____,
 natural de _____, sexo _____, residente à
 _____, telefone _____,
 portador do RG _____, aceito doar o(s) dente (s)
 _____ do paciente
 _____ pelo qual sou
 responsável, para a pesquisa intitulada **“Aspectos Histológicos dos Tecidos Mineralizados dos Dentes Decíduos Humanos”** de responsabilidade de pesquisador Henrique Castilhos Ruschel, portador do RG 9031876726, SSP/RS. Estou ciente de que o(s) mesmo(s) será(ão) utilizado(s) para a referida pesquisa, não apresentando nenhum outro fim. Também estou ciente de que este(s) dente(s) foi(foram) extraído por indicação terapêutica para a melhoria da saúde bucal do referido paciente pelo qual sou responsável, como documentado em seu prontuário clínico. Para que o(s) dente(s) seja(m) utilizado(s) na pesquisa referida acima, esta deverá estar aprovada pelo Comitê de Ética em Pesquisa da Universidade Luterana do Brasil, sendo preservada minha identidade e do mesmo pelo qual sou responsável na divulgação.

Porto Alegre, _____ de _____ de 20__.

Assinatura do doador ou responsável

 Assinatura do pesquisador responsável

 Assinatura do cirurgião-dentista e CRO

ANEXO C – Ficha de análise

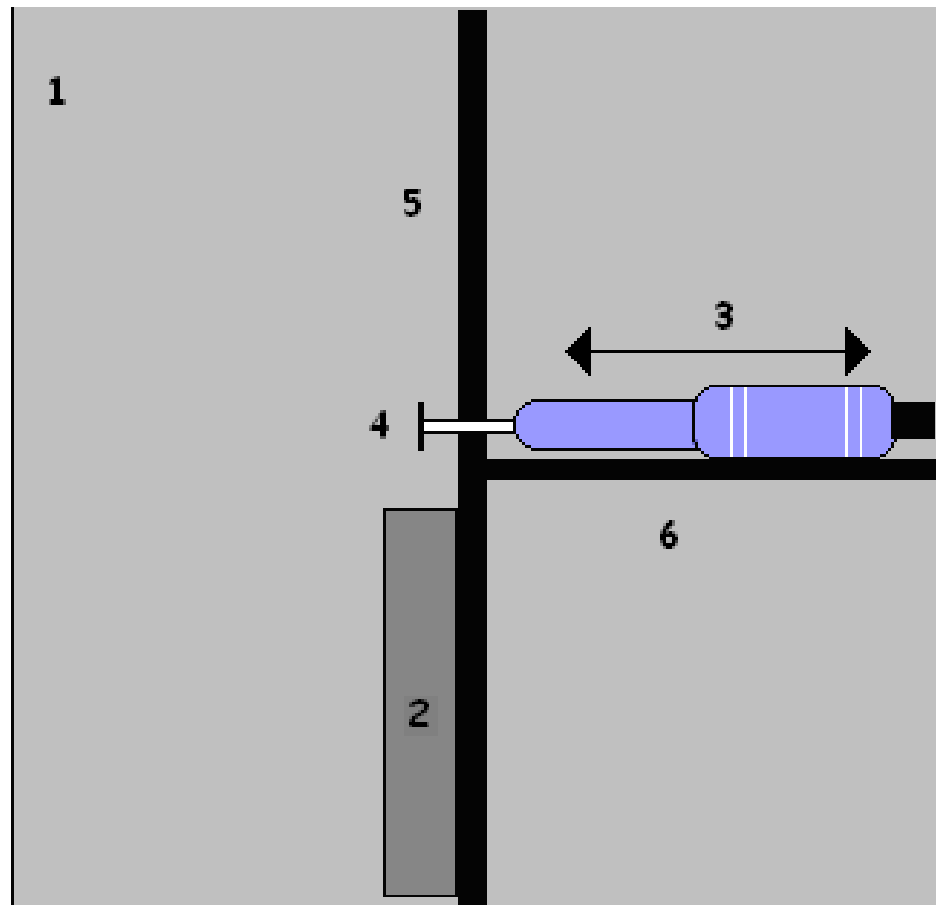
Lâmina n°:

	V	I/O	L/P	M	D
Bandas de Hunter-Schreger					
JAD lisa					
JAD festonada					
Tufos					
Fusos					
Lamelas					
Esmalte Nodoso					
Estrias de Retzius					
Dentina Tratus-Mortus					
Limite amelocementário: sentido do prisma					
Túbulos dentinários em forma de S					
Espaços interglobulares					
Linhas incrementais na dentina					
Zona Granulomatosa de Tomes					
Reabsorção radicular					
Cimento celular					
Cimento acelular					
Linhas incrementais no cimento					

Análise macroscópica:

Observações:

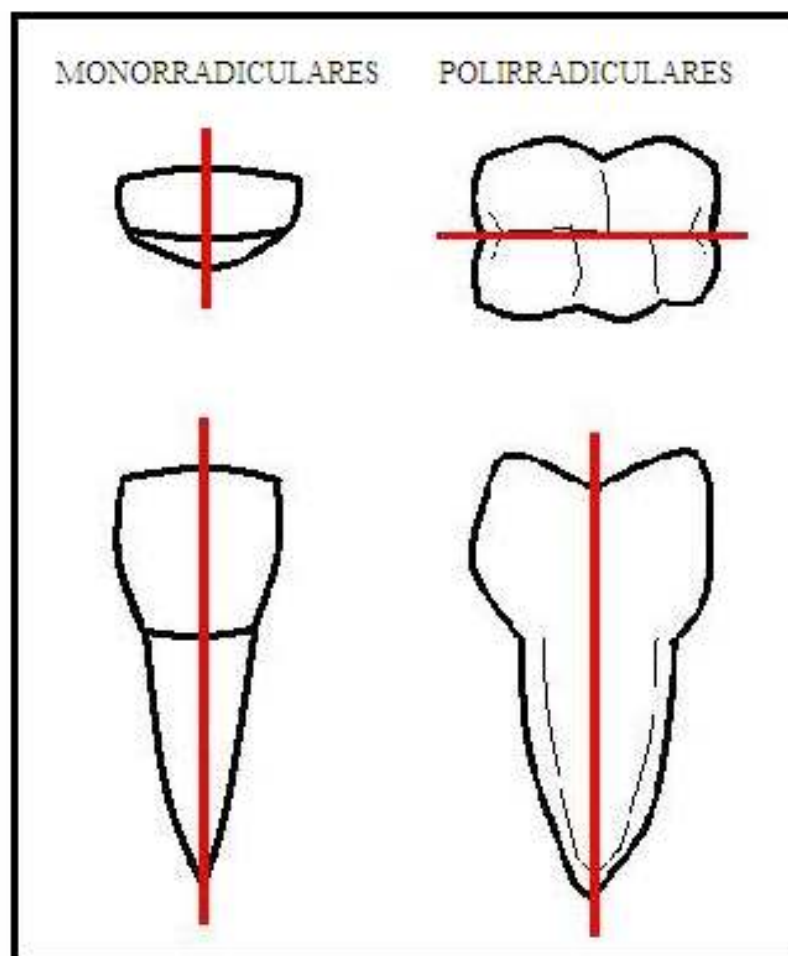
Fotografia: () Sim () Não

ANEXO D - Ilustração esquemática da mesa de corte confeccionada (vista superior)

Legenda:

- 1 – plataforma em madeira de 25cm x 25cm x 2cm com guias perpendiculares;
- 2 – placa retangular em alumínio de 10cm x 2cm x 0,5cm;
- 3 – micromotor e peça reta odontológicos, que funcionam por ar-comprimido;
- 4 – disco diamantado com 11mm de diâmetro montado em mandril;
- 5 – guia principal;
- 6 – guia secundária.

ANEXO E – Orientação de corte das peças dentárias nos dentes monorradiculares e polirradiculares



ANEXO F – Confirmação do envio do trabalho à Revista Pediatric Dentistry

30-Oct-2009

Dear Mr. Ligocki:

The manuscript titled "MICROSTRUCTURE OF MINERALIZED TISSUES IN HUMAN PRIMARY TEETH" (PediaD-2009-10-1197) has been submitted by Prof. Henrique Ruschel to Pediatric Dentistry.

You are listed as a co-author for this manuscript. The online peer-review system, Manuscript Central, automatically creates a user account for you. Your USER ID and PASSWORD for your account is as follows:

Site URL: <http://mc.manuscriptcentral.com/pediadent>

USER ID: gutoligocki@yahoo.com.br

PASSWORD:

To enter your account, please do the following:

1. Go to: <http://mc.manuscriptcentral.com/pediadent>
2. Log in using this information:

Your USER ID is gutoligocki@yahoo.com.br

Your case-sensitive PASSWORD is XXXXXXXXX

You can use the above USER ID and PASSWORD to log in to the site and check the status of papers you have authored/co-authored. This password is case-sensitive and temporary. Please log in to <http://mc.manuscriptcentral.com/pediadent> to update your account information and change your password.

Sincerely,
AAPD Editorial Office