

UNIVERSIDADE FEDERAL DO RIO GRANDE DO SUL

FACULDADE DE VETERINÁRIA

NECROSE ASSÉPTICA DA CABEÇA DO FÊMUR EM CÃES – REVISÃO DE LITERATURA

Lúnia Rossa

PORTO ALEGRE

2018/1

UNIVERSIDADE FEDERAL DO RIO GRANDE DO SUL

FACULDADE DE VETERINÁRIA

NECROSE ASSÉPTICA DA CABEÇA DO FÊMUR EM CÃES – REVISÃO DE LITERATURA

Autor: Lúnia Rossa

Trabalho apresentado à Faculdade de Veterinária  
como requisito parcial para a obtenção da graduação  
em Medicina Veterinária.

Orientador: Prof. Dr. Marcelo Meller Alievi

PORTO ALEGRE

2018/1



## AGRADECIMENTOS

Agradeço a Deus, a Mãe Rainha Três Vezes Admirável de Schoenstatt e a Jesus por me darem forças e fazerem eu chegar até aqui. Por iluminarem e abençoarem meu caminho e nunca me deixarem desistir. Por derramarem todos os dias graças sobre mim e fazerem eu crer em seu poder e na fé,

Aos meus pais, Luiz e Nilva e minha irmã Melisa por me apoiarem e sempre acreditarem em mim. Por me incentivarem a correr atrás dos meus sonhos, e me educaram e ensinaram a ser uma pessoa boa, honesta e correta perante o mundo. Obrigada por me ajudarem sempre e nunca deixarem faltar nada para mim, pelas marmitas, pela ajuda financeira até hoje, pelo apoio emocional, pelo amor incondicional e por terem orgulho de mim pela pessoa que me tornei. Agradeço aos meus animais, a canina Lúmen por estar comigo há 17 anos e ter fortalecido meu amor pela medicina veterinária e por ter feito parte do meu aprendizado como médica veterinária e as felinas Winki, Filomena e Beyoncé por serem parte da minha vida, me enchendo de amor e carinho, companheirismo e serem motivo de alegria e amor nos meus dias.

Agradeço à todos meus amigos, de perto e de longe, que de alguma maneira fizeram parte da construção da minha vida profissional, que estiveram comigo me dando forças e foram fundamentais para essa grande realização. Aos amigos que fiz durante a graduação, Evelyn Trocato, Giuliano Barros, por fazerem meus dias mais felizes dentro e fora da favet. À minha amiga e colega Caroline Gomes, que foi uma companheira que me deu alegrias e forças para essa grande conquista. Agradeço a minha amiga e colega Débora Eugênio, que esteve comigo nos momentos bons e ruins da graduação, foi fundamental para eu seguir em frente e superar os desafios, obrigada por estar ao meu lado me apoiando e seguindo junto comigo nessa trajetória. Ao meu amigo e colega Flávio Barth por ser um pai para mim durante a graduação, me ajudando, apoiando e acreditando que serei uma grande médica veterinária.

Aos animais, foi por eles que lutei para chegar até aqui, foram essenciais para o meu aprendizado, foi com eles que aprendi o significado de salvar vidas e qual o verdadeiro significado da medicina veterinária. À todos que renasceram com minha ajuda e àqueles que não pude salvar, meu muito obrigada por me ensinarem a ser uma pessoa melhor, mais humana e uma profissional ética e que fará todo o possível para zelar por suas vidas.

## RESUMO

A necrose asséptica da cabeça do fêmur é uma doença não muito comum na rotina clínica de animais de pequeno porte. Tanto na medicina humana como na medicina veterinária a sua origem ainda é pouco conhecida, vários fatores foram apresentados na literatura como prováveis responsáveis pela sua ocorrência, tais como: compressão vascular e atividade de hormônios sexuais precoces, conformação anatômica, pressão intracapsular, fatores genéticos e anormalidades congênitas. Acomete cães jovens nos primeiros meses de vida, de raças pequenas em ambos os sexos. Não foram encontrados relatos sobre a ocorrência da necrose asséptica em gatos. Os sinais clínicos observados vão desde irritabilidade e dor, mordedura no flanco, claudicação, encurtamento do membro até atrofia da musculatura glútea. A presença dessa alteração na articulação coxofemoral pode ser constatada ao exame físico, permitindo a utilização de exames complementares como o radiográfico para auxílio do diagnóstico diferencial de outras doenças articulares. Em relação ao tratamento, a técnica cirúrgica da artroplastia de excisão da cabeça e colo femoral é a de maior escolha, permitindo a formação de uma pseudo-artrose (falsa articulação) entre o fêmur e o acetábulo, geralmente realizada para melhorar o conforto e a função do membro afetado. É recomendada associação com fisioterapia após realização do tratamento cirúrgico para que se obtenha sucesso terapêutico.

Palavras chaves: articulação; coxofemoral; necrose asséptica; fêmur; fisioterapia.

## ABSTRACT

Avascular necrosis of the femur head is a pathology not very common in the clinical routine of small animals. Both in human medicine and in veterinary medicine its origin is still unknown, several factors have been presented in the literature as likely responsible for its occurrence, such as: vascular compression and activity of early sex hormones, anatomical conformation, intracapsular pressure, genetic factors and congenital abnormalities. It affects young animals in the first months of life, of small races in both sexes. No reports were found on the occurrence of aseptic necrosis in cats. The clinical signs observed are from irritability and pain, bite on the flank, lameness, shortening of the limb to atrophy of the gluteal musculature. The presence of this alteration in the hip joint can be verified at the physical examination, allowing the use of auxiliary exams such as radiographic examinations to aid in the differential diagnosis of other joint diseases. Regarding the treatment, the surgical technique of the excision arthroplasty of the head and femoral neck is the one of greater choice, based on the removal of the head and neck of the femur allows the formation of a pseudoarthrosis (false articulation) between the femur and the acetabulum, generally performed to improve comfort and function of the affected limb. An association with physical therapy after surgical treatment is recommended for therapeutic success.

Keywords: articulation; coxofemoral; aseptic necrosis; femur; physiotherapy.

## LISTA DE FIGURAS

Figura 1 – Suprimento sanguíneo da cabeça do fêmur.....	15
Figura 2 – Necrose asséptica da cabeça do fêmur.....	20
Figura 3 – Radiografia ventrodorsal do quadril em tratamento.....	29

## SUMÁRIO

1 INTRODUÇÃO .....	10
2 REVISÃO DE LITERATURA .....	12
2.1 Anatomia óssea .....	12
2.1.1 Estrutura dos ossos .....	12
2.1.2 Ossos do membro pélvico .....	12
2.1.3 Osso do quadril.....	13
2.1.4 Fêmur .....	13
2.1.5 Articulações.....	14
2.1.6 Cartilagem articular .....	14
2.1.7 Suprimento sanguíneo da cabeça do fêmur .....	14
2.2 Histologia óssea .....	15
2.3 Fisiologia óssea .....	16
2.3.1 Ossificação endocondral .....	16
2.3.2 Resposta do osso às lesões .....	17
2.3.3 Necrose asséptica do osso .....	17
2.4 Necrose asséptica da cabeça do fêmur em cães .....	18
2.4.1 Fisiopatologia .....	19
2.4.2 Sinais Clínicos.....	20
2.4.3 Exame clínico.....	21
2.4.4 Diagnóstico.....	21
2.4.5 Tratamento conservador.....	21
2.4.6 Tratamento cirúrgico .....	22
2.4.7 Artroplastia de excisão da cabeça e colo femoral .....	22
2.4.7.1 Técnica cirúrgica .....	23
2.4.7.2 Abordagem craniolateral .....	23
2.4.7.3 Abordagem ventral .....	25
2.4.7.4 Transposição muscular .....	25
2.5 Pós-operatório .....	26
2.6 Micro artroplastia total do quadril e próteses coxofemorais .....	26



2.7 Tratamento em estudo .....	28
2.8 Fisioterapia no tratamento da necrose asséptica da cabeça do fêmur em cães.....	29
3 CONCLUSÃO .....	31
4 REFERÊNCIAS BIBLIOGRÁFICAS .....	32

## 1 INTRODUÇÃO

A necrose asséptica da cabeça do fêmur é também referida como a doença de Legg-Calvé-Perthes, doença de Perthes, necrose avascular-isquêmica da cabeça femoral, coxa plana ou osteocondrose juvenil. Acomete cães jovens, de ambos os sexos, de raças de pequeno porte. Pode ser uni ou bilateral (BRINKER, 1986; DENNY E BUTTERWORTH, 2006; PIERMATTEI, 2006; FOSSUM, 2014).

A causa da doença não é conhecida, mas a isquemia resultante de compressão vascular e atividade de hormônios sexuais precoces, conformação anatômica, pressão intracapsular são algumas suposições para a sua ocorrência. Uma causa genética, homozigidade para um gene autossômico recessivo, foi relatada (PIERMATTEI, 2006; FOSSUM, 2014) e seria um provável indício que causa genética estaria associada ao seu desenvolvimento (BRINKER et al., 1986).

Dor, irritabilidade, morder o flanco na área do quadril do membro afetado, crepitação com restrita amplitude de movimento, encurtamento do membro, atrofia dos músculos glúteos e quadríceps torna-se aparente. O início da claudicação geralmente é gradual podendo progredir impossibilitando a sustentação do peso (PIERMATTEI, 2006; SLATTER, 2007; FOSSUM, 2014).

Ao se examinar esses pacientes, é importante afastar outras doenças ortopédicas que podem causar sintomas similares, como o deslizamento da epífise femoral proximal ou a luxação de patela (DENNY E BUTTERWORTH, 2006). O diagnóstico da necrose asséptica da cabeça do fêmur tem como base o histórico clínico e os achados físicos, sendo confirmada pelo exame radiográfico, tais como: deformidade da epífise, espessamento do colo femoral e alargamento do espaço articular (SLATTER, 2007).

O tratamento conservador consiste no repouso ou na aplicação de tipóia sem a sustentação do peso, representa a opção para cães com alterações clínicas e radiográficas mínimas. Infelizmente, quase todos os cães com sinais clínicos associados à doença se encontram acometidos com relativa gravidade, tornando imprescindível a intervenção cirúrgica (SLATTER, 2007).

O tratamento cirúrgico mais recomendável é através da ostectomia da cabeça e do colo femorais para os cães com claudicação e sinais radiográficos de colapso da cabeça femoral e incongruência da articulação. A excisão da cabeça e do colo do fêmur produz resultados mais

favoráveis do que o tratamento conservador com repouso e analgésicos (SLATTER, 2007; PIERMATTEI, 2009). As próteses também já foram utilizadas e estão em constante crescimento como uma opção no tratamento cirúrgico. A micro artroplastia total do quadril minimiza a dor por mimetizar biomecânica normal e produz excelente função a longo prazo (LISKA, 2010).

O animal deve ser encorajado a usar o membro imediatamente após a cirurgia. A reabilitação física deve ser iniciada com pequenos movimentos e amplitude gradualmente aumentada (DENNY E BUTTERWORTH, 2006; FOSSUM, 2014). O tratamento no pós-operatório tem como intuito a diminuição da inflamação, edema e dor decorrentes da cirurgia. Para tal, agentes físicos como: laserterapia, eletroterapia, fototerapia, magnetoterapia e outros, serão utilizados de acordo com a necessidade de cada paciente. Assim que o quadro doloroso no pós-operatório for controlado, começa-se a fase de fortalecimento muscular, com estimulação das fibras musculares com técnicas de fisioterapia como: eletroterapia, cinesioterapia e hidroterapia, que irão auxiliar o retorno precoce do apoio do membro operado com preservação da musculatura com descarga de peso (FRAZÃO, 2016).

## **2 REVISÃO DE LITERATURA**

### **2.1 Anatomia óssea**

O esqueleto apendicular compreende os membros anteriores e posteriores e as cintas dos membros, que os prendem ao corpo. Os ossos podem ser categorizados de acordo com sua forma: os ossos longos são típicos dos ossos dos membros (por exemplo, fêmur, úmero) e também incluem ossos do metacarpo/metatarso e falanges; ossos longos têm um eixo que contém uma cavidade central cheia de medula óssea. Os ossos curtos têm uma camada externa de osso compacto com um núcleo de osso esponjoso e nenhuma cavidade medular (por exemplo, ossos do carpo e do tarso) (ASPINALL et al., 2015).

#### **2.1.1 Estrutura dos ossos**

Os ossos têm uma estrutura orgânica de tecido fibroso e células. Sais orgânicos proporcionam rigidez aos ossos e os tornam opacos aos raios X. Ele é considerado um órgão hematopoiético, pois ele é a fonte de eritrócitos, hemoglobina, granulócitos e plaquetas. O osso consiste de uma camada externa de substância composta densa, na qual está a substância esponjosa mais frouxamente arranjada. Em ossos longos típicos, a diáfise está escavada para formar a cavidade medular (GETTY, 1975).

#### **2.1.2 Ossos do membro pélvico**

O membro pélvico consiste de quatro segmentos: o cingulo pélvico, coxa, perna e pé (GETTY, 1975). A cintura pélvica é formada pelos dois ossos coxais que se unem ventralmente na sínfise pélvica e articulam dorsalmente com o osso sacro por meio de uma anfiartrose. Os ossos coxais, juntamente com o osso sacro e as primeiras vértebras caudais, formam um amplo anel, a pelve óssea, que envolve a cavidade pélvica (KÖNIG, 2005).

### **2.1.3 Osso do quadril**

Cada osso coxal está formado por três ossos, que apresentam centros de ossificação diferentes, seus limites são reconhecidos durante muito tempo no animal jovem como uniões cartilaginosas. Nessas zonas cartilaginosas se realiza o crescimento do osso, que se prolonga durante toda a vida jovem do animal e se completa na idade adulta. O osso coxal é formado pelos ossos: o ílio, o ísquio e o púbis. Estes três ossos unem seus corpos formando o acetábulo (KÖNIG, 2005), uma grande cavidade cotilóide que se articula com a cabeça do fêmur (GETTY, 1975).

O osso ílio, que é a porção dorsocranial do osso coxal e se estende obliquamente desde o acetábulo até sua articulação com o osso sacro (KÖNIG, 2005); o ísquio estende-se do acetábulo e direção caudal e está situado na parede caudal da parede ventral da pelve; e o pube estende-se do acetábulo em direção medial ao osso do lado oposto até a sínfise púbica e está situado na parte cranial (do assoalho) da pelve (GETTY, 1975).

O acetábulo é uma cavidade cotilóide semi-esférica e profunda que cuja formação participam os três ossos da pelve. A forma do acetábulo se adapta a cabeça do fêmur e seus ligamentos de modo que se configura uma articulação esferoidal (KÖNIG, 2005). A cabeça do fêmur é mantida no lugar por um ligamento conhecido como redondo ou ligamento redondo, que se liga a uma área não articular dentro da cavidade articular chamada de fossa acetabular. Em ambos os lados da sínfise púbica é um grande buraco chamado forame obturador que serve para reduzir o peso da cintura pélvica e para fornecer área de superfície extra para a fixação de músculos e ligamentos (ASPINALL et al., 2015).

### **2.1.4 Fêmur**

O fêmur tem um corpo relativamente largo e maciço, no qual quatro superfícies poderiam ser reconhecidas. O forame nutrício principal está situado no terço proximal da superfície cranial. A superfície caudal é larga e está limitada lateralmente por um ressalto que se estende do trocanter maior até a grande tuberosidade supracondilar lateral. Não há nenhuma fossa supracondilar. A cabeça, acentuadamente curva, é demarcada no sentido do lado medial por uma tuberosidade um tanto grande para a inserção do ligamento da cabeça do fêmur. O colo é distinto. O trocanter

maior, embora maciço, não se estende acima do nível da cabeça. A crista intertrocantérica e a fossa trocantérica são semelhantes às do bovino. O terceiro trocanter está ausente. Os ressaltos da tróclea são semelhantes quase sagitais. As extremidades unem-se ao corpo, aproximadamente, aos três anos e meio de idade (GETTY, 1975).

### **2.1.5 Articulações**

As articulações unem estruturas do esqueleto, permitem movimento e, em alguns casos, têm função de absorver choques. Elas permitem diferentes graus de movimento e, anatomicamente, são compostas de duas extremidades ósseas unidas por uma cápsula fibrosa e ligamentos. A superfície interna da cápsula articular é revestida por uma membrana sinovial e as extremidade ósseas são cobertas pela cartilagem articular (McGAVIN E ZACHARY, 2013).

### **2.1.6 Cartilagem articular**

A cartilagem articular serve como substância de sustentação, e o osso subcondral, como material de suporte. A cartilagem articular funciona para minimizar a fricção criada pelo movimento, para transmitir forças mecânicas ao osso subjacente e para maximizar a área de contato da articulação sob tensão (McGAVIN E ZACHARY, 2013).

No esqueleto imaturo, a cartilagem articular recobre a cartilagem epifisária temporária, ainda em crescimento. A cartilagem da epífise é altamente dependente de uma rede de vasos sanguíneos que se originam do pericôndrio e no osso subcondral. De forma similar à fise, a cartilagem epifisária sofre ossificação endocondral, contribuindo desta forma para o crescimento-desenvolvimento da epífise (McGAVIN E ZACHARY, 2013).

### **2.1.7 Suprimento sanguíneo da cabeça do fêmur**

O suprimento vascular da cabeça do fêmur em animais jovens com as fises femorais próximas abertas é derivado, exclusivamente, dos vasos epifisários; os vasos metafisários não atravessam a fise, portanto não contribuem para a vascularização da cabeça do fêmur (Figura 1). Os vasos epifisários correm para fora dos ossos, ao longo da superfície do colo femoral,

atravessam a placa de crescimento e penetram o osso para nutrir a epífise femoral. A sinovite ou uma posição anormal prolongada do membro pode aumentar a pressão intra-articular, levando ao colapso das veias mais frágeis e à inibição do fluxo sanguíneo (SCHULZ, 2014).

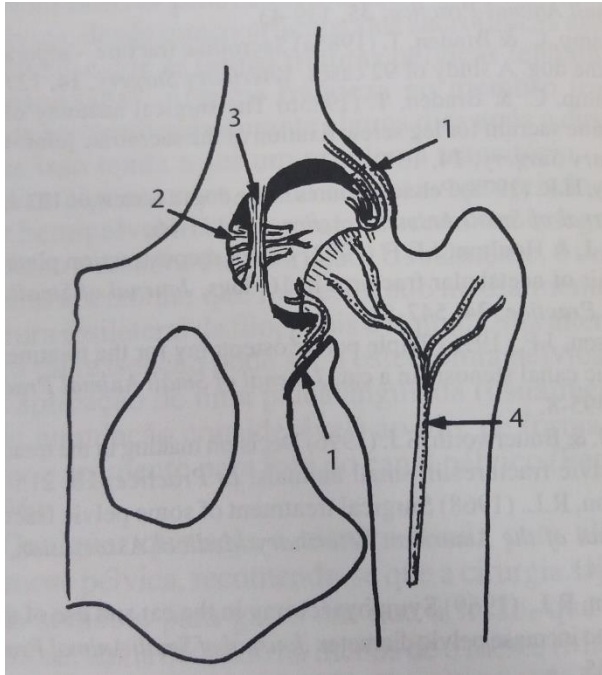


Figura 1: Vista ventral do quadril esquerdo mostrando: 1 – cápsula articular e vasos sanguíneos epifisários; 2 – ligamento redondo; 3 – ligamento transacetabular; 4 – vasos sanguíneos metafisários (DENNY E BUTTERWORTH, 2006).

## 2.2 Histologia óssea

O tecido ósseo é o componente principal do esqueleto, serve de suporte para os tecidos moles e protege órgãos vitais. Os ossos funcionam como depósito de cálcio, fósforo e outros íons, armazenando-os de maneira controlada, para manter a concentração desses importantes íons nos líquidos corporais (JUNQUEIRA E CARNEIRO, 2013).

É um tipo especializado de tecido conjuntivo formado por células e material extracelular calcificado, a matriz óssea. As células são: os osteócitos, que se situam em cavidades ou lacunas no interior da matriz e são células achatadas, são essenciais para a manutenção de matriz óssea, sua morte é seguida por reabsorção óssea; os osteoblastos, que sintetizam a parte orgânica da matriz e localizam-se na sua periferia. São capazes de concentrar fósforo de cálcio, participando da mineralização da matriz; e os osteoclastos, células gigantes, móveis e multinucleadas que

reabsorvem o tecido ósseo, participando dos processos de remodelação dos ossos (JUNQUEIRA E CARNEIRO, 2013).

Todos os ossos são revestidos em suas superfícies externas e internas por membranas conjuntivas que contém células osteogênicas, periósteo e o endósteo, respectivamente. A camada mais superficial do periósteo contém principalmente fibras colágenas e fibroblastos, tem função de nutrição e fornecimento de novos osteoblastos (JUNQUEIRA E CARNEIRO, 2013).

A parte inorgânica representa metade do peso da matriz óssea. Os íons mais encontrados são o fosfato e o cálcio. Há também bicarbonato, magnésio, potássio, sódio e citrato em pequenas quantidades. A parte orgânica da matriz é formada por fibras colágenas constituídas de colágeno tipo I e por pequena quantidade de proteoglicanos e glicoproteínas (JUNQUEIRA E CARNEIRO, 2013).

## **2.3 Fisiologia óssea**

O processo pelo qual o osso é formado é chamado de ossificação e existem dois tipos: ossificação intramembranosa e endocondral. As células responsáveis por depositar o novo osso são chamadas osteoblastos; as células que destroem ou remodelam o osso são chamadas de osteoclastos (ASPINALL et al., 2015). A ossificação intramembranosa responsável pelo crescimento dos ossos planos do crânio, incluindo os ossos frontal, parietal, occipital e temporal, e parte da mandíbula, se desenvolvem por ossificação intramembranosa; a ossificação endocondral é responsável pelo crescimento dos ossos das extremidades, a base do crânio, a coluna vertebral e a pélvis (DUKES, 2015). Será abordada apenas a ossificação endocondral, que é a mais relevante para este trabalho.

### **2.3.1 Ossificação endocondral**

A ossificação endocondral começa com células mesenquimais diferenciando-se em condrócitos, que então expõem a cartilagem hialina na forma do osso a ser formado. Os condrócitos secretam matriz hialina composta por colágeno tipo II, conferindo à cartilagem hialina uma consistência macia e flexível (DUKES, 2015). Centros primários de ossificação aparecem na diáfise ou na haste do osso. A cartilagem é substituída à medida que os osteoblastos depositam o



osso, que se estende gradualmente até as extremidades do osso. Centros secundários de ossificação aparecem nas epífises ou extremidades do osso, dando continuidade ao desenvolvimento ósseo. Os osteoclastos então começam a remover o osso do centro da diáfise para formar a cavidade medular, enquanto os osteoblastos continuam a depositar o osso nas bordas externas. Entre a diáfise e as epífises, uma faixa estreita de cartilagem persiste. Esta é a placa de crescimento ou placa epifisária, que permite que o osso se prolongue enquanto o animal está crescendo. Eventualmente, quando o animal atingir seu tamanho final, ele será substituído por osso e o crescimento não será mais possível. A placa epifisária é então chamada de "fechada" e a hora em que acontece é diferente para cada tipo de osso (ASPINALL et al., 2015).

O processo real pelo qual a matriz de osso ou cartilagem se torna mineralizada é pouco compreendido. Alguns os comparam a uma solução que é supersaturada com cálcio e fósforo, à qual a adição de uma substância estranha inicia a cristalização. No caso do osso, as fibras de colágeno (ou colágeno em combinação com glicoproteínas ou sulfato de condroitina) atuam como um catalisador de nucleação, que transforma cálcio e fosfato em solução nos fluidos teciduais em um mineral sólido depositado nas fibras de colágeno (DUKES, 2015).

### **2.3.2 Resposta do osso às lesões**

As forças mecânicas que podem afetar o osso são tão internas quanto externas. As forças internas associadas a extremos, no trabalho ou no exercício, podem influenciar na modelagem ou a remodelagem e ocasionalmente causar fratura. A defesa contra as forças mecânicas inclui a estrutura do osso e sua habilidade em modelar e remodelar para se adaptar às alterações crônicas geradas pelas forças aplicadas. O osso denso do córtex confere resistência à maioria das forças externas (McGAVIN E ZACHARY, 2013).

### **2.3.3 Necrose asséptica do osso**

A aparência macroscópica do osso necrótico varia com a extensão da área afetada e sua resposta. Microscopicamente, a marca principal da necrose óssea é a necrose celular e a perda dos osteócitos de suas lacunas (McGAVIN E ZACHARY, 2013).

Após um episódio de isquemia seguido de infarto, os elementos celulares da medula perdem sua coloração diferencial e os espaços circulares (coleções lipídicas) se desenvolvem em alguns dias. Caso a região do osso necrótico permaneça avascular, o tecido coagulado e a matriz mineralizada podem persistir por algum tempo. Os osteócitos necróticos produzem pequena reação; seus núcleos tornam-se picnóticos, mas seu desaparecimento das lacunas é lento e pode não se completar dentro de duas a quatro semanas (McGAVIN E ZACHARY, 2013).

A reação ao osso necrótico e a sua reparação requerem revascularização, que está associada à infiltração de macrófagos e invasão pelo tecido fibroso que avança das margens a lesão. A matriz necrótica permanece inteiramente mineralizada e pode mesmo “hipermineralizar” graças a calcificação dos osteócitos necróticos e de suas lacunas. A mineralização é possível somente se existir vascularização capaz de fornecer cálcio adicional para a região. O osso necrótico é reabsorvido lentamente pelos osteoclastos (McGAVIN E ZACHARY, 2013).

#### **2.4 Necrose asséptica da cabeça do fêmur em cães**

A necrose asséptica da cabeça do fêmur é também referida como doença de Legg-Calvé-Perthes, doença de Perthes, necrose avascular-isquêmica da cabeça femoral, coxa plana ou osteocondrose juvenil. Constitui uma necrose asséptica não inflamatória da cabeça e colo do fêmur e afeta cães jovens, principalmente de raças pequenas (BRINKER, 1986; DENNY E BUTTERWORTH, 2006; PIERMATTEI, 2006;).

Machos e fêmeas são igualmente afetados. O envolvimento bilateral tem sido comunicado em níveis de 10% a 17% dos animais. As raças toys e os cães terriers são os animais mais suscetíveis. As raças afetadas incluem: Poodle miniatura, Poodle toy, West Highland White Terrier, Cairn Terrier, Yorkshire Terrier, Manchester Terrier, Lakeland Terrier, Pinscher miniatura e Pug. A incidência-pico do surgimento da enfermidade gira em torno de 5 a 8 meses de idade dentro de uma faixa de 3 a 13 meses (BRINKER et al., 1986; DENNY E BUTTERWORTH, 2006; FOSSUM, 2014).

Em algumas raças, a doença tem sido apresentada como tendo base hereditária, com um gene recessivo autossômico. Cães clinicamente afetados não devem ser usados para a reprodução, ou, pelo menos, os cruzamentos que produzirão tais cães não devem ser repetidos (DENNY E BUTTERWORTH, 2006).

### 2.4.1 Fisiopatologia

A causa da doença não é conhecida, mas a isquemia resultante de compressão vascular e atividade de hormônios sexuais precoces, conformação anatômica, pressão intracapsular são algumas suposições da sua origem. Uma causa genética, homozigotidade para um gene autossômico recessivo, foi relatada (PIERMATTEI, 2006; FOSSUM, 2014) e seria um provável indício que a causa genética estaria associada ao seu desenvolvimento. Em todos os casos, o osso da cabeça e colo femorais sofre necrose e deformação. Durante esse período, a dor é manifesta. A cartilagem articular racha-se, como resultado do colapso do osso subcondral. O osso eventualmente retorna à área necrótica, mas a cabeça e colo femorais ficam deformados, decorrendo instabilidade e incongruência articulares (Figura 2). Essa condição leva a alterações degenerativas severas no âmbito de toda a articulação coxofemoral, conduzindo também ao desenvolvimento de notável osteoartrose (BRINKER et al., 1986).

Propôs-se que um gene recessivo autossômico seja a causa genética do desenvolvimento da necrose asséptica da cabeça do fêmur. Após a morte celular, inicia-se um processo reparador. O conteúdo ósseo é enfraquecido mecanicamente durante o período de revascularização e as forças de sustentação de peso fisiológicas normais podem causar o colapso e a fragmentação da epífise femoral. A fragmentação da epífise femoral e a osteocondrite causam dor, resultando de claudicação (FOSSUM, 2014).

As alterações histológicas são divididas em três estágios. Inicialmente, a cabeça femoral permanece esférica, sem colapso nem modificações decorrentes do reparo durante a fase de necrose. A cartilagem articular e os condrócitos exibem aspecto histológico normal, sem a presença de fendas nem fibrilação. O processo necrótico fica evidenciado pela redução na quantidade de osteócitos lacunares e elementos medulares. O tecido de granulação circunda as trabéculas ósseas. Os condrócitos da placa de crescimento e os componentes celulares da ossificação endocondral permanecem normais. O espessamento trabecular está presente na área metafisária (SLATTER, 2007).

O colapso da epífise e o reparo do tecido ósseo epifisário indicam o reparo precoce. A cartilagem articular encontra-se espessada, sulcada e fendida em decorrência do osso subcondral. A formação de cápsula articular é evidente na periferia da cartilagem articular. As áreas epifisárias centrais possuem trabéculas e debris necrosados, enquanto as áreas epifisárias periféricas sofrem

revascularização e reparo. A placa de crescimento sofre desarranjo pela invasão do tecido fibrovascular de reparo. O tecido ósseo metafisário necrótico interrompe o processo de ossificação endocondral. Na fase avançada de reparo, a cartilagem articular permanece espessada, com múltiplas fendas e invaginações, além do desgaste das camadas cartilagosas superficiais e da clonagem dos condrócitos. A epífise fica deformada, ocorre perda da arquitetura da placa de crescimento e os espaços subcondrais contêm debris necróticos circundados por tecido fibrovascular e osteoclastos (SLATTER, 2007).

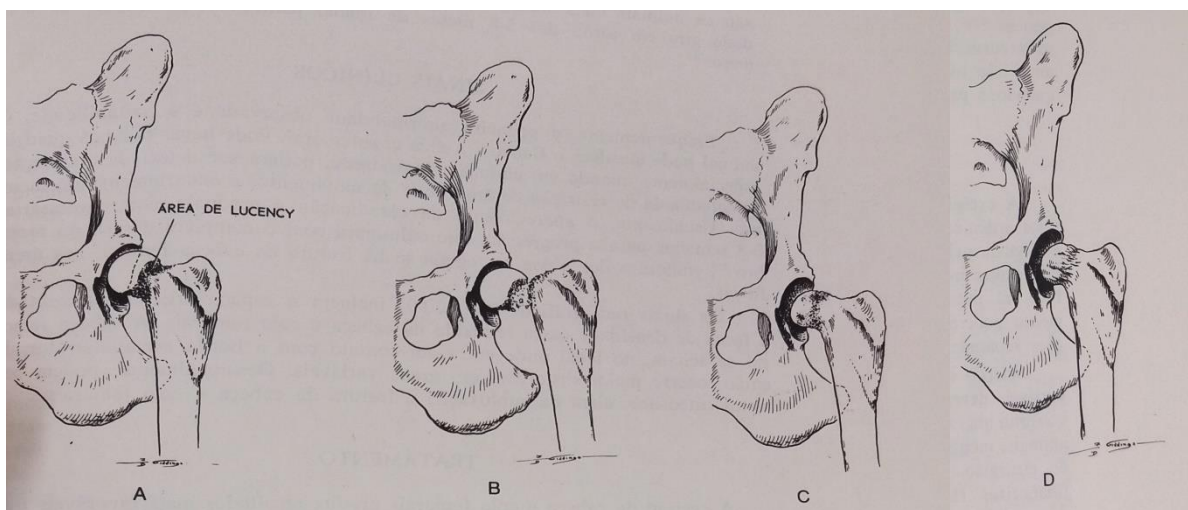


Figura 2: Necrose asséptica da cabeça do fêmur. (A) Destruição óssea precoce na doença causa lucência radiográfica e perda real de substância no colo femoral. A epífise parece não ser afetada, nesse estágio inicial. (B) Fratura e colapso do colo femoral. A epífise permanece no acetábulo, mas o colo deformado encontra-se deslocado. (C) Estágio de remodelagem precoce. O osso está novamente sendo depositado, mas a cabeça e o colo femorais permanecem deformados. (D) Estágio de remodelagem tardia. A cabeça femoral está aplainada e enrugada, levando à instabilidade e à doença articular degenerativa (BRINKER, 1986).

#### 2.4.2 Sinais Clínicos

Muitas vezes, a primeira anormalidade observada é a irritabilidade. O animal pode morder no flanco e na área do quadril do membro afetado. A dor pode ser provocada no quadril, especialmente na abdução. Mais tarde, a crepitação pode estar presente, com restrita amplitude de movimento e encurtamento do membro, torna-se aparente a atrofia dos músculos glúteos e quadríceps. O início da claudicação geralmente é gradual, e são necessárias de 6 a 8 semanas para

progredir até a elevação completa do membro, embora a dor possa ser aguda quando há fratura da cabeça femoral nas áreas líticas. A claudicação pode progredir, impossibilitando a sustentação do peso (PIERMATTEI, 2006, SLATTER, 2007; FOSSUM, 2014).

### **2.4.3 Exame clínico**

A manipulação da articulação do quadril, compativelmente, desencadeia dor nos animais acometidos. Uma limitação da amplitude de movimento, a atrofia muscular e a crepitação podem estar presentes com a doença crônica (FOSSUM, 2014). Isso pode tornar o trocanter maior mais proeminente, possivelmente conduzindo a um diagnóstico errado de luxação. Ao se examinar esses pacientes, é importante afastar outras doenças ortopédicas que podem causar sintomas similares, como o deslizamento da epífise femoral proximal ou luxação de patela (DENNY E BUTTERWORTH, 2006).

### **2.4.4 Diagnóstico**

A tentativa de diagnóstico da doença de Perthes tem como base o histórico clínico e os achados físicos, sendo confirmada pelo exame radiográfico. São sinais radiográficos precoces: densidades irregulares no interior da metáfise e áreas radiolucetas discretas dentro da epífise. Esses achados geralmente antecedem a claudicação; dessa forma, os pacientes clínicos invariavelmente se apresentam com alterações mais avançadas, inclusive deformidade da epífise, espessamento do colo femoral e alargamento do espaço articular (SLATTER, 2007). A cabeça femoral achata onde entra em contato com a borda acetabular dorsal e, em seguida, distorce mais até um grau variável. Osteófitos, bem como subluxação e fratura da cabeça e do colo do fêmur, podem ser vistos ocasionalmente (PIERMATTEI, 2006).

### **2.4.5 Tratamento conservador**

A terapia conservadora, que consiste o repouso em jaula de contenção, ou na aplicação de tipóia sem a sustentação do peso, representa a opção para cães com alterações clínicas e radiográficas mínimas. Infelizmente, quase todos os cães com sinais clínicos associados à doença

de Perthes se encontram acometidos com relativa gravidade, tornando imprescindível a intervenção cirúrgica. Caso o histórico indique a presença de claudicação crônica com evolução estática ou deteriorante, o tratamento conservador agravará a condição clínica do cão pela exacerbação da atrofia muscular; nesse caso, fica recomendado o tratamento cirúrgico (SLATTER, 2007).

#### **2.4.6 Tratamento cirúrgico**

O mais recomendável é a ostectomia da cabeça e do colo femorais para os cães com claudicação e sinais radiográficos de colapso da cabeça femoral e incongruência da articulação. A excisão da cabeça e do colo do fêmur produz resultados mais favoráveis do que o tratamento conservador com repouso e analgésicos. Os resultados são melhores e o tempo de recuperação é muito menor. Com a técnica cirúrgica adequada, praticamente todos esses animais se tornaram livres de dor pela eliminação de contato entre o fêmur e a pelve, a medida que um tecido de cicatrização se interpõe. A cirurgia constitui-se de um procedimento de recuperação das estruturas anatômicas, um leve relaxamento pode permanecer porque a perna é encurtada pela remoção da cabeça e do colo do fêmur e alguma perda de amplitude também é observada, podendo persistir alguma anormalidade na ambulação e os músculos da coxa e do quadril permanecem um tanto atrofiados. Com a dedicada cooperação do proprietário aliada à instituição da fisioterapia, o prognóstico quanto a ambulação isenta de dor apresenta-se razoável (SLATTER, 2007; PIERMATTEI, 2009).

#### **2.4.7 Artroplastia de excisão da cabeça e colo femoral**

A remoção da cabeça e do colo do fêmur permite a formação de uma pseudo-artrose (falsa articulação) entre o fêmur e o acetábulo. Este procedimento é considerado uma operação de salvamento para melhorar a qualidade de vida em pacientes com doença articular coxofemoral grave. A dor é aliviada e a função é melhorada pela eliminação da articulação do fêmur e do acetábulo (PROSTRENDNY, 2014).

A excisão da cabeça e pescoço femoral é adequada para a maioria das condições que comprometem a integridade da articulação coxo-femoral. Indicações comuns em cães e gatos

incluem necrose asséptica da cabeça do fêmur (doença de Legg-Perthes), fraturas graves da articulação coxo-femoral, luxações coxofemorais crônicas ou recorrentes, instabilidade da articulação coxo-femoral ou osteoartrite grave. Os resultados da excisão da cabeça e pescoço do fêmur dependem de vários fatores, incluindo tamanho corporal, condição corporal, temperamento animal, técnica cirúrgica e fisioterapia pós-operatória (PROSTRENDNY, 2014).

O peso corpóreo destaca-se como o fator mais importante: cães com menos de 17 quilogramas apresentam resultados bons a excelentes, enquanto os cães de porte maior demonstram resultados menos consistentes (SLATTER, 2009). Existe um consenso geral de que o sucesso varia com o tamanho do paciente. Gatos e cães de raças pequenas podem, em geral, se sair bem (PROSTRENDNY, 2014).

#### 2.4.7.1 Técnica cirúrgica

Várias abordagens para a articulação coxofemoral foram descritas. A técnica padrão atualmente preferida para a excisão da cabeça e pescoço do fêmur é a abordagem craniolateral, uma vez que mantém o suporte glúteo à articulação coxofemoral e reduz a chance de fratura iatrogênica da diáfise femoral, visto que não envolve transecção dos músculos glúteos como acontece com abordagens dorsais, desvantagens desse método. Alguns cirurgiões preferem a abordagem ventral porque é mais estética e permite a excisão bilateral sem reposicionar o paciente. No entanto, a exposição com a abordagem ventral é mais limitada e deve ser usada apenas em pacientes pequenos (DENNY E BUTTERWORTH, 2006; PIERMATTEI, 2009; BOJRAB et al., 2014).

#### 2.4.7.2 Abordagem craniolateral

O paciente é posicionado em decúbito lateral. Uma incisão reta ou ligeiramente curva é centralizada no nível do trocanter maior ao longo da borda cranial do fêmur. A incisão deve se estender distalmente cerca de um quarto a um terço do comprimento do fêmur e proximalmente dois terços da distância até a linha média dorsal. Após a dissecação através do tecido subcutâneo, a incisão é continuada através das duas camadas da fáscia lata ao longo da borda cranial do músculo bíceps femoral, estendendo-se proximalmente ao longo da borda cranial do músculo glúteo

superficial. Para melhorar a exposição da articulação do quadril, uma tenotomia parcial dos dois terços ventrais da inserção glútea profunda pode ser realizada antes da retração dorsal para expor a cápsula articular subjacente da articulação coxo-femoral (PROSTRENDNY, 2014).

Uma incisão transversal é feita na cápsula articular para expor a cabeça femoral. A cabeça femoral deve ser luxada antes da osteotomia. É necessário cortar o ligamento da cabeça do fêmur se ainda estiver intacta (PROSTRENDNY, 2014). A incisão do ligamento redondo é facilitada exercendo uma tração lateral no trocanter maior com uma pinça de retenção óssea e subluxando a cabeça do fêmur. Isso permite que tesouras curvas sejam posicionadas na articulação para cortar o ligamento. Realize a osteotomia rotacionando o membro externamente, em um ponto em que a linha articular do joelho esteja paralela à mesa de operação (FOSSUM, 2014). O corte deve ser direcionado caudal e medialmente. Se o corte for direcionado perpendicularmente à mesa cirúrgica, uma porção do colo femoral caudal permanecerá por causa da anteversão do colo femoral. O corte deve se estender da base do trocanter maior através do colo, em uma linha que irá removê-lo completamente sem remover o trocanter menor. A osteotomia para extirpar o colo femoral pode ser feita com uma serra oscilante ou um osteótomo. Uma serra oscilante proporcionará o corte mais suave e preciso. O uso de um osteótomo sem fio pode resultar em uma fratura subtrocantérica do fêmur. Uma osteotomia adequada deve remover toda a cabeça e o colo do fêmur sem danificar o trocanter maior ou menor (PROSTRENDNY, 2014).

A osteotomia deve ser lisa, sem projeções ósseas ou irregularidades. Se presente, eles podem ser removidos com uma cureta ou rugina. A remoção incompleta do colo do fêmur pode resultar em aumento do contato entre o fêmur e o acetábulo, resultando em desconforto a longo prazo. Depois de completar a osteotomia, a cabeça femoral é apreendida e os anexos restantes da cápsula articular são divididos para permitir a remoção da cabeça e do colo do fêmur. O fechamento é feito colocando-se uma ou duas suturas de colchoeiro no tendão glúteo profundo. A borda incisada do músculo vasto lateral é suturada à borda cranioventral do músculo glúteo profundo. A fáscia lata e o músculo tensor da fáscia lata são suturados na borda cranial do músculo bíceps. O restante do fechamento é rotineiro (PROSTRENDNY, 2014).



#### 2.4.7.3 Abordagem ventral

Esta abordagem fornece uma exposição muito mais limitada do que a abordagem craniolateral anteriormente descrita. O paciente é colocado em decúbito dorsal com as pernas traseiras sendo abduzidas. A incisão da pele é feita sobre o músculo pectíneo, que é facilmente palpável. A fáscia subjacente é dividida e o músculo pectíneo é isolado, tomando-se o cuidado de evitar a artéria femoral, a veia e o nervo safeno cranial ao ventre muscular. O músculo pectíneo é transeccionado em sua origem no púbis. O pectineus é então refletido distalmente. O músculo iliopsoas é retraído cranialmente e o músculo adutor é retraído caudalmente para expor a cápsula articular ventral. Cuidados devem ser tomados para evitar a artéria e veia femoral profunda, bem como o nervo obturador, que se encontra ventral e medial à articulação. A cápsula articular é então incisada para revelar a cabeça e o colo femorais ventrais. O osteótomo ou serra oscilante é então posicionado no aspecto ventral do colo do fêmur e direcionado para a fossa trocantérica para permitir a remoção completa da cabeça e do colo do fêmur como descrito anteriormente. O músculo pectíneo pode ser reconectado à sua origem ou ao tendão pré-púbico com suturas de colchoeiro. O restante do fechamento é rotineiro (PROSTRENDNY, 2014).

#### 2.4.7.4 Transposição muscular

Acredita-se que a claudicação pós-operatória precoce após a excisão da cabeça e colo femoral seja pelo menos em parte devido ao contato ósseo entre o fêmur e a pelve. Esse contato pode ser mais pronunciado em cães maiores porque sua maior massa corporal tende a conduzir os ossos juntos. A dor no período pós-operatório inicial pode retardar significativamente o retorno à função e resultar em uma pseudo-artrose mais restritiva. Técnicas que interpõem uma almofada muscular entre o local da osteotomia e o acetábulo foram desenvolvidas em um esforço para diminuir a dor pós-operatória e a claudicação precoces. Existem duas técnicas de acolchoamento muscular comumente usadas; o flap profundo do glúteo e a transposição de flap do bíceps. O flap do bíceps fornece mais cobertura do local da osteotomia femoral do que os flaps profundo do glúteo. A transposição do bíceps pode ser um retalho de espessura total ou parcial. Em um ambiente experimental controlado, o uso de retalhos do bíceps de espessura total foi associado

com alta morbidade pós-operatória. Essa morbidade não foi observada em um estudo semelhante usando retalhos de espessura parcial. Ambos os flaps profundos do glúteo e do bíceps são realizados através da abordagem craniolateral previamente descrita (PROSTRENDNY, 2014).

Para criar um retalho do bíceps, a pele previamente descrita e a incisão fascial para a abordagem craniolateral devem ser estendidas ao joelho. A criação de um flap de espessura parcial é recomendada para evitar morbidade pós-operatória excessiva. O retalho muscular é criado a partir da porção craniolateral do músculo bíceps femoral. A extremidade livre do retalho deve ser mais larga na base (aproximadamente 1,5 vezes a largura do local da osteotomia) e deve afilar distalmente (PROSTRENDNY, 2014).

## **2.5 Pós-operatório**

Um retorno precoce à função é necessário para o desenvolvimento de uma pseudo-artrose funcional. O movimento da articulação coxo-femoral no pós-operatório imediato ajudará na formação de uma articulação fibrosa com boa amplitude de movimento. Se o movimento pós-operatório for restrito, a pseudoartrose formada terá uma amplitude de movimento limitada e a função de longo prazo será menos desejável. Doses apropriadas de analgésicos por pelo menos uma a duas semanas (mais tempo, se necessário) são essenciais para estimular o uso precoce (PROSTRENDNY, 2014). A eficácia do procedimento pode ser avaliada por radiografias de acompanhamento quando esqueleto estiver desenvolvido. Após a osteotomia pélvica, os exercícios do paciente devem ser restritos à coleira, até que haja evidências radiográficas da cicatrização completa das osteotomias. A duração do exercício deve ser aumentada gradualmente, de acordo com a tolerância do paciente (FOSSUM, 2014).

## **2.6 Micro artroplastia total do quadril e próteses coxofemorais**

O objetivo da micro artroplastia total do quadril é uma articulação sem dor que imita a biomecânica normal com excelente função a longo prazo. A micro artroplastia total do quadril é um procedimento comum usado para tratar da osteoartrite e outras artropatias de quadril em cães

de raças pequenas. Está disponível para gatos e cães desde 2005, com implantes e instrumentação projetados especificamente para pacientes pequenos (LISKA, 2010).

A faixa de peso para o procedimento micro artroplastia total do quadril é de cerca de 2,5 a 12 kg. A dimensão interna cranial a caudal do paciente deve ser maior ou igual a 11 mm, e o diâmetro interno do canal medular femoral deve ser maior ou igual a 3,5 mm para aceitar a prótese. A cirurgia bilateral micro artroplastia total do quadril em cães foram relatados (LISKA, 2010).

Os princípios básicos para implantar a micro artroplastia total do quadril são semelhantes aos do procedimento de artroplastia total do quadril padrão. O perfil e o design da prótese são versões menores de tamanhos maiores. O único diferencial no procedimento é que o paciente, a prótese e a instrumentação são menores. A taxa de complicações é baixa, sendo que as intraoperatórias incluíram a penetração da parede cortical acetabular medial, a penetração do córtex femoral caudal e luxação coxofemoral (LISKA, 2010). Os fatores de risco para a luxação incluem orientação inadequada dos componentes acetabular e femoral, tensão inadequada dos tecidos moles, impacto e abordagem cirúrgica (MARINO, 2011). Não houve fissuras ou fraturas femorais. Nenhuma evidência radiográfica de reação óssea anormal atribuível ao contato endosteal da ponta da haste foi identificada em qualquer animal no momento do último acompanhamento radiográfico. Outras complicações, incluindo aquelas causadas por erros técnicos, podem ser resolvidas por revisão do implante ou por explantação resultando em ostectomia da cabeça do fêmur. O resultado foi excelente em 91% dos animais submetidos ao procedimento. Os únicos cães que necessitaram de tratamento da dor foram aqueles que tiveram remoção do implante. Este procedimento pode ser realizado com sucesso em cães de raças pequenas e em gatos com doença coxo-femoral (LISKA, 2010; MARINO, 2011).

A micro artroplastia total do quadril deve ser oferecida como uma opção de tratamento para pequenos animais de companhia com artropatia do quadril quando o prognóstico a longo prazo para uma recuperação totalmente funcional e sem dor for melhor do que com outros tratamentos. A osteotomia da cabeça do fêmur continuará a ser uma opção alternativa de tratamento, especialmente quando as restrições do cliente, incluindo as financeiras, limitam o tratamento à gestão médica continuada ou a esse procedimento de salvamento (LISKA, 2010).

Radiografias de reexame revelaram um componente acetabular e femoral estável, sem alteração na interface em comparação com as radiografias pós-operatórias imediatas, e nenhuma

evidência de soltura asséptica ou outra osteopatia. Resultados obtidos a partir de exame físico, ortopédico e radiográfico, perímetro torácico e forças de reação do solo demonstraram um resultado favorável nos cães disponíveis para reexame. O estudo sugeriu que a micro artroplastia total do quadril pode ser uma opção de tratamento cirúrgico bem-sucedido para cães afetados por necrose asséptica da cabeça do fêmur e pode restaurar a marcha normal (JANKOVITS, 2012).

## **2.7 Tratamento em estudo**

Concentrados de plaquetas autólogas foram utilizadas para tratamento da necrose asséptica da cabeça do fêmur em um canino de pequeno porte da raça Yorkshire Terrier de 11 meses. Houve 3 injeções intra-articulares aplicadas com diferença de 2 semanas entre cada (dias 0, 15 e 30). A evolução do tratamento foi medida a cada 30 dias. No dia 120 nenhuma manifestação de dor ou desconforto foi evidente para movimentos voluntários ou involuntários realizados durante a palpação. No exame radiográfico foi observado ao longo do tempo de avaliação, uma cabeça femoral achatada e deformada, foi revelada uma densidade óssea irregular da cabeça e do colo femoral, colapso ósseo e fragmentação (Figura 3). O completo desaparecimento da claudicação foi observado e o paciente realizou a locomoção em um estado calmo e sem estresse. Não foram evidenciadas reações adversas. É provável que a concentração de plaquetas tenha exercido um efeito anti-inflamatório e analgésico localmente. O resultado funcional observado no paciente foi satisfatório, com recuperação funcional completa e sem manifestação de sinais de dor ou claudicação. Embora o relato traga uma informação preliminar e os resultados não possam ser atribuídos com base em um único caso, os resultados obtidos neste paciente indicam o possível uso potencial de concentrados de plaquetas como alternativa biomédica para o tratamento da necrose asséptica da cabeça fêmur em cães (PARRA, 2017).

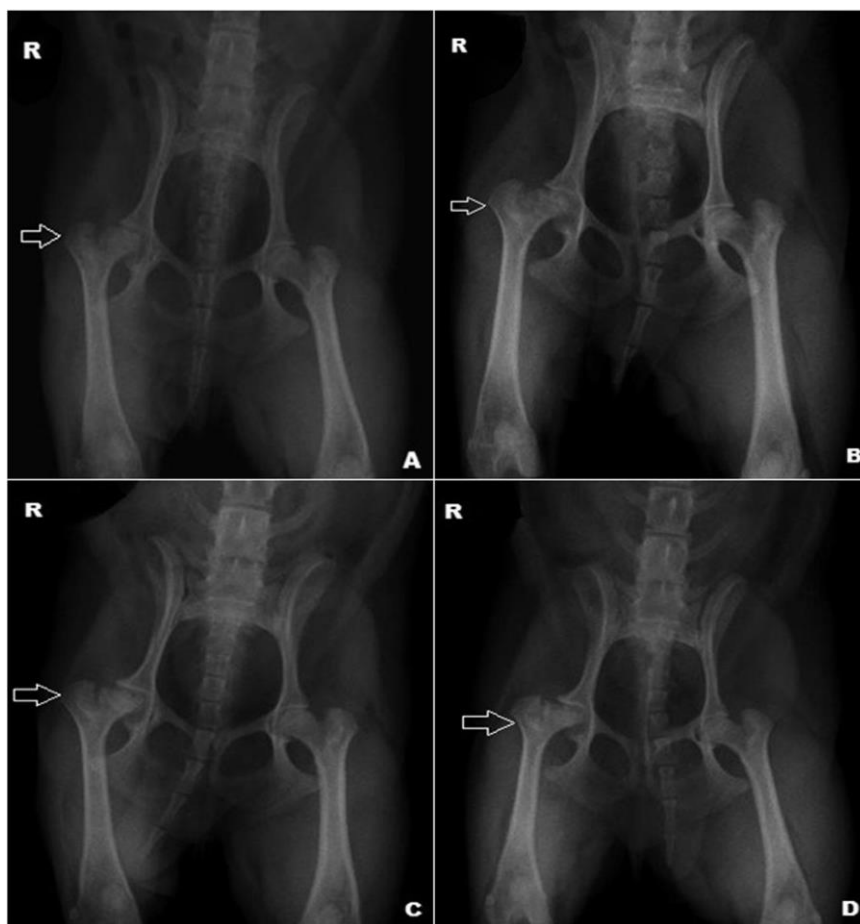


Figura 3: Radiografia do quadril, radiografia ventrodorsal do quadril nos dias 0 (A), 30 (B), 60 (C) e 120 (D) (PARRA, 2017).

## 2.8 Fisioterapia no tratamento da necrose asséptica da cabeça do fêmur em cães

A artroplastia do quadril não impõe restrições posteriores ao procedimento. Após o período de repouso, nenhum cuidado pós-operatório especial é necessário. O animal deve ser encorajado a usar o membro após a cirurgia. Deve incluir exercícios de reabilitação imediata. A flexão e a extensão passivas da articulação do quadril devem ser realizadas duas vezes ao dia, assim que animal tolerá-las. A reabilitação física deve ser iniciada com pequenos movimentos e amplitude de movimentação gradualmente aumentada (DENNY E BUTTERWORTH, 2006; FOSSUM, 2014). Se a função do membro não retornar em 4 a 6 semanas, a rigidez reduzirá a função, o que levará a formação de fibrose (DENNY E BUTTERWORTH, 2006).

Os proprietários devem realizar exercícios passivos de amplitude de movimento pelo menos duas a três vezes por dia. O exercício deve ser incentivado sob a forma de caminhar ou nadar. A natação é uma das melhores formas de fisioterapia pós-operatória, e os proprietários devem ser encorajados a buscar essa opção, se ela estiver disponível (BOJRAB, 2014).

O tratamento no pós-operatório tem como intuito a diminuição da inflamação, edema e dor decorrentes da cirurgia. Para tal, agentes físicos como: laserterapia, eletroterapia, fototerapia, magnetoterapia e outros, serão utilizados de acordo com a necessidade de cada paciente. Assim que o quadro doloroso no pós-operatório for controlado, começa-se a fase de fortalecimento muscular, com estimulação das fibras musculares com técnicas de fisioterapia como: eletroterapia, cinesioterapia e hidroterapia, que irão auxiliar o retorno precoce do apoio do membro operado com preservação da musculatura com descarga de peso (FRAZÃO, 2016).

Em um relato de caso de necrose asséptica da cabeça do fêmur o paciente ao exame clínico apresentou atrofia muscular e claudicação. O protocolo fisioterápico consistiu em três sessões de fisioterapia por semana, durante quatro semanas. As modalidades empregadas durante as sessões de fisioterapia foram estimulação elétrica neuromuscular (EENM) no modo TENS (coxofemoral) por dez minutos e FES (glúteos) durante sete minutos. Foi utilizada a corrente de média frequência, contração isotônica, intensidade sem causar desconforto, relação on:off de 1:3, modo recíproco por sete minutos. Uso de laser de baixa potência Arseneto de Gálio (904nm) na dose 3J/cm<sup>2</sup>, periarticularcoxofemural e ainda sessões de magnetoterapia por trinta minutos para dor crônica. A partir da quarta sessão acrescentou-se ao protocolo caminhadas em esteira aquática ao nível da diáfise do fêmur por cinco minutos e a partir da sexta sessão as caminhadas na esteira passaram a ser de quinze minutos. Na nona sessão adicionaram-se ao protocolo exercícios proprioceptivos com bola terapêutica e tábua de equilíbrio (COSTACURTA, 2016).

Durante a realização das sessões de fisioterapia o paciente apresentou uma progressiva melhora. Decorridas as quatro semanas de fisioterapia, foi observado que não havia mais impotência funcional do membro pélvico direito. Houve diminuição significativa da atrofia muscular e recuperação da funcionalidade do membro por completo. Durante a deambulação o animal não apresentou mais claudicação. Também pode-se notar melhora na amplitude articular, significando que a angulação dos movimentos de flexão e extensão aumentaram (COSTACURTA, 2016).

### **3 CONCLUSÃO**

A necrose asséptica da cabeça do fêmur é uma afecção ortopédica não muito recorrente na clínica de pequenos animais, não tendo sua origem bem estabelecida, porém com vários fatores prováveis. Acomete cães jovens, de raças pequenas, de ambos os sexos. O tratamento é estabelecido de acordo com o grau de acometimento dos membros, e a sintomatologia apresentada pelo paciente, podendo ser conservador ou cirúrgico, sendo o cirúrgico mais indicado, pois normalmente quando diagnosticada a necrose já está em estado avançado. A técnica mais utilizada é a artroplastia da cabeça e colo femorais, podendo ou não ser acompanhada do uso de próteses reconstrutivas. Um estudo mostrou que o uso de concentrados de plaquetas autólogas teve uma boa eficácia no tratamento, mas ainda é necessário mais estudos para comprovar tal eficiência sobre a terapia. A fisioterapia é indicada para a reabilitação de pacientes pós operados devido a necrose asséptica, o sucesso do tratamento vai variar de acordo com a forma de tratamento, comprometimento da cartilagem articular e disposição do paciente para realizar as atividades.

#### 4 REFERÊNCIAS BIBLIOGRÁFICAS

ASPINALL, V., CAPELLO, M. **Introduction to veterinary anatomy and physiology textbook**. Elsevier. 3 ed. Cap 3, 2015, p. 32, 39, 42-44.

BOJRAB, M. J., WALDRON, D. R., TOOMBS, J. P. **Current Techniques In Small Animal Surgery**. Teton Newmedia. 5 ed. 2014.

BRINKER, W. O., PIERMATTEI, D. L., FLO, G. L. **Manual de Ortopedia e Tratamento de Fraturas dos Pequenos Animais**. Manole. 2 parte. 1986, p. 300-302.

COSTACURTA, P. S. **Fisioterapia para Reabilitação de Colocofalctmia Devido a Necrose Asséptica da Cabeça do Fêmur**. Trabalho de Conclusão de Curso. 2016. Disponível em: <<http://tcconline.utp.br/media/tcc/2017/05/FISIOTERAPIA-PARA-REABILITACAO-DE-COLOCEFALECTOMIA-DEVIDO-A-NECROSE-ASSEPTICA-DA-CABECA-DO-FEMUR.pdf>>. Acesso em: 29 de maio de 2018.

DENNY, H. R., BUTTERWORTH, S. J. **Cirurgia ortopédica em cães e gatos**. Roca. 4 ed, 2006, p. 362-364.

FOSSUM, T. W. **Cirurgia de pequenos animais**. Elsevier. 4 ed. Cap. 34, 2014, p. 1313-1314, 1321-1323.

FRAZÃO, G. **Necrose Asséptica da Cabeça do Fêmur**. Fisio Care Pet, 2016. Disponível em: <<http://fisiocarepet.com.br/necrose-aseptica-cabeca-femur/>>. Acesso em: 29 de maio de 2018.

GETTY, R. **Anatomia dos animais domésticos**. 1975. Rio de Janeiro: Guanabara Koogan 5 ed. 1975. Vol. 1, p. 19-20, 28-29, 1149-1151.

JANKOVITS, A. D., LISKA, W. D., KALIS, R. H. **Treatment of Avascular Necrosis of the Femoral Head in Small Dogs with Micro Total Hip Replacement**. Veterinary Surgery. 41 ed, 2012, p. 143–147.

JUNQUEIRA, L. C. U., CARNEIRO, J. **Histologia básica**. Rio de Janeiro: Guanabara Koogan. 12 ed. 2013, p. 132-139.



KÖNIG, H. E., LIEBICH, H. G. **Anatomía de los animals Domésticos – aparato locomotor.** Panamericana v.1, 2 ed 2011. p. 225-227.

LISKA, W. D. **Micro Total Hip Replacement for Dogs and Cats: Surgical Technique and Outcomes.** Veterinary Surgery, 39 ed, 2010. p.797–810.

McGAVIN, M. D., ZACHARY, J. F. **Bases da patologia em veterinária.** Elsevier. 5 ed. 2013. Cap. 16. p. 923-935, 957-958.

PARRA, E., VERGARA, A., SILVA, R. F. **Autologous Platelet Concentrates as Treatment for Avascular Necrosis of Femoral Head in a Dog.** Elsevier: Topics in Compan An Med, 32 ed. 2017, p. 31–35.

PIERMATTEI, D. L., FLO, G. L., DeCAMP, C. E. **Ortopedia e tratamento de fraturas de pequenos animais.** Barueri, SP: Manole. 4 ed. 2009, p. 568, 574-576.

PROSTRENDNY, J. M. Excision Arthroplasty of the Femoral Head and Neck. In: BOJRAB, M. J., WALDRON, D. R., TOOMBS, J. P. **Current Techniques Is Small Animal Surgery.** Teton Newmedia. 5 ed. Cap. 60, 2014, p. 1048-1050.

SLATTER, D. **Manual de cirurgia de pequenos animais.** Barueri, SP: Manole. 3 ed. Vol. 2, cap. 157. 2007, p. 2260-2263.

SCHULZ, K. S. Afecções Articulares. In: FOSSUM, T. W. **Cirurgia de pequenos animais.** Elsevier. 4 ed. Cap. 34, 2014, p. 1321.