

UNIVERSIDADE FEDERAL DO RIO GRANDE DO SUL
FACULDADE DE VETERINÁRIA

**ULTRASSONOGRAFIA DE VIAS AÉREAS TORÁCICAS EM CÃES E GATOS:
REVISÃO DE LITERATURA**

Sarah de Souza Urbano

PORTO ALEGRE

2017/2

UNIVERSIDADE FEDERAL DO RIO GRANDE DO SUL

FACULDADE DE VETERINÁRIA

**ULTRASSONOGRAFIA DE VIAS AÉREAS TORÁCICAS EM CÃES E GATOS:
REVISÃO DE LITERATURA**

Autora: Sarah de Souza Urbano

Trabalho apresentado à Faculdade de Veterinária como requisito parcial para a obtenção da graduação em Medicina Veterinária

Orientador: Prof. Dr. Márcio Poletto Ferreira

PORTO ALEGRE

2017/2

"I began to appreciate the range of specializations for echolocation among diverse groups of bats and other animals. (...) Of all these new discoveries I am most impressed and intrigued by the mounting evidence that not only can some species of bats detect and capture flying insects by means of echolocation, but they also can discriminate between the echoes of different kinds of insects despite the great fluctuations of echo intensity and frequency spectrum as an insect turns and moves its wings."

(Donald R. Griffin, 1958)

RESUMO

Ao longo dos últimos anos, a ultrassonografia torácica vem ganhando espaço no campo do diagnóstico por imagem de pequenos animais, ocasionando aumento no número de ferramentas de diagnóstico disponíveis para o clínico e desenvolvimento de novas técnicas de realização de procedimentos para obtenção de imagem. Nesta revisão bibliográfica, foram abordados os temas de física do ultrassom, artefatos e técnicas de formação de imagem, além do quadro geral das doenças pulmonares, mediastinais, pleurais e pneumotórax na imagem ultrassonográfica. Na presença de pulmão arejado, as ondas não penetram na cavidade torácica, mas quando há afecção, é possível visualizar as estruturas internas devido à formação de janela acústica, com exceção de alterações profundas no tórax. As doenças apresentam padrões ultrassonográficos característicos que podem ser facilmente detectados pelo operador, como nos casos de efusão pleural, consolidação pulmonar, edema pulmonar e pneumotórax. A familiarização do veterinário com esses padrões permite maior confiança nos resultados e rapidez na execução da técnica.

Palavras-chave: ultrassonografia; torácica; ultrassom; tórax; cães; gatos; diagnóstico; imagem.

ABSTRACT

Over the last few years, thoracic ultrasonography has been gaining ground in the field of small animal imaging, leading to an increase in the number of diagnostic tools available to the clinician and the development of new techniques for performing imaging procedures. In this bibliographic review the subjects of ultrasound physics, artifacts and techniques of image formation were discussed, as well as the general picture of pulmonary, mediastinal, pleural and pneumothorax diseases in the ultrasonographic image. In the presence of airy lungs, the waves do not penetrate the thoracic cavity, but when there is affection, it is possible to visualize the internal structures due to acoustic window formation, with the exception of deep chest changes. The diseases have characteristic ultrasound patterns that can be easily detected by the operator, such as in cases of pleural effusion, pulmonary consolidation, pulmonary edema and pneumothorax. Familiarization of the veterinarian with these standards allows greater confidence in the results and speed in the execution of the technique.

Keywords: *ultrasonography; thoracic; ultrasound; chest; dogs; cats; diagnosis; Image.*

LISTA DE ILUSTRAÇÕES

Figura 1 – Velocidade do som (m/s) nos diferentes tecidos corporais ou substâncias	10
Figura 2 – Ultrassonografia da parede torácica e superfície pulmonar normais	15
Figura 3 – Representações dos pulmões sem afecções	16
Figura 4 – Posicionamento do transdutor durante o exame TFAST ³ em cinco pontos	18
Figura 5 – Técnica de varredura “Vet BLUE” relacionada com radiografia lateral torácica	19
Figura 6 – Representação de cortes transversais do tórax e avaliação do grau de PTX ...	24

LISTA DE ABREVIATURAS E SIGLAS

AFAST	Abdominal Focused Assessment with Sonography for Trauma
BLUE	Bedside Lung Ultrasound Examination
cm	Centímetro
dB	Decibel
EI	Espaço Intercostal
FAST	Focused Assessment with Sonography for Trauma
HCV	Hospital de Clínicas Veterinárias
Hz	Hertz
kHz	Kilo Hertz (1.000 Hz)
MHz	Mega Hertz (1.000.000 Hz)
mL	Mililitros (0,001 Litro)
Modo B	Modo brilho, ultrassom em tempo real
m/s	Metros/Segundo
mW	Miliwatts (0,001 Watt)
PTX	Pneumotórax
s⁻¹	1/segundo
TFAST	Thoracic Focused Assessment with Sonography for Trauma
TFAST³	Thoracic Focused Assessment with Sonography for Trauma, Triage, and Tracking
UFRGS	Universidade Federal do Rio Grande do Sul
US	Ultrassom

SUMÁRIO

1	INTRODUÇÃO	8
2	FÍSICA DO ULTRASSOM	9
3	ARTEFATOS BÁSICOS DE FORMAÇÃO DE IMAGEM	12
4	ANATOMIA DO TÓRAX	14
5	PROCEDIMENTOS PARA OBTENÇÃO DE IMAGEM	17
5.1	Técnica básica	17
5.2	FAST torácico (TFAST)	17
5.3	Vet BLUE	19
5.4	Ultrassonografia contrastada	20
6	DOENÇAS	20
6.1	Doença mediastinal	20
6.2	Doença pulmonar	21
6.3	Lesões de parede torácica e diafragma	22
6.4	Pneumotórax	23
6.5	Doença pleural	24
6.5.1	Efusão pleural	24
6.5.2	Superfícies e massas pleurais	25
7	PROCEDIMENTOS INTERVENCIONAIS DO TÓRAX	26
8	CONSIDERAÇÕES FINAIS	27
	REFERÊNCIAS	28
	ANEXO A – Imagens do Serviço de Ultrassonografia Veterinária do HCV – UFRGS	31

1 INTRODUÇÃO

A ultrassonografia é considerada ferramenta de diagnóstico por imagem pouco invasiva, que tem o potencial de avaliar diferentes partes do corpo do animal. O avanço da tecnologia ao longo dos anos proporcionou melhora na qualidade da imagem, assim como a incorporação de mais recursos no aparelho. Dessa forma, o operador obtém o máximo de informações do que está sendo avaliado. Neste trabalho, o enfoque será no uso ultrassom para buscar alterações na região torácica, incluindo pulmão, mediastino, pleura, diafragma e parede torácica, sem levar em consideração avaliação cardíaca.

Esta ferramenta tem como limitação a presença de ar nos pulmões e a presença de ossos que protegem a cavidade, pois são anteparos que refletem as ondas de som, prejudicando a visualização da imagem de estruturas mais profundas. Devido a este fato, o uso tem sido subestimado nas últimas décadas. Entretanto, em diversas doenças do tórax, ocorrem alterações na composição dos tecidos, o que torna possível a avaliação com o ultrassom. Além disso, os pacientes não precisam ser expostos à radiação (como na radiologia), a técnica ocorre em tempo real (ultrassom em modo brilho) e pode ser realizada na melhor posição para o paciente, tanto em estação, quanto decúbito dorsal, esternal ou lateral. Quando executada em pacientes críticos, é recomendado que os animais sejam estabilizados previamente ou concomitantemente. Nos exames descritos acima é utilizado o modo B, que segundo Mannion (2010) “usa o princípio em que cada eco devolvido é exibido na tela como um ponto; quanto mais brilhante for o ponto, maior será a intensidade dos ecos devolvidos”.

Os objetivos do trabalho incluem elucidar e agregar conhecimentos de fontes confiáveis e recentes acerca de contribuições que a ultrassonografia torácica possibilita no campo do diagnóstico por imagem, técnica esta que requer experiência do operador para ser bem utilizada. Apesar de ser procedimento prático, requer sólidos conhecimentos teóricos para a correta interpretação das imagens, avaliando padrões sonográficos e de artefatos de imagem.

2 FÍSICA DO ULTRASSOM

A principal limitação da ultrassonografia está na presença de interfaces com gás e ossos, pois há reflexão das ondas sonoras. O ultrassom pode ser usado tanto como ferramenta terapêutica, quanto diagnóstica. Neste último caso, a potência utilizada é menor que 100 mW/cm^2 . O sistema funciona com a geração de pulsos de ultrassom, detecção e amplificação dos ecos correspondentes refletidos (ou descontinuidade do eco) pelas interfaces (KHANDPUR, 2014).

A frequência é definida como o número de vezes que uma onda oscila (ciclos) por segundo, unidade denominada Hertz (Hz). Os sons de frequências superiores à 20 kHz, inaudíveis ao ouvido humano, são chamados de ultrassons. Na faixa de frequências de um à 15 MHz, utilizada na medicina diagnóstica, também são inaudíveis para os animais de companhia. Os ultrassons possuem as mesmas propriedades físicas das ondas de som e são preferíveis devido a características como feixe facilmente direcionável e menor comprimento de onda em relação à faixa audível, permitindo avaliar estruturas pequenas (KHANDPUR, 2014).

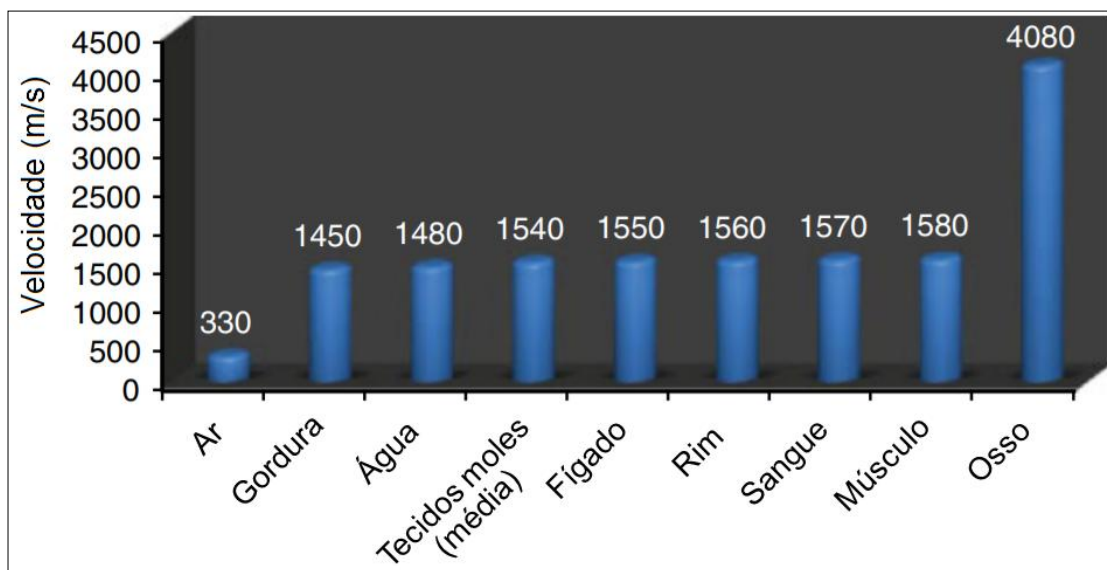
O som é considerado onda mecânica do tipo longitudinal, ou seja, precisa de meio material para se propagar e possui regiões de compressão e de rarefação ao longo da trajetória. Desse modo, há propagação em sólidos, líquidos e gases, variando a velocidade da onda de acordo com a densidade do meio, não se propagando no vácuo. A impedância acústica característica, resultada do produto da densidade tecidual e da velocidade da onda de som no meio, está associada a cada meio específico (KHANDPUR, 2014).

Quando a onda ultrassônica atravessa a interface entre dois meios distintos, ocorre reflexão ou refração dependendo da diferença do valor de impedância entre eles. Caso seja elevada, a onda será totalmente refletida, impedindo a formação da imagem após a interface. Como exemplo na prática, o gel de acoplamento acústico colocado na pele do animal é usado para contato entre transdutor e corpo, evitando que as ondas reflitam na interface ar-pele (KHANDPUR, 2014). Ao entrar na superfície com ângulo diferente de noventa graus, a onda é refratada ao trocar de meio, ou seja, ocorre mudança na direção do feixe de propagação, que pode causar um artefato de localização imprópria da estrutura (NYLAND; MATTOON, 2004).

Em determinada temperatura e pressão, a velocidade do som em determinado meio é praticamente constante (Figura 1). Portanto, o aparelho de ultrassonografia utiliza para o cálculo de profundidade o valor fixo de velocidade de 1.540 m/s , que é válido para a maioria

dos tecidos moles. A partir do registro do tempo que o eco leva para chegar ao receptor e com a velocidade de 1.540 m/s, é calculada a distância que o anteparo está do transdutor. Quando o meio possui estruturas que propagam o som com velocidade diferente da preconizada, há formação de artefatos. Por exemplo, quando o feixe é direcionado para estrutura óssea, a velocidade é de 4.080 m/s (2,65 vezes maior), causando alta diferença de impedância acústica, refletindo o feixe de onda na interface tecido mole-osso (KHANDPUR, 2014).

Figura 1 – Velocidade do som (m/s) nos diferentes tecidos corporais ou substâncias



A velocidade é similar na maioria dos tecidos moles. Esta é a base para usar a velocidade padrão do ultrassom de 1.540 m/s. Fonte: Adaptado de Fulton (2014).

O ultrassom é representado como onda senoidal, desta forma o período é a variável definida como o tempo decorrido desde o início do ciclo até o próximo ciclo, o qual inclui um pico, um vale e o próximo pico. A distância que a onda percorre nesse ciclo é denominada comprimento de onda. A frequência é definida como o inverso do período, ou seja, medida em s^{-1} , ou Hertz (Hz). Ela representa o número de ciclos que ocorreram em período específico de tempo, neste caso em um segundo. No ultrassom diagnóstico, as frequências variam de 1 a 15 MHz. Pela característica senoidal, as ondas propagadas podem interferir entre si de forma construtiva ou destrutiva (SHRIKI, 2014).

A atenuação da onda, expressa em decibéis (dB), pode ocorrer por reflexão, refração, espalhamento, difração, absorção da onda pelo meio, entre outros. Em frequências mais altas, como 15 MHz, o comprimento de onda é menor e a atenuação da onda é maior, sendo preferível a frequências mais baixas quando são buscadas estruturas pequenas e mais superficiais. Em comparação, as ondas com frequências mais baixas, como 2 MHz, atingem

maior profundidade, mas perdem resolução, pois seu comprimento de onda é maior, ou seja, apresenta menos ciclos por segundo, interagindo com número menor de estruturas para a formação da imagem (KHANDPUR, 2014).

O ultrassonografista deve selecionar o transdutor com a maior frequência que penetrará na profundidade desejada. O valor médio de absorção da onda para os tecidos moles é na ordem de 1 dB/cm/MHz. Para uma frequência de 4 MHz, a atenuação do ultrassom no pulmão é em torno de vinte vezes maior do que nos tecidos moles não preenchidos por ar. A atenuação ocorre tanto no percurso da onda até o anteparo quanto nos ecos refletidos até o transdutor (KHANDPUR, 2014).

Na tela, áreas escuras (sombreamento) são observadas distais a estruturas altamente atenuantes, enquanto que áreas mais claras (reforço acústico) são observadas distais aos tecidos com baixa atenuação de som. A absorção da onda ocorre quando há transformação da energia acústica do pulso sonoro em calor pelo tecido, fato importante quando considerados os efeitos biológicos e a segurança em ultrassonografia (NYLAND; MATTOON, 2004).

A “probe” ou sonda é composta de cristais piezoelétricos que são materiais transdutores, ou seja, convertem energia elétrica em energia acústica e vice-versa. Dessa forma, o mesmo cristal pode atuar tanto como transmissor quanto receptor. O aparelho gera onda curta pulsada, cujo eco é mais facilmente detectado pelo receptor do que onda contínua. A frequência do cristal é pré-determinada e não pode ser modificada por meio dos controles do equipamento. Dentro do mesmo transdutor pode haver desde um até múltiplos tipos de cristais, permitindo que alguns transdutores sejam capazes de operar em várias frequências (KHANDPUR, 2014). A maioria dos transdutores é composto de amálgama de titanato zirconato de chumbo (SHRIKI, 2014).

Quando a onda de ultrassom interage com bolhas de gás ou ar dentro do tecido, pode ocorrer o fenômeno de cavitação acústica. Em condições de exposição adequadas, como frequência, amplitude de pressão e tamanho inicial da bolha, pode ocorrer oscilação, expansão e colapso de bolhas, além de aumento de temperatura e formação de radicais livres no local. Com exceção do pulmão e intestino, é rara a presença de bolhas em outros órgãos. À medida que a pressão no líquido diminui, o gás presente se expande e pode ser separado de impurezas para formar uma microbolha (DALECKI, 2004). Neste caso, a energia acústica é transformada em perturbação mecânica no tecido. A incidência de efeitos biológicos no pulmão é incerta, apesar do fenômeno ser descrito nas frequências disponíveis dos aparelhos em uso de medicina diagnóstica. Dessa forma, a ultrassonografia é ferramenta segura nas frequências utilizadas e para uso de meio de contraste nos procedimentos (MILLER, 2007).

3 ARTEFATOS BÁSICOS DE FORMAÇÃO DE IMAGEM

Artefatos são fenômenos de exibição que não representam propriamente as estruturas a serem exibidas no monitor. Alguns podem ser produzidos pelo operador, como uso inadequado do equipamento e preparo impróprio do paciente. Os artefatos que resultam da interação entre ultrassom e matéria são considerados úteis, pois aumentam a precisão da interpretação e são produzidos sob condições técnicas específicas (PENNINCK, 2004).

Eles podem ser agrupados de acordo com os princípios de formação mais importantes. Os artefatos de atenuação incluem sombreamento, produzidos por interfaces com osso ou cálculos e interfaces com ar (linhas-A). Quando há estruturas preenchidas com fluido, ocorrem os artefatos de sombreamento de contorno e reforço acústico. Os artefatos de velocidade ou propagação incluem espelhamento, reverberação, cauda de cometa e linhas-B. Os artefatos considerados de múltiplos ecos são de lobo lateral e de espessura de corte (FULTON, 2014).

O sombreamento ocorre quando há redução marcante na intensidade da onda na profundidade de um refletor forte ou atenuador e causa perda parcial ou completa das informações devido à reflexão ou atenuação do som pelas estruturas superficiais (RUMACK, 2012). Esse efeito ocorre pela diferença de impedância acústica nas interfaces tecido mole-ar e tecido mole-osso, causando reflexão das ondas em diferentes intensidades. Ao atingir ossos ou cálculos, haverá região de intensa hiperecogenicidade na interface com o tecido. Nas interfaces com ar, ocorre reverberação distalmente (FULTON, 2014).

Na presença de estruturas císticas ou preenchidas por fluido como a vesícula biliar, há refração das ondas de som nas bordas, ou seja, a velocidade muda e as ondas se curvam ao atingir a parede, com formação de área delgada lateral e distal à estrutura, de hipocóica a anecóica (escura). Ao passar através dessas estruturas, há menor atenuação em relação às estruturas adjacentes mais sólidas, tornando os tecidos posteriores mais ecogênicos em relação àqueles de mesma profundidade (FULTON, 2014).

Ao atingir o diafragma, considerado refletor forte devido ao contato íntimo com os pulmões preenchidos com ar, a onda é refletida. Pela característica de ser curvado, a onda incidente é redirecionada para estruturas adjacentes, que refletem novamente a onda para o diafragma e então para o detector no transdutor. Neste caso, o tempo decorrido entre a emissão e a recepção é maior do que o esperado na profundidade desejada e o equipamento pressupõe trajetória linear da onda, acarretando na formação de imagem após o diafragma, que pode ser confundida com hérnia diafragmática (FULTON, 2014).

Quando a onda passa por duas estruturas altamente reflexivas, que podem estar preenchidas com ar, há reflexão entre as duas camadas das estruturas antes da onda retornar ao transdutor (encarceramento), acarretando maior tempo de percurso e, portanto, sendo visualizada em maior profundidade. Este artefato de reverberação também é denominado linha-A e pode se apresentar desde a parte superior até a parte inferior da imagem como linhas paralelas equidistantes, que diminuem de intensidade com a profundidade. O artefato de cauda de cometa é similar à reverberação, pois ocorre quando há grande diferença de impedância acústica entre o tecido mole e as estruturas adjacentes, como corpos metálicos (agulhas) ou bolhas de gás, com menor espaçamento entre as reverberações. As linhas-B são semelhantes ao artefato de cauda de cometa, mas são especificamente criadas por pequena quantidade de fluido adjacente ao ar dos pulmões e aparecem como linhas verticais, desde o topo até o fundo da imagem (FULTON, 2014).

Na transmissão da onda, há propagação de feixes laterais ao feixe principal, porém, o transdutor interpreta somente o eco do feixe principal. Quando o feixe lateral incide sobre superfície altamente reflexiva, como a parede da bexiga urinária, há formação de imagem de baixa intensidade dentro da vesícula, que pode confundir com sedimentos. O artefato de espessura de corte é semelhante, pois ocorre quando parte da largura do feixe fica fora da estrutura cística, mas seu eco é representado como se estivesse dentro do lúmen. Esses artefatos podem ser evitados com a troca de transdutor ou de ponto focal e com a movimentação do paciente, por exemplo, o que não ocorre com o sedimento verdadeiro (FULTON, 2014).

4 ANATOMIA DO TÓRAX

O tórax é a região do corpo localizada entre pescoço e abdômen, com formato cônico (BOODEN, 2005). O ápice do cone é cranial e representa a entrada da cavidade, delimitada pela primeira vértebra torácica, pelo primeiro par de costelas e pelo manúbrio (ASPINALL; CAPELLO, 2009). Na extremidade caudal, a base do cone é formada pelo diafragma, originado a partir das primeiras vértebras lombares e fixado na face medial das costelas, próximo ao esterno e ao arco costal (DYCE, 2010). O lado do cone, composto pelas vértebras, costelas e o osso esterno formam a estrutura óssea do tórax (BOODEN, 2005). Geralmente, há treze pares de costelas, sendo nove esternais e quatro asternais, as quais se unem para formar o arco costal. As costelas se fixam nas esternibras do osso esterno através das cartilagens costais (DYCE, 2010). Os membros torácicos são sustentados pelos músculos do ombro que ficam na parte externa, sem ocorrer interação óssea (BOODEN, 2005).

Há pouco espaço livre dentro da cavidade, com a maior parte do volume preenchido por órgãos viscerais e fluidos. O endotélio do tórax é membrana serosa denominada pleura, com única camada de células que produz fluido seroso lubrificante. De forma contínua, reveste os lados da cavidade, o diafragma e a superfícies dos órgãos. A nomenclatura é dada de acordo com a região revestida: pleura parietal para a parede e pleura visceral para a superfície dos órgãos. O prolongamento da pleura parietal divide a cavidade em duas, com cada uma contendo fluido seroso e um dos pulmões, além de estruturas do mediastino. Dessa forma, não há comunicação entre o lado esquerdo e direito do tórax pelo espaço pleural (ASPINALL; CAPELLO, 2009).

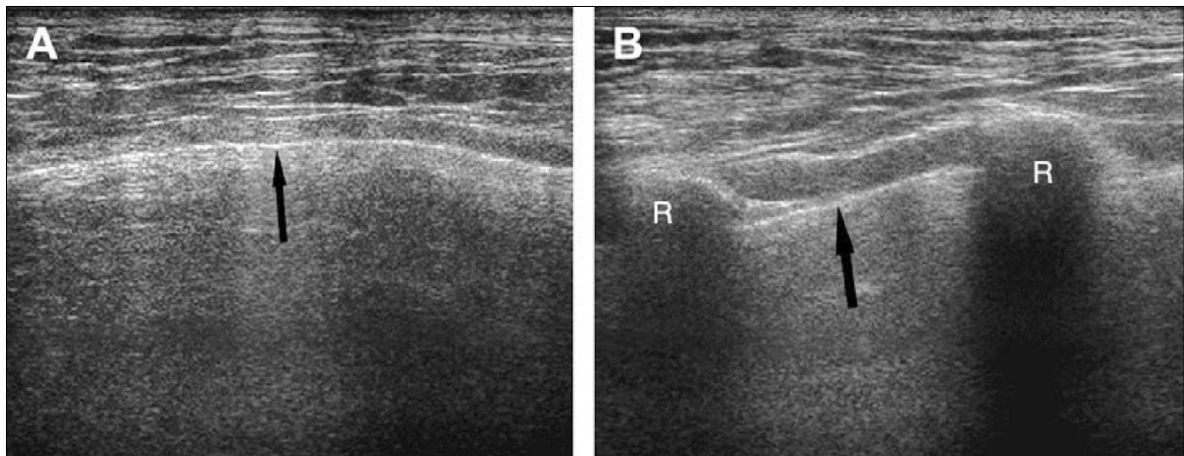
O mediastino é o espaço entre as duas cavidades pleurais, ocupado pelo coração e vasos associados como aorta, além de traqueia, esôfago e glândula timo nos animais jovens. Na parte interna, também estão presentes estruturas como ducto torácico, nervos e linfonodos. O coração está revestido por duas camadas de células que liberam fluido seroso entre elas, permitindo que o coração bata livremente, denominada pericárdio (ASPINALL; CAPELLO, 2009). Pelo diafragma, há passagens para esôfago e dois nervos vagos que controlam os órgãos abdominais (hiato esofágico), nervos simpáticos, ducto torácico, aorta e veia cava caudal (BOODEN, 2005). Os linfonodos são estruturas hipoecóicas, circulares a ovais. Durante a ultrassonografia hepática, o esôfago normal pode ser identificado como estrutura estriada que entra no estômago (NYLAND; MATTOON, 2004).

O parênquima pulmonar é formado majoritariamente pelos brônquios, vasos pulmonares e tecidos conjuntivos peribronquial e perivascular. Uma ou mais fissuras se

estendem pelo parênquima em direção à raiz, dividindo cada pulmão em lobos, que são definidos pela ramificação da árvore bronquial. O pulmão esquerdo é constituído pelos lobos cranial e caudal, e o pulmão direito por lobos cranial, médio, caudal e acessório (DYCE, 2010). Em pacientes saudáveis, o tecido subcutâneo, a parede torácica, a musculatura intercostal e a pleura podem ser visualizados no ultrassom. O movimento respiratório produz deslizamento das pleuras parietal e visceral, identificado nas imagens como ecos lineares brilhantes, finos e lisos. No paciente saudável, não é possível fazer a diferenciação entre as pleuras (NYLAND; MATTOON, 2004).

Na superfície do pulmão arejado, o feixe de ultrassom é fortemente refletido, criando artefato de reverberação linhas-A (Figuras 2 e 3). Deste modo, os processos patológicos profundos não são visualizados quando o parênquima pulmonar está preenchido por ar, assim como o mediastino. A janela acústica se desenvolve quando fluido ou infiltrado celular invadem os espaços aéreo e intersticial, variando o aspecto ultrassonográfico das lesões pulmonares de acordo com o grau de extensão de envolvimento do parênquima (NYLAND; MATTOON, 2004). Nos lados direito e esquerdo, a presença do coração entre terceiro e sétimo espaço intercostal, sujeito a variações individuais, proporciona janela acústica no local (MANNION, 2010).

Figura 2 – Ultrassonografia da parede torácica e superfície pulmonar normais

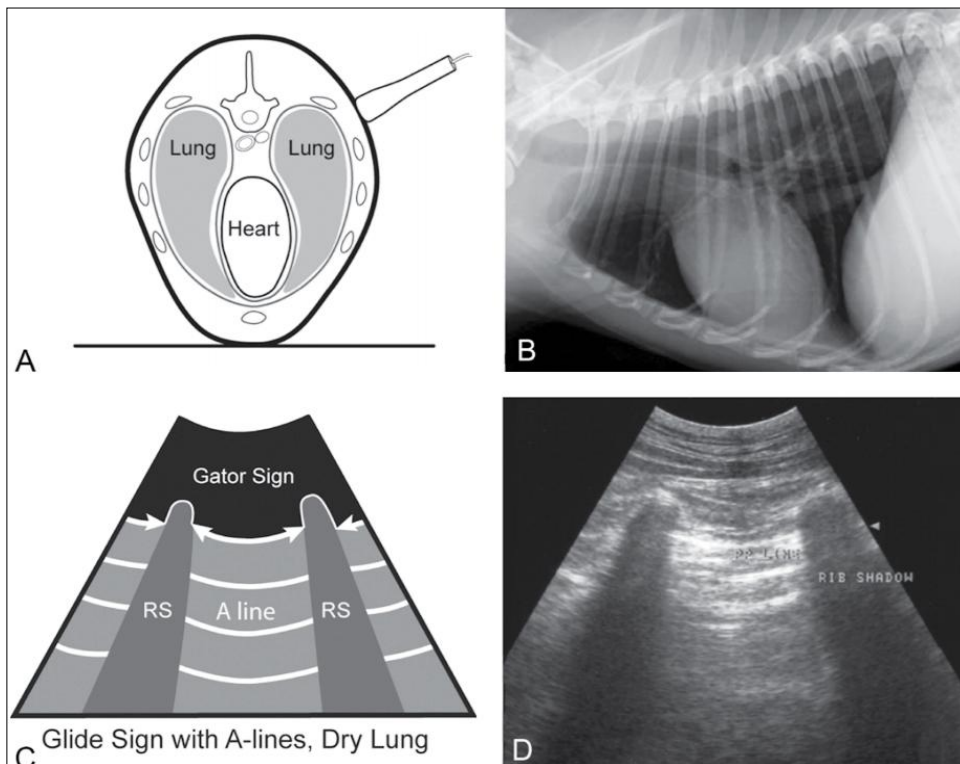


A) Imagem transversal intercostal. O transdutor está paralelo às costelas no sétimo espaço intercostal direito. A parede torácica é representada por camadas alternadas de hiper e hipocogenicidade no campo próximo. A interface do pulmão com a pleura aparece como uma linha ecogênica lisa que se estende ao longo da imagem (seta). Sentido dorsal está localizado no lado direito da imagem. B) Imagem longitudinal intercostal. O transdutor está perpendicular às costelas no sétimo espaço intercostal direito. Costelas (R) formam interface curvilínea ecogênica com sombreamento acústico posterior. A interface do pulmão com a pleura aparece como linha ecogênica lisa entre as costelas (seta). Sentido cranial está localizado no lado esquerdo da imagem. Fonte: Larson (2009).

Na entrada do tórax, há acesso para formação da imagem da traqueia, esôfago, vários vasos caudais cervicais e mediastinais craniais. A traqueia produz padrão sonográfico característico criado pelos anéis traqueais e por sombreado acústico, artefato de reverberação e de imagem em espelho. As veias jugulares se colapsam facilmente na presença do transdutor por serem vasos de baixa pressão e aparecem como estruturas tubulares anecóicas. Os linfonodos mediastinais raramente são observados, pois a gordura mediastinal impede a visualização. O timo aparece como tecido homogêneo de moderada ecogenicidade, com ecotextura granular e grosseira e está em contato com a margem cranial do coração. Ele começa a regredir lentamente após os quatro ou cinco meses de idade. A gordura do mediastino cranial é ecogênica, possuindo a textura grosseira e homogênea (NYLAND; MATTOON, 2004).

O diafragma é completamente visualizado e aparece como estrutura fina, ecogênica e curvilínea, que delimita a superfície cranial do fígado. Este órgão é utilizado como janela acústica, com acesso subcostal. Devido ao artefato de imagem em espelho no tecido normal, há visualização do fígado no lado torácico do diafragma (NYLAND; MATTOON, 2004).

Figura 3 – Representação dos pulmões sem afecções



A) Transdutor localizado no espaço intercostal, representação em decúbito esternal. O coração está localizado no mediastino. B) Imagem radiográfica da cavidade torácica. C) Representação do sinal de deslizamento das pleuras (cabeças de seta) e linha-A (*A line*), característica de reverberação da onda. D) Imagens em modo-B de pulmão sem afecções e na presença de pneumotórax são idênticas. Fonte: Lisciandro (2014).

5 PROCEDIMENTOS PARA OBTENÇÃO DE IMAGEM

5.1 Técnica básica

Para o exame ultrassonográfico de tórax, o preparo prévio do paciente inclui jejum, sedação ou anestesia e pré-oxigenação e oxigenação durante o exame, caso sejam necessários, como na presença de algum grau de angústia respiratória. Exames radiográficos prévios podem contribuir com a localização da lesão, porém, na suspeita de efusão pleural ou ruptura do diafragma, é recomendado realizar o ultrassom primeiro. As abordagens de varredura incluem paraesternal, supraesternal (através da entrada torácica), subcostal (através do fígado) ou diretamente sobre a lesão. O paciente pode ser posicionado nos decúbitos lateral, esternal, dorsal, em posição quadrupedal ou sentada, de acordo com a região avaliada e a condição do paciente. Na abordagem paraesternal, o paciente é mantido em decúbito lateral, com a parte mais afetada para cima (MANNION, 2010).

O exame inicia após tricotomia e aplicação de gel de contato acústico. O reposicionamento do paciente e o uso de várias janelas de varredura podem ser necessários. O transdutor de maior frequência produz melhor resolução das estruturas anatômicas, mas possui menor penetração, em comparação ao transdutor de menor frequência, que permite área de exame mais profunda. Na presença de fluido pleural, as frequências mais altas tem maior penetração, pois o fluido é eficiente na propagação do ultrassom (NYLAND; MATTOON, 2004). De acordo com Ashton-Cleary (2013), as alterações mais comuns observadas no exame de ultrassom são efusão pleural, consolidação pulmonar, edema pulmonar extravascular e pneumotórax.

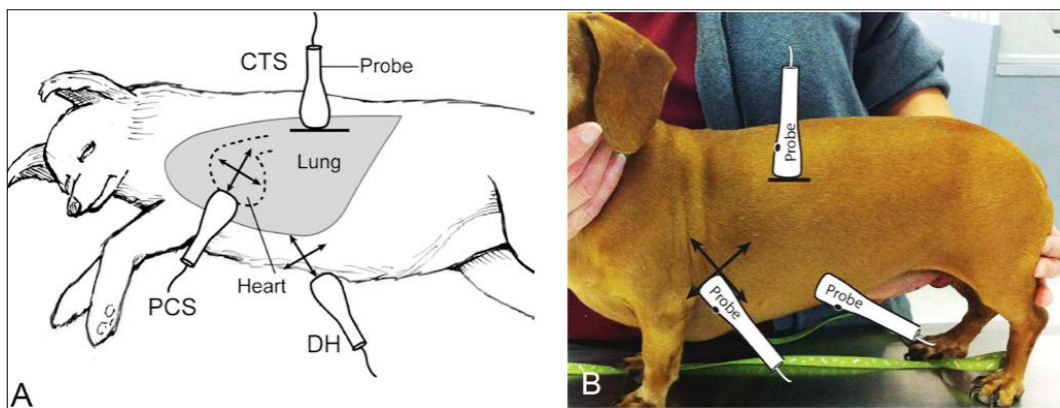
5.2 FAST torácico (TFAST)

O Protocolo de Estudo Ultrassonográfico Direcionado ao Trauma (representado em inglês pela sigla FAST, ou Focused Assessment with Sonography for Trauma) foi inicialmente desenvolvido para avaliação de fluido livre nos espaços peritoneal, pleural e pericárdico em pacientes humanos estáveis após traumas não perfurantes. O objetivo era auxiliar a prática de emergência, detecção de hemorragia torácica e pneumotórax de forma rápida (BOYSEN; LISCIANDRO, 2013). Boysen *et al.* (2004) publicaram o primeiro estudo veterinário descrevendo o uso do protocolo FAST para avaliação de cães que sofreram trauma veicular. Subsequentemente, os artigos de Lisciandro *et al.* (2008) e Lisciandro (2011) descreveram sistema de pontuação FAST e avaliaram o uso de TFAST (FAST torácico) em

cães após trauma, respectivamente. No artigo de 2011, o autor ampliou a técnica, incluindo o uso para pacientes não traumatizados, que passou a ser denominada TFAST³ (para trauma, triagem e monitoramento).

O exame (Figura 4), que pode ser realizado sem tricotomia e com uso de álcool para acoplamento acústico, consiste na varredura de cinco áreas diferentes do tórax em decúbito lateral ou esternal. No sítio torácico, avaliado em ambos hemitóraces, a sonda é mantida na posição estacionária longitudinal para avaliar a presença de sinal de deslizamento das pleuras ou linhas-B, exclusão de pneumotórax e pesquisa de doença pulmonar. No sítio pericárdico, avaliado em ambos hemitóraces, o transdutor percorre os eixos maior e menor do coração para avaliar a presença de líquido pleural e pericárdico. No sítio diafragmático-hepático, o fígado e a vesícula biliar são utilizados como janela acústica para o espaço pleural e pericárdico. Para o diagnóstico diferencial é utilizada a comparação das visualizações de cada sítio. Em todos os sítios avaliados, a sonda percorre os planos tanto no sentido transversal quanto longitudinal (BOYSEN; LISCIANDRO, 2013).

Figura 4 – Posicionamento do transdutor durante o exame TFAST³ em cinco pontos



(A) Cão em decúbito lateral. CTS: sítio torácico, PCS: sítio pericárdico, DH: sítio diafragmático-hepático. (B) Cão posicionado em estação. Os marcadores (pontos pretos) no transdutor indicam direção cranial para orientação no monitor. Fonte: Lisciandro (2014).

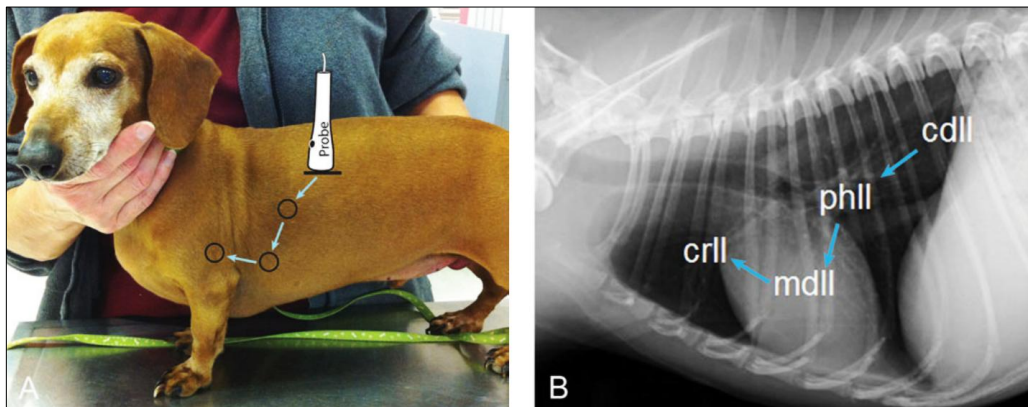
O estudo de McMurray, Boysen e Chalhoub (2015) comparou a prevalência da presença de fluido livre na cavidade entre pacientes considerados estáveis e não estáveis, através das técnicas de TFAST e AFAST. Os exames foram realizados em até doze horas após admissão, em 82 cães e 18 gatos sem histórico de trauma e com demanda de cuidados intensivos. Foi identificado presença de sinal de deslizamento das pleuras em todos os exames de TFAST, excluindo pneumotórax. Considerando os dois tipos de exames, proporção significativamente maior de pacientes instáveis apresentou fluido livre em comparação com

pacientes estáveis ($P < 0,0001$). Dessa forma, o uso do FAST para pacientes nas condições citadas deve ser considerado, pois há alta prevalência de fluido livre nesta população. A presença de fluido livre possui etiologia diversa, cuja natureza deve ser avaliada a partir da toracocentese, auxiliando decisões de manejo durante a estabilização e tratamento iniciais.

5.3 Vet BLUE

O Vet BLUE (Bedside Lung Ultrasound Examination) (“azul” em referência à cianose) é técnica ultrassonográfica rápida para avaliação de tórax de pacientes com alterações respiratórias. O princípio básico é baseado na avaliação da presença de linhas-A, linhas-B e sinal de deslizamento entre as pleuras, que gera escores associados. Dessa forma, em dois minutos é possível detectar contusão pulmonar em pacientes traumatizados e diferenciar edema pulmonar cardiogênico de não-cardiogênico em pacientes que não sofreram trauma. A técnica é recomendada para triagem, pois permite classificar as alterações entre respiratórias e não respiratórias, além de definir se são do trato respiratório superior ou inferior e também diferenciar entre respiratórias e cardíacas. No caso da alteração de origem não respiratória, é possível direcionar o exame (BOYSEN; LISCIANDRO, 2013).

Figura 5 – Técnica de varredura “Vet BLUE” relacionada com radiografia lateral torácica



O exame é repetido no hemitórax oposto. A) Posicionamento da sonda em locais pré-determinados. B) cdll: região de lobo pulmonar caudodorsal; phll: região de lobo pulmonar perihilar; mdll: região de lobo pulmonar médio; crll: região de lobo pulmonar cranial. Fonte: Lisciandro (2014).

Na técnica, o ajuste de profundidade do transdutor fica entre quatro e seis centímetros, sendo avaliadas quatro regiões em cada hemitórax, que recebem escore individual (Figura 5). A varredura inicia no sítio caudodorsal, no terço superior do tórax entre oitavo e nono espaços intercostais (EI), passa para o sítio perihilar, no terço central do tórax entre sexto e sétimo EI, após para a região do lobo pulmonar médio, no terço inferior do tórax entre quarto e quinto EI

e finalmente para a região do lobo pulmonar cranial, a qual fica localizada entre o segundo e terceiro EI, sendo necessário tracionar o membro torácico cranialmente. As regiões nomeadas não condizem necessariamente com os lobos anatômicos reais do pulmão (LISCIANDRO, 2014).

5.4 Ultrassonografia contrastada

A ultrassonografia realizada com meios de contraste permite diferenciar lesões benignas de malignas, além de auxiliar na definição dos melhores locais para biópsias e delimitação de bordas (LINTA *et al.*, 2017). Os meios de contraste são suspensões de microesferas biocompatíveis preenchidas por gás, administrados por via intravenosa em bólus, que, pelo fato de possuir impedância acústica diferente do tecido mole, aumenta a ecogenicidade do sangue (MILLER, 2006). Dessa forma, as estruturas vascularizadas são evidenciadas no ultrassom, havendo diferenciação das regiões não perfundidas, as quais indicam possível necrose. De modo geral, lesões inflamatórias apresentam distribuição homogênea do meio de contraste com ramificação típica de vasos pulmonares, além de tempo curto de realce após injeção. Lesões neoplásicas possuem distribuição não homogênea, com vascularização caótica (LINTA *et al.*, 2017).

Microesferas contendo gás também podem se comportar como núcleos para a ocorrência de cavitação dentro da cavidade torácica. Com o controle de parâmetros do aparelho, as microbolhas estão sendo desenvolvidas para transportar agentes terapêuticos nas microesferas, usando o ultrassom para rastrear e destruí-las no sítio alvo, permitindo a liberação do conteúdo. Dessa forma, os efeitos colaterais sistêmicos são amenizados, como no caso da quimioterapia tóxica. Além disso, as microbolhas excitadas pelo ultrassom podem aumentar a permeabilidade das membranas celulares, permitindo a entrada de moléculas e mantendo a célula viável após a aplicação, processo chamado de sonoporação reparável (STRIDE; COUSSIOS, 2009).

6 DOENÇAS

6.1 Doença mediastinal

Na imagem, a inflamação pode ter diversos aspectos devido à combinação de líquido e tecido inflamatório, sendo menos definido e mais heterogêneo do que o tecido normal. As massas mediastínicas incluem linfoma e timoma, distinguíveis somente por biópsia. A aparência clássica é caracterizada como uma ou mais massas hipoecóica nodulares com contorno fino, distinto e ecogênico. Outras neoplasias podem ter aspecto idêntico ao linfoma avançado (NYLAND; MATTOON, 2004). Dessa forma, é feita avaliação das margens, da relação com vasos mediastinais (para ressecção cirúrgica), da ecogenicidade e do número de massas. De modo geral, as condições neoplásicas apresentam bordas bem definidas, enquanto que as inflamatórias são mais irregulares e incertas (MANNION, 2010).

Associados à efusão pleural, lesões mediastinais em massa e edema de cabeça e pescoço, podem ocorrer cistos tímicos branquiais. Em gatos, também podem ser diagnosticados os cistos mediastinais idiopáticos. Algumas alterações esofágicas podem ser detectadas, como o megaesôfago e processo neoplásico no esôfago caudal (NYLAND; MATTOON, 2004). Zekas e Adams (2002) diagnosticaram cistos localizados no mediastino cranial de nove gatos através de exame radiográfico de tórax, confirmados por ultrassonografia. Os cistos foram observados como estruturas anecóicas de paredes finas com reforço acústico posterior, de formato ovoide a bilobados, com redução de volume após aspiração. Esta foi realizada guiada por ultrassom em vários animais, assim como a drenagem, com característica de fluido límpido de baixa celularidade. De acordo com os autores, a maioria dos cistos no mediastino cranial de felinos são benignos e de etiologia variada, sem necessidade de tratamento, além de não apresentar sinais clínicos na maioria dos pacientes.

6.2 Doença pulmonar

A consolidação pulmonar ocorre quando o ar alveolar é substituído por fluido, exsudato celular ou células, inclusive células neoplásicas. No pulmão arejado normal, pequenos vasos pulmonares e broncogramas fluidos não são visualizados, ao contrário do pulmão consolidado (NYLAND; MATTOON, 2004). Este tem aspecto semelhante ao fígado (alteração denominada hepatização) e apresenta áreas hiperecóicas irregulares pequenas, correspondentes a bolsas de gás remanescente. A consolidação pode ser consequência de inflamação, formação de granuloma ou neoplasia. De modo geral, os tumores possuem aspecto hipoecóico, enquanto granulomas tem ecogenicidade moderada (MANNION, 2010).

A maioria das lesões pulmonares neoplásicas apresenta margens regulares e lisas, enquanto que a consolidação pulmonar não neoplásica mostra margens irregulares, com artefato cauda de cometa. Ainda assim, a neoplasia pulmonar pode apresentar características semelhantes à doença inflamatória ou abscesso. A hepatização é observada na pneumonia lobar, neoplasia lobar e torção pulmonar. Abscessos pulmonares são raros. O colapso de lobo pulmonar (atelectasia) ocorre na presença de fluido pleural, pneumotórax e quando uma via aérea é ocluída. O sinal de deslizamento das pleuras está ausente quando há aderências do pulmão à pleura parietal e é pouco perceptível ou ausente em pacientes com respiração rápida e superficial (NYLAND; MATTOON, 2004).

O edema pulmonar pode ser diferenciado como de origem cardiogênica ou não cardiogênica e surge do acúmulo de fluido nos espaços alveolares e intersticiais pulmonares e de vias aéreas. De acordo com a causa, há variação na composição e aparência do fluido, assim como no tratamento (FORD; MAZZAFERO, 2012). Nas doenças respiratórias, é feito a diferenciação entre pulmão com ar (artefatos de linhas-A) e pulmão “úmido” (artefatos de linhas-B), o qual representa principalmente o edema intersticial. O estudo de Lisciandro *et al.* (2014) avaliou oito regiões distintas do tórax (método *Vet BLUE*) de noventa e oito cães sem sinais clínicos de doença respiratória, cujo exame detectou a presença de linhas-B em 11% dos casos, a maioria apresentando única cauda de cometa localizada em uma região. Nos dez cães com insuficiência cardíaca do lado esquerdo, havia linhas-B em 100% dos casos, além de número maior de artefatos de cauda de cometa por região.

Segundo Caivano *et al.* (2016), a torção de lobo pulmonar em cães é rara, mas considerada uma ameaça à vida. A ultrassonografia convencional não é conclusiva para o diagnóstico, por isso os autores testaram a ultrassonografia contrastada em três cães com a patologia, sendo observado comprometimento do fluxo sanguíneo pulmonar ao redor do pedículo broncovascular secundário à torção. A técnica também proporcionou a visualização de atelectasia pulmonar parcial associada.

6.3 Lesões de parede torácica e diafragma

Lesões na parede torácica incluem neoplasias, abscessos, granulomas e traumas de costela. O ultrassom permite avaliar o aspecto interno, o tamanho e a extensão da lesão. Pode identificar perfuração do espaço pleural ou do pulmão e se há presença de fluido pleural (NYLAND; MATTOON, 2004). Na varredura pelo acesso subcostal, a ausência do artefato de imagem em espelho após a interface entre fígado e diafragma indica ruptura diafragmática no local avaliado. É importante lembrar que na presença de efusão pleural, pulmão

consolidado ou colapsado, este artefato também não é observado. Dessa forma, a descontinuidade da ecogenicidade curvilínea entre fígado, diafragma e pulmão pode indicar hérnia diafragmática. Neste caso, é verificada a presença ou ausência de conteúdo abdominal herniado através do defeito, cada órgão tem aspecto sonográfico característico. A hérnia peritoneopericárdica congênita (não traumática) ocorre devido ao desenvolvimento anormal das estruturas medianas embrionárias, causando defeito no diafragma ventral. Neste caso, o fígado (ou outros órgãos) pode ser visualizado circundando o coração, dentro do saco pericárdico (NYLAND; MATTOON, 2004).

Segundo Spattini *et al.* (2003), as alterações encontradas na ruptura diafragmática incluem aspecto irregular ou assimétrico da parte mais cranial do fígado (janela acústica transhepática com transdutor caudal ao processo xifóide) e presença de vísceras abdominais lateralmente ao coração (janela abdominal ou intercostal). Neste estudo, que obteve o diagnóstico positivo em 93% dos casos através da ultrassonografia, previamente confirmados, apresentou único caso falso-negativo (felino com hérnia diafragmática crônica com aderências) e único caso falso-positivo (canino com abscesso no tórax). De modo geral, este tipo de hérnia está associado à contusão abdominal e seu aspecto varia de acordo com o local de rompimento do diafragma (SPATTINI *et al.*, 2003).

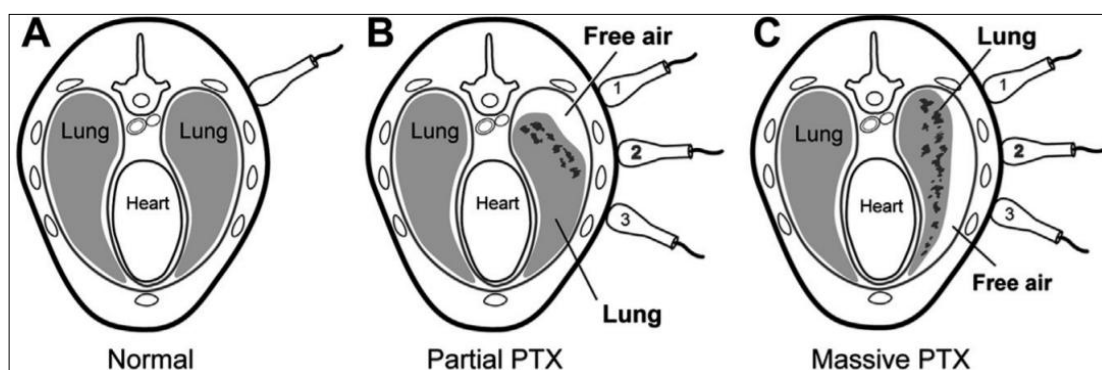
6.4 Pneumotórax

A presença de ar livre na cavidade torácica gera o mesmo artefato de reverberação que o pulmão normal. Dessa forma, o pneumotórax (PTX) é diagnosticado quando o sinal de deslizamento entre superfícies pleurais está ausente, visualizado em tempo real. A presença deste sinal indica interface dinâmica entre margens pulmonares e parede torácica durante o movimento respiratório (NYLAND; MATTOON, 2004). Além disso, a presença de linhas-B exclui o PTX, apresentando movimento pendular síncrono com a inspiração e a expiração. Entretanto, o PTX avaliado em determinado ponto não garante a presença em todas as regiões do tórax, que devem ser avaliadas separadamente (Figura 6). A definição do grau de extensão do PTX é feita com base na detecção do ponto no qual o pulmão colapsado entra em contato com a parede torácica (ponto pulmonar), através da movimentação do transdutor. Dessa forma, é possível diferenciar subjetivamente o grau de PTX parcial ou massivo, além da relevância clínica (BOYSEN; LISCIANDRO, 2013).

Lisciandro *et al.* (2008) fizeram estudo sobre o uso de TFAST no diagnóstico de PTX e outras lesões torácicas em 145 cães com histórico de trauma (até 24 horas). O exame foi realizado em quatro locais diferentes (dois em cada hemitórax), sem tricotomia e com a

duração média de três minutos. No sítio torácico, com a sonda no sentido transversal, foi avaliado do sétimo ao nono espaço intercostal dorsolateral, enquanto que o sítio pericárdico foi avaliado do quinto ao sexto espaço intercostal ventrolateral com a sonda no sentido transversal e longitudinal. O sinal “em degrau” identificado nas imagens poderia representar dano torácico quando o sinal de deslizamento estava presente, com perda de continuidade linear da interface entre pulmão e pleura. No sítio torácico, quando houve presença de sinal de deslizamento, linhas-B ou do artefato cauda de cometa, o PTX foi descartado. Na ausência dessas condições no local avaliado, a sonda era movida ventralmente até alcançar o ponto de transição (PTX parcial) ou ausência deste ponto (PTX massivo). Com a participação de doze veterinários, o estudo concluiu que o exame TFAST é método rápido e acurado, cujo resultado tem índices superiores quando há treinamento e experiência profissional (LISCIANDRO *et al.*, 2008).

Figura 6 – Representação de cortes transversais do tórax e avaliação do grau de PTX



A sonda é movida no sentido dorso-ventral, de acordo com a sequência numérica. A) tórax normal, presença de sinal de deslizamento, PTX excluído. B) PTX identificado na posição 1; ponto pulmonar na posição 2 sugere PTX parcial. C) PTX identificado e ponto pulmonar inexistente nas três posições da sonda, sugerindo PTX massivo. Fonte: Boysen e Lisciandro (2013).

6.5 Doença pleural

6.5.1 Efusão pleural

É o acúmulo de fluido na cavidade torácica e ocorre devido ao aumento na produção de fluidos e/ou pela redução na reabsorção (NYLAND; MATTOON, 2004). As efusões são divididas citologicamente em transudatos, transudatos modificados e exsudatos, de acordo com a concentração de proteína e o número total de células nucleadas (ZACHARY; MCGAVIN, 2013). Janelas acústicas são formadas na presença de fluido, o que torna possível a visualização de estruturas intratorácicas. É visualizada como material anecóico ou

ecogênico dentro do espaço pleural, entre a parede torácica ou diafragma e pulmão. O aspecto é variável, pois depende da quantidade e do tipo de fluido (NYLAND; MATTOON, 2004). À medida que o conteúdo celular do líquido aumenta, fica mais ecogênico. Na presença de efusão pleural, não há artefatos de imagem em espelho do fígado (MANNION, 2010).

Sarraff-Lopes e Larsson (2011) avaliaram a acurácia da ultrassonografia como exame complementar, examinando doze cães que possuíam somente efusão pleural e dez cães com efusão pleural e pericárdica, que foram previamente diagnosticados. Eles concluíram ser excelente método diagnóstico auxiliar para avaliação desta patologia. A escolha da janela acústica foi determinada a partir de exame radiográfico prévio e o decúbito escolhido foi de acordo com o estado e comportamento do paciente. O exame foi realizado após toracocentese em animais dispneicos, permitindo a retirada da quantidade de líquido necessária para aliviar os sinais clínicos. Entre as doenças identificadas, as mais prevalentes foram nódulos/tumores intratorácicos. Além de auxiliar na detecção de nódulos e tumores (localização, tamanho, forma, contorno e aspecto), a ultrassonografia também contribuiu para guiar toracocentese e citologia aspirativa (SARRAFF-LOPES; LARSSON, 2011).

Newitt, Cripps e Shimali (2009) tentaram desenvolver equação para estimar a quantidade de fluido pleural em cães, que não foi possível através dos métodos conhecidos. Foram injetadas quantidades crescentes de solução salina isotônica dentro do tórax com avaliação ultrassonográfica transternal paralela em nove cadáveres. A partir de 100 mL injetados houve alta correlação entre a distância média e a raiz cúbica do volume de fluido, com relação linear entre as variáveis. Apesar destes dados, a conclusão obtida é que a ultrassonografia pode ser utilizada para monitorar a quantidade de fluido pleural em cães, pois a diminuição na distância linear média reflete na diminuição do volume total de fluido. O estudo semelhante realizado em onze cadáveres de gatos por Shimali, Cripps e Newitt (2010) permitiu obter equação para estimar o volume total de fluidos, mas não apresenta método acurado em todos os felinos.

6.5.2 Superfícies e massas pleurais

No ultrassom, massas que envolvem a pleura não são móveis e são mais periféricas se comparadas às massas pulmonares, que se movem com o movimento respiratório (LARSON, 2009). O espessamento da pleura, visualizado como superfície irregular espessada que reveste a parede torácica, pode indicar pleurite, neoplasia ou efusão crônica. Neste caso, pode apresentar fibrina linear ecogênica (LARSON, 2009). Uemura *et al.* (2017) desenvolveram método para avaliação de adesões entre a pleura parietal e o pulmão baseado em escores, de

acordo com a porcentagem de áreas que apresentaram sinal de deslizamento. Através do exame ultrassonográfico, foi possível detectar adesões pleurais com 100% de sensibilidade e 87,8% de especificidade, portanto o exame possui alto valor diagnóstico para esta afecção e é útil para prever os locais de adesão previamente à cirurgia torácica em cães saudáveis.

7 PROCEDIMENTOS INTERVENCIONAIS DO TÓRAX

Na presença de massas mediastinais, biópsia e aspiração por agulha fina guiadas por ultrassom são técnicas utilizadas para obtenção de diagnóstico definitivo. Durante o procedimento, a ocorrência de laceração dos vasos mediastinais pode ocasionar hemorragia fatal, cujo potencial deve ser avaliado posteriormente, assim como pneumotórax, apesar do baixo risco. Caso necessário, o paciente pode ser sedado, receber anestesia local ou geral (NYLAND; MATTOON, 2004). Segundo Mannion (2010), a introdução de agulha através dos músculos intratorácicos é dolorosa e a ponta da agulha deve ser mantida à vista durante todo o procedimento. Além disso, vasos que possuem trajeto normalmente reto podem ter curso desviado na presença de massas, embora muitas vezes sejam ramificados.

Quando há fluido pleural, a toracocentese guiada por ultrassom é utilizada tanto para coleta de amostras quanto para drenagem terapêutica. O diagnóstico definitivo é feito através da análise laboratorial. Neste procedimento, a anestesia geral raramente é necessária e pode ser contraindicada em certas ocasiões (NYLAND; MATTOON, 2004). O exame é realizado em decúbito lateral ou esternal, no terço inferior de ambos os lados do tórax, com o transdutor perpendicular às costelas, movido no sentido cranial e caudal através dos espaços intercostais. Quando o fluido é visualizado, a sonda é movida no sentido dorsal e ventral no mesmo espaço intercostal. Congelar a imagem permite medir a distância até o local desejado. Em pacientes estáveis, o ultrassom evidencia a presença de ar e fluido localizado ou compartimentalizado, que demanda drenagem em vários locais (BOYSEN, 2014).

8 CONSIDERAÇÕES FINAIS

A ultrassonografia torácica é modalidade de diagnóstico por imagem que pode ser utilizada tanto na rotina clínica de pequenos animais quanto para pacientes críticos, pois assim como há exames que permitem a varredura de todo o tórax, também existem abordagens que podem ser realizadas em poucos minutos, permitindo avaliar situações críticas e diminuir o tempo de resposta para o início dos procedimentos. Além disso, é não traumática e considerada segura nas frequências utilizadas. A presença de fluido pleural, que dificulta a avaliação do tórax no exame radiográfico, atua como janela acústica na ultrassonografia, permitindo a visualização de estruturas intratorácicas que não são visíveis quando o pulmão está preenchido por ar.

Da mesma forma, a presença de doenças como consolidação pulmonar e neoplasias, torna a ultrassonografia viável. Além disso, a biópsia guiada por ultrassom é pouco invasiva e permite aspiração para diagnóstico de afecção torácica. Também possibilita maior segurança durante a toracocentese para evitar estruturas vitais como grandes vasos. Por meio do ultrassom, pode ser feita a diferenciação entre doença cardíaca e não cardíaca. Apesar dos benefícios, a ultrassonografia não é capaz de evidenciar estruturas muito profundas no tórax devido à presença de ar. Compreender a física das ondas sonoras e como ocorre a formação de imagens e artefatos é importante para obter informações confiáveis para auxiliar no diagnóstico definitivo.

REFERÊNCIAS

- ASHTON-CLEARY, D. T.. Is thoracic ultrasound a viable alternative to conventional imaging in the critical care setting? **British Journal of Anaesthesia**, [s.l.], v. 111, n. 2, p.152-160, 12 abr. 2013. Oxford University Press (OUP). <http://dx.doi.org/10.1093/bja/aet076>
- ASPINALL, Victoria. CAPELLO, Melanie. **Introduction to Veterinary Anatomy and Physiology Textbook**. 2 ed. Reino Unido: Elsevier, 2009.
- BODEN, Edward. **Black's Veterinary Dictionary**. 21 ed. A&C Black: Londres, 2005.
- BOYSEN, Soren R. *et al.* Evaluation of a focused assessment with sonography for trauma protocol to detect free abdominal fluid in dogs involved in motor vehicle accidents. **Journal of the American Veterinary Medical Association**, [s.l.], v. 225, n. 8, p.1198-1204, out. 2004. American Veterinary Medical Association (AVMA). <http://dx.doi.org/10.2460/javma.2004.225.1198>
- BOYSEN, Søren. Interventional Ultrasound-Guided Procedures. In: LISCIANDRO, Gregory R.. **Focused Ultrasound Techniques for the Small Animal Practitioner**. Reino Unido: Wiley Blackwell, 2014. Cap. 17. p. 286-303.
- BOYSEN, Søren R.; LISCIANDRO, Gregory R.. The use of ultrasound for dogs and cats in the emergency room. **Veterinary Clinics of North America: Small Animal Practice**, [s.l.], v. 43, n. 4, p.773-797, jul. 2013. Elsevier BV. <http://dx.doi.org/10.1016/j.cvsm.2013.03.011>
- CAIVANO, Domenico *et al.* Contrast-enhanced ultrasonographic findings in three dogs with lung lobe torsion. **Journal of Veterinary Medical Science**, [s.l.], v. 78, n. 3, p.427-430, 2016. Japanese Society of Veterinary Science. <http://dx.doi.org/10.1292/jvms.15-0417>
- DALECKI, Diane. Mechanical Bioeffects of Ultrasound. **Annual Review of Biomedical Engineering**, [s.l.], v. 6, n. 1, p.229-248, 15 ago. 2004. Annual Reviews. <http://dx.doi.org/10.1146/annurev.bioeng.6.040803.140126>
- DYCE, Keith M. **Tratado de Anatomia Veterinária**. 4 ed. Rio de Janeiro: Elsevier, 2010. 840 p.
- FORD, Richard; MAZZAFERO, Elisa M.. **Kirk & Bistner: Manual de procedimentos veterinários e tratamento emergencial**. Rio de Janeiro: Elsevier, 2012. 776 p.
- FULTON, Robert M. Focused — Basic Ultrasound Principles and Artifacts. In: LISCIANDRO, G. R. **Focused Ultrasound Techniques for the Small Animal Practitioner**. Wiley Blackwell, 2014. cap 1. p. 1–16.
- KHANDPUR, R. S. Ultrasonic Imaging Systems. In:____. **Handbook of biomedical instrumentation**. 3 ed. cap 23. Mc-Graw-Hill, 2014.
- LARSON, Martha Moon. **Ultrasound of the Thorax (Noncardiac)**. Veterinary Clinics of North America. Small Animal Practice, v. 39, n. 4, p. 733-745, 2009.

LINTA, N. *et al.* The feasibility of contrast enhanced ultrasonography (CEUS) in the diagnosis of non-cardiac thoracic disorders of dogs and cats. **BMC Veterinary Research**, [s.l.], v. 13, n. 1, p.1-10, 25 maio 2017. Springer Nature. <http://dx.doi.org/10.1186/s12917-017-1061-0>

LISCIANDRO, Gregory R. *et al.* Evaluation of a thoracic focused assessment with sonography for trauma (TFAST) protocol to detect pneumothorax and concurrent thoracic injury in 145 traumatized dogs. **Journal of Veterinary Emergency and Critical Care**, [s.l.], v. 18, n. 3, p.258-269, jun. 2008. Wiley-Blackwell. <http://dx.doi.org/10.1111/j.1476-4431.2008.00312.x>

LISCIANDRO, Gregory R.; FOSGATE, Geoffrey T.; FULTON, Robert M.. Frequency and number of ultrasound lung rockets (b-lines) using a regionally based lung ultrasound examination named Vet BLUE (Veterinary Bedside Lung Ultrasound Exam) in dogs with radiographically normal lung findings. **Veterinary Radiology & Ultrasound**, [s.l.], v. 55, n. 3, p.315-322, 2 jan. 2014. Wiley-Blackwell. <http://dx.doi.org/10.1111/vru.12122>

LISCIANDRO, Gregory R.. **Focused Ultrasound Techniques for the Small Animal Practitioner**. Canada: Wiley-Blackwell, 2014. 360 p.

MANNION, Paddy. Ultrassom torácico não cardíaco. In: _____. **Ultrassonografia de pequenos animais**. Rio de Janeiro: Revinter, 2010. cap. 9. p. 170-187.

MCMURRAY, Jantina; BOYSEN, Søren; CHALHOUB, Serge. Focused assessment with sonography in nontraumatized dogs and cats in the emergency and critical care setting. **Journal of Veterinary Emergency and Critical Care**, [s.l.], v. 26, n. 1, p.64-73, 7 out. 2015. Wiley-Blackwell. <http://dx.doi.org/10.1111/vec.12376>

MILLER, Douglas L.. Overview of experimental studies of biological effects of medical ultrasound caused by gas body activation and inertial cavitation. **Progress in Biophysics and Molecular Biology**, [s.l.], v. 93, n. 1-3, p.314-330, jan. 2007. Elsevier BV. <http://dx.doi.org/10.1016/j.pbiomolbio.2006.07.027>

NEWITT, Anna L. M.; CRIPPS, Peter J.; SHIMALI, Jerry. SONOGRAPHIC ESTIMATION OF PLEURAL FLUID VOLUME IN DOGS. **Veterinary Radiology & Ultrasound**, [s.l.], v. 50, n. 1, p.86-90, jan. 2009. Wiley-Blackwell. <http://dx.doi.org/10.1111/j.1740-8261.2008.01496.x>

NYLAND, Thomas G.; MATTOON, John S. Tórax. In: _____. **Ultra-som diagnóstico em pequenos animais**. cap 17. São Paulo: Roca, 2004. 506 p.

PENNINCK, Dominique G. Artefatos. In: NYLAND, T. G.; MATTOON, J. S. **Ultra-som diagnóstico em pequenos animais**. São Paulo: Roca, 2004. cap 2. p. 21-32.

RUMACK, Carol M. *et al.* **Tratado de Ultra-sonografia Diagnóstica**. 4 ed. Elsevier, 2012. 2200 p.

SARRAFF-LOPES, Ana Paula; LARSSON, Maria Helena Matiko Akao. Avaliação ultrassonográfica torácica em cães com efusão pleural e/ou pericárdica. **Brazilian Journal of**

Veterinary Research and Animal Science, [S.l.], v. 48, n. 5, p. 399-407, may 2011. ISSN 1678-4456.

SHIMALI, Jerry; CRIPPS, Peter J; NEWITT, Anna L.m.. Sonographic pleural fluid volume estimation in cats. **Journal of Feline Medicine and Surgery**, [s.l.], v. 12, n. 2, p.113-116, fev. 2010. SAGE Publications. <http://dx.doi.org/10.1016/j.jfms.2009.07.015>

SHRIKI, Jesse. Ultrasound Physics. **Critical Care Clinics**, [s.l.], v. 30, n. 1, p.1-24, jan. 2014. Elsevier BV. <http://dx.doi.org/10.1016/j.ccc.2013.08.004>

SPATTINI, Giliola *et al.* Use of ultrasound to diagnose diaphragmatic rupture in dogs and cats. **Veterinary Radiology & Ultrasound**, [s.l.], v. 44, n. 2, p.226-230, mar. 2003. Wiley-Blackwell. <http://dx.doi.org/10.1111/j.1740-8261.2003.tb01276.x>

STRIDE, Eleanor P.; COUSSIOS, Constantin C.. Cavitation and contrast: The use of bubbles in ultrasound imaging and therapy. **Proceedings of the Institution of Mechanical Engineers, Part H: Journal of Engineering in Medicine**, [s.l.], v. 224, n. 2, p.171-191, 9 dez. 2009. SAGE Publications. <http://dx.doi.org/10.1243/09544119jeim622>

THRALL, Donald E.. **Diagnóstico de Radiologia Veterinária**. 6. ed. Rio de Janeiro: Elsevier, 2014. 864 p.

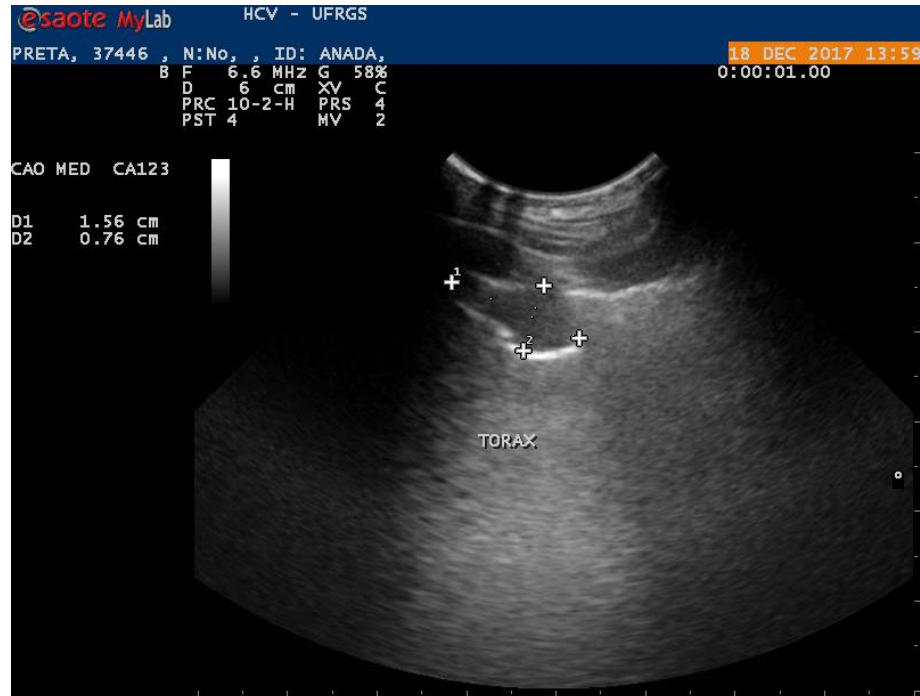
UEMURA, Akiko *et al.* Utility of Lung Ultrasonography for Detection of Pleural Adhesions in Dogs. **Journal of Ultrasound in Medicine**, [s.l.], 1 nov. 2017. Wiley-Blackwell. <http://dx.doi.org/10.1002/jum.14468>

ZACHARY, James F.; MCGAVIN, M. Donald. **Bases da patologia em veterinária**. 2. ed. Rio de Janeiro: Elsevier, 2013. 1324 p.

ZEKAS, Lisa J.; ADAMS, William M.. Cranial mediastinal cysts in nine cats. **Veterinary Radiology & Ultrasound**, Wiley-Blackwell, v. 43, n. 5, p.413-418, 1 set. 2002.

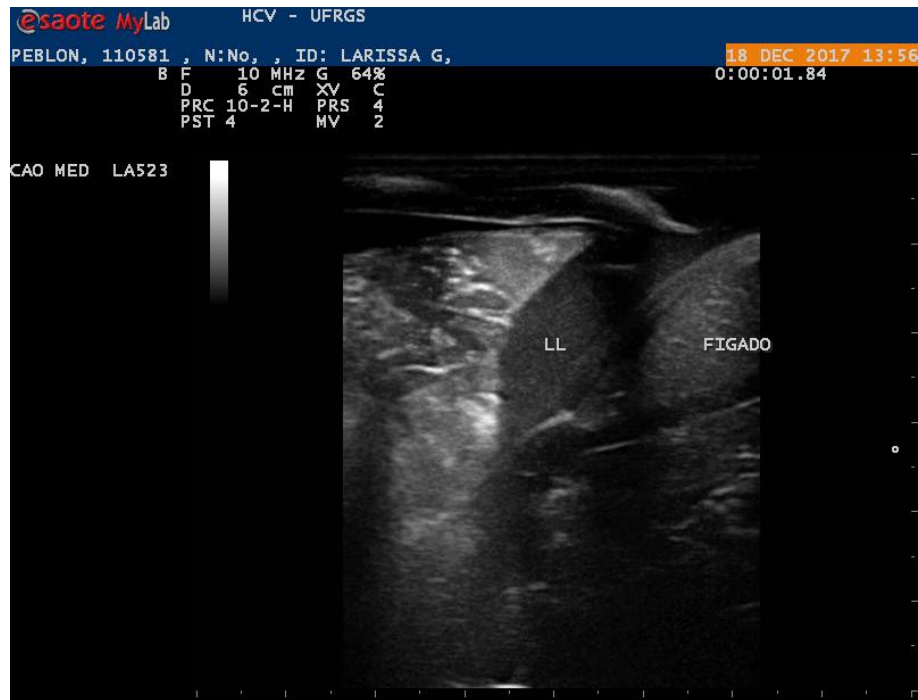
ANEXO A – Imagens do Serviço de Ultrassonografia Veterinária do HCV – UFRGS

Figura 1 – Imagem ultrassonográfica de região torácica de canino de porte médio



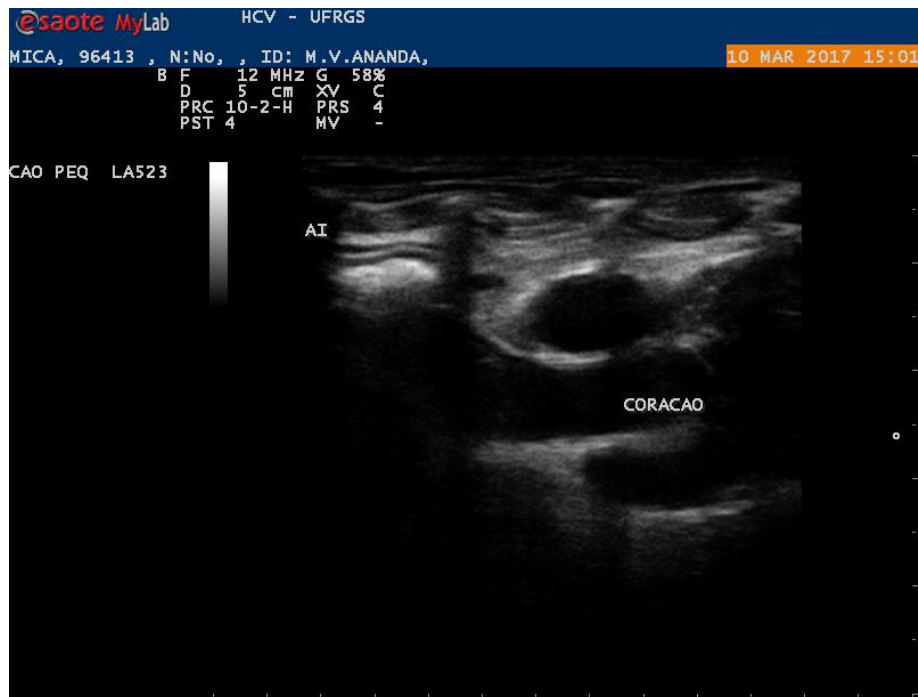
Plano de varredura longitudinal, transdutor convexo. Profundidade de penetração de 6 cm. Frequência de 6,6 MHz. Presença de estrutura hipocogênica com bordos hiperecogênicos de dimensões 1,56 cm por 0,76 cm. Há reforço acústico posterior à estrutura. Fonte: Serviço de Diagnóstico por Imagem do HCV-UFRGS.

Figura 2 – Imagem ultrassonográfica de região torácica de canino de porte médio



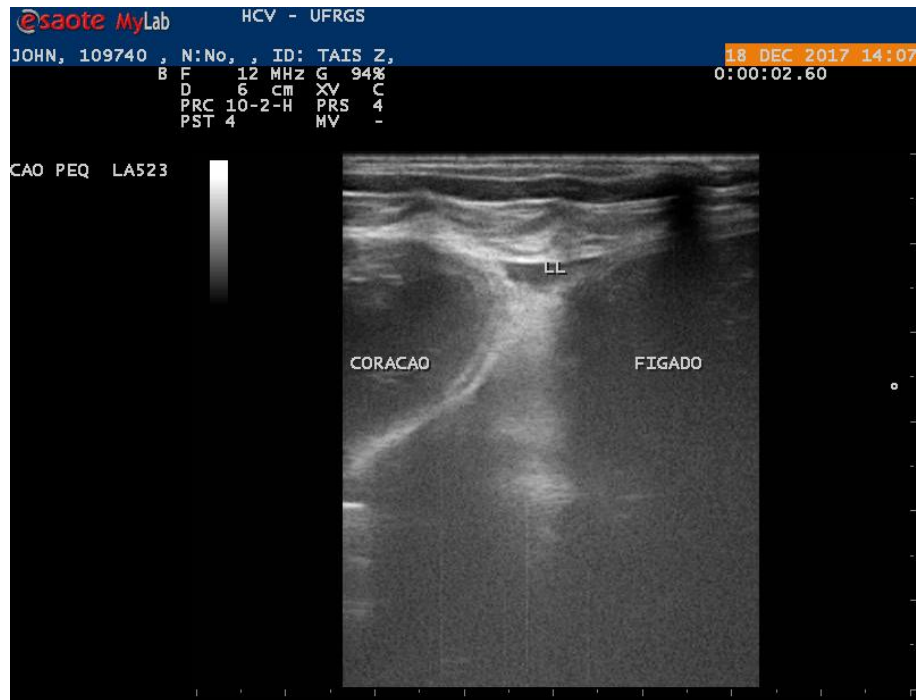
Acesso subcostal, transdutor linear. Profundidade de penetração de 6 cm. Frequência de 10 MHz. Visualização de corte de lobo lateral (LL) e do fígado. Fonte: Serviço de Diagnóstico por Imagem do HCV-UFRGS.

Figura 3 – Imagem ultrassonográfica de região torácica de canino de porte pequeno



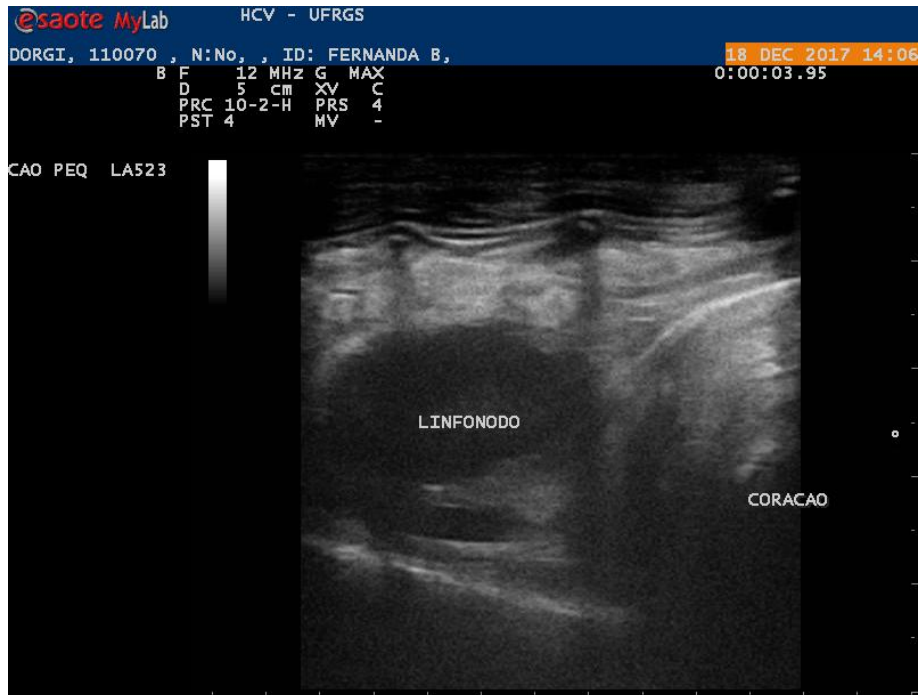
Plano transversal, transdutor linear. Profundidade de penetração de 5 cm. Frequência de 12 MHz. Corte transversal do coração evidenciando as câmaras cardíacas. Fonte: Serviço de Diagnóstico por Imagem do HCV-UFRGS.

Figura 4 – Imagem ultrassonográfica de região torácica de canino de porte pequeno



Transdutor linear. Profundidade de penetração de 6 cm. Frequência de 12 MHz. Visualização do coração envolto pelo saco pericárdico e visualização do fígado, com ecotextura homogênea. Fonte: Serviço de Diagnóstico por Imagem do HCV-UFRGS.

Figura 5 – Imagem ultrassonográfica de região torácica de canino de porte pequeno



Transdutor linear. Profundidade de penetração de 5 cm. Frequência de 12 MHz. Presença de estrutura de formato oval hipocogênico (linfonodo), sem evidência de bordos. Fonte: Serviço de Diagnóstico por Imagem do HCV-UFRGS.