

## Doença de Mondor secundária a herpes zoster torácico

Carlos H. Menke<sup>1</sup>, Rodrigo Cericatto<sup>2</sup>, Luciana Miele<sup>2</sup>, Simone Ruaro<sup>2</sup>,  
Ângela E. Zucatto<sup>1</sup>, Jorge V. Biazús<sup>2</sup>, José A. Cavalheiro<sup>2</sup>,  
Nilton L. Xavier<sup>2</sup>, Eliane G. Rabin<sup>2</sup>, Ana C. Bittelbrunn<sup>2</sup>

*A doença de Mondor, ou flebite da veia toracoepigástrica, é auto-limitada e manifesta-se clinicamente por dor local acompanhada por um cordão subcutâneo de temperatura elevada. Pode ser achado isolado ou estar associada a trauma local, intervenções cirúrgicas, processos inflamatórios ou mesmo a um carcinoma. Pacientes com esse diagnóstico e idade igual ou superior a 35 anos têm indicação de complementar sua avaliação radio e/ou ecograficamente para excluir carcinoma de mama impalpável, pois a doença de Mondor pode estar associada à neoplasia maligna subjacente em até 25% das vezes.*

*Relatamos aqui um caso de doença de Mondor secundária a herpes Zoster em região infra-mamária. A doença de Mondor é entidade rara na prática médica e necessita de profissionais experientes para que se firme o diagnóstico, que é exclusivamente clínico. Vale salientar que, neste caso, o curioso e surpreendente é a doença estar associada a lesões herpéticas.*

*Unitermos: Doença de Mondor; herpes zoster; câncer de mama; tromboflebite da veia toracoepigástrica.*

**The Mondor's disease, or phlebitis of the thoracoepigastric vein, is self-restricted and clinically manifested by local pain associated with a tender, palpable, subcutaneous cord. It can be secondary to a local trauma, surgery, inflammatory processes or even to a breast cancer. Mammography and/or ultrasound should be carried out in women with this diagnosis who are age 35 or older to exclude the possibility of a nonpalpable breast cancer. Even though the disease not necessarily has to be associated to another event, twenty-five percent are associated with a subjacent neoplasia.**

*We reported here a case of Mondor's disease secondary to an infra-mammary Herpes Zoster. The disease is rare on clinical practice and the physician must be aware of this rare diagnosis. In this case, the finding associated to herpetic lesions made it even more curious and special.*

*Key-words: Mondor's disease; herpes zoster; breast cancer; thoracoepigastric vein phlebitis.*

Revista HCPA 2001;21(2):238-240

### Introdução

A doença de Mondor corresponde à tromboflebite superficial da veia torácica lateral ou de suas tributárias. Manifesta-se

cl clinicamente por dor local acompanhada por um cordão subcutâneo de temperatura elevada, facilmente palpável (1). A alteração é auto-limitada e um curso de antiinflamatórios costuma ser útil no manejo da dor. Pode ser

<sup>1</sup> Departamento de Ginecologia e Obstetrícia, Faculdade de Medicina, Universidade Federal do Rio Grande do Sul. Correspondência: Hospital de Clínicas de Porto Alegre, Rua Ramiro Barcelos 2350, CEP 90035-003, Porto Alegre, RS, Brasil. Fone: +55-51-3316-8232 / 3316-8569; e-mail: menke@portoweb.com.br

<sup>2</sup> Serviço de Mastologia, Hospital de Clínicas de Porto Alegre.

achado isolado ou estar associado a trauma local, intervenções cirúrgicas, processos inflamatórios ou mesmo a um carcinoma, o que denota a importância de procedermos a uma investigação adicional por imagem em pacientes que apresentam doença de Mondor (2).

A dor aguda e a forma como se apresenta podem causar confusão diagnóstica. Há sempre a necessidade de informar e esclarecer o diagnóstico e ótimo prognóstico desta patologia às pacientes, que, geralmente, cursa com benignidade e resolução espontânea em poucas semanas.

No entanto, em uma série de 63 casos de doença de Mondor (3), nenhuma patologia subjacente foi identificada em 31 deles. Dos 32 restantes, trauma local ou intervenção cirúrgica foram responsáveis por 47%, processos inflamatórios por 19%, e carcinoma por 25%. Em vista deste último achado, a mamografia deve ser sempre realizada em pacientes com esse diagnóstico, e idade igual ou superior a 35 anos para excluir carcinoma de mama impalpável. Estresse e flogose mamária também podem ser causas, mas alguns autores ainda consideram a doença de Mondor como marcador sincrônico de carcinoma de mama (2).

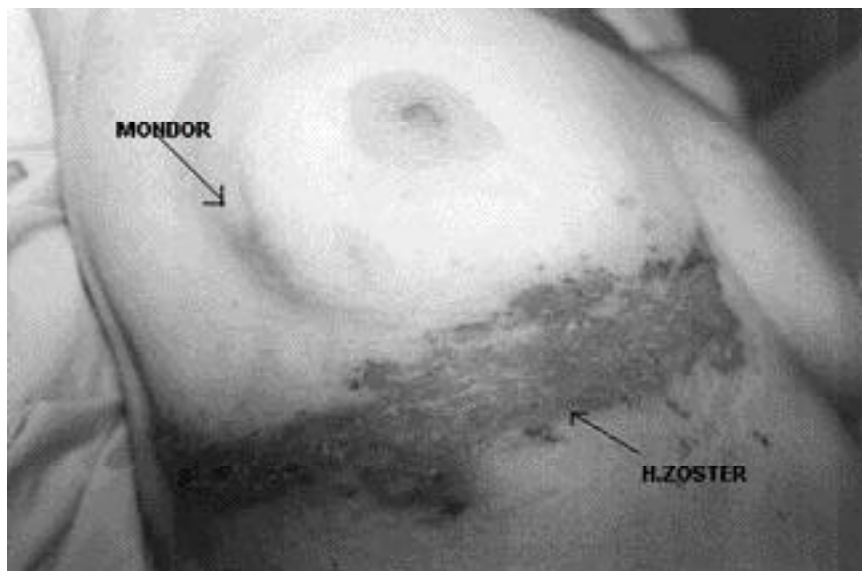
Ao exame físico, apresenta-se como uma leve retração da pele, com padrão muitas vezes característico de retração superior do mamilo, atravessando a linha média em direção a outro quadrante. Palpa-se um cordão fibrótico, doloroso muitas vezes, que corresponde ao trajeto venoso superficial do vaso acometido.

Hou et al. (4), entre 1991 e 1996, avaliaram a incidência de Mondor em 9.657 pacientes atendidas em ambulatório na Universidade de Kaohsiung, China, com o objetivo de estabelecer relação entre esta e trauma cirúrgico, tipo de incisão e localização da lesão primária excisada. Oitenta e quatro casos de doença de Mondor foram diagnosticados nessa população, sendo que a incidência não foi diferente da população em geral. Vinte e três casos permaneceram sem etiologia definida, porém, entre os 61 restantes, 23 tiveram relação com procedimento cirúrgico mamário, 2 casos associados a carcinoma de mama e outros 16, a causas benignas. Apesar da incidência entre causas cirúrgicas e não

cirúrgicas não ter sido estatisticamente significativa, alguns achados merecem atenção: maior incidência em incisões periareolares com tunelização para efeito estético, em relação às incisões diretas sobre o objeto da biópsia; maior incidência em cirurgia conservadora de câncer de mama em relação à mastectomia; maior incidência quando a distância entre a lesão e o bordo periareolar era superior a 3 cm, em relação as que dele distavam 1 cm ou menos ( $P < 0,005$ ).

## Relato do caso

ZTSS, 72 anos, branca, viúva, natural de Bagé, procedente de Porto Alegre, aposentada, chegou ao hospital apresentando múltiplas lesões vesiculares com base eritematosa coalescentes na região infra-mamária direita ao longo do metâmero de T5, que tinham surgido há 3 dias. Eram acompanhadas de dor intensa, que aliviava com opióides fracos. Negava episódios prévios semelhantes, febre, perda ponderal ou quaisquer outros sintomas. Negava etilismo ou tabagismo. Apresentava hipertensão arterial sistêmica há cerca de 20 anos e vinha em tratamento com hidroclorotiazida e verapamil. Ao exame físico, além das lesões cutâneas previamente descritas, não havia nada digno de nota. Frente ao diagnóstico de herpes zoster, a paciente foi internada para curso de aciclovir endovenoso e investigação de algum sítio neoplásico que justificasse a imunodepressão evidenciada clínica e laboratorialmente. Foi solicitada avaliação da equipe de Mastologia do Hospital de Clínicas de Porto Alegre em consultoria. Ao exame das mamas, evidenciava-se quadro clínico de doença de Mondor secundária a herpes zoster, caracterizada por 2 áreas de hiperemia e leve retração onde se palpavam cordões fibrosos em quadrante inferior externo da mama direita. Havia adenomegalias de características inflamatórias em axila direita. A paciente realizou mamografia em que se identificaram 2 imagens nodulares na mama direita: uma no QSE e outra, no QIE de limites parcialmente definidos, medindo 0,8 cm, que na ecografia demonstravam ser nódulos sólidos hipoecogênicos com área central ecogênica e diâmetro látero-lateral maior que ântero-



**Figura 1.** Doença de Mondor secundária a herpes zoster torácico.

posterior, compatíveis com linfonodos intramamários. A paciente recebeu alta hospitalar com as lesões herpéticas em resolução, sem ter sido encontrada justificativa para a imunodepressão (figura 1).

### Comentários

Relatamos aqui um caso de doença de Mondor secundária a herpes zoster em região infra-mamária. A doença de Mondor é entidade rara na prática médica e necessita de profissionais experientes para que se firme o diagnóstico, que é exclusivamente clínico. Vale salientar que, neste caso, é curioso e surpreendente o achado associado às lesões herpéticas. Por fim, fica a lembrança de que sempre devemos complementar a avaliação de qualquer paciente com tromboflebite superficial das veias torácica lateral e suas tributárias rádio

e/ou ecograficamente, pois pode estar associada a uma neoplasia maligna subjacente em até 25% das vezes.

### Referências

1. Mondor H. Tronculite sous-cutane subaigue de la paroi thoracique antéro-latérale. Mem Acad Chir Paris 1939;65:1299.
2. Fentiman IS. Management of breast pain. In: Diseases of the breast. Harris JR, Lippman ME, Morrow M, Osborne CK, editors. 2nd. ed. Philadelphia: Lippincott, Williams & Wilkins; 2000.
3. Catania S, Zurrida S, Veronesi P, Galimberti V, Bono A, Pluchinotta A. Mondor's disease and breast cancer. Cancer 1992;69:2267-70.
4. Hou MF, Huang CJ, Huang YS, Hsieh JS, Chan HM, Wang JY, et al. Mondor's disease in the breast. Gaoxiong Yi Xue Ke Xue Za Zhi 1999;15(11):632-9.