

SÍNDROME DE OSLER-WEBER-RENDU

OSLER-WEBER-RENDU SYNDROME

Maurício Farenzena¹, Amalia Izaura Nair Medeiros Klaes¹,
Andre Anjos², Jefferson Andre Bauer³, Felipe Soares Torres¹

Revista HCPA. 2013;33(1):106-107

¹ Serviço de Radiologia e Diagnóstico por Imagem, Hospital de Clínicas de Porto Alegre (HCPA). Porto Alegre, RS, Brasil.

² Serviço de Genética Médica, HCPA. Porto Alegre, RS, Brasil.

³ Serviço de Otorrinolaringologia, HCPA. Porto Alegre, RS, Brasil

Contato:

Maurício Farenzena
mfarenzena84@aol.com
Porto Alegre, RS, Brasil

Homem de 68 anos, branco, apresentava história de episódios frequentes de epistaxe e obstrução nasal com alívio após o sangramento, sem resposta satisfatória ao tratamento com anti-inflamatórios e corticoide nasal. O paciente foi submetido a adenoidectomia e septoplastia, além de múltiplos procedimentos de cauterização da mucosa nasal para controle dos sintomas. Ao exame clínico, observavam-se telangiectasias na face e na língua, e à rinoscopia, telangiectasias no septo nasal e cornetos. Lesão polipoide no septo da fossa nasal direita foi biopsiada, com diagnóstico histológico de hemangioma capilar. O paciente persistiu com anemia ferropriva, mesmo após reposição adequada de ferro, vitamina B12 e ácido fólico. Considerando-se o aspecto das lesões e a presença de anemia crônica, a hipótese de Síndrome de Osler-Weber-Rendu foi sugerida e angiotomografia de tórax realizada para a avaliação de malformações arteriovenosas (MAVs) pulmonares.

A angiotomografia computadorizada do tórax demonstrou pequenas estruturas nodulares e outras diminutas opacidades em vidro despolido em ambos os pulmões, compatíveis com MAVs (figuras 1 e 2). Considerando-se que o paciente já apresentava epistaxe espontânea recorrente e telangiectasias em locais típicos, a presença de MAVs pulmonares confirmou o diagnóstico de Síndrome de Osler-Weber-Rendu.

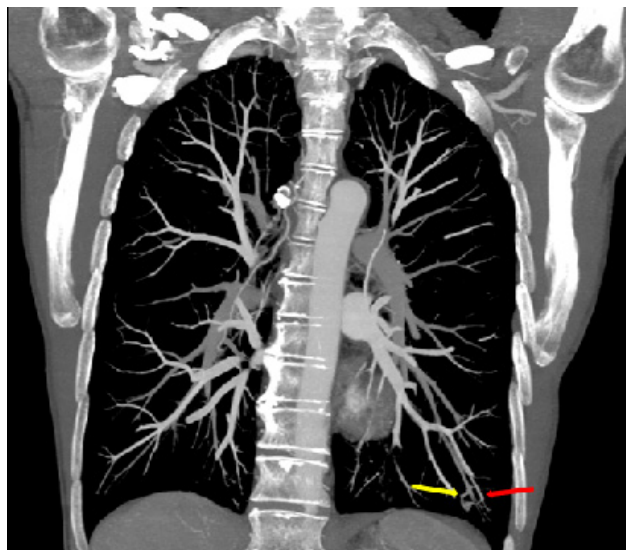


Figura 1: Tomografia computadorizada com reconstrução coronal utilizando projeção de intensidade máxima (MIP) e com janela de mediastino demonstrando malformação arteriovenosa no lobo inferior esquerdo. Seta amarela – ramo da artéria pulmonar; Seta vermelha – ramo da veia pulmonar.

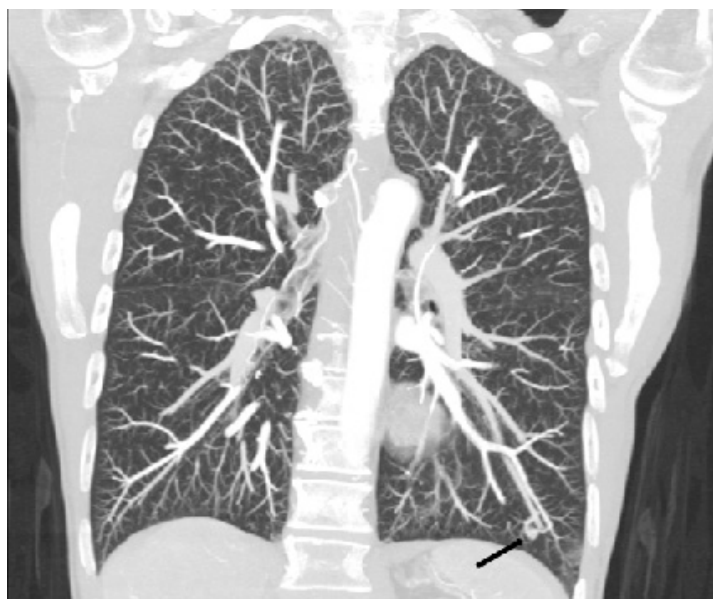

Figura 2: Tomografia computadorizada com reconstrução coronal utilizando projeção de intensidade máxima (MIP) e com janela de pulmão demonstrando malformação.