

Perdas reprodutivas associadas com infecção por *Toxoplasma gondii* em caprinos no sul do Brasil¹

Caroline A. Pescador², Eduardo C. Oliveira², Pedro M.O. Pedroso², Paulo M. Bandarra², Líria H. Okuda³, Luís G. Corbellini⁴ e David Driemeier^{2*}

ABSTRACT.- Pescador C.A., Oliveira E.C., Pedroso P.M.O., Bandarra P.M., Okuda L.H., Corbellini L.G. & Driemeier D. 2007. [Reproductive losses linked to *Toxoplasma gondii* infection in goats in southern Brazil.] Perdas reprodutivas associadas com infecção por *Toxoplasma gondii* em caprinos no sul do Brasil. *Pesquisa Veterinária Brasileira* 27(4):167-171. Departamento de Patologia Clínica Veterinária, Faculdade de Veterinária, Universidade Federal do Rio Grande do Sul, Av. Bento Gonçalves 9090, Porto Alegre, RS 91540-000, Brazil. E-mail: davetpat@ufrgs.br

Toxoplasma gondii was implicated with reproductive losses in a goat herd in Rio Grande do Sul, Brazil. Gross changes were present in 2 out of 6 fetuses/offsprings submitted for diagnosis and included enlarged, pale mesenteric lymph nodes, and edematous, mottled red and tan lungs. Microscopic changes were observed in most fetuses and were especially characterized by lymphoplasmacytic infiltration in the brain and lungs. Other histological changes included lymphoplasmacytic interstitial nephritis, necrotizing lymphadenitis and periportal lymphoplasmacytic cell infiltrates. While bacteriological and direct immunofluorescent antibody tests for *Leptospira* sp. were negative in samples from all cases, immunohistochemical and PCR procedures for *Toxoplasma gondii* reacted positively in most of them. Antibody titles against *T. gondii* varying from 1:512 to 1:2048 were detected in serum samples from the mother goats of these aborted (1), stillborn (3) or dead newborn (2) kids. This paper describes the clinical, pathological, serological, molecular and immunohistochemical findings of a *Toxoplasma gondii*-infected goat flock.

INDEX TERMS: Abortion, goat, reproductive losses, stillborn, *Toxoplasma gondii*.

RESUMO.- Infecção por *Toxoplasma gondii* foi associada com perdas reprodutivas em um rebanho caprino no Rio Grande do Sul, Brasil. Lesões macroscópicas foram observadas em dois de seis produtos caprinos enviados para diagnóstico e incluíram linfonodos mesentéricos pálidos e aumentados e pulmões com consistência firme e áreas claras intercaladas com vermelhas. Lesões histológicas, especialmente caracterizadas por infiltrados linfoplasmocitários no cérebro e pulmões, foram observadas em todos os fetos. Nefrite intersticial linfoplasmociti-

tária, linfadenite necrosante e hepatite periportal linfoplasmocitária também foram observadas. Enquanto tanto o exame bacteriológico quanto o teste de imunofluorescência direta para *Leptospira* sp. foram negativos em todos os casos, a PCR e a imunistoquímica resultaram positivamente para *T. gondii* em quase todas as amostras testadas. Anticorpos anti-*T. gondii*, em titulações de 1:512 a 1:2048, foram detectados nas amostras de soro sanguíneo das cabras que pariram natimortos (3), abortaram (1) ou cujos neonatos morreram (2). Este trabalho descreve os achados clínicos, patológicos, sorológicos, imunistoquímicos e de PCR observados em um rebanho caprino infectado por *T. gondii*.

TERMOS DE INDEXAÇÃO: Aborto, caprino, natimorto, perdas reprodutivas, *Toxoplasma gondii*.

INTRODUÇÃO

Toxoplasma gondii é um coccídeo intracelular obrigatório com distribuição mundial e capacidade de causar doença em humanos, pequenos ruminantes e vários outros mamíferos (Massala

¹ Recebido em 7 de outubro de 2006.

Aceito para publicação em 12 de dezembro de 2006.

² Departamento de Patologia Clínica Veterinária, Faculdade de Veterinária, Universidade Federal do Rio Grande do Sul (UFRGS), Av. Bento Gonçalves 9090, Porto Alegre, RS 91540-000, Brasil. *Autor para correspondência: davetpat@ufrgs.br

³ Laboratório de Vírus de Bovídeos, Instituto Biológico, Av. Conselheiro Rodrigues Alves 1252, São Paulo, SP 04014-002, Brasil. E-mail: okuda@biologico.sp.gov.br

⁴ Departamento de Medicina Veterinária Preventiva, Faculdade de Veterinária, UFRGS.

et al. 2003). A toxoplasmose tem sido identificada como uma das maiores causas de problemas reprodutivos em ovinos e caprinos na Grã-Bretanha, Noruega, Austrália, Nova Zelândia, nos EUA e no Uruguai, assim como em outros países (Blewett & Watson 1984, Dubey & Beattie 1988, Skjerve et al. 1998, Freyre et al. 1999, Borde et al. 2006). No Brasil, estudos realizados especialmente em pequenos ruminantes têm detectado prevalências de 28,9-92,4% de anticorpos anti-*T.gondii* nos rebanhos (Amaral et al. 1978, Chiari et al. 1987, Sella et al. 1994, Gondim et al. 1999, Silva et al. 2003, Maciel & Araújo 2004). A infecção por *T. gondii* pode causar reabsorção fetal, aborto em diferentes idades gestacionais, mumificação fetal, natimortalidade ou mortalidade perinatal (Blewett 1983). A história clínica, a detecção de anticorpos específicos no rebanho e a observação de lesões histológicas características na placenta e no cérebro de fetos abortados ou natimortos, bem como a utilização das técnicas de imunistoquímica e PCR em amostras de tecidos fetais (Dubey et al. 1987, Buxton 1991, Owen et al. 1998, Hurtado et al. 2001) fundamentam o diagnóstico de toxoplasmose. Este trabalho descreve os achados clínicos, patológicos, sorológicos, moleculares e imunistoquímicos observados em um rebanho caprino infectado por *T. gondii*.

MATERIAL E MÉTODOS

Em outubro de 2005, três neonatos (mortos), três natimortos e um abortado (mumificado) caprinos da raça Boer foram encaminhados ao Setor de Patologia Veterinária (SPV), UFRGS, para diagnóstico. Fragmentos de diversos órgãos foram coletados durante a necropsia, fixados em formalina tamponada a 10%, processados pelos métodos convencionais para histologia e corados com hematoxilina-eosina. Impressões de seções de rim foram testadas pela imunofluorescência direta para *Leptospira* sp com anticorpo comercial multivalente na diluição de 1:20 (Miller et al. 1989). Fragmentos de fígado, pulmão e conteúdo abomasal foram coletados para bacteriologia (aeróbio e *Brucella* sp). O cultivo aeróbio foi realizado em ágar sangue ovino (5%) e a tentativa de isolamento de *Brucella* sp em meio-base de ágar sangue (Alton et al. 1988, Timoney et al. 1988) crescido com 5% de sangue ovino e antibióticos. Fragmentos de cérebro foram submetidos aos testes imunistoquímicos com anticorpos policlonais anti-*T.gondii* e anti-*N.caninum* na diluição de 1:1000. DAB foi o cromógeno. Controles positivos foram inseridos simultaneamente com as lâminas testadas. Amostras de cérebro, fígado e coração, coletadas à necropsia em ependorfs e conservadas a -20°C, foram submetidas à técnica de *nested*-PCR para *T. gondii* (Lin et al. 2000) no Laboratório de Vírus de Bovídeos, Instituto Biológico, São Paulo. A extração do DNA foi obtida por Trizol LS (Invitrogen®). Os primers utilizados foram TOXO-1; 5'-GGAAGTGCATCCGTTTCATGAG-3' e primer reverso TOXO 2; 5'-TCTTTAAAGCGTTCGTGGTC-3'; a leitura foi feita em gel de agarose 2%. Amostras de soro sanguíneo das mães dos produtos enviados foram testadas para *Toxoplasma gondii* (Hemaglutinação indireta) e vírus da Artrite e Encefalite Caprina (CAEV) pela técnica de Agar Gel Imunodifusão.

RESULTADOS

O rebanho possuía, em 2005, um total de 240 cabras da raça Boer, sendo 180 fêmeas e 60 machos. Os problemas reprodutivos estavam sendo observados por mais de um ano e não havia nenhum registro de vacinação no rebanho, apenas de dosificações com anti-helmínticos. De 70 fêmeas

preenhas em 2005, 20 abortaram (três mumificados), tiveram produtos natimortos ou que morreram logo após o parto. Seis desses 20 casos foram enviados ao SPV para diagnóstico. Alterações macroscópicas foram vistas somente em dois animais e se caracterizaram por linfonodos mesentéricos pálidos e aumentados (Caso 1) e pulmões com edema e áreas avermelhadas intercaladas com áreas claras (Casos 1 e 5). Na microscopia, as alterações no sistema nervoso central foram encefalite não supurativa multifocal moderada com necrose (Fig.1), (Casos 1, 3 e 4), meningoencefalite não supurativa multifocal moderada associada a meningite não supurativa focalmente extensa e acentuada (Caso 5), gliose multifocal leve (Caso 6) e mielite não supurativa multifocal moderada (Caso 2). Dois padrões de pneumonia foram observados: pneumonia intersticial piogranulomatosa difusa moderada com presença de células gigantes (Caso 1) e pneumonia intersticial mononuclear com área de necrose (Fig.2) difusa moderada (Casos 3 e 4). No Caso 1, havia hepatite mononuclear periportal leve, miocardite mononuclear leve, nefrite intersticial mononuclear multifocal moderada e linfadenite

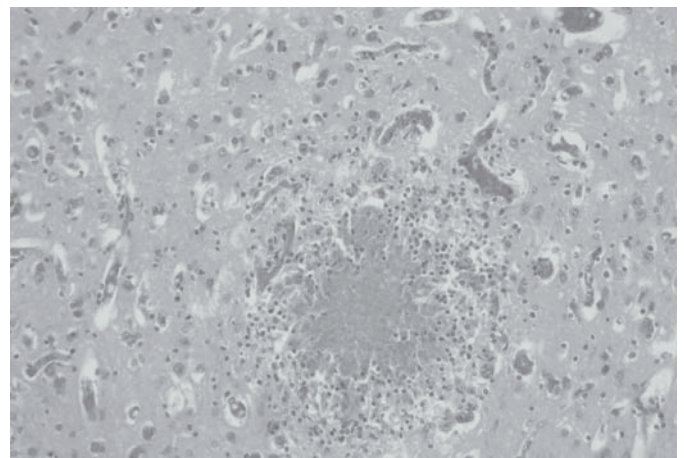


Fig.1. Encefalite necrosante não supurativa focal acentuada (Caso 3). HE, obj.20.

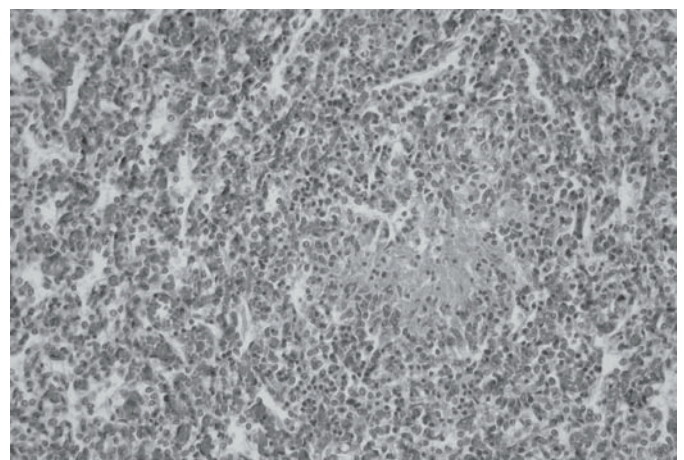
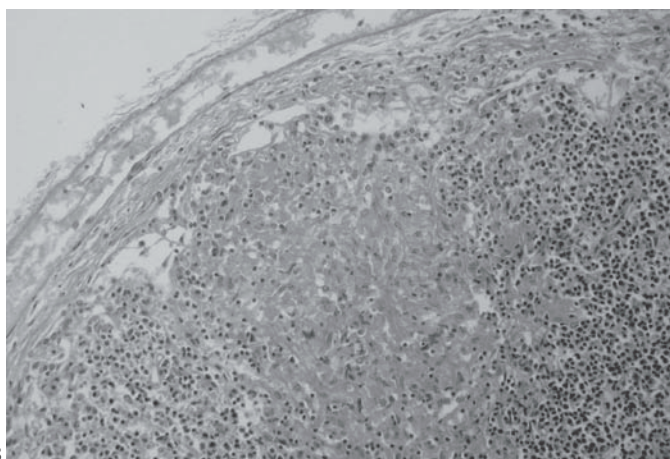
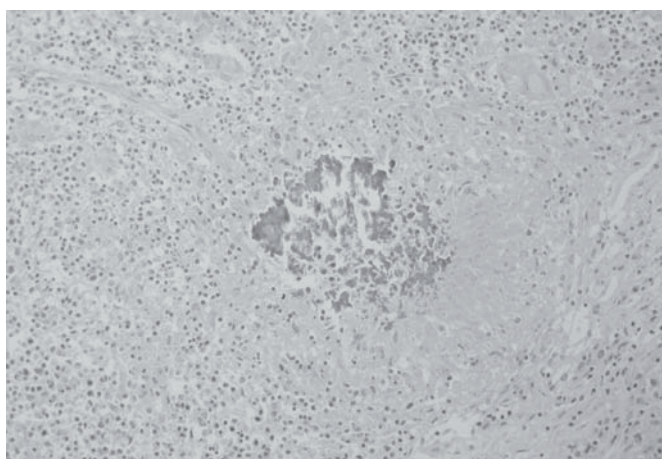


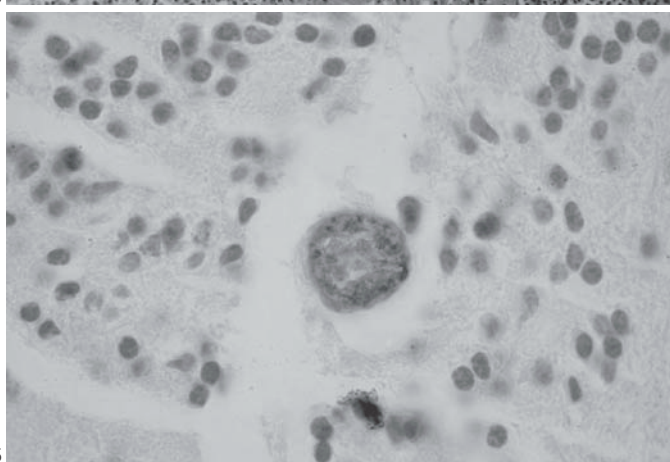
Fig.2. Pneumonia intersticial mononuclear associada à necrose focal (Caso 4). HE, obj.20.



3



4



5

Fig.3. Linfadenite granulomatosa focal subcapsular (Caso 1). HE, obj.40.

Fig.4. Linfadenite granulomatosa com necrose caseosa e mineralização (Caso 1). HE, obj.20

Fig.5. Imunoistoquímica anti-*Toxoplasma gondii* em cérebro de feto caprino. Presença de cisto marcado com DAB (Caso 1). Obj.100.

granulomatosa multifocal acentuada (Fig.3 e 4). A imunoistoquímica para *T. gondii* foi positiva somente no Caso 1, em cujo foco de encefalite foram observados grupos de taquizoítos e cistos (Fig.5). Todas as amostras testadas na imunoistoquímica anti-*N. caninum* foram negativas. Exceto pelo caso 1 (que não

foi testado), os demais foram positivos no teste de *nested*-PCR para *T. gondii*. O produto de amplificação esperado foi 98pb. No Quadro 1 está apresentada a síntese dos achados histopatológicos, imunoistoquímicos e de *nested*-PCR bem como a sorologia por hemaglutinação indireta para *T. gondii* das amostras das mães dos fetos enviados. A imunodifusão para CAEV foi negativa nas amostras dos seis casos, assim como a bacteriologia e a imunofluorescência direta para *Leptospira* sp.

Quadro 1. Achados clínicos, histopatológicos, imunoistoquímicos e moleculares em seis fetos caprinos natimortos, neonatos ou abortados e títulos sorológicos anti-*Toxoplasma gondii* das respectivas mães

Caso	Categoria	Sexo, idade	Títulos Ac mães (HI)	Órgãos examinados ^a	Alterações histopatológicas (HE)	Testes para <i>T. gondii</i>	
						IHQ	<i>Nested</i> -PCR
1	Neonato	Macho, 8 dias	1:2048	CE, C, R, T, F, LN, P, MM, B.	Encefalite não supurativa e malácia multifocal, miocardite mononuclear, nefrite intersticial mononuclear multifocal, hepatite periportal mononuclear, linfadenite granulomatosa multifocal e pneumonia intersticial piogranulomatosa difusa	+	Não realizado
2	Natimorto	Macho, Nd ^b	1:2048	CE, ME, C, MM, T, P, R.	Mielite não supurativa multifocal	-	+
3	Natimorto	Fêmea, Nd	1:2048	CE, F, C, P, MM, R, T, B.	Encefalite não supurativa e malácia multifocal e pneumonia intersticial mononuclear difusa	-	+
4	Natimorto	Macho, Nd	1:512	CE, R, F, C, ME, MM, B.	Encefalite não supurativa e malácia multifocal, pneumonia intersticial mononuclear difusa e necrose de folículos linfóides do baço	-	+
5	Neonato	Macho, 3 dias	1:2048	CE, ME, P, R, MM, T, B e C.	Meningoencefalite não supurativa multifocal e meningite não supurativa focalmente extensa	-	+
6	Aborto*	Nd, 3 fetos mumificados	1:2048	CE, F, R, PL e P.	Gliose multifocal	-	+

^a CE= cérebro, C= coração, R= rim, T= timo, F= fígado, LN= linfonodo mesentérico, P= pulmão, MM= músculo esquelético, B= baço, ME= medula espinhal, PL= placenta, ^bNd = Não determinada.

DISCUSSÃO

Abortos por *Toxoplasma gondii* têm distribuição mundial e taxas de prevalência que variam de 6.4- 27.2% (Bekele & Kasali 1989, Chanton-Greutmann et al. 2002, Masala et al. 2003, Sharma et al. 2003). Quadros clínico-patológicos diversos têm sido associados com a doença (Burrige 1980). Entretanto, perdas reprodutivas tais como morte embrionária, morte fetal, mumificação, aborto, natimortalidade e morte neonatal são os achados mais comuns (Blewett 1983, McSparran et al. 1985), tendo sido também nesse estudo os achados clínicos observados. Os achados clínicos, macroscópicos, histopatológicos, sorológicos, imunistoquímicos e moleculares foram característicos da infecção por *Toxoplasma gondii*. Em geral, lesões em tecidos fetais são achados microscópicos, particularmente observadas no cérebro, fígado e pulmão (Hartley & Kater 1963, Beverley et al. 1971, Dubey & Beattie 1988). Encefalite não supurativa e gliose multifocal têm sido frequentemente descritas nas perdas por *Toxoplasma* sp. (Munday & Mason 1979, Dubey & Bettie 1988, Buxton 1991), o que também foi confirmado aqui. Áreas branco-amareladas com cerca de 2mm de diâmetro nos cotilédones da placenta (Hartley & Kater 1963, Beverley et al. 1971), microscopicamente correspondentes a áreas de necrose e mineralização, também têm sido descritas (Dubey 1980). Tais achados não foram confirmados, pois nenhuma alteração foi observada em apenas uma placenta enviada para diagnóstico. Animais jovens, imunodeprimidos e com infecção sistêmica por *Toxoplasma gondii* geralmente desenvolvem pneumonia intersticial, hepatite necrosante focal, linfadenite, miocardite e meningoencefalite não supurativa (Dubey et al. 1987, Hartley & Dubey 1991, Barker et al. 1992, Reddacliff et al. 1993). Essas alterações foram vistas nos Casos 1 e 5, ambos neonatos de 8 e 3 dias de idade, respectivamente, e que nasceram fracos e morreram subsequentemente. Não foram observados cistos de *T. gondii* nas colorações de hematoxilina-eosina, o que pode estar relacionado à dificuldade de detectar cistos degenerados em colorações histológicas rotineiras (Ugla et al. 1987).

Técnicas sorológicas têm sido implementadas para detectar anticorpos de *T. gondii* em amostras de soro sanguíneo de animais adultos (Wilson et al. 1990, Figueiredo et al. 2001, Massala et al. 2003). A hemaglutinação indireta tem sido o teste mais utilizado devido à rapidez de execução e baixo custo (Chang et al. 1985). Os altos títulos de anticorpos maternos contra *T. gondii* não foram associados com histórico de vacinação, devendo, portanto estarem associados com infecção. Nesse sentido, a sorologia das mães contribuiu para o diagnóstico da doença no rebanho. A detecção de *T. gondii* nos tecidos fetais foi obtida por imunistoquímica e nested-PCR em fragmentos de cérebro, fígado e coração. Estudos têm ressaltado a importância da técnica de PCR para o diagnóstico complementar de toxoplasmose, inclusive com potencial para aplicação na rotina. A técnica tem sido intensivamente utilizada por pesquisadores (Lin et al. 2000, Masala et al. 2003, Sreekumar et al. 2004) devido à alta sensibilidade que tem demonstrado em comparação com a imunistoquímica, aspecto que também foi confirmado nesse relato. As infecções por *Sarcocystis* sp, *Neospora caninum* e vírus da CAEV devem

ser consideradas no diagnóstico diferencial de *Toxoplasma gondii*. A infecção por *Sarcocystis* sp foi descartada, pois os protozoários não foram encontrados no interior de células endoteliais, nem apresentaram formato em roseta, característica morfológica marcante de *Sarcocystis* sp. A infecção por *Neospora caninum* em caprinos tem sido esporadicamente descrita (Corbellini et al. 2001), mas também foi descartada pela imunistoquímica (Dubey 1977). A possibilidade de infecção por CAEV foi considerada em função da malácia que acompanhava a encefalite na maioria dos casos, porém o resultado sorológico negativo em todos os animais do rebanho a excluiu. A forma de infecção desse surto não pode ser determinada, mas a ingestão de oocistos de *T. gondii* que passa a ser liberado nas fezes de gatos é considerada a principal fonte de infecção (Dubey & Bettie 1988) e, pelo menos dois gatos eram mantidos na propriedade. Em consequência dos resultados observados, ressalta-se a necessidade de incluir *Toxoplasma gondii* entre as causas de perdas reprodutivas em caprinos no Brasil.

Agradecimentos. - À Professora Ana Paula Ravazzolo, do Laboratório de Virologia da Faculdade de Veterinária, UFRGS, pelos exames para vírus da Artrite e Encefalite Caprina e à Dra. Rovaina L. Doyle, do Laboratório de Sorologia do Centro de Pesquisa Veterinária Desidério Finamor (CPVDF) pela realização dos testes de hemaglutinação indireta para *Toxoplasma gondii*. Este estudo foi financiado pela CAPES e pelo CNPq.

REFERÊNCIAS

- Alton G.G., Jones L.M., Angus R.D. & Verger J.M. 1998. Techniques for the Bucellosis Laboratory. Institut National de la Recherche Agronomique, Paris, p.169-174.
- Amaral V., Santos S.M. & Rebouças M.M. 1978. Sobre a prevalência de anticorpos anti-toxoplasma em soros de caprinos e ovinos procedentes respectivamente dos Estados da Bahia e Rio Grande do Sul. *Biológico* 44:331-340.
- Barker I.K., Druemel A.A. & Palmer N. 1992. The alimentary system, p.1- 308. In: Jubb K.V.C., Kennedy P.C. & Palmer, N. (ed.), *Pathology of Domestic Animals*. Vol.2. 4th ed. Academic Press, San Diego. 747p.
- Bekele T. & Kasali O.B. 1989. Toxoplasmosis in sheep, goats and cattle in central Ethiopia. *Vet. Res. Commun.* 13:371-375.
- Beverley J.K.A., Watson W.A. & Spence, J.B. 1971. The pathology of the foetus in ovine abortion due to toxoplasmosis. *Vet. Rec.* 88:174-178.
- Blewett D.A. 1983. The epidemiology of ovine toxoplasmosis. I. The interpretation of data for the prevalence of antibody in sheep and other host species. *Brit. Vet. J.* 139:537-545.
- Blewett D.A. & Watson W.A. 1984. The epidemiology of ovine toxoplasmosis. III. Observations on outbreaks of clinical toxoplasmosis in relation to possible mechanisms of transmission. *Brit. Vet. J.* 140:54-63.
- Borde G., Lowhar G. & Adesiyun A. 2006. *Toxoplasma gondii* and *Chlamydophila abortus* in caprine abortions in Tobago: a sero-epidmiological study. *J. Vet. Med. B.* 53(4):188-194.
- Burrige J.J. 1980. Toxoplasmosis. *Compend. Contin. Educ. Vet. Pract.* 5:456-462.
- Buxton D. 1991. Toxoplasmosis, p.49-58. Martin W.B. & Aiken I.D. (ed.), *Diseases of Sheep*. Blackwell Scientific Publications, Oxford.
- Chang G.N., Nemzek J.A., Tjostem J.L. & David A.G. 1985. Simple hemagglutinating inhibition test for the diagnosis of toxoplasmosis. *J. Clin. Microbiol.* 21(2):180-183.
- Chanton-Greutmann H., Thoma R., Corboz L., Lorel N. & Pospischil A. 2002. Abortion in small ruminants in Switzerland: investigations during two lambing seasons (1996-1998) with special regard to clamydial abortions. *Schweiz. Arch. Tierheilkd.* 144(9):483-492.

- Chiari C.A., Lima W.S., Lima J.D. & Antunes C.M.F. 1987. Soro-epidemiologia da toxoplasmose caprina em Minas Gerais, Brasil. Arq. Bras. Med. Vet. Zootec. 39:587-609.
- Corbellini L.G., Colodel E.M. & Driemeier D. 2001. Granulomatous encephalitis in a neurologically impaired goat kid associated with degeneration of *Neospora caninum* tissue cysts. J. Vet. Diagn. Invest. 13(5):416-419.
- Dubey J.P. 1977. *Toxoplasma*, Hammondia, Besnoitia, Sarcocystis, and Other Tissue Cyst-Forming Coccidia of Man and Animals, p.101-237. Kreier J.P. (ed.), Parasitic Protozoa. Vol.3. Academic Press, New York.
- Dubey J.P. 1980. Persistence of encysted *Toxoplasma gondii* in caprine livers and public health significance of toxoplasmosis in goats. J. Am. Vet. Med. Assoc. 177(12):1203-1207.
- Dubey J.P. & Beattie C.P. 1988. *Toxoplasmosis of Animals and Man*. Boca Raton, CRC Press, Florida, 220p.
- Dubey J.P., Emond J.P., Desmontis G. & Anderson, W.R. 1987. Serodiagnosis of postnatally and prenatally induced toxoplasmosis in sheep. Am. J. Vet. Res. 48:1239-1243.
- Figueiredo J.F., Silva D.A.O., Cabral D.D. & Mineo, J.R. 2001. Seroprevalence of *Toxoplasma gondii* infection in goats by the indirect haemagglutination, immunofluorescence and immunoenzymatic tests in the region of Uberlândia, Brazil. Mem. Inst. Oswaldo Cruz 96(5):687-692.
- Freyre A., Bonino J., Falcon J., Castells D., Correa D. & Casaretto A. 1999. The incidence and economic significance of ovine toxoplasmosis in Uruguay. Vet. Parasitol. 81:85-88.
- Gondim L.F.P., Barbosa Jr. H.V., Ribeiro Filho C.H.A. & Saeki H. 1999. Serological survey of antibodies to *Toxoplasma gondii* in goats, sheep, cattle and water buffaloes in Bahia State, Brazil. Vet. Parasitol. 82:273-276.
- Hartley W.J. & Kater J.G. 1963. The pathology of *Toxoplasma* infection in the pregnant ewe. Res. Vet. Sci. 4:326-332.
- Hartley W.J. & Dubey J.P. 1991. Fatal toxoplasmosis in some native Australian birds. J. Vet. Diagn. Invest. 3:167-169.
- Hurtado A., Aduriz G., Moreno B., Barandika J. & Garcia-Perez A.L. 2001. Single tube nested PCR for the detection of *Toxoplasma gondii* in fetal tissues from naturally aborted ewes. Vet. Parasitol. 102:17-27.
- Lin M.H., Chen T.C., Kuo T.T., Tseng C.C. & Tseng C.P. 2000. Real time PCR for quantitative detection of *Toxoplasma gondii*. J. Clin. Microbiol. 38(11):4121-4125.
- Maciel K.P. & Araújo F.A.P. 2004. Inquérito sorológico para detecção de anticorpos de *Toxoplasma gondii* em caprinos (*Capra hircus*) criados nos municípios de Gravataí e Viamão, região da Grande Porto Alegre, Rio Grande do Sul, Brasil. Revta Ciênc. Agrovét., Lages, 3(2):121-125.
- Massala G., Porcu R., Madau L., Tanda A., Ibba B., Satta G. & Tola S. 2003. Survey of ovine and caprine toxoplasmosis by IFAT and PCR assays in Sardinia Italy. Vet. Parasitol. 117:15-21.
- McSporran K.D., McCaughan C., Currall J.H.S. & Demsteegt A. 1985. Toxoplasmosis in goats. N. Z. Vet. J. 33(3):39-40.
- Miller D.A., Wilson M.A. & Kirkbride C.A. 1989. Evaluation of multivalent *Leptospira* fluorescent antibody conjugates of general diagnostic use. J. Vet. Diagn. Invest. 1:146-149.
- Munday B.L. & Mason R.W. 1979. Toxoplasmosis as a cause of perinatal deaths in goats. Aust. Vet. J. 55:485-487.
- Owen M.R., Clarkon M.J., & Tree A.J. 1998. Diagnosis of toxoplasma abortion in ewes by polymerase chain reaction. Vet. Rec. 25:445-448.
- Reddacliff G.L., Hartley W.J., Dubey J.P. & Cooper D.W. 1993. Pathology of experimentally-induced, acute toxoplasmosis in macropods. Aust. Vet. J. 70:4-6.
- Sella M.Z., Navarro I.T., Vidotto O., Freire R.L. & Shida P.N. 1994. Epidemiologia da toxoplasmose caprina: levantamento sorológico do *Toxoplasma gondii* em caprinos leiteiro na microrregião de Londrina, Paraná, Brasil. Revta Bras. Parasitol. Vet. 3(1):13-16.
- Sharma S.P., Baipoledi E.K., Nyange J.F. & Tlagae L. 2003. Isolation of *Toxoplasma gondii* from goats with history of reproductive disorders and the prevalence of toxoplasma and chlamydial antibodies. Onderstepoort J. Vet. Res. 70(1):65-68.
- Silva, A.V., Cunha, L.P., Meireles, L.R., Gottschalk, S., Mota, R.A. & Langoni, H. 2003. Toxoplasmose em ovinos e caprinos: estudo sorológico em duas regiões do estado de Pernambuco, Brasil. Ciência Rural, Santa Maria, 33(1):115-119.
- Skjerve E., Waldeland H., Nesbakken T. & Kapperund G. 1998. Risk factors for the presence of antibodies to *Toxoplasma gondii* in Norwegian slaughter lambs. Prev. Vet. Med. 35:219-227.
- Sreekumar C., Rao J.R., Mishra A.K., Ray D., Joshi P. & Singh R.K. 2004. Detection of toxoplasmosis in experimentally infected goats by PCR. Vet. Rec. 154:632-635.
- Timoney J.F., Gillespie J.H., Scott F.W. & Barlough J.E. 1988. Hagan and Bruner's Microbiology and Infectious Disease of Domestic Animals. 8th ed. Cornell University Press, Ithaca. 951p.
- Uggla A., Sjolund L. & Dubey J.P. 1987. Immunohistochemical diagnosis of toxoplasmosis in fetuses and fetal membranes of sheep. Am. J. Vet. Res. 48:348-351.
- Wilson M., Ware D.A. & Juranek D.D. 1990. Serologic aspects of toxoplasmosis. J. Am. Vet. Med. Assoc. 196(2):277-281.