

**UNIVERSIDADE FERERAL DO RIO GRANDE DO SUL**  
**FACULDADE DE VETERINÁRIA**  
**PROGRAMA DE PÓS-GRADUAÇÃO EM CIÊNCIAS VETERINÁRIAS**

**ESTUDO DA DISTRIBUIÇÃO E DOS TERRITÓRIOS DAS ARTÉRIAS**  
**CEREBRAIS ROSTRAL, MÉDIA E CAUDAL NA SUPERFÍCIE DO**  
**ENCÉFALO EM GRAXAIM-DO-CAMPO (*Pseudalopex gymnocercus*)**

**JUREMA SALERNO DEPEDRINI**

PORTO ALEGRE

2006

**UNIVERSIDADE FERERAL DO RIO GRANDE DO SUL**  
**FACULDADE DE VETERINÁRIA**  
**PROGRAMA DE PÓS-GRADUAÇÃO EM CIÊNCIAS VETERINÁRIAS**

**ESTUDO DA DISTRIBUIÇÃO E DOS TERRITÓRIOS DAS ARTÉRIAS  
CEREBRAIS ROSTRAL, MÉDIA E CAUDAL NA SUPERFÍCIE DO  
ENCÉFALO EM GRAXAIM-DO-CAMPO (*Pseudalopex gymnocercus*)**

**JUREMA SALERNO DEPEDRINI**

Tese apresentada como requisito parcial  
para obtenção do grau de Doutor em  
Ciências Veterinárias, na área de  
Morfologia, Cirurgia e Patologia Animal  
- especialidade Anatomia Animal  
Orientador: Prof. Dr. Rui Campos

Porto Alegre

2006

JUREMA SALERNO DEPEDRINI

ESTUDO DA DISTRIBUIÇÃO E DOS TERRITÓRIOS DAS ARTÉRIAS  
CEREBRAIS ROSTRAL, MÉDIA E CAUDAL NA SUPERFÍCIE DO ENCÉFALO  
EM GRAXAIM-DO-CAMPO (*Pseudalopex gymnocercus*)

Aprovada em .....

APROVADO POR:

---

Prof. Dr. Rui Campos  
Orientador e Presidente da Comissão

---

Prof. Dr.  
Membro da Comissão

---

Prof. Dr.  
Membro da Comissão

---

Prof. Dr.  
Membro da Comissão

À inesquecível

*Professora Dra. Tânia Lindemann*

“...a luz de uma estrela permanece por  
muitos anos, é inútil tentar apagar...”

## AGRADECIMENTOS

Agradeço a “*Deus*” por guiar meus passos e colocar em meu caminho “*pessoas especiais*” que cooperaram das mais diversas formas na construção deste trabalho.

Ao professor doutor *Rui Campos*, meu orientador, que faz da anatomia uma arte, que transforma uma pedra bruta em um belo diamante, expresse minha sincera gratidão, por merecer seus ensinamentos, sua confiança, dedicação, paciência e amizade.

À *Luis Afonso Adornes Depedrini*, meu marido, meu melhor amigo e companheiro de todas as horas, agradeço por ter sempre a sua ajuda, o seu carinho e amor.

À minha *família* pelas lições de vida, pelo carinho, solidariedade e compreensão dedicados para que mais esta etapa fosse vencida.

Aos *professores* do Programa de Pós-graduação da UFRGS, pelos ensinamentos ministrados neste curso.

À *Universidade Federal do Rio Grande do Sul – UFRGS* pela oportunidade de participar neste curso.

Às *Universidades PUCRS - Uruguaiana, URCAMP – Campus de Alegrete, UFSM*, que sempre buscando qualificar seus docentes, fizeram desta meta um grande incentivo para mim.

Ao *Instituto Brasileiro do Meio Ambiente e dos Recursos Naturais Renováveis - IBAMA* pela concessão da licença para coleta e transporte dos animais, possibilitando a realização desta pesquisa.

Ao *Conselho Nacional de Desenvolvimento Científico e Tecnológico - CNPq* pelo subsídio financeiro.

Às professoras de anatomia da UFRGS, *Dra. Paulete Culau* e *Dra. Sueli Reckziegel*, agradeço pela carinhosa amizade compartilhada ao longo desses anos, pelos ensinamentos que me foram valiosos e que me enriqueceram profissional e espiritualmente.

À querida amiga *Profa. Ana Cristina Pacheco de Araújo*, um exemplo de competência e dedicação, agradeço pelas incontáveis colaborações.

Ao amigo *Prof. Dr. João César Dias Oliveira*, agradeço por seus conselhos, apoio, ajuda e incentivo.

Aos colegas do curso de pós-graduação em anatomia da UFRGS, *Patrícia Bastos Nascimento*, *Rodrigo Cavalcanti de Azambuja* e *Lygia* por todas colaborações e por tornarem nossos dias de convívio tão agradáveis.

Aos funcionários dos laboratórios de anatomia animal *José Luis Soares Rocha* – PUCRS Campus Uruguaiana e *Jorge Corso* - UFRGS, pelos auxílios e amizade.

Aos funcionários da biblioteca da UFRGS, *Ana Vera Finardi Rodrigues* e *Ronaldo Jesus Fernandes Oliveira*, pela cooperação na busca de informações bibliográficas.

Ao acadêmico de Medicina Veterinária da UFRGS *Thomas Marks* pelo auxílio das versões dos trabalhos em inglês.

## SUMÁRIO

LISTA DE FIGURAS .....	9
RESUMO .....	13
ABSTRACT .....	14
<b>1 INTRODUÇÃO .....</b>	<b>15</b>
<b>2 REVISÃO BIBLIOGRÁFICA .....</b>	<b>17</b>
<b>2.1 Considerações Sobre Répteis .....</b>	<b>17</b>
<b>2.2 Considerações Sobre Marsupiais .....</b>	<b>20</b>
<b>2.3 Considerações Sobre Canídeos .....</b>	<b>22</b>
<b>2.4 Considerações Sobre Símios .....</b>	<b>35</b>
<b>3 MATERIAL E MÉTODO .....</b>	<b>37</b>
<b>4 RESULTADOS .....</b>	<b>39</b>
<b>4.1 Artéria Cerebral Rostral (direita e esquerda) .....</b>	<b>40</b>
<b>4.1.1 Ramos Colaterais da Artéria Cerebral Rostral (direitos e esquerdos) .....</b>	<b>41</b>
<b>4.1.1.1 Artéria Oftálmica Interna (direita e esquerda) .....</b>	<b>41</b>
<b>4.1.1.2 Artéria Etmoidal Interna (direita e esquerda) .....</b>	<b>42</b>
<b>4.1.2 Artéria Comunicante Rostral .....</b>	<b>43</b>
<b>4.1.3 Artéria Inter-hemisférica Rostral (direita e esquerda) .....</b>	<b>44</b>
<b>4.1.3.1 Artéria Rinal (direita e esquerda) .....</b>	<b>46</b>
<b>4.1.3.1.1 Ramos da Artéria Rinal (direitos e esquerdos).....</b>	<b>47</b>
<b>4.1.3.1.1.1 Artéria Lateral do Bulbo Olfatório (direita e esquerda) .....</b>	<b>47</b>
<b>4.1.3.1.1.2 Artéria Hemisférica Frontal (direita e esquerda) .....</b>	<b>49</b>
<b>4.1.3.1.1.3 Artéria Medial do Bulbo Olfatório (direita e esquerda) .....</b>	<b>51</b>
<b>4.1.3.2 Artéria Hemisférica Rostral (direita e esquerda) .....</b>	<b>52</b>
<b>4.1.3.3 Artéria Hemisférica Medial Rostral (direita e esquerda) .....</b>	<b>53</b>
<b>4.1.4 Ramos para a Região do Páleo-palio (direitos e esquerdos) .....</b>	<b>56</b>
<b>4.1.5 Anastomoses da Artéria Cerebral Rostral com: .....</b>	<b>56</b>
<b>4.1.6 Território da Artéria Cerebral Rostral .....</b>	<b>57</b>
<b>4.2 Artéria Cerebral Média (direita e esquerda).....</b>	<b>57</b>
<b>4.2.1 Ramos Colaterais da Artéria Cerebral Média (direitos e esquerdos).....</b>	<b>58</b>
<b>4.2.1.1 Artéria Coriídea Rostral (direita e esquerda).....</b>	<b>58</b>

4.2.1.2 Ramos Centrais da Artéria Cerebral Média (direitos e esquerdos) .....	60
4.2.1.2.1 Ramos Colaterais Centrais Rostrais da Artéria Cerebral Média (direitos e esquerdos) .....	60
4.2.1.2.2 Ramos Colaterais Centrais Caudais da Artéria Cerebral Média (direitos e esquerdos) .....	60
4.2.1.3 Ramos Colaterais Corticais da Artéria Cerebral Média (direitos e esquerdos) .....	61
4.2.1.3.1 Artéria Cerebral Média Bifurcada com Divisão Territorial Rostral e Caudal (direita e esquerda) .....	62
4.2.1.3.2 Artéria Cerebral Média - Eixo Único sem Divisão Territorial (direita e esquerda) .....	68
4.2.2 Anastomoses da Artéria Cerebral Média com: .....	72
4.2.3 Território da Artéria Cerebral Média .....	72
<b>4.3 Artéria Cerebral Caudal (direita e esquerda)</b> .....	72
4.3.1 Ramos Colaterais da Artéria Cerebral Caudal (direitos e esquerdos) .....	74
4.3.1.1 Artéria Tectal Rostral (direita e esquerda) .....	74
4.3.1.2 Ramos para o Lobo Piriforme (direitos e esquerdos).....	75
4.3.1.3 Ramo Coriódio Caudal (direito e esquerdo) .....	77
4.3.2 Ramo Terminal da Artéria Cerebral Caudal (direito e esquerdo) .....	77
4.3.2.1 Artéria Inter-hemisférica Caudal (direita e esquerda) .....	78
4.3.2.2 Ramos Colaterais da Artéria Inter-hemisférica Caudal (direitos e esquerdos) .....	78
4.3.3 Anastomoses da Artéria Cerebral Caudal com: .....	81
4.3.4 Território da Artéria Cerebral Caudal .....	82
<b>5 DISCUSSÃO</b> .....	159
<b>6 CONCLUSÕES</b> .....	174
<b>REFERÊNCIAS</b> .....	180



## LISTA DE FIGURAS

FIGURA 1 – Desenho esquemático das vistas dorsal (A) e lateral direita (B) do encéfalo de graxaim-do-campo indicando a localização das estruturas .....	85
FIGURA 2 – Desenho esquemático das vistas medial direita do hemisfério cerebral (A) e dorsal do tronco do encéfalo (B) de graxaim-do-campo, indicando a localização das estruturas.....	86
FIGURA 3 – Obs. 01 .....	87
FIGURA 4 – Obs. 01 .....	88
FIGURA 5 – Obs. 02 .....	89
FIGURA 6 – Obs. 02 .....	90
FIGURA 7 – Obs. 03 .....	91
FIGURA 8 – Obs. 03 .....	92
FIGURA 9 – Obs. 04 .....	93
FIGURA 10 – Obs. 04 .....	94
FIGURA 11 – Obs. 05 .....	95
FIGURA 12 – Obs. 05 .....	96
FIGURA 13 – Obs. 06 .....	97
FIGURA 14 – Obs. 06 .....	98
FIGURA 15 – Obs. 07 .....	99
FIGURA 16 – Obs. 07 .....	100
FIGURA 17 – Obs. 08 .....	101
FIGURA 18 – Obs. 08 .....	102
FIGURA 19 – Obs. 09 .....	103
FIGURA 20 – Obs. 09 .....	104
FIGURA 21 – Obs. 10 .....	105
FIGURA 22 – Obs. 10 .....	106
FIGURA 23 – Obs. 11 .....	107
FIGURA 24 – Obs. 11 .....	108
FIGURA 25 – Obs. 12 .....	109
FIGURA 26 – Obs. 12 .....	110
FIGURA 27 – Obs. 13 .....	111

FIGURA 28 – Obs. 13 .....	112
FIGURA 29 – Obs. 14 .....	113
FIGURA 30 – Obs. 14 .....	114
FIGURA 31 – Obs. 15 .....	115
FIGURA 32 – Obs. 15 .....	116
FIGURA 33 – Obs. 16 .....	117
FIGURA 34 – Obs. 16 .....	118
FIGURA 35 – Obs. 17 .....	119
FIGURA 36 – Obs. 17 .....	120
FIGURA 37 – Obs. 18 .....	121
FIGURA 38 – Obs. 18 .....	122
FIGURA 39 – Obs. 19 .....	123
FIGURA 40 – Obs. 19 .....	124
FIGURA 41 – Obs. 20 .....	125
FIGURA 42 – Obs. 20 .....	126
FIGURA 43 – Obs. 21 .....	127
FIGURA 44 – Obs. 21 .....	128
FIGURA 45 – Obs. 22 .....	129
FIGURA 46 – Obs. 22 .....	130
FIGURA 47 – Obs. 23 .....	131
FIGURA 48 – Obs. 23 .....	132
FIGURA 49 – Obs. 24 .....	133
FIGURA 50 – Obs. 24 .....	134
FIGURA 51 – Obs. 25 .....	135
FIGURA 52 – Obs. 25 .....	136
FIGURA 53 – Obs. 26 .....	137
FIGURA 54 – Obs. 26 .....	138
FIGURA 55 – Obs. 27 .....	139
FIGURA 56 – Obs. 27 .....	140
FIGURA 57 – Obs. 28 .....	141
FIGURA 58 – Obs. 28 .....	142
FIGURA 59 – Obs. 29 .....	143
FIGURA 60 – Obs. 29 .....	144

FIGURA 61 – Obs. 30 .....	145
FIGURA 62 – Obs. 30 .....	146
FIGURA 63 – Vista ventral (detalhe) do encéfalo de graxaim-do-campo (Obs. 18), para salientar as origens das artérias cerebrais rostral, média e caudal.....	147
FIGURA 64 – Vista medial do hemisfério cerebral direito de graxaim-do-campo (Obs. 16) evidenciando a ramificação padrão das artérias cerebrais rostral e caudal.....	148
FIGURA 65 – Vista ventral (detalhe) do encéfalo de graxaim-do-campo (Obs. 27) para mostrar a ausência da artéria cerebral rostral esquerda.....	149
FIGURA 66 – Vista medial (detalhe) do hemisfério cerebral esquerdo de graxaim-do-campo (Obs. 01) para salientar a duplicidade da artéria inter-hemisférica rostral esquerda.....	150
FIGURA 67 – Vista dorsal dos hemisférios cerebrais de graxaim-do-campo (Obs. 29) evidenciando as anastomoses e os limites territoriais das artérias cerebrais rostral, média e caudal.....	151
FIGURA 68 – Vista lateral esquerda (detalhe) do hemisfério cerebral de graxaim-do-campo (Obs. 16) para mostrar a duplicidade da artéria cerebral média.....	152
FIGURA 69 – Desenhos esquemáticos das vistas laterais esquerdas do hemisfério cerebral de graxaim-do-campo para ilustrar a presença de eixo duplo (A) e eixo único (B) da artéria cerebral média, com suas principais ramificações..	153
FIGURA 70 – Vista lateral direita do hemisfério cerebral de graxaim-do-campo (Obs. 16) salientando a ocorrência de eixo duplo da artéria cerebral média direita.....	154
FIGURA 71 – Vista lateral do hemisfério cerebral direito de graxaim-do-campo (Obs. 19) salientando a presença de eixo único da artéria cerebral média direita .....	155
FIGURA 72 – Vista dorsal do tronco encefálico de graxaim-do-campo (Obs. 24) mostrando a distribuição da artéria tectal rostral.....	156
FIGURA 73 – Vista medial direita (detalhe) do hemisfério cerebral de graxaim-do-campo (Obs. 24) salientando a presença da artéria cerebral caudal direita dupla.....	157
FIGURA 74 – Áreas territoriais das artérias cerebrais rostral (azul), média	

(vermelho) e caudal (verde) em desenhos esquemáticos das vistas ventral (A), lateral direita (B), dorsal direita (C) e medial direita (D) do hemisfério cerebral; vista dorsal (E) do tronco encefálico ..... 158

## RESUMO

Utilizou-se 30 encéfalos de graxaim-do-campo (*Pseudalopex gymnocercus*), injetados com látex corado em vermelho, com objetivo de sistematizar e descrever a distribuição e territórios de vascularização arterial das artérias cerebrais rostral, média e caudal. A artéria cerebral rostral originou-se do ramo rostral da a. carótida interna e seguiu rostromedialmente. Nesse trajeto emitiu as aa. oftálmica interna e etmoidal interna. Em seguida a a. cerebral rostral uniu-se com sua contralateral, formando a a. comunicante rostral, que se bifurcou nas aa. inter-hemisféricas rostrais. A a. inter-hemisférica rostral emitiu as aa. rinal, hemisféricas rostrais e hemisféricas mediais rostrais. Da a. rinal foram originadas as aa. lateral do bulbo olfatório, hemisférica frontal e medial do bulbo olfatório. A a. cerebral rostral e suas ramificações, ao cursarem na face ventral do hemisfério cerebral, emitiram ramos para o páleo-palio. O território de vascularização da a. cerebral rostral compreendeu a fossa lateral do cérebro, os dois terços mediais do triângulo olfatório, os tratos olfatórios lateral e medial, o tubérculo olfatório, a área paraolfatória, o pedúnculo olfatório, o bulbo olfatório, os dois terços rostrais da face medial do hemisfério cerebral e na face convexa do hemisfério cerebral parte do giro pró-reus, os giros pré-cruzado e pós-cruzado e os dois terços rostrais do giro marginal. A a. cerebral média originou-se do ramo rostral da artéria carótida interna e deu origem aos seguintes ramos: a. coriídea rostral; ramos centrais rostrais e caudais; e ramos corticais. O tronco comum da a. cerebral média antes de ultrapassar o sulco rinal lateral, apresentou com maior frequência um padrão de bifurcação, com divisão territorial, em uma parte rostral e outra caudal. Em menor proporção o tronco comum não bifurcou, ramificando-se em arborescência. O território vascular da a. cerebral média compreendeu a fossa lateral do cérebro, o terço lateral do triângulo olfatório, os dois terços rostrais do lobo piriforme, o trato olfatório lateral, a maior parte da face convexa do hemisfério cerebral, exceto as áreas mais rostromediais do lobo frontal, margeando o sulco endomarginal nos lobos parietal e occipital, e a fissura transversa do cérebro no pólo caudal do hemisfério cerebral. A a. cerebral caudal originou-se do ramo caudal da a. carótida interna, seu eixo principal emitiu como ramos colaterais a a. tectal rostral, ramos para o lobo piriforme, o ramo coriídeo caudal, continuando-se como a. inter-hemisférica caudal, a partir do ponto em que começava a lançar os ramos hemisféricos mediais caudais. O território vascular da a. cerebral caudal compreendeu o terço caudal do lobo piriforme, o colículo rostral, a parte rostral do colículo caudal, o corpo pineal, a estria medular, a habênula, a superfície dorsal do tálamo, os corpos geniculados medial e lateral, o hipocampo, o giro para-hipocampal, os plexos coriídeos do terceiro ventrículo e do ventrículo lateral, o esplênio do corpo caloso, o terço caudal da face medial do hemisfério cerebral e o bordo limitante da face convexa do hemisfério cerebral em seu pólo caudal.

## ABSTRACT

*It was utilized 30 brains of pampas fox (Pseudalopex gymnocercus), injected with red stained latex, aiming to systematize and describe the distribution and arterial vascularization territories of the rostral, middle and caudal cerebral arteries. The rostral cerebral artery originated from the internal carotid artery's rostral branch and continued rostromedially. In this route it emitted the internal ophthalmic and internal ethmoidal arteries. Then, the rostral cerebral artery joined with its contra lateral, forming the rostral communicating artery, which bifurcated as the rostral inter-hemispheric arteries. The rostral inter-hemispheric artery emitted the rhinal, rostral hemispheric and rostral medial hemispheric arteries. From the rhinal artery originated the lateral olfactory bulb, frontal hemispheric and medial olfactory bulb arteries. The rostral cerebral artery and its branches, while coursing the ventral face of the cerebral hemisphere, emitted branches to the paleopallium. The vascularization territory of the rostral cerebral artery comprehended lateral cerebral fossa, two medial thirds of the olfactory trigone, the medial and lateral olfactory tracts, the olfactory tubercle, the paraolfactory area, the olfactory peduncle, olfactory bulb, two rostral thirds of the cerebral hemisphere medial face and, in the convex face of the cerebral hemisphere, part of the prorean gyrus, precruciate and poscruciate gyri and the two rostral thirds of the marginal gyrus. Middle cerebral artery originated from the rostral branch of the internal carotid artery and originated the following branches: rostral choroidal artery; caudal and rostral central branches; and cortical branches. The middle cerebral artery's common trunk, before exceed the rhinal lateral sulcus, presented with a higher frequency a bifurcation pattern, with territorial division, in a rostral and a caudal part. In a lower frequency this trunk did not bifurcated, ramifying in arborescence. The vascular territory of the middle cerebral artery comprehended the lateral brain fossa, the lateral third of the olfactory trigone, two rostral thirds of the piriform lobe, the lateral olfactory tract, most of the convex part of the cerebral hemisphere, except the most rostromedial areas of the frontal lobe, bordering the endomarginal sulcus in the occipital and parietal lobes and the transversal fissure at the caudal pole of the cerebral hemisphere. The caudal cerebral artery originated from the caudal branch of the internal carotid artery, its main axis emitted the rostral tectal artery, branches to the piriform lobe, the caudal choroidal branch, continuing as the caudal inter-hemispheric artery, from where it started emitting the caudal medial hemispheric branches. The vascular territory of the caudal cerebral artery comprehended the caudal third of the piriform lobe, rostral colliculus, the rostral part of the caudal colliculus, pineal body, medular stria, the habenula, the dorsal surface of the thalamus, the medial and lateral geniculate bodies, hippocampus, the parahippocampal gyrus, the choroidal plexus of the third and lateral ventricles, the splenium of corpus callosum, the caudal third of the medial surface of the cerebral hemisphere and the convex face limiting hedge of the cerebral hemisphere in its caudal pole.*

## 1 INTRODUÇÃO

A constante busca da compreensão funcional do sistema nervoso central levou em consequência a um aumento de publicações e de estudos morfológicos sobre a vascularização encefálica. Vários métodos e diferentes espécies animais estão sendo empregados no estudo anatômico dos vasos que fornecem os nutrientes necessários para que o tecido nervoso possa desempenhar suas atividades normais.

Dos estudos iniciais reunindo várias ordens de animais, destacaram-se os trabalhos clássicos de Tandler (1898) alusivo à anatomia comparada e história do desenvolvimento das artérias da cabeça em mamíferos, e o de De Vriese (1905), sobre a significação morfológica das artérias cerebrais, com abordagem filogenética e ontogenética, onde classificou os vários grupos de animais de acordo com o tipo de irrigação encefálica, estas obras mostraram uma grande diversidade de modelos vasculares associados ao desenvolvimento filogenético do encéfalo.

O crescente interesse mundial em investigar a multiplicidade de arranjos morfológicos das artérias cerebrais entre diferentes espécies animais, também é objeto de pesquisa no Brasil, como mostraram os trabalhos de Santos (1987) em equínos da raça Puro Sangue Inglês, Campos (1987, 1990) em *Gallus gallus*, Alcântara (1992, 1997) em cães sem raça definida, Santos (1993) em ovinos, Lindemann (1994, 2002) em gambá, Reckziegel (1994) em capivara, Melo (1996) em bovinos azebuados, Ferreira (1997) em macaco prego, Ferreira (1998) em suínos, Oliveira (2003) em javali, Araújo (2004) em chinchila, Lima (2004) em gatos e Azambuja (2006) em nutria.

Com esse propósito foi realizado um primeiro estudo (DEPEDRINI, 2001 e DEPEDRINI e CAMPOS, 2003) que sistematizou as artérias da base do encéfalo em graxaim-do-campo e estabeleceu um modelo padrão de ocorrência desses vasos nessa espécie animal. Complementando essa investigação nesse mesmo animal, o presente trabalho refere-se à distribuição e os territórios de vascularização das principais artérias que suprem a superfície do encéfalo, as artérias cerebrais rostral, média e caudal.

O *Pseudalopex gymnocercus* ou *Dusicyon gymnocercus*, conhecido popularmente por graxaim-do-campo, é um canídeo silvestre sul-americano encontrado comumente na Argentina, no Paraguai, no Uruguai e nos campos abertos da região Sul

do Brasil. Devido a inexistência de informações sobre a distribuição de suas artérias cerebrais, tanto na bibliografia clássica, assim como em publicações especializadas, os resultados aqui obtidos foram comparados aos de alguns autores que se dedicaram a canídeos, mais especificamente o cão doméstico (*Canis familiaris*), devido sua proximidade taxonômica (TANDLER, 1898; DE VRIESE, 1905; DE LA TORRE, NETSKY e MESCHAN, 1959; DE LA TORRE, MITCHELL e NETSKY, 1962; WILAND, 1973; GILLILAN, 1976; NANDA, 1981; BRENOWITZ e YONAS, 1990; EVANS, 1993; ST-JACQUES, GORCZYCA e MOHR, 1996; ALCÂNTARA e PRADA, 1996; ALCÂNTARA, 1997; ALCÂNTARA, ALMEIDA e MICHALSKI, 2000; KAPOOR, KAK e SINGH, 2003). Na tentativa de explicar como a evolução da irrigação encefálica acompanhou o desenvolvimento cerebral, principalmente no que se refere às novas aquisições evolutivas, foi discutido o padrão de comportamento das artérias cerebrais rostral, média e caudal com os de algumas espécies abaixo e acima na escala zoológica. Para tanto foram incluídos relatos de alguns autores que se dedicaram ao estudo da irrigação arterial encefálica de répteis (BURDA, 1965; FRIZZO *et al.*, 1994), marsupiais (LINDEMANN, 2002; LINDEMANN e CAMPOS, 2002, 2003) e macacos (SHELLSHEAR, 1930), que estudaram tartaruga, gambá e chimpanzé respectivamente. O parâmetro evolutivo da morfologia encefálica de cada um desses animais foi embasado na obra de Beccari (1943). O presente trabalho tem como objetivo sistematizar e descrever a distribuição e os territórios das artérias cerebrais rostral, média e caudal na superfície do encéfalo em graxaim-do-campo (*Pseudalopex gymnocercus*).



## 2 REVISÃO BIBLIOGRÁFICA

Os dados bibliográficos foram organizados agrupando os autores que se dedicaram ao estudo de répteis, marsupiais, canídeos e símios. Num primeiro momento incluiu-se informações relativas à morfologia cerebral, seguido de considerações sobre a vascularização arterial cerebral desses animais.

### 2.1 Considerações Sobre Répteis

Nos relatos de Beccari (1943) sobre a morfologia do cérebro da tartaruga, descreveu que esta espécie possuía um grande bulbo olfatório, e sendo um animal macrosmático tinha uma grande área correspondente a área cortical de páleo-palio, não estando ainda definida como uma área cortical e sim um primórdio. Esta área estendia-se em toda a superfície ventral e na parte lateral da face convexa do hemisfério cerebral. O arquipalio aparecia aqui pela primeira vez na escala zoológica como um córtex desenvolvido e completo. Este animal apresentava na superfície dorsal do hemisfério, entre o hipocampo mais medial e o pré-córtex piriforme (olfativo) mais lateral, uma pequena faixa de palio dorsal, que era o precursor do neopalio, pois estruturalmente o neopalio só se definirá nos mamíferos monotremados em diante. Os hemisférios cerebrais eram tão pouco desenvolvidos que deixavam a mostra dorsalmente o diencéfalo e todo o tecto mesencefálico (lobo óptico).

Burda (1965), estudando o comportamento dos vasos cerebrais em tartarugas do gênero *Pseudemys*, concluiu que a artéria carótida do cérebro bifurcava-se em ramos rostral e caudal: as artérias encefálicas rostral e caudal, respectivamente. A artéria encefálica rostral ao nível da hipófise e lançava a artéria infundibular, que seguia ventralmente lançando pequenos ramos para o infundíbulo e quiasma óptico. A seguir lançava a artéria coriídea lateral que seguia caudomedialmente o pólo do hemisfério cerebral e então anteriormente ao longo da sua parede medial. Essa artéria enviava vários pequenos vasos através do forame de Monro dentro do eixo do plexo coróide do ventrículo lateral e então continuava rostródorsalmente. A coriídea lateral a seguir dividia-se em vários pequenos vasos que formavam numerosas anastomoses com ramos

de outras artérias dentro da fissura intercerebral. Uma grande artéria oftálmica emerge da encefálica rostral, rostral à origem da coriídea anterior.

A artéria encefálica rostral a seguir começava a se encurvar suavemente no sentido medial ao longo da borda do quiasma óptico. Aqui vários vasos grandes eram lançados dorsalmente ao longo da face lateral do hemisfério. O mais proeminente deles era a artéria cerebral média, cujos ramos formavam anastomoses com artérias vizinhas para prover a rica rede vascular para esta região do hemisfério. Além dos ramos que supriam as regiões laterais do hemisfério, a artéria cerebral média também produzia um longo ramo rostral que continuava rostrolateralmente, e eventualmente juntava-se com a artéria etmoidal. Adiante dessa união o ramo anterior era designado como artéria olfatória lateral, esta passava ao longo da face dorsolateral do lobo olfatório e desaparecia próximo a origem do primeiro nervo.

A artéria encefálica rostral (agora denominada de cerebral rostral) continuava medial em torno do quiasma óptico e passava dentro da região ventral da fissura intercerebral, tornando-se completamente escondida na vista ventral o cérebro. Dentro dessa fissura a cerebral rostral se unia com sua correspondente do lado oposto formando a artéria comunicante rostral, que corria rostralmente entre os dois hemisférios para a região do sulco coronal. Esse sulco separava o hemisfério do lobo olfatório.

A artéria comunicante rostral originava as artérias etmoidais direita e esquerda. Cada uma destas imediatamente lançava rostralmente um ramo olfatório medial, o qual seguia rostralmente ao longo da face ventromedial do lobo e do nervo olfatórios. Cada etmoidal continuava lateral e ventral ao lobo, curvava-se dorsalmente ao longo de sua face lateral, juntava-se ao ramo anterior da cerebral média. Após lançar as etmoidais, a comunicante rostral (ainda continuando na fissura intercerebral), curvava-se dorsocaudalmente para se fundir com a porção fundida das duas cerebrais caudais.

A artéria encefálica caudal seguia caudalmente e lançava a artéria cerebral caudal, que passava abaixo do pólo caudal do hemisfério e que continuava ao longo da sua face mediodorsal. Em acréscimo aos numerosos ramos para esta região do hemisfério, a artéria cerebral caudal também lançava um ramo para a epífise e para o plexo coriíde do terceiro ventrículo. A artéria cerebral caudal de ambos os lados seguia rostralmente em íntima associação uma com a outra e eventualmente unia-se para formar um vaso mediano simples. Este último passava ventral e fundia-se com a artéria comunicante rostral. O próximo e maior ramo derivado da encefálica caudal foi a artéria mesencefálica. Esse grande vaso originava-se rostralmente ao III nervo e corria

dorsocaudalmente entre o lobo óptico e o cerebelo. O cérebro médio recebia ramos da artéria mesencefálica, e a maioria destes cursavam obliquamente dorsal e paralelo uns aos outros. Alguns destes ramos também passavam sobre a superfície caudomedial do hemisfério. Quando a artéria mesencefálica alcançava o bordo caudodorsal do cérebro médio, este vaso bifurcava-se em ramos rostral e caudal. O ramo rostral passava medialmente e juntava-se com seu contralateral para formar a artéria epifisial a qual seguia rostralmente entre os lobos ópticos. Após mandar ramos para esta região do cérebro e para o plexo coriódio do terceiro ventrículo, esta artéria finalmente terminava-se na epífise. O ramo caudal da artéria mesencefálica distribuía vasos sobre a região dorsal do cerebelo, uma anastomose formava-se entre os ramos caudais de ambos os lados; cada ramo então continuava ao longo da convexidade caudal do cerebelo e entrava no plexo coriódio do quarto ventrículo.

Frizzo *et al.* (1994), ao pesquisar a irrigação do órgão subfornicial da tartaruga *Crysemys dorbigni*, descreveu que a carótida interna após emergir dentro da cavidade craniana adjacente à hipófise, ao nível da face ventral do quiasma óptico, formava três divisões: terminal, rostral e caudal. O ramo rostral em contato com a face lateral do quiasma óptico projetava-se rostrolateralmente. Ele dava origem à artéria cerebral média. Ao atingir o sulco coronal do bulbo lateralmente, a artéria cerebral rostral lançava dois ramos: um ramo lateral olfatório e um ramo medial que se unia com seu contralateral na linha mediana do sulco para formar a artéria comunicante rostral. Esta curta e ímpar artéria ascendia na fissura inter-hemisférica, onde dava origem a dois ramos, um rostral e outro caudal. Na fissura inter-hemisférica, o ramo caudal anastomosava-se com ramos terminais das artérias cerebrais caudais.

O ramo caudal da artéria carótida interna seguia caudalmente, por curta distância, enviando as artérias coriódica lateral e cerebral caudal, e terminava por dividir-se na artéria mesencefálica e em um ramo medial. O último anastomosava-se com sua homóloga contralateral para dar origem à artéria basilar.

Antes de alcançar o corpo pineal, a artéria cerebral caudal e a artéria mesencefálica anastomosavam-se com uma variedade de outros vasos ao longo de seu curso, ascendendo na fissura cerebral transversa, a qual definia um limite entre o hemisfério cerebral e o lobo óptico. Ao nível de corpo pineal, a artéria cerebral caudal projetava ramos epifisiais e, seguindo sua anastomose com a homóloga contralateral,

continuava-se rostralmente na fissura inter-hemisférica. Seus ramos terminais anastomosavam-se com ramos caudais da artéria comunicante rostral.

Em seu curso, a artéria cerebral caudal lançava ramos ventrais para a tela coriídea do terceiro ventrículo. Próximo ao seu ponto de origem, a artéria coriídea lateral, a qual encontrava-se na fissura transversa do cérebro, recebia anastomoses da artéria cerebral média e alcançava o teto do terceiro ventrículo. Quando passava pelo forame interventricular para o plexo do ventrículo lateral, esta artéria emitia ramos ventrais para o plexo coriíde do terceiro ventrículo.

## 2.2 Considerações Sobre Marsupiais

No estudo da morfologia do cérebro do gambá, Beccari (1943) classificou o encéfalo dessa espécie como macrosmático, sem corpo caloso, que apresentava um enorme bulbo olfatório com um grosso e curto pedúnculo e amplos tratos olfatórios, que distribuíam suas fibras numa enorme área de páleo-palio, correspondente à superfície do trígono olfatório, fossa lateral do cérebro e lobo piriforme. Toda essa ampla área correspondia à base do hemisfério cerebral, estendia-se até a face lateral onde era limitada pelo sulco rinal lateral. Seu arquipalio (hipocampo rostral, dorsal e caudal) era muito desenvolvido, estendia-se na face medial do hemisfério cerebral, desde a área septal até a comissura hipocampal, onde terminava o hipocampo dorsal e iniciava o hipocampo caudal, que se projetava para o interior do hemisfério cerebral formando a porção caudal do assoalho do ventrículo lateral. As únicas comissuras hemisferiais importantes eram as comissuras rostral e hipocampal, já que devido ao pequeno desenvolvimento neopalial não surgiu ainda um corpo caloso. Para o autor a área neopalial era pouco extensa e limitada entre os sulcos rinal lateral e hipocampal, nas faces convexa e medial do hemisfério cerebral, não apresentando sulcos ou cisuras, nem giros, por isso esse animal era considerado lisencefálico.

Lindemann (2002) estudando a distribuição e os territórios das artérias cerebrais rostral, média e caudal e cerebelares rostral, média e caudal na superfície do encéfalo em gambá (*Didelphis albiventris*), concluiu que a artéria cerebral rostral, bifurcou-se nas artérias lateral do bulbo olfatórios e no tronco hemisférico rostral. A artéria lateral do bulbo olfatório representou a continuação do ramo lateral proveniente da bifurcação da artéria cerebral rostral do mesmo antímero, enquanto que o tronco hemisférico rostral

correspondeu ao ramo medial da bifurcação da artéria cerebral rostral, que penetrou no interior da fissura longitudinal cerebral, ventralmente, dirigindo-se para a face medial do hemisfério cerebral onde dividiu-se em dois ramos terminais, as artérias medial do bulbo olfatório e inter-hemisférica rostral. A artéria medial do bulbo olfatório era o ramo rostral da divisão do tronco hemisférico rostral, projetou-se rostralmente distribuindo-se na superfície medial do bulbo olfatório. A artéria inter-hemisférica rostral era o ramo caudal da bifurcação do tronco hemisférico rostral. Projetou-se caudalmente acompanhando o hipocampo rostral, dorsalmente às comissuras rostral e hipocampal. No terço caudal desta face mergulhou na fissura hipocampal, no interior da qual travou anastomoses com ramos terminais da artéria cerebral caudal. A área septal foi irrigada por pequenos ramos provenientes do tronco hemisférico rostral ipsilateral. O território padrão de distribuição da artéria cerebral rostral compreendeu todo o bulbo olfatório, o pedúnculo olfatório, a parte medial da superfície do trígono olfatório, a área septal, as comissuras inter-hemisféricas, os dois terços rostrais da face medial do hemisfério cerebral, incluindo o córtex hipocampal rostral e dorsal e uma estreita área na face dorsolateral do hemisfério margeando a fissura longitudinal dorsal.

Lindemann e Campos (2003) no estudo anatômico da artéria cerebral média do gambá descreveram que essa artéria originou-se do tronco cerebral médio-rostral e percorreu a fossa lateral, contornado rostralmente o lobo piriforme, para projetar-se dorsalmente. Antes de abandonar a base emitiu ramos ventrais rostrais e caudais que se distribuíram no trígono olfatório, no pedúnculo olfatório, no trato olfatório lateral e no lobo piriforme. Em seguida ramificou-se emitindo em seqüência uma série de ramos colaterais dorsolaterais para a face convexa do hemisfério cerebral. Seu ramo terminal geralmente avançou dorsalmente percorrendo o trajeto ao longo da fissura orbital (valécua), distribuindo ramos para a face convexa do hemisfério. E após dar origem aos ramos colaterais hemisféricos, descreveu uma curva no sentido dorsal e avançou sobre a face convexa, percorrendo a fissura orbital, constituindo desse modo seu ramo terminal.

Lindemann e Campos (2002) em seus relatos sobre a anatomia da artéria cerebral caudal na superfície do encéfalo do gambá (*Didelphis albiventris*) descreveram que nessa espécie a artéria cerebral caudal originou-se da artéria comunicante caudal no terço médio dos pedúnculos cerebrais. Dirigiu-se laterodorsalmente contornando os pedúnculos cerebrais para mergulhar no interior da fissura transversa do cérebro. Seu

eixo principal contornou completamente o pedúnculo, em direção ao tecto mesencefálico, quando então se projetou rostromedialmente, passando entre os colículos rostrais e a porção caudolateral do tálamo. Próximo ao tubérculo rostral do tálamo, seu ramo terminal avançou dorsalmente para atingir a porção caudal da face medial do hemisfério cerebral, onde anastomosou-se com o ramo tentorial, formando a artéria inter-hemisférica caudal. Em seu trajeto a artéria cerebral caudal emitiu em seqüência normalmente dois ramos colaterais principais, o ramo hemisférico tentorial e a artéria tectal rostral, respectivamente.

### 2.3 Considerações Sobre Canídeos

Quanto à morfologia do cérebro de carnívoros, Beccari (1943), classificou esse grupo de animais como macrosmáticos, estando em posição intermediária entre mamíferos inferiores e símios, por apresentarem um centro olfativo volumoso, um neopálio amplo e pregueado, com presença de corpo caloso, sendo esse último não tão volumoso quando comparado ao de primatas, em consequência o arquipálio (hipocampo) rostral e dorsal era atrofiado. O mesencéfalo estava completamente encoberto pelos hemisférios cerebrais que cresceram caudalmente.

Tandler (1898) em seu estudo sobre a anatomia comparada dos vasos arteriais da cabeça estudou várias ordens de mamíferos, dentre eles incluiu a ordem de carnívoros, onde relatou sobre o cão doméstico (*Canis familiaris*). Relatou que nessa espécie a artéria carótida interna ao perfurar a dura-máter ao lado da sela túrcica, dividiu-se em um ramo posterior (caudal) e um ramo anterior (rostral). O ramo anterior dividiu-se em artérias do corpo caloso (cerebral rostral) e *fossae sylvii* (cerebral média), e no local da divisão originava-se a artéria oftálmica (interna). Os dois ramos posteriores (caudais) se uniam em uma artéria basilar, após originar a artéria cerebral posterior. O círculo arterial era fechado na parte anterior pela artéria comunicante anterior (rostral).

De Vriese (1905), em seu abrangente estudo filogenético comparado sobre a significação morfológica das artérias cerebrais, em suas considerações sobre *Canis familiaris*, estabeleceu que a artéria carótida interna dessa espécie anastomosava-se com um ramo da artéria meníngea média, perfurava a dura-máter e dividia-se em dois ramos, um rostral e outro caudal. O ramo rostral emitia uma forte artéria cerebral média, um

ramo etmoidal, uma artéria bulbo olfatória lateral (artéria lateral do bulbo olfatório), terminando-se então através da artéria cerebral rostral unida à sua homóloga contralateral por uma artéria comunicante rostral. O ramo caudal unia-se a uma artéria basilar, após ter originado a artéria cerebral caudal. Quanto à significação morfológica das partes que constituíam o círculo arterial cerebral, baseando-se em conhecimentos fornecidos pela filogênese, a autora acrescentou as seguintes observações:

A artéria cerebral posterior (caudal), era no estado primitivo, um ramo colateral do ramo terminal caudal da artéria carótida interna. Em um estágio mais recente, ela era, e formava o limite da anastomose, entre o ramo caudal da artéria carótida interna e o ramo da divisão da artéria basilar. Mais tarde, ela foi a terminação do ramo de divisão desta última e, num estágio ainda mais recente, a artéria cerebral caudal foi um colateral do ramo de divisão dos ramos terminais da artéria basilar. Morfológicamente a artéria cerebral caudal pertencia ao grupo carotídeo e, apenas a seqüência de modificações vasculares secundárias, a fez pertencer ao domínio vertebral.

A artéria cerebral média era nas disposições mais antigas, um ramo colateral do ramo terminal cranial da artéria carótida interna. Nos vertebrados superiores ela perdeu a aparência de um colateral, já que era normalmente tão desenvolvida quanto, ou mais desenvolvida que a artéria cerebral anterior (rostral). Estas eram apenas modificações vasculares secundárias e morfológicas. Porém, declarou incorreto considerar a artéria cerebral média como sendo um ramo terminal da artéria carótida interna.

Artéria cerebral anterior (rostral) era o único ramo terminal anterior (rostral) da artéria carótida interna.

As artérias comunicantes posteriores (caudais) eram os ramos terminais caudais das artérias carótidas internas, elas eram de calibre extremamente variado e, também, eram seguidamente consideradas como ramos colaterais das artérias carótidas internas, baseando-se em sua aparência nos mamíferos superiores, morfológicamente, elas possuíam a significação de ramo terminais.

De La Torre, Netsky e Meschan (1959) no estudo anatômico e angiográfico da circulação intracraniana e extracraniana em cães, utilizaram 18 animais, sendo que em 12 espécimes realizaram uma série de angiografias arteriais, e em seis as artérias encefálicas foram preenchidas com látex ou vinil, para obtenção de modelos anatômicos

dissecados e moldes por corrosão. Em seus resultados mostraram que a artéria carótida interna penetrou no crânio através do forame lácero posterior, percorreu o canal carotídeo, alcançou o seio cavernoso e perfurou a dura-máter. Fora do seio cavernoso, a artéria carótida interna dividiu-se nos ramos anterior (rostral) e posterior (caudal). O ramo posterior, a artéria comunicante posterior, apresentou quase o mesmo diâmetro da artéria carótida interna. O ramo anterior bifurcou-se em artérias cerebrais média e anterior (rostral). A artéria cerebral anterior seguiu medialmente sobre o nervo óptico, lançando neste percurso um fino ramo, a artéria oftálmica interna. A artéria comunicante anterior era mais calibrosa do que a artéria cerebral anterior (rostral), e completava o círculo de Willis. A artéria cerebral anterior deu origem à artéria etmoidal interna.

De La Torre, Mitchell e Netsky (1962) no estudo anatômico e angiográfico do sistema arterial vértebro-basilar do cão, relataram que a divisão final da artéria basilar em duas artérias comunicantes posteriores ocorria ao nível do sulco entre a ponte e o mesencéfalo. A artéria cerebelar rostral e a artéria cerebral caudal foram os dois maiores ramos originados de cada artéria comunicante caudal. A superfície ventral do mesencéfalo era suprida por ramos provenientes da artéria comunicante caudal e ramos mediais da artéria cerebral caudal. A artéria cerebral caudal circundava o pedúnculo cerebral, curvava-se medialmente na face dorsal do tronco do encéfalo, formando quase um círculo completo, circundando a porção mais caudal do tálamo e corpo geniculado lateral, e então passava diretamente caudal na superfície ventral do lobo occipital, próximo da linha mediana para irrigar a face medial e o pólo deste lobo.

Wiland (1973) estudou as variações das artérias da base do encéfalo de cães, utilizando 68 cérebros injetados com látex. Em seus resultados relatou que em 94,2% dos casos a artéria cerebral rostral uniu-se em ambos os lados para formar uma artéria ímpar para o corpo caloso, fechando o círculo arterial cerebral rostralmente. Em apenas 1,4% dos casos ambas as artérias foram unidas pela artéria comunicante rostral. A artéria coriíidea rostral, originada da parte inicial do tronco da artéria cerebral média, em nove casos originou-se do ramo comunicante caudal em um lado. Variações vasculares do círculo arterial cerebral consistiram em uma marcada regressão unilateral da artéria cerebral rostral. Nesses casos a artéria contralateral era fortemente



desenvolvida, continuando como artéria do corpo caloso na foice do cérebro, em 4,4%. Em um cérebro, o ramo comunicante rostral (ramo rostral da artéria carótida interna) dividiu-se primeiro em artéria cerebral média e artéria oftálmica interna. Outra variação verificada pelo autor foi um caso onde a artéria etmoidal nasal, após lançar a artéria oftálmica interna, deu origem a uma artéria cerebral rostral longa, delgada e enrolada. Relatou também que a artéria cerebral rostral direita foi reduzida, em um caso a direita e em outro à esquerda. A artéria cerebral média após alcançar o sulco olfatório deu origem de dois a seis ramos. A artéria cerebral caudal, antes de penetrar sob o lobo piriforme, separou-se em dois ramos, em 17,5% dos machos e em 21,4% das fêmeas essa artéria não se dividiu em um lado.

Gillilan (1976) no estudo sobre o suprimento sangüíneo extracraniano e intracraniano de cães e gatos, utilizou 17 cães, cinco dos quais foram injetados com látex, seis foram injetados com gelatina corada e em seis foram feitos moldes por corrosão, onde relatou que o prosencéfalo do cão era suprido por um par de artérias carótidas internas que perfuraram a dura-máter na margem rostral da sela túrcica, e ramificaram-se em uma divisão rostral e uma divisão caudal, essa última apresentou diâmetro ligeiramente menor. A maior parte da divisão rostral continuou diretamente como artéria cerebral média, lançando a artéria cerebral rostral, menor, a qual curvou-se medialmente, dorsal ao quiasma óptico. A artéria cerebral média dividiu-se em vários ramos secundários. Um grande ramo proximal supriu o bulbo olfatório, o trato olfatório e o tubérculo olfatório. E o ramo mais distal seguiu na fissura silviana e distribuiu-se na face lateral e dorsal do neopálio. Antes de alcançar a linha mediana, a artéria cerebral rostral deu origem a uma pequena artéria oftálmica interna que acompanhava o nervo óptico em direção da órbita. Um ramo pouco maior, a artéria etmoidal interna, surgiu lateral à artéria oftálmica interna e cursou rostralmente em direção à lâmina cribiforme. Extracranialmente esse ramo alcançou o plexo etmóide onde juntou-se à artéria etmoidal externa. Outros pequenos ramos corriam rostralmente próximo da linha mediana para a base do bulbo olfatório, anastomosando-se nesse ponto com um ramo mais medial da artéria cerebral rostral, e com um ramo da artéria cerebral média. Os ramos originados dessa anastomose distribuíram-se no bulbo olfatório.

O círculo arterial do cão apresentou-se fechado rostralmente. Em 10 de 11 cérebros, as duas artérias cerebrais rostrais fusionaram-se e estenderam-se na fissura intercerebral, antes de dividirem-se novamente em dois vasos separados. Em 11

espécimes, havia uma pequena artéria comunicante anterior. Os ramos corticais da artéria cerebral rostral distribuíam-se nas superfícies rostral e medial do hemisfério. Um ramo situado dorsal ao corpo caloso unia-se eventualmente com ramos da artéria cerebral caudal.

O ramo caudal da artéria carótida interna estendeu-se caudalmente, ao redor da glândula pituitária e região hipotalâmica. Esse ramo juntou-se ao tronco basilar, e formou na união da artéria basilar, a artéria cerebral caudal, e às vezes era maior do que cada um de seus vasos contribuidores. Ocasionalmente, um ou dois de seus ramos usuais originavam-se diretamente da divisão caudal da artéria carótida interna, como em alguns animais inferiores. Os ramos corticais da artéria cerebral caudal distribuíam-se sobre o pólo occipital e na superfície medial caudal do hemisfério cerebral. Seus ramos terminais anastomosaram-se com ramos das artérias cerebrais rostral e média, e um ramo (ou vários ramos pequenos) uniam-se com o ramo calosal da artéria cerebral rostral. O padrão vascular sobre a superfície externa do cérebro do cão era característico aos modelos de carnívoros, e o modelo arterial intrínseco era semelhante àqueles descritos em todos mamíferos.

Segundo Nanda (1981) em suas considerações sobre o suprimento sangüíneo ao cérebro de cães, afirmou que o cérebro dessa espécie era suprido por duas fontes principais, as artérias carótidas internas e a basilar. A artéria cerebral rostral era um dos ramos terminais da artéria carótida interna e era considerada como sua continuação, seguia rostralmente curto percurso e dobrava medialmente para a face dorsal do quiasma óptico e nervo óptico. A referida artéria atingia a fissura longitudinal para continuar ao longo da face ventral do trato olfatório medial. Ela anastomosava-se com a artéria do lado oposto durante curta distância e separava-se para ascender dorsalmente e transcorrer na face medial do hemisfério cerebral. Atingia o joelho do corpo caloso, onde realizava uma dobra caudal para dirigir-se na face dorsal do corpo caloso. Ela anastomosava-se com a artéria caudal do cérebro no terço caudal do corpo caloso e aí terminava.

A artéria oftálmica interna era o primeiro ramo emitido pela artéria cerebral rostral. Ela deixava a face ventral da artéria acima para continuar rostralmente ao longo do nervo óptico em sua face dorsolateral ou dorsal. A artéria oftálmica interna deixa a cavidade cranial através do forame óptico e penetra na órbita.

A artéria etmoidal interna surge como um ramo ventral da artéria cerebral rostral, distal à artéria anterior. É um ramo delgado que segue ao longo da dura-máter, sobre a face ventral do trato olfatório medial e da fissura longitudinal. As artérias de cada lado anastomosam-se umas com as outras e atingem o bulbo olfatório e a lâmina cribiforme, onde se unem ao ramo ventral da artéria etmoidal externa para formar a rede etmoidal.

Da artéria cerebral rostral, um ou dois ramos são emitidos e percorrem lateralmente a face ventral do trígono olfatório de um modo flexuoso. Estes ramos podem unir-se aos ramos da artéria cerebral média. Eles continuavam no sentido da parte lateral do bulbo olfatório, ao qual supriam. Durante seu trajeto, estes ramos enviavam ramos perfurantes (ramos centrais – ramos estriados mediais) que penetravam no trígono olfatório, e supriam as partes rostral e rostromedial do núcleo caudado, o putame, o pálido e o membro rostral da cápsula interna.

A artéria cerebral rostral, após emitir os ramos citados acima, une-se durante curta distância à artéria cerebral rostral do lado oposto, para formar um segmento comum de origem das artérias do corpo caloso de cada lado (artéria comum do corpo caloso). Após curta distância, a artéria comum do corpo caloso mais uma vez separava-se em dois vasos denominados artérias do corpo caloso. Cada um ascendia no giro pró-reus e atingia o joelho do corpo caloso. Ela curvava-se caudal e dorsalmente para transcorrer acima do corpo caloso e ao longo do giro do cíngulo para unir-se à artéria cerebral caudal. Neste percurso ela emitia vários ramos corticais a níveis variados. Estes eram distribuídos nos giros reto, pró-reus, do cíngulo, pré-cruzado e pós-cruzado e no corpo caloso. Eles anastomosavam-se com ramos corticais das artérias cerebrais média e caudal.

A artéria marginal surgia da artéria cerebral rostral na fissura longitudinal, e continuava ao longo do trato olfatório medial no sentido do bulbo olfatório, emitindo um ramo para o bulbo olfatório, a artéria olfatória medial. Ela continuava no pólo rostral ou frontal do hemisfério cerebral para distribuir-se pelo córtex polar frontal.

A artéria cerebral média tinha sua origem na artéria carótida interna e com um percurso rostral ao lobo piriforme. Após sua origem ela ascendia dorsolateralmente, cruzando ventralmente a substância perfurada rostral e o trato olfatório lateral, indo atingir a junção do sulco rinal lateral (partes rostral e caudal). Ao atingir a fissura pseudo-silviana ela terminava emitindo vários ramos corticais para distribuição lateral na parte maior do hemisfério cerebral. A artéria cerebral média, durante seu curso

inicial, emitiu diversos ramos que podem ser classificados como ramos corticais, centrais e estriados.

A artéria coriíidea rostral surgia do segmento principal da artéria cerebral média e tinha percurso ao longo do trato óptico. Logo após sua origem, situava-se sob o lobo piriforme, e desta localização ascendia para dentro do ventrículo lateral ao longo do trato óptico. Ela terminava por fornecer ramos para o plexo coriíide do ventrículo lateral e do terceiro ventrículo. Em seu trajeto emitiu ramos para o trato óptico, o corpo geniculado medial, o giro parahipocâmpico, o pedúnculo cerebral, a cápsula interna, a parte caudal do núcleo caudado, as áreas talâmicas adjacentes e o lobo piriforme. Ela também recebia ramos anastomosantes da artéria coriíidea caudal em seu percurso.

A artéria cerebral média, ao longo de seu percurso sobre a substância perfurada rostral, emitiu vários ramos que penetram na área acima, bem como no lobo piriforme para suprir o corpo amigdalóide, o pálido, a cápsula interna, o putame e a cápsula externa. Estes ramos podem ser denominados de ramos centrais – ramos estriados laterais.

Os ramos corticais da artéria cerebral média surgiram tanto em seu percurso inicial, antes de atingir o sulco rinal lateral, como em seu término na fissura pseudo-silviana. Estes ramos, que eram distribuídos para a parte rostral do lobo piriforme e parte maior do hemisfério cerebral lateral, anastomosaram-se com as artérias cerebrais rostral e caudal.

A artéria cerebral caudal teve sua origem na junção da artéria comunicante caudal com a artéria mesencefálica. Esta última representava o segmento mesencefálico da artéria comunicante caudal. Em sua origem, a artéria cerebral caudal estava relacionada com a perna do cérebro dorsalmente e dorsolateralmente e ao nervo oculomotor, ventralmente. A artéria, após sua origem, seguia um trajeto dorsolateral e ligeiramente caudal, mas logo se curvava rostral e lateralmente ao pedúnculo cerebral para ascender em relação profunda com o braço do colículo rostral, corpo geniculado medial e trato óptico. Em seu percurso, mais adiante, relacionava-se com o giro parahipocâmpico, corpo geniculado lateral e pulvinar. No esplênio deixava de se relacionar com o giro parahipocâmpico e terminava no terço caudal do sulco do corpo caloso, para anastomosar-se com a artéria cerebral rostral.

O ramo coriíideo caudal teve origem caudal na artéria cerebral caudal logo após seu início. A artéria coriíidea caudal seguia numa direção dorsal no pedúnculo do cérebro e atingia a parte caudal do corpo geniculado lateral e do pulvinar, rostralmente

ao colículo rostral e sobre seu braço. Ela dividia-se em três ou quatro finos ramos, que se uniam, com ramos semelhantes do lado oposto e ramos terminais do ramo para o tecto mesencefálico rostral, formando uma rede na vizinhança do corpo pineal. Um ou dois ramos terminais do ramo coriídeo caudal continuavam rostralmente no tálamo e contribuía para o suprimento do plexo coriídeo do terceiro ventrículo, corpo pineal e estruturas associadas.

O ramo ao tecto mesencefálico rostral era emitido da artéria coriídea caudal. Ele ascendia dorsolateralmente no tecto (colículo rostral) e dividiu-se em diversos ramos que se distribuía no colículo rostral. Os ramos caudais anastomosavam-se com o ramo adjacente ao tecto mesencefálico, e os ramos rostrais anastomosavam-se com a artéria coriídea caudal e continuam rostralmente para suprir o plexo coriídeo do terceiro ventrículo, o corpo pineal e suas estruturas associadas, de tal forma que seus ramos coriídeos caudais.

A artéria cerebral caudal, após fornecer os ramos acima, localizava-se sob o hemisfério cerebral, onde percorria dorsalmente o trato óptico, sob o giro para-hipocâmpico e ao qual estava relacionada parcialmente mergulhada. A artéria cerebral caudal durante curto trajeto manteve o relacionamento acima para então relacionar-se com o corpo geniculado lateral, ventralmente. Ela deixava a associação do giro para-hipocâmpico no esplênio do corpo caloso e continuava rostralmente no sulco do corpo caloso, terminando por anastomosar-se com a artéria do corpo caloso. Durante este percurso a artéria caudal do cérebro emitia diversos ramos corticais que eram distribuídos nas partes caudal e caudomedial do hemisfério cerebral, incluindo a parte caudal do lobo piriforme. O número e o ponto de origem dos ramos corticais são variáveis. A artéria cerebral caudal durante este percurso emitia ramos anastomosantes para a artéria coriídea rostral.

Durante o percurso acima citado, a artéria cerebral caudal emitia alguns poucos ramos centrais que eram distribuídos para o pedúnculo cerebral, trato óptico e corpo geniculado medial. Alguns ramos finos eram emitidos de seu aspecto dorsal pra dentro da substância do giro para-hipocâmpico, e uniam-se com o ramo para-hipocâmpico fornecido pela artéria coriídea rostral. Um ou dois ramos, surgindo a níveis variáveis, em comum ou separadamente, deixavam a artéria cerebral caudal. Estes ramos supriam o corpo geniculado lateral e as áreas talâmicas dorsais e contribuía também para o plexo coriídeo do ventrículo lateral e terceiro ventrículo.

Brenowitz e Yonas (1990) utilizando 42 cães estudaram a oclusão seletiva dos ramos das artérias cerebrais média e rostral que penetravam na substância perfurada rostral. Descreveram que o suprimento sanguíneo da substância perfurada rostral e, por essa razão, grande parte da base do prosencéfalo, são originados das artérias cerebrais média e rostral. A contribuição da artéria cerebral rostral foi similar àquela feita pela artéria recorrente de Heubner em humanos, mas no cão ela provém em grande proporção do número total de perfurantes para o putame e globo pálido. Quase todos animais tinham a artéria cerebral rostral como fonte de vasos perfurantes. A artéria cerebral média foi a segunda maior fonte de perfurantes para a substância perfurada anterior. A oclusão de todos perfurantes, microscopicamente visíveis, para a substância perfurada rostral resultou em enfarte da cápsula interna, do núcleo caudado, do putame ou globo pálido e comissura anterior. Estruturas menos envolvidas freqüentemente nos enfartes incluíram a cápsula externa, o claustro, a comissura rostral e o núcleo septal.

Evans (1993), no capítulo que trata das artérias da cabeça do cão, estabeleceu que, nesta espécie o encéfalo era irrigado por um par de artérias carótidas internas e pela artéria basilar. A artéria cerebral média era o maior vaso que supria o encéfalo, abandonava a carótida interna a aproximadamente 1 mm após a origem da comunicante caudal. Primeiramente ela ficava na substância perfurada rostral, onde dava origem a artéria coriíidea, esta entrava no ventrículo lateral no ápice do giro piriforme, circundava ao redor do pedúnculo cerebral junto ao hipocampo e supria o plexo coriíide dos ventrículos laterais. Após cruzar rostralmente ao lobo piriforme, dividiu-se em pelo menos dois grandes ramos, que supriam todo o córtex da superfície lateral do hemisfério cerebral. Vários pequenos ramos centrais abandonavam a artéria cerebral média perto de sua origem e supriam o núcleo da base e tratos adjacentes. A artéria cerebral média anastomosou-se com as artérias cerebrais rostral e caudal.

A artéria cerebral rostral surgiu lateral ao quiasma óptico e corria dorsal ao nervo óptico na direção rostromedial. Ao atingir a fissura longitudinal uniu-se com sua homóloga. Esta união entre as artérias cerebrais rostral direita e esquerda, tem aproximadamente 2 mm de comprimento e após elas separavam-se novamente. Em alguns espécimes existia uma ponte conectando estes vasos, a artéria comunicante rostral. A artéria cerebral rostral curvava-se dorsalmente em direção ao joelho do corpo caloso, dobrava-se caudalmente percorrendo o seu dorso e anastomosava-se com a artéria cerebral caudal que penetrou na fissura longitudinal caudalmente. Lançava

numerosos ramos dorsais e rostrais, que se estenderam até o sulco lateral e anastomosavam-se com a artéria cerebral média. Sua área de distribuição na face lateral do hemisfério cerebral era amplamente rostral ao sulco lateral. A artéria oftálmica interna originava-se da artéria cerebral rostral e dirigia-se ao canal óptico na superfície dorsal do nervo óptico. A artéria etmoidal interna era uma pequena artéria originada da parte ventral da artéria cerebral rostral e corria em direção da lâmina cribiforme.

St-Jacques, Gorczyca e Mohr (1996) estudaram a anatomia microvascular dos vasos estriados em 29 cães, com enfoque à criação de um modelo experimental de isquemia do prosencéfalo. Nessa pesquisa as artérias estriadas originadas diretamente do círculo arterial cerebral e da artéria etmoidal interna foram denominadas de artérias estriadas mediais, encontradas em número de uma a seis por hemisfério. Enquanto que aquelas originadas da artéria cerebral média foram denominadas de artérias estriadas laterais, encontradas em número de duas por hemisfério. Concluíram que as artérias estriadas mediais e as artérias estriadas laterais irrigavam dois territórios diferentes. As artérias estriadas mediais irrigaram o globo pálido, o putame, a parte medial da cápsula interna e parte da cabeça do caudado. As artérias estriadas laterais irrigaram o claustrum, a ínsula, a parte lateral da cápsula interna e parte do núcleo caudado.

Alcântara e Prada (1996) no estudo das artérias da base do encéfalo de cães, utilizou 43 cães sem raça definida, injetados pela a artéria carótida comum, onde em 30 animais empregou a solução de Neoprene látex 450, corado em vermelho, e em 13 espécimes confeccionou moldes por corrosão, preenchendo o sistema arterial da cabeça com acetato de vinil corado em vermelho. Seus resultados revelaram que as artérias da base do encéfalo são dependentes de duas fontes principais, representadas pela artéria basilar (sistema vértebro-basilar), e pelas artérias carótidas internas (sistema carótico), com possibilidade de ocorrência de uma fonte auxiliar, através das anastomoses existentes entre a artéria maxilar e a artéria carótida interna.

Os resultados referentes ao sistema carótico revelaram que a artéria carótida interna dividiu-se em seus dois ramos terminais (rostral e caudal). O ramo rostral da artéria carótida interna, representado por curto tronco, logo originava as artérias cerebrais média e rostral. Em 10% das preparações a artéria carótida interna esquerda trifurcou em um ramo caudal, uma artéria cerebral média e uma artéria cerebral rostral, o mesmo aconteceu à direita em 13,3% dos casos.

A artéria cerebral média após originar-se do ramo rostral forneceu, tanto à esquerda, quanto à direita, ramos colaterais, dos quais destacaram a artéria coriídea rostral e os ramos que se destinavam ao lobo piriforme. A artéria cerebral média apresentou-se em sua origem como vaso único, de ambos os lados, em 96,6% das peças. Terminou bifurcando-se em 80% das peças. A artéria cerebral rostral seguiu rostromedialmente unindo-se com a homóloga do lado oposto dando origem a um tronco de 1-4 mm de comprimento em 83,3% das peças dissecadas. Em 13,3% verificaram a presença de pequeno trato anastomótico, disposto transversalmente entre as artérias cerebrais rostrais esquerda e direita. Em 3,3% dos casos essas artérias não se uniram, seguindo separadamente. O ramo caudal da artéria carótida interna dirigiu-se caudalmente e uniu-se com os ramos terminais da artéria basilar, nas proximidades da origem da artéria cerebral caudal. A origem da artéria cerebral caudal representou o limite entre o ramo caudal da artéria carótida interna e os ramos terminais da artéria basilar. A artéria cerebral caudal foi ímpar em 100% das peças estudadas.

Alcântara (1997), estudando o comportamento da artéria cerebral rostral em cães, dividiu este vaso em dois segmentos, um proximal e outro distal. O segmento proximal representou a parte inicial da artéria cerebral rostral, compreendido desde sua origem até sua união com o segmento homólogo do antímero oposto. O segmento distal representou os trechos médio e final da artéria cerebral rostral, que se insinuava na fissura longitudinal do cérebro, relacionando-se com os giros da face medial do hemisfério correspondente. Seguiu rostrodorsalmente até o joelho do corpo caloso contornando-o, assumindo a seguir direção caudal e terminando nas proximidades do terço médio do corpo caloso.

O segmento proximal da artéria cerebral rostral deu origem à artéria oftálmica interna, ao ramo perfurante que penetrava no triângulo olfatório e à artéria etmoidal interna. Após emitir seus ramos, o segmento proximal seguiu rostromedialmente unindo-se com seu homólogo do antímero oposto, formando um tronco que dirigiu-se à fissura longitudinal do cérebro em 90% dos casos, a artéria cerebral rostral ázigo. Menos freqüentemente, em 7,5% das preparações, estes vasos estavam unidos pela artéria comunicante anterior, ou em 2,5% dos casos, seguiam separadamente sem se unirem.

A autora dividiu o segmento distal da artéria cerebral rostral em porção vertical (para-terminal) e porção horizontal (supra-calosa). Em sua porção vertical, emitiu ramos



perpendiculares ou oblíquos em relação ao tronco de origem, que vascularizaram áreas distintas do córtex cerebral como a área pré-frontal correspondente. Os ramos originados da porção vertical foram denominados de artéria fronto-basilar, fronto-rostral, fronto-média e fronto-caudal. A artéria fronto-basilar irrigava o bulbo olfatório e a face lateral do giro frontal. A artéria fronto-rostral vascularizava a porção rostral da superfície medial do lobo frontal. A artéria fronto-média vascularizou a porção média da superfície medial do lobo frontal do mesmo lado. A artéria fronto-caudal vascularizou a porção caudal da superfície medial do lobo frontal homolateral.

A porção horizontal do segmento distal da artéria cerebral rostral emitiu ramos variáveis em número de dois a seis, e distribuíram-se nos giros pré e pós-cruzado, lobo parietal e parte do lobo occipital. Estes ramos foram denominados de artéria paracruzada, artéria parietal, artéria para o lobo occipital e artéria pericalosa caudal. Esta última comunicava a artéria cerebral rostral com a artéria cerebral caudal, fechando o círculo pericaloso. A área de distribuição destes ramos colaterais pode estender-se até a porção média da superfície medial do lobo occipital, ou até a região rostral da superfície medial deste mesmo lobo, ou ainda, menos frequentemente até o giro parietal.

Alcântara, Almeida e Michalski (2000) no estudo da anatomia dos segmentos e distribuição da artéria cerebral caudal em cães, utilizaram 30 encéfalos injetados com látex. Com o propósito de sistematização, adotaram o critério de divisão da artéria cerebral caudal em dois segmentos, o segmento basal (mesencefálico) e o hemisférico. Relataram que o segmento basal (mesencefálico), teve em média 0.5 cm de comprimento, e seguia em direção à face lateral dos pedúnculos cerebrais contornando-os para ascender verticalmente na face medial do hemisfério cerebral correspondente, citaram ainda que o segmento basal emitia uma artéria, que seguia caudalmente em direção à face lateral do pedúnculo cerebral correspondente para se distribuir em toda a superfície dos colículos rostral e caudal. Consideraram como segmento hemisférico a parte da artéria cerebral caudal que ascendeu na face medial do hemisfério cerebral em direção à superfície dorsal do tálamo. Ao atingir essa superfície, descreveu arco de concavidade caudal entre o giro calosal e a superfície dorsal do tálamo, contornou o esplênio do corpo caloso, quando então emitiu seus ramos terminais. Este segmento emitiu de 6 a 9 ramos que supriram as faces medial, caudal e parte da face dorsal do lobo occipital, além da face medial do lobo parietal. Concluíram que a área de distribuição dos ramos emitidos pela artéria cerebral caudal compreendeu, mais

freqüentemente, os colículos rostral e caudal, o tálamo, a superfície medial e caudal do lobo occipital e o giro marginal.

Depedrini e Campos (2003) no estudo sistemático das artérias da base do encéfalo do graxaim-do-campo relataram que nessa espécie o suprimento sanguíneo para o cérebro dependia de duas fontes, uma principal constituída pelas artérias carótidas internas, formando o sistema carotídeo, e uma complementar, composta pelo sistema vértebro basilar. Descreveram que a artéria carótida interna ao alcançar as laterais da hipófise curvou-se dorsalmente dividindo-se em seus dois ramos terminais, um rostral e outro caudal. O ramo rostral apresentou-se como a continuação natural da artéria carótida interna, sendo um vaso curto que emitiu como colateral uma forte artéria cerebral média, continuando-se como artéria cerebral rostral, que representou seu ramo terminal.

A artéria cerebral média projetou-se lateralmente do ramo rostral da artéria carótida interna, contornando o lobo piriforme rostralmente, até atingir a fissura pseudo-silviana, ramificando-se e distribuindo-se na face dorsolateral do hemisfério cerebral. A artéria cerebral rostral representou o ramo terminal do ramo rostral da artéria carótida interna, seguia rostromedialmente até alcançar a fissura longitudinal do cérebro, ventralmente, emitindo ramos que se distribuíram no bulbo olfatório e na face medial do hemisfério cerebral. Apresentou como ramos colaterais a artéria oftálmica interna e a artéria etmoidal interna. A artéria comunicante rostral caracterizou-se como um vaso formado por uma ponte anastomótica, ligando as artérias cerebrais rostrais, direita e esquerda, situada ventralmente à fissura longitudinal do cérebro, rostralmente ao quiasma óptico. O ramo caudal da artéria carótida interna, mais fino que o ramo rostral, após sua origem dirigiu-se caudalmente, lateralmente à hipófise, unindo-se ao ramo terminal ipsilateral, direito e esquerdo, da artéria basilar. Durante seu percurso emitiu alguns ramos colaterais finos e um ramo colateral calibroso, a artéria cerebral caudal. A artéria cerebral caudal originou-se do ramo caudal da artéria carótida interna, na face ventral do terço caudal dos pedúnculos cerebrais, projetando-se laterodorsalmente para o interior da fissura transversa do cérebro, indo irrigar parte do mesencéfalo e as faces tentorial e medial dos hemisférios cerebrais.

Kapoor, Kak e Singh (2003) no estudo sobre a morfologia comparada do círculo arterial cerebral em mamíferos, descreveram as artérias cerebrais de 25 macacos rhesus,

12 cães, 25 ovinos, 25 caprinos e 25 coelhos. Em suas considerações concluíram que o círculo arterial em cães era formado principalmente pelos ramos das artérias carótidas e basilar. A artéria carótida dividiu-se em artéria cerebral rostral e artéria cerebral média. A artéria cerebral média seguiu lateralmente e a artéria cerebral rostral percorreu medialmente e rostralmente. As duas artérias cerebrais rostrais uniram-se para formar uma artéria cerebral rostral mediana ímpar. Essa artéria mediana estendeu-se em uma distância de 22,5 mm, e então se bifurcava em artérias cerebrais rostrais direita e esquerda. A artéria basilar bifurcava-se em duas artérias cerebrais caudais, as quais conectavam-se na artéria carótida interna, de cada lado, por uma fina artéria comunicante caudal. Cada artéria cerebral caudal dava origem a um ramo lateral, o qual seguia um curso similar ao da artéria cerebral posterior em humanos. Esse ramo lateral era a artéria cerebelar rostral e supria o cerebelo. Os autores ao compararem o círculo arterial do cão com o do homem, concluíram que a artéria comunicante rostral era ausente e as duas artérias comunicantes rostrais uniram-se para formar um vaso mediano ímpar de 2 - 2,25 mm.

#### **2.4 Considerações Sobre Símios**

Segundo Beccari (1943), citando a morfologia do encéfalo de símios, relatou que estes apresentavam centros olfativos notadamente reduzidos, sendo considerados animais microsmáticos, com um neopálio amplo e muito pregueado estando presente um volumoso corpo caloso. A expansão do neopálio determinou um forte recolhimento ventromedial do páleo-pálio e uma maior internalização do arquipálio. O arquipálio, rostral e dorsalmente, é muito reduzido, quase desaparecendo pela presença do volumoso corpo caloso.

De acordo com Shellshear (1930) no estudo sobre o suprimento sangüíneo do córtex cerebral do chimpanzé (*Anthro-popithecus troglodytes*), declarou que a artéria cerebral rostral originava-se da artéria carótida interna e dirigia-se para o interior do início da grande fissura longitudinal, onde unia-se com sua homóloga para formar uma artéria mediana ímpar. Não havia uma artéria comunicante rostral. O vaso ímpar estendia-se a uma distância de uma polegada ao nível do joelho do corpo caloso, e então dividia-se em duas artérias cerebrais rostrais. O percurso destes dois vasos era o mesmo

em ambos os lados. Percorria sobre o joelho do corpo caloso e passava caudalmente sobre a superfície dorsal do corpo caloso, para o qual ele dava origem a numerosos ramos. Aproximadamente uma polegada rostral ao joelho do esplênio, a artéria principal curvava dorsalmente e dividia-se em seus ramos terminais. O autor dividiu a artéria cerebral rostral em três partes ao longo de seu percurso. Os ramos originados da primeira parte passavam pelo triângulo olfatório e para o corpo paraterminal. Nenhum ramo cortical foi originado da primeira parte desta artéria. Dois ramos originaram-se da segunda parte da artéria cerebral rostral. O primeiro foi o ramo pré-frontal e passava ventralmente para alcançar a superfície orbital e o segundo ramo, o ramo frontal superior anterior, dividiu-se em dois ramos na superfície medial do hemisfério. A terceira parte da artéria cerebral rostral lançou dois ramos o ramo frontal superior médio e o ramo frontal superior posterior. A artéria cerebral média do chimpanzé originou-se usualmente da artéria carótida interna, margeando a borda anterior do pólo temporal e terminava na pequena área exposta da ilha de Reil correspondente com a ilha anterior de Marchand. A artéria cerebral média ramificou-se usualmente em duas divisões. A divisão anterior começava na borda da área piriforme e continuava lateralmente para terminar na ilha anterior ou de Marchand, onde dividiu-se nos seus ramos terminais. A divisão posterior da artéria cerebral média estava relacionada ao opérculo temporal.

### 3 MATERIAL E MÉTODO

Na realização desta pesquisa utilizou-se trinta encéfalos de *Pseudalopex gymnocercus*, 17 machos (Obs. 01, 02, 03, 06, 09, 14, 15, 16, 17, 20, 21, 23, 24, 25, 27, 28, 29) e 13 fêmeas (Obs. 04, 05, 07, 08, 10, 11, 12, 13, 18, 19, 22, 26, 30), jovens e adultos, provenientes do interior do município de Uruguaiana, estado do Rio Grande do Sul, Brasil, sob devida licença e autorização do IBAMA - 087/98 e 030/2003, processos 188/98-51 e 02023.001499/03-29.

Os animais foram sacrificados com a associação de iodeto de mebezônio, embutramida e cloridrato de tetracaína<sup>1</sup>, 0,3 ml/kg, via intrapulmonar. Após foi promovida a abertura do tórax e o clampeamento das artérias subclávias direita e esquerda. Foi feita a abordagem da região cervical para a exposição e secção das veias jugulares externas. As artérias carótidas comuns foram canuladas e o sistema arterial foi lavado com solução salina resfriada (15°C) acrescentada de 10.000 UI de heparina<sup>2</sup>. Em seguida, o sistema foi preenchido com a injeção de látex<sup>3</sup> corado em vermelho com pigmento específico<sup>4</sup>. Os animais ficaram durante no mínimo uma hora com a cabeça submersa em água corrente para polimerização do látex. Subseqüentemente foi seccionado o pescoço na altura da inserção no tronco, seguida de remoção total da pele e a abertura de janela óssea na abóbada craniana. As peças permaneceram imersas em formaldeído a 20% por no mínimo sete dias para fixação. Decorrido este período os encéfalos foram removidos da caixa craniana, a dura-máter retirada e as artérias dissecadas. Os hemisférios cerebrais foram separados do tronco do encéfalo através de secção oblíqua na altura dos tálamos.

A análise do material foi realizada sob lupas<sup>5, 6</sup>, e para confecção dos resultados foram elaborados desenhos esquemáticos das artérias nas vistas dorsal, lateral, mediais direita e esquerda dos hemisférios cerebrais e dorsal do tronco encefálico. Ainda, registros fotográficos de todas as preparações foram feitos para documentação dos resultados.

---

<sup>1</sup> T-61 Intervet

<sup>2</sup> Heparin Cristália

<sup>3</sup> Cola 603 Bertoincini

<sup>4</sup> Suvinil Corante - BASF S.A.

<sup>5</sup> Lupa com lâmpada LTS - aumento de 5X

<sup>6</sup> Stemi SV8 - Zeiss

Para a descrição das artérias cerebrais e suas ramificações utilizou-se a NOMINA ANATOMICA VETERINARIA (1994), e devido a inexistência de nomenclatura de algumas artérias, com base na literatura e a critério dos autores, vários termos foram acrescentados e propostos.

A análise estatística dos resultados constou da aplicação de cálculo de porcentagem.

## 4 RESULTADOS

Os resultados referentes ao estudo da distribuição e dos territórios das artérias cerebrais rostral, média e caudal na superfície do encéfalo em *Pseudalopex gymnocercus* (esquemas de 03 a 62, ilustrativos das observações de 01 a 30), serão apresentados conforme os itens abaixo expostos.

### 4.1 Artéria Cerebral Rostral (direita e esquerda)

#### 4.1.1 Ramos Colaterais da Artéria Cerebral Rostral (direita e esquerda)

##### 4.1.1.1 Artéria Oftálmica Interna (direita e esquerda)

##### 4.1.1.2 Artéria Etmoidal Interna (direita e esquerda)

#### 4.1.2 Artéria Comunicante Rostral

#### 4.1.3 Artéria Inter-hemisférica Rostral (direita e esquerda)

##### 4.1.3.1 Artéria Rinal (direita e esquerda)

###### 4.1.3.1.1 Ramos da Artéria Rinal (direitos e esquerdos)

###### 4.1.3.1.1.1 Artéria Lateral do Bulbo Olfatório (direita e esquerda)

###### 4.1.3.1.1.2 Artéria Hemisférica Frontal (direita e esquerda)

###### 4.1.3.1.1.3 Artéria Medial do Bulbo Olfatório (direita e esquerda)

##### 4.1.3.2 Artéria Hemisférica Rostral (direita e esquerda)

##### 4.1.3.3 Artéria Hemisférica Medial Rostral (direita e esquerda)

#### 4.1.4 Ramos para a Região do Páleo-palio (direitos e esquerdos)

#### 4.1.5 Anastomoses da Artéria Cerebral Rostral com:

#### 4.1.6 Território da Artéria Cerebral Rostral

### 4.2 Artéria Cerebral Média (direita e esquerda)

#### 4.2.1 Ramos Colaterais da Artéria Cerebral Média (direitos e esquerdos)

##### 4.2.1.1 Artéria Corióidea Rostral (direita e esquerda)

##### 4.2.1.2 Ramos Centrais da Artéria Cerebral Média (direitos e esquerdos)

###### 4.2.1.2.1 Ramos Colaterais Centrais Rostrais da Artéria Cerebral Média (direitos e esquerdos)

###### 4.2.1.2.2 Ramos Colaterais Centrais Caudais da Artéria Cerebral Média (direitos e esquerdos)

##### 4.2.1.3 Ramos Colaterais Corticais da Artéria Cerebral Média (direita e esquerda)

###### 4.2.1.3.1 Artéria Cerebral Média Bifurcada com Divisão Territorial Rostral e Caudal (direita e esquerda)

**4.2.1.3.2** Artéria Cerebral Média - Eixo Único sem Divisão Territorial (direita e esquerda)

**4.2.2** Anastomoses da Artéria Cerebral Média com:

**4.2.3** Território da Artéria Cerebral Média

**4.3 Artéria Cerebral Caudal (direita e esquerda)**

**4.3.1** Ramos Colaterais da Artéria Cerebral Caudal (direitos e esquerdos)

**4.3.1.1** Artéria Tectal Rostral (direita e esquerda)

**4.3.1.2** Ramos para o Lobo Piriforme (direitos e esquerdos)

**4.3.1.3** Ramo Coriódio Caudal (direito e esquerdo)

**4.3.2** Ramo Terminal da Artéria Cerebral Caudal (direito e esquerdo)

**4.3.2.1** Artéria Inter-hemisférica Caudal (direita e esquerda)

**4.3.2.1.1** Ramos Colaterais da Artéria Inter-hemisférica Caudal (direitos e esquerdos)

**4.3.3** Anastomoses da Artéria Cerebral Caudal com:

**4.3.4** Território da Artéria Cerebral Caudal

**4.1 Artéria Cerebral Rostral (direita e esquerda)**

A artéria cerebral rostral, direita e esquerda, apresentou-se como a continuação rostral do curto ramo rostral da artéria carótida interna, que se projetou rostromedialmente, ultrapassando dorsalmente o nervo óptico até alcançar a fissura longitudinal do cérebro, ventralmente, unindo-se de forma variada com sua homóloga contralateral, formando uma artéria comunicante rostral. Seus ramos distribuíram-se em grande parte no páleo-palio, suprindo a fossa lateral do cérebro, o trígono olfatório, os tratos olfatórios medial e lateral, o pedúnculo olfatório, o tubérculo olfatório e o bulbo olfatório. Os ramos para o neopálio distribuíram-se nos dois terços rostrais da face medial e no pólo frontal do hemisférico cerebral (Figs. 63 e 64).

a) Artéria cerebral rostral direita

A artéria cerebral rostral direita esteve presente como um vaso único em todas as preparações (100% - Obs. 01 a 30).

b) Artéria cerebral rostral esquerda



b.1) Em 29 das 30 amostras (96,7% - Obs. 01, 02, 03, 04, 05, 06, 07, 08, 09, 10, 11, 12, 13, 14, 15, 16, 17, 18, 19, 20, 21, 22, 23, 24, 25, 26, 28, 29 e 30), a artéria cerebral rostral esquerda, mostrou-se presente como um vaso ímpar.

b.2) Em uma das 30 preparações (3,3%  $\pm$  3,3 – Obs. 27), a artéria cerebral rostral esquerda esteve ausente (Fig. 65).

#### **4.1.1 Ramos Colaterais da Artéria Cerebral Rostral (direitos e esquerdos)**

##### **4.1.1.1 Artéria Oftálmica Interna (direita e esquerda)**

A artéria oftálmica interna, direita e esquerda, mostrou-se como um vaso de calibre reduzido, emitido logo após a origem da artéria cerebral rostral (Fig. 63). Acompanhou o nervo óptico em direção ao globo ocular, abandonando a cavidade craniana juntamente com este nervo, através do forame óptico.

###### **a) Artéria oftálmica interna direita**

A artéria oftálmica interna direita esteve presente como um vaso ímpar em todas as peças (100% - Obs. 01 a 30).

a.1) Em 28 dentre estes 30 casos (Obs. 01, 02, 03, 04, 05, 06, 07, 08, 09, 10, 11, 13, 14, 15, 17, 18, 19, 20, 21, 22, 23, 24, 25, 26, 27, 28, 29 e 30), a artéria oftálmica interna direita originou-se da artéria cerebral rostral direita.

a.2) Em 02 dentre estas 30 peças (Obs. 12 e 16), a artéria oftálmica interna direita originou-se do ramo rostral da artéria carótida interna direita.

###### **b) Artéria oftálmica interna esquerda**

A artéria oftálmica interna esquerda esteve presente como um vaso único em todas as observações (100% - Obs. 01 a 30).

b.1) Em 27 dentre estes 30 casos (Obs. 01, 02, 03, 04, 05, 07, 08, 09, 10, 11, 12, 13, 14, 15, 17, 18, 19, 20, 21, 22, 23, 24, 25, 26, 28, 29 e 30), a artéria oftálmica interna esquerda originou-se da artéria cerebral rostral esquerda.

b.2) Em dois dentre estes 30 cérebros (Obs. 06 e 16), a artéria oftálmica interna esquerda originou-se do ramo rostral da artéria carótida interna esquerda.

b.3) Em uma dentre estas 30 observações (Obs. 27), a artéria oftálmica interna esquerda foi ramo colateral da artéria etmoidal interna esquerda, que era ramo colateral do ramo rostral da artéria carótida interna esquerda.

#### **4.1.1.2 Artéria Etmoidal Interna (direita e esquerda)**

A artéria etmoidal interna, direita e esquerda, conformada como um vaso ímpar, de calibre variável, projetou-se rostralmente da artéria cerebral rostral, após esta última ter lançado ramos centrais, seguindo em direção ao bulbo olfatório. Antes de alcançá-lo perfurou ventralmente a dura-máter, ramificando-se na parte rostroventral da foice do cérebro, anastomosando-se com ramos da artéria etmoidal externa. Eventualmente colaborou na vascularização da região páleo-palial, emitindo também ramos centrais (Figs. 63 e 65).

##### **a) Artéria etmoidal interna direita**

Em todas as preparações (100% - Obs. 01 a 30), a artéria etmoidal interna direita mostrou-se como um vaso ímpar, colateral da artéria cerebral rostral direita.

##### **b) Artéria etmoidal interna esquerda**

b.1) Em 29 dos 30 casos ( $96,7\% \pm 3,3$  - Obs. 01, 02, 03, 04, 05, 06, 07, 08, 09, 10, 11, 12, 13, 14, 15, 16, 17, 18, 19, 20, 21, 22, 23, 24, 25, 26, 28, 29 e 30), a artéria etmoidal interna esquerda apresentou-se com um vaso ímpar, colateral da artéria cerebral rostral esquerda.

b.2) Em um dos 30 cérebros ( $3,3\% \pm 3,3$  - Obs. 27), a artéria etmoidal interna esquerda, mostrou-se como vaso único, originado do ramo rostral da artéria carótida interna esquerda, devido a ausência da artéria cerebral rostral esquerda.

#### 4.1.2 Artéria Comunicante Rostral

A artéria comunicante rostral caracterizou-se como um vaso formado por uma ponte anastomótica, geralmente longitudinal e curto, ligando as artérias cerebrais rostrais, direita e esquerda, situado ventralmente à fissura longitudinal do cérebro, rostral ao quiasma óptico, fechando o círculo arterial cerebral rostralmente (Fig. 63).

a) Em 29 dos 30 encéfalos ( $96,7\% \pm 3,3$  - Obs. 01, 02, 03, 04, 05, 06, 07, 08, 09, 10, 11, 12, 13, 14, 15, 16, 17, 18, 19, 20, 21, 22, 23, 24, 25, 26, 28, 29, e 30), a artéria comunicante rostral esteve presente, como um ou mais vasos, fechando o círculo arterial cerebral rostralmente.

a.1) Em 20 dentre estes 29 casos (Obs. 01, 03, 04, 07, 08, 10, 11, 12, 13, 14, 15, 16, 18, 20, 21, 22, 25, 26, 28 e 29), a artéria comunicante rostral apresentou-se como uma artéria mediana ímpar.

a.2) Em três dentre estas 29 ocorrências (Obs. 17, 23 e 30), a artéria comunicante rostral apareceu dupla, como um vaso anastomótico transversal, seguido de uma formação mediana ímpar.

a.3) Em duas dentre estas 29 amostras (Obs.02 e 06), a artéria comunicante rostral formou-se por um trato anastomótico oblíquo e único.

a.4) Em dois dentre os 29 cérebros (Obs. 09 e 24), a artéria comunicante rostral dupla, formou-se por duas anastomoses transversais em seqüência.

a.5) Em uma dentre estas 29 peças (Obs. 05), a artéria comunicante rostral mostrou-se como um vaso anastomótico transversal e ímpar.

a.6) Em uma dentre as 29 observações (Obs. 19), a artéria comunicante rostral mostrou-se dupla, como um vaso anastomótico oblíquo, seguido de um trato mediano ímpar.

b) Em apenas um dos 30 cérebros ( $3,3\% \pm 3,3$  – Obs. 27), a artéria comunicante rostral esteve ausente, deixando o círculo arterial cerebral aberto rostralmente.

#### **4.1.3 Artéria Inter-hemisférica Rostral (direita e esquerda)**

A artéria comunicante rostral, apresentada geralmente como uma formação mediana ímpar, percorreu um curto trajeto e mergulhou na fissura longitudinal do cérebro, ventralmente, bifurcando-se nas artérias inter-hemisféricas rostrais, direita e esquerda. A artéria inter-hemisférica rostral ascendeu na face medial do hemisfério cerebral em direção ao corpo caloso, onde contornou o rostro e o joelho dessa estrutura. No joelho do corpo caloso essa artéria curvou-se em direção caudal, contornando e acompanhando o tronco do corpo caloso até próximo a seu esplênio. Seu ramo terminal ascendeu nos giros do cíngulo e marginal, alcançando a face convexa do hemisfério cerebral. A artéria inter-hemisférica rostral anastomosou-se com a artéria inter-hemisférica caudal, através de um fino ramo anastomótico, acompanhando o sulco caloso. Durante seu trajeto a artéria inter-hemisférica rostral lançou como ramos colaterais a artéria rinal, as artérias hemisféricas rostrais e as artérias hemisféricas mediais rostrais (Fig. 64).

##### **a) Artéria inter-hemisférica rostral direita**

a.1) Em 29 dos 30 casos ( $96,7\% \pm 3,3$  - Obs. 01, 02, 03, 04, 05, 06, 07, 08, 09, 10, 11, 12, 13, 14, 15, 16, 17, 18, 19, 20, 21, 22, 23, 24, 25, 26, 27, 28 e 29) a artéria inter-hemisférica rostral direita apresentou-se ímpar.

a.1.1) Em 23 dentre estes 29 casos (Obs. 01, 03, 04, 07, 08, 10, 11, 12, 13, 14, 15, 16, 17, 18, 19, 20, 21, 22, 23, 25, 26, 28 e 29) a artéria inter-hemisférica rostral direita originou-se da formação mediana ímpar da artéria comunicante rostral.

a.1.1.1) Em um dentre estes 23 encéfalos (Obs. 03) a artéria inter-hemisférica rostral direita bifurcou na altura do rostro do corpo caloso. Nesta ocorrência o vaso mais rostral apresentou maior calibre, enquanto o vaso mais caudal, de menor calibre, alcançou o esplênio do corpo caloso.

a.1.2) Em cinco dentre os 29 cérebros (Obs. 02, 05, 06, 24 e 27) a artéria inter-hemisférica rostral direita originou-se da artéria cerebral rostral direita.

a.1.3) Em um dentre estes 29 espécimes (Obs. 09) a artéria inter-hemisférica rostral direita originou-se da artéria cerebral rostral esquerda.

a.2) Em uma das 30 amostras ( $3,3\% \pm 3,3$  - Obs. 30) a artéria inter-hemisférica rostral direita foi dupla. Nesta ocorrência os dois vasos originaram-se em seqüência da formação mediana ímpar da artéria comunicante rostral.

#### b) Artéria inter-hemisférica rostral esquerda

b.1) Em 28 dos 30 casos ( $93,3\% \pm 4,5$  - Obs. 02, 04, 05, 06, 07, 08, 09, 10, 11, 12, 13, 14, 15, 16, 17, 18, 19, 20, 21, 22, 23, 24, 25, 26, 27, 28, 29 e 30) a artéria inter-hemisférica rostral esquerda apresentou-se ímpar.

b.1.1) Em 22 dentre estas 28 amostras (Obs. 04, 07, 08, 10, 11, 12, 13, 14, 15, 16, 17, 18, 19, 20, 21, 22, 23, 25, 26, 28, 29 e 30) a artéria inter-hemisférica rostral esquerda originou-se da formação mediana ímpar da artéria comunicante rostral.

b.1.2) Em cinco dentre estas 28 preparações (Obs. 02, 05, 06, 09 e 24) a artéria inter-hemisférica rostral esquerda originou-se da artéria cerebral rostral esquerda.

b.1.3) Em um dentre estes 28 encéfalos (Obs. 27), onde a artéria cerebral rostral esquerda foi ausente, a artéria inter-hemisférica rostral esquerda foi originada da artéria cerebral rostral direita.

b.2) Em duas das 30 amostras ( $6,7\% \pm 4,5$  - Obs. 01 e 03) a artéria inter-hemisférica rostral esquerda foi dupla (Fig. 66).

b.2.1) Em um dentre estes dois achados (Obs. 01) o vaso mais caudal originou-se da artéria comunicante rostral, enquanto que o vaso mais rostral foi ramo colateral da artéria rinal.

b.2.2) Em um dentre estes dois casos (Obs. 03), os dois vasos originaram-se em seqüência da formação mediana ímpar da artéria comunicante rostral.

#### **4.1.3.1 Artéria Rinal (direita e esquerda)**

A artéria rinal, direita e esquerda, apresentou-se geralmente como um vaso ímpar e ramo colateral da artéria inter-hemisférica rostral. Após sua origem, no interior da fissura longitudinal do cérebro, emergiu na face ventral do hemisfério cerebral, percorreu rostralmente sob o trato olfatório medial, a área paraolfatória e o pedúnculo olfatório. Pouco antes ou logo após mergulhar no sulco rinal medial, dividiu-se em dois ramos, um lateral, a artéria medial do bulbo olfatório, e outro medial, a artéria hemisférica frontal. Durante seu trajeto emitiu a artéria lateral do bulbo olfatório e eventualmente ramos hemisféricos rostrais para suprir a face medial do pólo rostral do hemisfério cerebral (Figs. 63 e 64).

##### **a) Artéria rinal direita**

Em todas as preparações (100% - Obs. 01 a 30) a artéria rinal direita foi um vaso ímpar.

a.1) Em 18 dentre estas 30 peças (Obs. 03, 05, 06, 07, 08, 09, 10, 12, 13, 14, 15, 16, 17, 18, 19, 20, 24 e 30) a artéria rinal direita originou-se da artéria inter-hemisférica rostral direita.

a.1.1) Em um dentre estes 18 cérebros (Obs. 30), onde ocorreu a duplicidade da artéria inter-hemisférica rostral direita, a artéria rinal direita foi ramo colateral do vaso rostral.

a.2) Em dez dentre estes 30 casos (Obs. 01, 04, 11, 21, 22, 23, 25, 26, 28 e 29) a artéria rinal direita foi ramo colateral da formação mediana ímpar da artéria comunicante rostral.

a.3) Em duas dentre estas 30 observações (Obs. 02 e 27) a artéria rinal direita foi originada da artéria cerebral rostral direita.

#### b) Artéria rinal esquerda

Em todos os encéfalos (100% - Obs. 01 a 30) a artéria rinal esquerda foi um vaso ímpar.

b.1) Em 17 dentre estas 30 peças (Obs. 05, 08, 09, 10, 12, 13, 15, 16, 17, 18, 19, 20, 21, 24, 26, 27 e 28) a artéria rinal esquerda originou-se da artéria inter-hemisférica rostral esquerda.

b.1.1) Em uma dentre estas 17 ocorrências (Obs. 21) a artéria rinal esquerda foi ramo colateral da artéria inter-hemisférica rostral esquerda e continuou rostralmente como artéria medial do bulbo olfatório, enquanto que seu componente frontal originou-se isolado da artéria inter-hemisférica rostral esquerda.

b.2) Em onze dentre estes 30 casos (Obs. 01, 03, 04, 07, 11, 14, 22, 23, 25, 29 e 30) a artéria rinal esquerda foi ramo colateral da formação mediana ímpar da artéria comunicante rostral.

b.3) Em duas dentre estas 30 observações (Obs. 02 e 06) a artéria rinal esquerda foi originada da artéria cerebral rostral esquerda.

#### **4.1.3.1.1 Ramos da Artéria Rinal (direitos e esquerdos)**

A artéria rinal emitiu as artérias lateral do bulbo olfatório, hemisférica frontal e medial do bulbo olfatório.

##### **4.1.3.1.1.1 Artéria Lateral do Bulbo Olfatório (direita e esquerda)**

A artéria lateral do bulbo olfatório, direita e esquerda, apresentou-se frequentemente como um pequeno ramo colateral da artéria rinal. Depois de sua origem dirigiu-se lateralmente e cursou sob o trígono olfatório, o pedúnculo olfatório até alcançar a superfície lateral do bulbo olfatório (Fig.63).

a) artéria lateral do bulbo olfatório direita

a.1) Em 25 dos 30 encéfalos ( $83,3\% \pm 6,8$  – Obs. 01, 02, 03, 04, 05, 06, 07, 08, 09, 10, 12, 15, 16, 17, 18, 20, 21, 22, 23, 24, 26, 27, 28, 29 e 30) a artéria lateral do bulbo olfatório direita apresentou-se como um vaso ímpar.

a.1.1) Em 17 dentre estes 25 achados (Obs. 02, 04, 05, 08, 09, 10, 12, 15, 18, 20, 21, 22, 23, 26, 27, 28 e 29) a artéria lateral do bulbo olfatório direita originou-se da artéria rinal.

a.1.2) Em quatro dentre estas 25 peças (Obs. 01, 03, 07 e 24) a artéria lateral do bulbo olfatório direita originou-se da artéria inter-hemisférica rostral direita.

a.1.3) Em duas dentre estas 25 amostras (Obs. 06 e 30) a artéria lateral do bulbo olfatório direita originou-se da artéria medial do bulbo olfatório direita.

a.1.4) Em dois dentre estes 25 cérebros (Obs. 16 e 17) a artéria lateral do bulbo olfatório direita originou-se da formação mediana ímpar da artéria comunicante rostral.

a.2) Em cinco dos 30 casos ( $16,7\% \pm 6,8$  – Obs. 11, 13, 14, 19 e 25) a artéria lateral do bulbo olfatório foi dupla.

a.2.1) Em uma dentre estas cinco amostras (Obs. 25) de duplicação da artéria lateral do bulbo olfatório direita, os dois vasos foram ramos colaterais da artéria rinal direita.

a.2.2) Em um dentre estes cinco casos (Obs. 14) de duplicidade da artéria lateral do bulbo olfatório direita, os dois vasos foram originados da formação mediana ímpar da artéria comunicante rostral.



a.2.3) Em uma dentre estas cinco ocorrências (Obs. 11) de duplicidade da artéria lateral do bulbo olfatório direita, o vaso mais caudal originou-se da artéria rinal direita, enquanto que o vaso mais rostral foi proveniente da artéria medial do bulbo olfatório direita.

a.2.4) Em uma dentre estas cinco peças (Obs. 19) de duplicidade da artéria lateral do bulbo olfatório direita, o vaso mais caudal originou-se da artéria rinal direita, enquanto que o vaso mais rostral originou-se da artéria inter-hemisférica rostral direita.

a.2.5) Em uma dentre estas cinco peças (Obs. 13) de duplicação da artéria lateral do bulbo olfatório direita, o vaso mais caudal originou-se da artéria inter-hemisférica rostral direita, enquanto que o vaso mais rostral foi originado da artéria medial do bulbo olfatório direita.

#### b) artéria lateral do bulbo olfatório esquerda

Em todas as peças (100% - Obs. 01 a 30) a artéria lateral do bulbo olfatório esquerda foi ímpar.

b.1) Em 23 dentre estas 30 observações (Obs. 01, 02, 03, 04, 05, 07, 08, 10, 11, 14, 15, 17, 18, 20, 21, 22, 23, 24, 25, 27, 28, 29 e 30) a artéria lateral do bulbo olfatório esquerda foi ramo colateral da artéria rinal esquerda.

b.2) Em quatro dentre estas 30 amostras (Obs. 09, 13, 19 e 26) a artéria lateral do bulbo olfatório esquerda foi originada da artéria inter-hemisférica rostral esquerda.

b.3) Em dois dentre estes 30 casos (Obs. 06 e 12) a artéria lateral do bulbo olfatório esquerda foi originada da artéria medial do bulbo olfatório esquerda.

b.4) Em uma dentre as 30 preparações (Obs. 16) a artéria lateral do bulbo olfatório esquerda foi originada da artéria etmoidal interna esquerda.

#### **4.1.3.1.1.2** Artéria Hemisférica Frontal (direita e esquerda)

A artéria hemisférica frontal, direita e esquerda, originou-se geralmente da artéria rinal, próximo ou no interior do sulco rinal medial. Dirigiu-se medialmente percorrendo o pólo rostral do hemisfério cerebral, lançando ramos que se distribuíram no lobo frontal, nas faces medial e convexa do hemisfério cerebral (Figs. 64 e 66).

a) Artéria hemisférica frontal direita

a.1) Em 24 dos 30 casos ( $80\% \pm 7,3$  - Obs. 01, 02, 03, 04, 05, 07, 08, 09, 10, 11, 14, 15, 16, 17, 18, 19, 20, 21, 22, 24, 26, 28, 29, e 30) a artéria hemisférica frontal direita apresentou-se como um vaso ímpar.

a.1.1) Em 22 dentre estas 24 ocorrências (Obs. 01, 02, 05, 07, 08, 09, 10, 11, 14, 15, 16, 17, 18, 19, 20, 21, 22, 24, 26, 28, 29, e 30) a artéria hemisférica frontal direita originou-se da artéria rinal direita, próximo ou no interior do sulco rinal medial.

a.1.2) Em dois dentre estes 24 cérebros (Obs. 03 e 04) a artéria hemisférica frontal direita foi emitida de maneira atípica da artéria rinal direita, logo após a origem desta última.

a.2) Em seis das 30 peças ( $20\% \pm 7,3$  - Obs. 06, 12, 13, 23, 25 e 27) a artéria hemisférica frontal direita foi dupla.

a.2.1) Em cinco dentre estas seis preparações (Obs. 12, 13, 23, 25 e 27) de duplicidade da artéria hemisférica frontal direita, ambos os vasos, o caudal e o rostral, originaram-se da artéria rinal direita.

a.2.2) Em uma dentre estas quatro amostras (Obs. 06) onde ocorreu a duplicação da artéria hemisférica frontal direita, o vaso mais caudal originou-se isolado da artéria inter-hemisférica rostral direita, enquanto que o vaso mais rostral originou-se da artéria rinal direita, como o padrão, no interior do sulco rinal medial.

b) Artéria hemisférica frontal esquerda

b.1) Em 22 dos 30 cérebros ( $73,3\% \pm 8,1$  - Obs. 01, 02, 03, 04, 05, 06, 07, 08, 09, 10, 12, 13, 16, 18, 19, 20, 21, 24, 25, 26, 29 e 30) a artéria hemisférica frontal esquerda foi ímpar.

b.1.1) Em 20 dentre estes 22 casos (Obs. 01, 02, 03, 04, 05, 06, 07, 09, 10, 12, 13, 16, 18, 19, 20, 24, 25, 26, 29 e 30) a artéria hemisférica frontal esquerda originou-se da artéria rinal esquerda, próximo ou no interior do sulco rinal medial.

b.1.2) Em duas dentre estas 22 ocorrências (Obs. 08 e 21) a artéria hemisférica frontal esquerda foi atípica e originada de modo isolado da artéria inter-hemisférica rostral esquerda.

b.2) Em oito dos 30 cérebros ( $26,7\% \pm 8,1$  - 11, 14, 15, 17, 22, 23, 27 e 28) a artéria hemisférica frontal esquerda foi dupla. Nestas ocorrências de duplicidade da artéria hemisférica frontal esquerda, ambos os vasos, o caudal e o rostral, originaram-se da artéria rinal esquerda. Em uma amostra (Obs. 23) artéria rinal esquerda emitiu também uma artéria hemisférica medial rostral.

#### **4.1.3.1.1.3 Artéria Medial do Bulbo Olfatório (direita e esquerda)**

A artéria medial do bulbo olfatório, direita e esquerda, apresentou-se como ramo da artéria rinal, próximo ou no interior do sulco rinal medial. Após sua origem, dentro do sulco rinal medial, percorreu um curto trajeto em direção lateral, para distribuir-se no bulbo olfatório (Figs. 64 e 66).

##### **a) Artéria medial do bulbo olfatório direita**

Em todas as preparações (100% - Obs. 01 a 30) a artéria medial do bulbo olfatório direita apresentou-se como um vaso ímpar e ramo da artéria rinal direita.

##### **b) Artéria medial do bulbo olfatório esquerda**

Em todas as preparações (100% - Obs. 01 a 30) a artéria medial do bulbo olfatório esquerda foi um vaso ímpar.

b.1) Em 28 dentre estes 30 casos (Obs. 01, 02, 03, 04, 05, 06, 07, 09, 10, 11, 12, 13, 14, 15, 16, 17, 18, 19, 20, 22, 23, 24, 25, 26, 27, 28, 29, e 30) a artéria medial do bulbo olfatório esquerda foi ramo da artéria rinal esquerda.

b.2) Em duas dentre essas 30 peças (Obs. 08 e 21) a artéria medial do bulbo olfatório esquerda foi a continuação da artéria rinal esquerda, devido a ausência do seu ramo hemisférico frontal.

#### **4.1.3.2 Artéria Hemisférica Rostral (direita e esquerda)**

As artérias hemisféricas rostrais eram finos ramos lançados da artéria inter-hemisférica rostral, após essa última emitir a artéria rinal. Essas artérias cooperaram no suprimento sanguíneo da face medial do hemisfério cerebral em uma área rostral ao rostro e joelho do corpo caloso (Figs. 64 e 66).

##### **a) Artéria hemisférica rostral direita**

a.1) Em oito dos 30 casos ( $26,7\% \pm 8,1$  - Obs. 05, 06, 16, 17, 21, 24, 27 e 29) uma artéria hemisférica rostral direita foi lançada pela artéria inter-hemisférica rostral direita.

a.2) Em sete das 30 peças ( $23,3\% \pm 7,7$  - Obs. 01, 02, 15, 19, 20, 22 e 30) duas artérias hemisféricas rostrais direitas foram emitidas pela artéria inter-hemisférica rostral direita.

a.3) Em três das 30 amostras ( $10\% \pm 5,5$  - Obs. 03, 08 e 28) três artérias hemisféricas rostrais direitas foram originadas da artéria inter-hemisférica rostral direita.

a.4) Em um dos 30 cérebros ( $3,3\% \pm 3,3$  - Obs. 10) quatro artérias hemisféricas rostrais direitas foram lançadas pela artéria inter-hemisférica rostral direita.

a.5) Em onze dos 30 achados ( $36,7\% \pm 8,8$  - Obs. 04, 07, 09, 11, 12, 13, 14, 18, 23, 25 e 26) este vaso foi ausente, como ramo da artéria inter-hemisférica rostral direita. Nessas ocorrências a área de irrigação correspondente foi suprida por ramos

provenientes das artérias rinal (Obs. 07, 09, 11, 12, 14 e 18) ou hemisférica frontal (Obs. 04, 13, 23, 25 e 26) do mesmo antímero.

b) Artéria hemisférica rostral esquerda

b.1) Em 15 dos 30 casos ( $50\% \pm 9,1$  - Obs. 01, 03, 04, 06, 10, 11, 14, 15, 16, 17, 18, 22, 23, 26 e 29) uma artéria hemisférica rostral esquerda foi originada da artéria inter-hemisférica rostral esquerda.

b.2) Em sete das 30 peças ( $23,3\% \pm 7,7$  - Obs. 09, 12, 13, 19, 20, 24 e 30) duas artérias hemisféricas rostrais esquerdas foram lançadas pela artéria inter-hemisférica rostral esquerda.

b.3) Em duas das 30 amostras ( $6,7\% \pm 4,5$  - Obs. 02 e 27) três artérias hemisféricas rostrais esquerdas foram emitidas pela artéria inter-hemisférica rostral esquerda.

b.4) Em um dos 30 encéfalos ( $3,3\% \pm 3,3$  - Obs. 05) quatro artérias hemisféricas rostrais esquerdas foram lançadas pela artéria inter-hemisférica rostral esquerda.

b.5) Em cinco dos 30 cérebros ( $16,7\% \pm 6,8$  - Obs. 07, 08, 21, 25 e 28) a artéria hemisférica rostral esquerda não foi ramo colateral da artéria inter-hemisférica rostral esquerda. Nesses casos a região de vascularização correspondente foi suprida por pequenos ramos provenientes das artérias rinal (Obs. 07 e 25) ou hemisférica frontal (Obs. 08, 21 e 28).

#### **4.1.3.3 Artéria Hemisférica Medial Rostral (direita e esquerda)**

A artéria inter-hemisférica rostral ao margear o joelho e o tronco do corpo caloso emitiu uma seqüência de ramos que se distribuíram na face medial do hemisfério cerebral nos giros do cíngulo e marginal, alcançando até a face convexa, desde o pólo rostral nos giros pré-cruzado, pós-cruzado, até o terço caudal do giro marginal. Esses ramos foram denominados de artérias hemisféricas mediais rostrais. Suas ramificações

terminais na face convexa do hemisfério cerebral anastomosaram-se com os ramos terminais das artérias cerebrais média e caudal (Figs. 64 e 66).

a) Artéria hemisférica medial rostral direita

a.1) Em dez dos 30 encéfalos ( $33,3\% \pm 8,6$  - Obs. 01, 04, 13, 16, 18, 21, 23, 24, 25 e 30) quatro artérias hemisféricas mediais rostrais foram lançadas pela artéria inter-hemisférica rostral direita.

a.1.1) Em um dentre estes dez achados, onde houve a duplicidade da artéria inter-hemisférica medial rostral (Obs. 30), o vaso mais rostral emitiu três artérias hemisféricas mediais rostrais e o vaso mais caudal lançou uma artéria hemisférica medial rostral.

a.2) Em oito dos 30 casos ( $26,7\% \pm 8,1$  - Obs. 02, 05, 10, 11, 17, 20, 22 e 26) três artérias hemisféricas mediais rostrais foram emitidas pela artéria inter-hemisférica rostral direita.

a.3) Em seis dos 30 espécimes ( $20\% \pm 7,3$  - Obs. 08, 09, 14, 19, 27 e 28) cinco artérias hemisféricas mediais rostrais foram originadas da artéria inter-hemisférica rostral direita.

a.4) Em cinco das 30 peças ( $16,7\% \pm 6,8$  - Obs. 03, 06, 07, 15 e 29) duas artérias hemisféricas mediais rostrais foram lançadas pela artéria inter-hemisférica rostral direita.

a.4.1) Em uma dentre essas cinco ocorrências (Obs. 03), onde houve a bifurcação do eixo principal da artéria inter-hemisférica rostral direita, o vaso mais rostral emitiu uma artéria hemisférica medial rostral e o vaso mais caudal também deu origem a uma artéria hemisférica medial rostral.

a.5) Em um dos 30 cérebros ( $3,3\% \pm 3,3$  - Obs. 12) seis artérias hemisféricas mediais rostrais foram emitidas pela artéria inter-hemisférica rostral direita.

b) Artéria hemisférica medial rostral esquerda

b.1) Em oito dos 30 espécimes ( $26,7\% \pm 8,1$  - Obs. 04, 13, 17, 18, 24, 27, 28 e 29) três artérias hemisféricas mediais rostrais foram originadas pela artéria inter-hemisférica rostral esquerda.

b.2) Em oito dos 30 casos ( $26,7\% \pm 8,1$  - Obs. 03, 05, 06, 07, 10, 12, 23 e 30) quatro artérias hemisféricas mediais rostrais foram lançadas pela artéria inter-hemisférica rostral esquerda.

b.2.1) Em uma dentre essas oito ocorrências (Obs. 03), onde a artéria inter-hemisférica rostral esquerda foi dupla, a artéria mais rostral deu origem a três artérias hemisféricas mediais rostrais e o vaso mais caudal lançou uma artéria hemisférica medial rostral.

b.3) Em seis das 30 peças ( $20\% \pm 7,3$  - Obs. 01, 02, 08, 09, 20 e 25) cinco artérias hemisféricas mediais rostrais foram emitidas pela artéria inter-hemisférica rostral esquerda.

b.3.1) Em um dentre estes seis casos (Obs. 01), onde a artéria hemisférica rostral esquerda foi dupla, o vaso mais rostral deu origem a duas artérias hemisféricas mediais rostrais, enquanto que o vaso mais caudal emitiu três artérias hemisféricas mediais rostrais.

b.4) Em cinco das 30 amostras ( $16,7\% \pm 6,8$  - Obs. 11, 15, 16, 21 e 26) duas artérias hemisféricas mediais rostrais foram originadas da artéria inter-hemisférica rostral esquerda.

b.5) Em um dos 30 achados ( $3,3\% \pm 3,3$  - Obs. 19) seis artérias hemisféricas mediais rostrais foram lançadas pela artéria inter-hemisférica rostral esquerda.

b.6) Em um dos 30 cérebros ( $3,3\% \pm 3,3$  - Obs. 14) sete artérias hemisféricas mediais rostrais foram emitidas pela artéria inter-hemisférica rostral esquerda.

b.7) Em uma das 30 amostras ( $3,3\% \pm 3,3$  - Obs. 22) uma artéria hemisférica medial rostral foi lançada pela artéria inter-hemisférica rostral esquerda.

#### 4.1.4 Ramos para a Região do Páleo-palio (direitos e esquerdos)

A artéria cerebral rostral e suas ramificações, ao cursarem sob a face ventral do hemisfério cerebral, emitiram ramos que supriram grande parte da região páleo-palial, ou seja a fossa lateral do cérebro, os dois terços mediais do trígono olfatório, os tratos olfatórios medial e lateral, a área paraolfatória, o tubérculo olfatório, pedúnculo olfatório e o bulbo olfatório. Esses ramos originaram-se variavelmente das artérias cerebral rostral, etmoidal interna, rinal e lateral do bulbo olfatório eventualmente foram emitidos pelas artérias comunicante rostral e medial do bulbo olfatório. Alguns desses vasos, as artérias estriadas, penetravam no tecido nervoso formando a substância perfurada rostral, indo nutrir o corpo estriado e o núcleo acumbens (Fig. 63).

a) Ramos da artéria cerebral rostral para a região do páleo-palio (direitos e esquerdos)

A artéria cerebral rostral, direita e esquerda, durante seu trajeto na base do encéfalo emitiu de um a três ramos que se distribuíram na fossa lateral do cérebro e no trígono olfatório, os ramos mais calibrosos alcançavam o trato olfatório lateral.

b) Ramos da artéria etmoidal interna para a região do páleo-palio (direitos e esquerdos)

A artéria etmoidal interna, direita e esquerda, lançou de um a dois ramos que se distribuíram na fossa lateral do cérebro e no trígono olfatório, os ramos mais calibrosos alcançavam a trato olfatório lateral.

c) Ramos da artéria rinal para a região do páleo-palio (direitos e esquerdos)

A artéria rinal, direita e esquerda, lançou de um a dois ramos que supriram o trato olfatório medial, a área paraolfatória, o tubérculo olfatório e o pedúnculo olfatório.

#### 4.1.5 Anastomoses da Artéria Cerebral Rostral com:



#### a) A artéria cerebral média

As ramificações terminais da artéria cerebral rostral travaram anastomoses com os segmentos terminais da artéria cerebral média na face convexa do hemisfério cerebral sobre os giros pró-réus, pré-cruzado, pós-cruzado e marginal (Fig. 67).

#### b) A artéria cerebral caudal

As ramificações terminais da artéria cerebral rostral travaram anastomoses com os segmentos terminais da artéria cerebral caudal na face medial do hemisfério cerebral na altura do esplênio do corpo caloso e na face convexa do hemisfério cerebral, próximo ao pólo caudal, sobre o giro marginal (Figs. 64 e 67).

### 4.1.6 Território da Artéria Cerebral Rostral

O território da artéria cerebral rostral em *Pseudalopex gymnocercus* compreendeu a fossa lateral do cérebro, os dois terços mediais do trígono olfatório, os tratos olfatórios lateral e medial, o tubérculo olfatório, a área paraolfatória, o pedúnculo olfatório, o bulbo olfatório, os dois terços rostrais da face medial do hemisfério cerebral e na face convexa do hemisfério cerebral a parte rostral do giro pró-reus, os giros pré-cruzado e pós-cruzado e os dois terços rostrais do giro marginal.

### 4.2 Artéria Cerebral Média (direita e esquerda)

A artéria cerebral média do graxaim projetou-se lateralmente do curto ramo rostral da artéria carótida interna, como seu principal ramo colateral, contornando o lobo piriforme rostralmente, emitindo ramos centrais, indo atingir a fissura pseudo-silviana, ramificando-se e distribuindo-se na face convexa (dorso-lateral) do hemisfério cerebral, suas ramificações distribuíram-se a partir da fissura pseudo-silviana de modo aleatório penetrando e percorrendo os sulcos e giros cerebrais (Fig. 63).

#### a) Artéria cerebral média direita

A artéria cerebral média direita apresentou-se ímpar em todos os encéfalos (100% - Obs. 01 a 30).

a.1) Em um dos 30 casos (Obs.16), a artéria cerebral média direita teve dupla origem, formando uma anastomose “em ilha”, seguida de um vaso ímpar.

#### b) Artéria cerebral média esquerda

b.1) Em 29 das 30 preparações (96,7%  $\pm$  3,3 - Obs. 01, 02, 03, 04, 05, 06, 07, 08, 09, 10, 11, 12, 13, 14, 15, 17, 18, 19, 20, 21, 22, 23, 24, 25, 26, 27, 28, 29 e 30) a artéria cerebral média esquerda apareceu como um vaso único.

b.1.1) Em um caso dentre essas 29 peças (Obs. 02), a artéria cerebral média esquerda teve dupla origem, do ramo rostral da artéria carótida interna, formando uma anastomose “em ilha” que originou um vaso ímpar.

b.2) Em um dos 30 encéfalos (3,3%  $\pm$  3,3 - Obs. 16) a artéria cerebral média esquerda foi dupla, dividindo o território em uma parte rostral e outra caudal (Fig. 68).

### **4.2.1 Ramos Colaterais da Artéria Cerebral Média (direitos e esquerdos)**

#### **4.2.1.1 Artéria Coriídea Rostral (direita e esquerda)**

Na maioria das peças a artéria cerebral média emitiu logo após sua origem a artéria coriídea rostral que penetrou na fissura transversa do cérebro, medialmente ao lobo piriforme, ascendeu ao tálamo, acompanhando o trato óptico, sob a fímbria lateral do hipocampo. Ao alcançar o corpo geniculado lateral percorreu a estria terminal, indo anastomosar-se com ramos coriídeos caudais da artéria cerebral caudal, formando o plexo coriídeo do terceiro ventrículo. Adentrou pelo forame interventricular para formar o plexo coriídeo do ventrículo lateral. Não foi possível observar no trajeto sob a fímbria, ramos que cooperassem caudalmente na formação do plexo coriídeo do ventrículo lateral (Fig. 63).

#### a) Artéria coriídea rostral direita

a.1) Em 25 dos 30 encéfalos ( $83,3\% \pm 6,8$  - Obs. 01, 02, 06, 07, 08, 09, 10, 11, 13, 14, 15, 16, 17, 18, 19, 20, 21, 22, 23, 25, 26, 27, 28, 29 e 30) a artéria coriíidea rostral direita originou-se da artéria cerebral média direita.

a.1.1) Em um dentre estes 25 casos (Obs. 16), a artéria coriíidea rostral direita originou-se do ramo mais caudal da formação “em ilha”, devido a origem dupla da artéria cerebral média direita.

a.2) Em dois dos 30 casos ( $6,7\% \pm 4,5$  - Obs. 04 e 05) a artéria coriíidea rostral direita originou-se do ramo rostral da artéria carótida interna direita.

a.3) Em duas das 30 peças ( $6,7\% \pm 4,5$  - Obs. 03 e 12) a artéria coriíidea rostral direita foi emitida do ramo caudal da artéria carótida interna direita.

a.4) Em uma das 30 peças ( $3,3\% \pm 3,3$  - Obs. 24) a artéria coriíidea rostral direita foi emitida pela artéria cerebral caudal direita. Nessa ocorrência a artéria cerebral caudal direita foi dupla e o vaso mais rostral teve origem atípica na artéria cerebral média direita onde usualmente era lançada a artéria coriíidea rostral.

#### b) Artéria coriíidea rostral esquerda

b.1) A artéria coriíidea rostral esquerda teve sua origem da artéria cerebral média esquerda em 27 dos 30 casos ( $90\% \pm 5,5$  - Obs. 01, 02, 03, 05, 06, 07, 08, 09, 10, 12, 13, 14, 15, 16, 17, 18, 19, 20, 21, 22, 23, 25, 26, 27, 28, 29 e 30).

b.1.1) Em um dos 27 encéfalos (Obs. 02), a artéria coriíidea rostral esquerda foi originada do vaso mais caudal da formação “em ilha”, devido a dupla origem da artéria cerebral média esquerda.

b.1.2) Em uma das 27 amostras, onde a artéria cerebral média esquerda foi dupla (Obs. 16), a artéria coriíidea esquerda teve sua origem do vaso mais caudal.

b.2) Em duas das 30 peças ( $6,7\% \pm 4,5$  - Obs. 04 e 24) a artéria coriíidea rostral esquerda originou-se do ramo rostral da artéria carótida interna esquerda.

b.3) Em uma das 30 amostras ( $3,3\% \pm 3,3$  - Obs. 11) a artéria coriíidea rostral esquerda surgiu do ramo caudal da artéria carótida interna esquerda.

#### **4.2.1.2 Ramos Centrais da Artéria Cerebral Média (direitos e esquerdos)**

A artéria cerebral média emitiu como ramos colaterais na base do encéfalo, ramos centrais rostrais e caudais, que irrigavam as áreas páleo-paliais de parte do trígono olfatório, da fossa lateral do cérebro e do lobo piriforme, irrigando inclusive o trato olfatório lateral (Fig. 63).

##### **4.2.1.2.1 Ramos Colaterais Centrais Rostrais da Artéria Cerebral Média (direitos e esquerdos)**

Os ramos centrais rostrais da artéria cerebral média projetaram-se rostralmente formando os vasos centrais rostrais que irrigaram o terço lateral do trígono olfatório, o trato olfatório lateral, a área paraolfatória lateral, sendo vários deles as artérias estriadas da substância perfurada rostral, que penetravam no corpo estriado.

###### a) Ramos colaterais centrais rostrais da artéria cerebral média direita

Em todos os espécimes estudados (100% - Obs. 01 a 30) o tronco comum da artéria cerebral média direita emitiu de duas a sete artérias perfurantes. Os vasos perfurantes de maior calibre foram as artérias estriadas.

###### b) Ramos colaterais centrais rostrais da artéria cerebral média esquerda

Em todos os espécimes estudados (100% - Obs. 01 a 30) o tronco comum da artéria cerebral média esquerda emitiu de duas a sete artérias perfurantes.

##### **4.2.1.2.2 Ramos Colaterais Centrais Caudais da Artéria Cerebral Média (direitos e esquerdos)**

Os vasos centrais caudais da artéria cerebral média além de perfurarem a fossa lateral do cérebro em sua parte caudal, projetavam-se caudalmente na superfície do lobo

piriforme até seus dois terços rostrais. Os vasos mais laterais mergulhavam no sulco rinal lateral caudal. Os ramos que se distribuíram no lobo piriforme, logo após suas origens, enovelavam-se na fossa lateral do cérebro, ocultos sobre o tronco comum da artéria cerebral média, e em seguida desse percurso tortuoso característico, ramificavam-se caudalmente em arborescência. Esses vasos emitiram também minúsculas artérias perfurantes para a fossa lateral do cérebro.

a) Ramos colaterais centrais caudais da artéria cerebral média direita

a.1) Em 15 dos 30 espécimes (Obs. 01, 02, 03, 06, 10, 11, 17, 18, 21, 22, 23, 24, 25, 26 e 29) a artéria cerebral média direita emitiu de seu tronco comum, dois ramos para o lobo piriforme. Em sete dos 30 casos deu origem a três ramos (Obs. 05, 09, 13, 19, 20, 28 e 30) e em cinco das 30 peças, lançou um ramo (Obs. 08, 12, 14, 15 e 27). Já em três das 30 preparações (Obs. 04, 07, 16), este ramo não foi originado pelo tronco comum da artéria cerebral média direita.

a.2) O tronco comum da artéria cerebral média direita lançou no seu trajeto de uma a quatro minúsculas artérias perfurantes que penetravam a fossa lateral do cérebro.

b) Ramos colaterais centrais caudais da artéria cerebral média esquerda

b.1) Em 15 das 30 observações (Obs. 04, 05, 07, 08, 09, 11, 12, 13, 14, 15, 16, 18, 21, 22 e 24) a artéria cerebral média esquerda, emitiu de seu tronco comum, dois ramos para o lobo piriforme. Sendo que em um dentre estes 15 casos (Obs.16), onde houve duplicidade da artéria cerebral média esquerda, esses ramos originaram-se do vaso mais caudal. Enquanto que em onze dos 30 cérebros (Obs. 02, 03, 10, 17, 19, 20, 23, 25, 27, 28 e 29) o tronco comum da artéria cerebral média esquerda, emitiu um ramo para o lobo piriforme, em dois casos (Obs. 01, 26) lançou três ramos e em outras duas peças (Obs. 06 e 30) originou quatro ramos.

b.2) O tronco comum da artéria cerebral média esquerda emitiu de uma a três minúsculas artérias perfurantes para a fossa lateral do cérebro.

**4.2.1.3 Ramos Colaterais Corticais da Artéria Cerebral Média (direitos e esquerdos)**

A artéria cerebral média antes de ultrapassar o sulco rinal lateral iniciou uma seqüência de ramificações para a face convexa do hemisfério cerebral, apresentando como maior freqüência um padrão de bifurcação, com divisão territorial, em uma parte rostral e outra caudal. Já em uma freqüência menor apenas um eixo principal supriu com suas ramificações rostrais e caudais esse mesmo território, sem divisão. Nos casos de divisão territorial, houveram ramificações antes da bifurcação assim como também de cada ramo terminal rostral e caudal.

Ramos secundários e terciários foram emitidos variavelmente de cada eixo terminal principal. Os ramos secundários foram sistematizados e denominados de acordo com suas áreas de vascularização em ramos frontal, fronto-parietal, temporo-frontal, temporo-parieto-frontal, temporo-parietal, temporal rostral, temporal caudal, temporo-occipital e temporo-occipito-parietal. As ramificações terminais da artéria cerebral média anastomosaram-se em ósculo com os ramos terminais das artérias cerebrais rostral e caudal, nos limites territoriais da face convexa do hemisfério cerebral (Fig. 69).

#### **4.2.1.3.1 Artéria Cerebral Média Bifurcada com Divisão Territorial Rostral e Caudal (direita e esquerda)**

##### **a) Artéria cerebral média direita bifurcada com divisão territorial rostral e caudal**

a.1) Em 19 dos 30 encéfalos ( $63,3\% \pm 8,8$  - Obs. 01, 02, 04, 08, 11, 13, 14, 15, 16, 17, 18, 20, 22, 23, 25, 27, 28, 29 e 30) o eixo principal da artéria cerebral média direita duplicou, dividindo o território como também ocorreu na duplicidade da artéria cerebral média, e seus dois eixos terminais cursaram flexuosamente e paralelamente, terminando o vaso rostral, e o vaso mais caudal no lobo occipital ou no lobo parietal próximo ao lobo occipital (Fig. 69 e 70).

##### **a.1.1) Ramos colaterais do ramo terminal rostral da artéria cerebral média direita**

No antímero direito o ramo terminal rostral da artéria cerebral média emitiu ramos que supriram a metade rostral dos lobos frontal, temporal e parietal da face convexa do hemisfério cerebral.

#### a.1.1.1) Ramo frontal direito

Em sete dos 19 espécimes (Obs. 01, 08, 16, 17, 22, 27 e 28) um ramo frontal foi emitido do ramo terminal rostral da artéria cerebral média direita, ainda em três casos (Obs. 13, 15 e 18) dois ramos foram lançados. Em uma observação três ramos foram emitidos (Obs. 20), enquanto que em oito encéfalos (Obs. 02, 04, 11, 14, 23, 25, 29 e 30) este vaso isolado não foi encontrado. Sendo que em um caso (Obs. 25) dois ramos frontais originaram-se do tronco comum da artéria cerebral média direita.

#### a.1.1.2) Ramo fronto-parietal direito

Em um dos 19 encéfalos (Obs. 20) foi emitido um ramo fronto-parietal do ramo terminal rostral da artéria cerebral média direita, enquanto em 18 peças (Obs. 01, 02, 04, 08, 11, 13, 14, 15, 16, 17, 18, 22, 23, 25, 27, 28, 29 e 30), este vaso foi ausente.

#### a.1.1.3) Ramo temporo-parieto-frontal direito

Em onze das 19 peças (Obs. 01, 02, 08, 11, 13, 14, 16, 17, 22, 29 e 30) um ramo temporo-parieto-frontal foi emitido do ramo terminal rostral da artéria cerebral média direita, enquanto que em oito amostras (Obs. 04, 15, 18, 20, 23, 25, 27 e 28) não houve emissão desse ramo. Sendo que em um dentre estes oito casos (Obs. 23) o ramo temporo-parieto-frontal originou-se do tronco comum da artéria cerebral média direita.

#### a.1.1.4) Ramo temporo-parietal direito

Em sete dos 19 casos (Obs. 01, 02, 04, 08, 13, 15 e 17) um ramo temporo-parietal foi emitido do ramo terminal rostral da artéria cerebral média direita, já em sete casos (Obs. 11, 18, 23, 25, 28, 29 e 30) dois ramos foram lançados, enquanto em duas peças (Obs. 14 e 27) três ramos foram originados. Esse vaso foi ausente em três encéfalos (Obs. 16, 20 e 22).

#### a.1.1.5) Ramo temporo-occipital direito

Em uma das 19 amostras (Obs. 14) um ramo temporo-occipital foi emitido do ramo terminal rostral da artéria cerebral média direita. Em 18 peças esse vaso foi ausente (Obs. 01, 02, 04, 08, 11, 13, 15, 16, 17, 18, 20, 22, 23, 25, 27, 28, 29 e 30).

#### a.1.1.6) Ramo temporo-occipito-parietal direito

Em dois dos 19 casos (Obs. 02 e 30) um ramo temporo-occipito-parietal foi emitido do ramo terminal rostral da artéria cerebral média direita. Em 17 peças este ramo foi ausente (Obs. 01, 04, 08, 11, 13, 14, 15, 16, 17, 18, 20, 22, 23, 25, 27, 28 e 29).

#### a.1.2) Ramos colaterais do ramo terminal caudal da artéria cerebral média direita

O ramo terminal caudal da artéria cerebral média direita emitiu ramos que supriram a metade caudal dos lobos temporal, parietal e occipital da face convexa do hemisfério cerebral.

##### a.1.2.1) Ramo temporo-parietal direito

Em dez dos 19 espécimes (Obs. 04, 08, 13, 15, 17, 20, 23, 25, 27 e 28) um ramo temporo-parietal originou-se do ramo terminal caudal da artéria cerebral média direita. Em uma dentre essas oito ocorrências (Obs. 28) o ramo temporo-parietal direito foi emitido do vaso caudal, porém cruzou o ramo rostral indo se distribuir rostralmente. Em quatro casos (Obs. 11, 16, 18 e 22) dois ramos foram lançados do ramo terminal caudal da artéria cerebral média direita, enquanto em cinco casos (Obs. 01, 02, 14, 29 e 30) esse ramo foi ausente.

##### a.1.2.2) Ramo temporal rostral direito

Em um dos 19 casos (Obs. 29) um ramo temporal rostral foi emitido do ramo terminal caudal da artéria cerebral média direita, já em uma das 19 peças (Obs. 15) dois ramos foram lançados, enquanto em 17 amostras (Obs. 01, 02, 04, 08, 11, 13, 14, 16, 17, 18, 20, 22, 23, 25, 27, 28 e 30) este vaso foi ausente.

##### a.1.2.3) Ramo temporal caudal direito



Em 12 dos 19 casos (Obs. 01, 04, 15, 18, 20, 22, 23, 25, 27, 28, 29 e 30) um ramo temporal caudal foi emitido do ramo terminal caudal da artéria cerebral média direita, já em dois dos 19 casos (Obs. 02 e 14) dois ramos foram lançados, enquanto em cinco preparações (Obs. 08, 11, 13, 16 e 17) este vaso não era seu ramo. Em cinco das 19 peças (Obs. 04, 08, 11, 16 e 23) o ramo temporal caudal direito foi emitido diretamente do tronco comum da artéria cerebral média direita.

#### a.1.2.4) Ramo temporo-occipital direito

Em nove das 19 peças (Obs. 08, 11, 13, 14, 16, 18, 25, 27 e 29) um ramo temporo-occipital foi emitido do ramo terminal caudal da artéria cerebral média direita, ainda em sete casos (Obs. 01, 02, 04, 15, 17, 23 e 30) dois ramos foram lançados, enquanto em um caso (Obs. 28) três ramos ocorreram, já em dois encéfalos (Obs. 20 e 22) não era seu ramo. Em uma peça (Obs. 13) o ramo temporo-occipital originou-se do tronco comum da artéria cerebral média direita.

#### a.1.2.5) Ramo temporo-occipito-parietal direito

Em três dos 19 espécimes (Obs. 08, 20 e 22) um ramo temporo-occipito-parietal foi emitido do ramo terminal caudal da artéria cerebral média direita, entretanto em 16 peças (Obs. 01, 02, 04, 11, 13, 14, 15, 16, 17, 18, 23, 25, 27, 28, 29 e 30) este vaso foi ausente.

b) Artéria cerebral média esquerda bifurcada com divisão territorial rostral e caudal

b.1) Em 20 dos 30 casos ( $66,7\% \pm 8,6$  - Obs. 02, 04, 05, 06, 08, 09, 10, 11, 12, 13, 15, 16, 17, 18, 20, 22, 23, 25, 29 e 30), a artéria cerebral média esquerda subdividiu-se em duas áreas territoriais. Em uma dentre essas 20 peças (Obs. 16) a artéria cerebral média esquerda foi dupla (Fig. 68).

b.1.1) Ramos colaterais do ramo terminal rostral da artéria cerebral média esquerda

#### b.1.1.1) Ramo frontal esquerdo

Em oito das 20 peças (Obs. 04, 06, 09, 10, 13, 15, 16 e 29) um ramo frontal foi emitido do ramo terminal rostral da artéria cerebral média esquerda, já em seis casos (Obs. 02, 05, 11, 17, 18 e 20) dois ramos foram lançados, ainda em um encéfalo (Obs. 12) três ramos estiveram presentes, enquanto em cinco achados (Obs. 08, 22, 23, 25 e 30) esse vaso não era seu ramo. Ainda em um caso (Obs. 08) um ramo frontal se originou do tronco comum da artéria cerebral média esquerda.

#### b.1.1.2) Ramo fronto-parietal esquerdo

Em cinco dos 20 casos (Obs. 04, 20, 22, 25 e 29) um ramo fronto-parietal foi emitido do ramo terminal rostral da artéria cerebral média esquerda, enquanto em 15 encéfalos (Obs. 02, 05, 06, 08, 09, 10, 11, 12, 13, 15, 16, 17, 18, 23 e 30) este vaso foi ausente.

#### b.1.1.3) Ramo temporo-parieto-frontal esquerdo

Em nove dos 20 espécimes (Obs. 06, 09, 10, 11, 15, 17, 18, 23 e 30) um ramo temporo-parieto-frontal se originou do ramo terminal rostral da artéria cerebral média esquerda, enquanto em onze casos (Obs. 02, 04, 05, 08, 12, 13, 16, 20, 22, 25 e 29) foi ausente.

#### b.1.1.4) Ramo temporo-parietal esquerdo

Em oito dos 20 achados (Obs. 02, 09, 11, 13, 17, 22, 23 e 30) um ramo temporo-parietal foi emitido do ramo terminal rostral da artéria cerebral média esquerda, já em seis dos 20 casos (Obs. 04, 05, 06, 08, 12 e 16) dois ramos foram lançados, ainda em dois casos (Obs. 18 e 25) três ramos ocorreram, enquanto em quatro encéfalos (Obs. 10, 15, 20 e 29) este vaso foi ausente.

#### b.1.1.5) Ramo temporo-frontal esquerdo

Em uma das 20 peças (Obs. 02) um ramo temporo-frontal foi lançado do ramo terminal rostral da artéria cerebral média esquerda, já em 19 das 20 preparações (Obs. 04, 05, 06, 08, 09, 10, 11, 12, 13, 15, 16, 17, 18, 20, 22, 23, 25, 29 e 30) este vaso não foi encontrado.

#### b.1.1.6) Ramo temporal rostral esquerdo

Em dois dos 20 encéfalos (Obs. 09 e 29) um ramo temporal rostral foi emitido do ramo terminal rostral da artéria cerebral média esquerda, já em um dos 20 casos (Obs. 10) dois ramos foram observados, enquanto em 17 preparações (Obs. 02, 04, 05, 06, 08, 11, 12, 13, 15, 16, 17, 18, 20, 22, 23, 25 e 30) esse vaso não foi encontrado.

#### b.1.1.7) Ramo temporo-occipital esquerdo

Em um dos 20 encéfalos (Obs. 25) um ramo temporo-occipital foi emitido do ramo terminal rostral da artéria cerebral média esquerda, ainda em 19 dos 20 casos (Obs. 02, 04, 05, 06, 08, 09, 10, 11, 12, 13, 15, 16, 17, 18, 20, 22, 23, 29 e 30) este vaso foi ausente.

#### b.1.2) Ramos colaterais do ramo terminal caudal da artéria cerebral média esquerda

##### b.1.2.1) Ramo temporo-parietal esquerdo

Em nove dos 20 encéfalos (Obs. 02, 06, 10, 12, 13, 15, 17, 20 e 30) um ramo temporo-parietal foi emitido do ramo terminal caudal da artéria cerebral média esquerda, já em dois dos 20 casos (Obs. 05 e 22) dois ramos foram lançados, enquanto em nove peças (Obs. 04, 09, 08, 11, 16, 18, 23, 25 e 29) esses ramos não foram encontrados.

##### b.1.2.2) Ramo temporal caudal esquerdo

Em nove dos 20 casos (Obs. 05, 06, 08, 09, 11, 13, 15, 16 e 22) um ramo temporal caudal foi emitido do ramo terminal caudal da artéria cerebral média esquerda,

já em quatro das 20 peças (Obs. 10, 18, 23 e 30) dois ramos foram lançados, ainda em um encéfalo (Obs. 25) três ramos foram emitidos. Em quatro dos 20 cérebros (Obs. 02, 12, 17 e 29) esse vaso não era seu ramo colateral. Em quatro das 20 amostras (Obs. 04, 06, 17 e 20) o ramo temporal caudal foi originado do tronco comum da artéria cerebral média esquerda.

#### b.1.2.3) Ramo temporo-occipital esquerdo

Em 12 das 20 amostras (Obs. 02, 08, 09, 10, 11, 12, 16, 17, 20, 22, 23 e 29) dois ramos temporo-occipitais foram emitidos do ramo terminal caudal da artéria cerebral média esquerda, já em quatro dos 20 casos (Obs. 05, 18, 25 e 30) apenas um ramo foi lançado, enquanto em quatro das 20 peças (Obs. 04, 06, 13 e 15) três ramos foram observados. Em um dos 20 cérebros (Obs. 17) mais um ramo temporo-occipital foi encontrado, porém era ramo colateral do tronco comum da artéria cerebral média esquerda.

#### b.1.2.4) Ramo temporo-occipito-parietal esquerdo

Em um dos 20 casos (Obs. 13) um ramo temporo-occipito-parietal foi emitido do ramo terminal caudal da artéria cerebral média esquerda, já em 19 das 20 peças (Obs. 02, 05, 04, 06, 08, 09, 10, 11, 12, 15, 16, 17, 18, 20, 22, 23, 25, 29 e 30) este ramo não foi encontrado.

### **4.2.1.3.2** Artéria Cerebral Média - Eixo Único Sem Divisão Territorial (direita e esquerda)

#### a) Artéria cerebral média direita – eixo único sem divisão territorial

a.1) Em onze dos 30 espécimes ( $36,7\% \pm 8,8$  - Obs. 03, 05, 06, 07, 09, 10, 12, 19, 21, 26 e 24) a artéria cerebral média direita não se dividiu, formando uma distribuição territorial única arborescente e homogênea, seu eixo terminal seguiu acompanhando os sulcos e giros, terminando-se na porção caudomedial do lobo parietal (Figs. 69 e 71).

a.1.1) Ramos colaterais do eixo principal da artéria cerebral média direita sem divisão territorial

a.1.1.1) Ramo frontal direito

Em três dos onze casos (Obs. 03, 07 e 10) um ramo frontal foi emitido do eixo principal da artéria cerebral média direita, já em três dos onze casos (Obs. 09, 19 e 26) dois ramos foram lançados, enquanto em cinco das onze amostras (Obs. 05, 06, 12, 21 e 24) esse vaso não se apresentou.

a.1.1.2) Ramo fronto-parietal direito

Em uma das onze peças (Obs. 06) um ramo fronto-parietal foi emitido do eixo principal da artéria cerebral média direita. Porém, em dez dos onze casos (Obs. 03, 05, 07, 09, 10, 12, 19, 21, 24 e 26) este vaso não foi encontrado.

a.1.1.3) Ramo temporo-parieto frontal direito

Em nove das onze peças (Obs. 03, 05, 07, 09, 12, 19, 21, 24 e 26) um ramo temporo-parieto-frontal foi emitido do eixo único da artéria cerebral média direita. Já em dois dos onze casos (Obs. 06 e 10) este vaso não foi observado.

a.1.1.4) Ramo temporo-parietal direito

Em seis dos onze casos (Obs. 03, 06, 10, 12, 21 e 24) dois ramos temporo-parietais foram emitidos do eixo principal da artéria cerebral média direita, em quatro das onze peças (Obs. 07, 09, 19 e 26) um ramo foi lançado, enquanto em um dos onze encéfalos (Obs. 05) três ramos foram observados.

a.1.1.5) Ramo temporal rostral direito

Em duas das onze amostras (Obs. 06 e 10) um ramo temporal rostral foi lançado do eixo principal da artéria cerebral média direita, porém em nove dos onze casos (Obs. 03, 05, 07, 09, 12, 19, 21, 24 e 26) esse vaso não foi formado.

#### a.1.1.6) Ramo temporal caudal direito

Em oito das onze observações (Obs. 05, 06, 07, 10, 12, 19, 24 e 26) um ramo temporal caudal foi originado do eixo principal da artéria cerebral média direita, porém, em um dos onze encéfalos (Obs. 21) três ramos foram lançados, enquanto em dois dos onze casos (Obs. 03 e 09) este vaso foi ausente.

#### a.1.1.7) Ramo temporo-occipital direito

Em seis das onze peças (Obs. 05, 06, 07, 09, 19 e 24) dois ramos temporo-occipitais foram emitidos do eixo principal da artéria cerebral média direita, já em quatro dos onze casos (Obs. 10, 12, 20 e 26) apenas um ramo foi lançado, enquanto em um dos onze encéfalos (Obs. 03) quatro ramos foram constantes.

#### a.1.1.8) Ramo temporo-occipito-parietal direito

Em uma das onze amostras (Obs. 12) um ramo temporo-occipito-parietal foi lançado do eixo único da artéria cerebral média direita, enquanto em dez das onze peças (Obs. 03, 05, 06, 07, 09, 10, 19, 21, 24 e 26) este vaso foi ausente.

### b) Artéria cerebral média esquerda – eixo único sem divisão territorial

b.1) Em 10 das 30 observações ( $33,3\% \pm 8,6$  - Obs. 01, 03, 07, 14, 19, 21, 26, 27, 28 e 24) a artéria cerebral média esquerda também não se bifurcou formando uma distribuição territorial idêntica.

b.1.1) Ramos colaterais do eixo principal da artéria cerebral média esquerda sem divisão territorial

#### b.1.1.1) Ramo frontal esquerdo

Em seis dos dez casos (Obs. 03, 07, 19, 21, 24 e 28) um ramo frontal foi emitido do eixo principal da artéria cerebral média esquerda, já em três das 10 peças (Obs. 01,

14 e 26) dois ramos foram lançados, enquanto em um dos dez encéfalos (Obs. 27) este ramo não foi encontrado.

#### b.1.1.2) Ramo fronto-parietal esquerdo

Em uma das dez amostras (Obs. 27) um ramo fronto-parietal foi originado do eixo principal da artéria cerebral média esquerda, já em nove dos dez casos (Obs. 01, 03, 07, 14, 19, 21, 24, 26 e 28) este vaso foi ausente.

#### b.1.1.3) Ramo temporo-parieto-frontal esquerdo

Em sete dos dez encéfalos (Obs. 03, 07, 14, 19, 21, 24 e 26) um ramo temporo-parieto-frontal foi emitido do eixo principal da artéria cerebral média esquerda, porém, em três das dez amostras (Obs. 01, 27 e 28) esse vaso não foi observado.

#### b.1.1.4) Ramo temporo-parietal esquerdo

Em sete das dez peças (Obs. 01, 03, 07, 14, 19, 27 e 28) dois ramos temporo-parietais foram emitidos do eixo principal da artéria cerebral média esquerda, enquanto em dois dentre os dez casos (Obs. 21 e 24) um ramo foi lançado, porém em um dos dez encéfalos (Obs. 26) este vaso foi ausente.

#### b.1.1.5) Ramo temporal caudal esquerdo

Em seis das dez amostras (Obs. 14, 19, 21, 24, 27 e 28) um ramo temporal caudal foi emitido do eixo principal da artéria cerebral média esquerda, já em um dos dez encéfalos (Obs. 26) três ramos foram lançados, enquanto em três dos dez casos (Obs. 01, 03 e 07) este vaso foi ausente.

#### b.1.1.6) Ramo temporo-occipital esquerdo

Em cinco das dez peças (Obs. 01, 07, 14, 26 e 28) um ramo temporo-occipital foi lançado do eixo principal da artéria cerebral média esquerda, já em três dos dez

casos (Obs. 03, 19 e 21) dois ramos foram emitidos, enquanto em duas das dez peças (Obs. 24 e 27) três ramos foram encontrados.

#### **4.2.2 Anastomoses da Artéria Cerebral Média com:**

##### **a) A artéria cerebral rostral**

As ramificações terminais da artéria cerebral média travaram anastomoses com os segmentos terminais da artéria cerebral rostral na face convexa do hemisfério cerebral sobre os giros pró-reus, pré-cruzado, pós-cruzado e marginal (Fig.67).

##### **b) A artéria cerebral caudal**

As ramificações terminais da artéria cerebral média travaram anastomoses com os segmentos terminais da artéria cerebral caudal na face convexa do hemisfério cerebral próximo ao pólo caudal, na superfície dos giros marginal, ectomarginal e ectossilviano, em suas porções mais caudais; no terço caudal do lobo piriforme; e a artéria coriídea rostral travou anastomoses, na face dorsal do tálamo, com o ramo coriídeo caudal da artéria cerebral caudal (Fig.67).

#### **4.2.3 Território da Artéria Cerebral Média**

O território vascular da artéria cerebral média do graxaim compreendeu na base do encéfalo a fossa lateral do cérebro, o terço lateral do triângulo olfatório, os dois terços rostrais do lobo piriforme e o trato olfatório lateral. Englobou ainda, a face convexa do hemisfério cerebral, exceto as áreas mais rostromediais do lobo frontal, margeando o sulco marginal nos lobos parietal e occipital, e a fissura transversa do cérebro no pólo caudal do hemisfério cerebral.

#### **4.3 Artéria Cerebral Caudal (direita e esquerda)**

A artéria cerebral caudal, direita e esquerda, normalmente apresentou-se como um vaso único e como ramo colateral do ramo caudal (artéria comunicante caudal) da artéria carótida interna. O eixo principal da artéria cerebral caudal, logo após sua



origem, emitiu uma artéria tectal rostral, e continuou, projetando-se dorsolateralmente contornando o pedúnculo cerebral, para o interior da fissura transversa do cérebro, formando um arco convexo. Antes de atingir o corpo geniculado medial, lançou ramos colaterais para o lobo piriforme, um ramo coriídeo caudal para a superfície dorsal do tálamo, plexo coriídeo do terceiro ventrículo e ramos hemisféricos mediais caudais para a parte tentorial da face medial do hemisfério cerebral. Seu eixo principal, a artéria inter-hemisférica caudal, curvou-se sob o giro para-hipocampal, ascendendo e ramificando-se na face medial do hemisfério cerebral. Seu ramo terminal contornou o esplênio do corpo caloso até alcançar o pólo caudal do hemisfério cerebral (Figs. 63, 64 e 72).

a) Artéria cerebral caudal direita

a.1) Em 26 dos 30 cérebros ( $86,7\% \pm 6,2$  - Obs. 01, 03, 04, 05, 06, 07, 08, 09, 10, 11, 12, 13, 14, 15, 16, 17, 18, 20, 21, 23, 25, 26, 27, 28, 29 e 30), a artéria cerebral caudal direita foi um vaso único.

a.2) Em quatro dos 30 casos ( $13,3\% \pm 6,2$  - Obs. 02, 19, 22 e 24) a artéria cerebral caudal direita foi dupla.

a.2.1) Em três dentre estes quatro casos (Obs. 02, 19 e 22) o vaso mais caudal, sempre de menor calibre, correspondia ao seu primeiro ramo colateral, a artéria tectal rostral.

a.2.2) Em um dentre estes quatro achados (Obs. 24) a artéria cerebral caudal foi dupla, sendo o vaso mais rostral ramo da artéria cerebral média, onde normalmente originava-se a artéria coriídea rostral. Era um vaso muito desenvolvido e penetrou na fissura transversa do cérebro indo formar a vascularização quase total do território da artéria cerebral caudal, lançando um pequeno ramo para o lobo piriforme, a artéria coriídea rostral, a artéria inter-hemisférica caudal com seus ramos hemisféricos mediais caudais. O componente mais caudal, e de menor calibre, originou-se do ramo caudal da artéria carótida interna, como o modelo padrão, porém seus ramos foram apenas a artéria tectal rostral, um ramo para o lobo piriforme, um ramo coriídeo caudal e um pequeno ramo hemisférico medial caudal (Fig. 73).

#### b) Artéria cerebral caudal esquerda

Em todas as amostras (100% - Obs. 01 a 30), a artéria cerebral caudal esquerda foi um vaso ímpar.

#### 4.3.1 Ramos Colaterais da Artéria Cerebral Caudal (direitos e esquerdos)

Durante seu percurso o eixo principal da artéria cerebral caudal emitiu normalmente como ramos colaterais a artéria tectal rostral, ramos para o lobo piriforme, o ramo coriídeo caudal, continuando-se como artéria inter-hemisférica caudal.

##### 4.3.1.1 Artéria Tectal Rostral (direita e esquerda)

A artéria tectal rostral apresentou-se geralmente como um vaso ímpar, que surgiu como primeiro ramo colateral da artéria cerebral caudal, ainda na base do tronco encefálico. Contornou laterodorsalmente o pedúnculo cerebral em direção ao corpo geniculado medial, onde lançou ramos, cujas terminações ramificaram-se intensamente, formando uma rede, anastomosando-se com os terminais contralaterais e com ramos da artéria tectal caudal, lançados pela a artéria cerebelar rostral, formando um plexo que irrigava o tecto mesencefálico. A artéria tectal rostral enviou também ramos que alcançavam o corpo pineal, a estria medular, a habênula e as áreas talâmicas adjacentes (Figs. 63, 64 e 72).

#### a) Artéria tectal rostral direita

a.1) Em 29 dos 30 encéfalos ( $96,7\% \pm 3,3$  - Obs. 01, 02, 03, 04, 05, 06, 07, 08, 09, 10, 11, 12, 13, 14, 15, 16, 17, 18, 19, 20, 21, 23, 24, 25, 26, 27, 28, 29 e 30) a artéria tectal rostral direita foi ímpar.

a.1.1) Em 26 dentre estes 29 encéfalos (Obs. 01, 03, 04, 05, 06, 07, 08, 09, 10, 11, 12, 13, 14, 15, 16, 17, 18, 20, 21, 23, 25, 26, 27, 28, 29 e 30) a artéria tectal rostral direita foi originada da artéria cerebral caudal direita.

a.1.2) Em dois dentre estes 29 casos (Obs. 02 e 19), a artéria tectal rostral foi emitida diretamente do ramo caudal da artéria carótida interna direita.

a.1.3) Em um dentre estes 29 casos (Obs. 24) a artéria tectal rostral direita foi ramo colateral da artéria cerebral caudal. Nesta preparação a artéria cerebral caudal dupla, tinha um componente rostral variante na origem e seu componente caudal com origem padrão foi quem lançou a artéria tectal rostral direita.

a.2) Em um dos 30 casos ( $3,3\% \pm 3,3$  - Obs. 22), a artéria tectal rostral direita foi dupla, onde o vaso mais rostral apresentou maior calibre e foi originado da artéria cerebral caudal direita. O vaso mais caudal, de menor calibre, foi originado do ramo caudal da artéria carótida interna direita.

#### b) Artéria tectal rostral esquerda

Em todas as preparações (100% - Obs. 01 a 30), a artéria tectal rostral esquerda foi um vaso ímpar originado da artéria cerebral caudal esquerda.

#### 4.3.1.2 Ramos para o Lobo Piriforme (direitos e esquerdos)

A artéria cerebral caudal, direita e esquerda, ao ascender a face lateral do pedúnculo cerebral, lançou finos ramos que se distribuíram ventralmente no terço mais caudal do lobo piriforme ( Figs. 63 e 64).

#### a) Ramos para o lobo piriforme direitos

a.1) Em 12 dos 30 encéfalos ( $40\% \pm 8,9$  - Obs. 02, 05, 08, 09, 10, 12, 13, 17, 19, 20, 25 e 29) a artéria cerebral caudal direita emitiu um ramo que supria o lobo piriforme.

a.1.1) Em um dentre estes 12 casos (Obs. 12) esse ramo não foi originado diretamente do eixo principal da artéria cerebral caudal e sim de seu primeiro ramo hemisférico medial caudal.

a.2) Em nove das 30 peças ( $30\% \pm 8,4$  - Obs. 03, 04, 11, 18, 21, 23, 24, 28 e 30) a artéria cerebral caudal direita emitiu dois ramos para o lobo piriforme.

a.2.1) Em um dentre estes nove encéfalos (Obs. 24), onde ocorreu a duplicidade da artéria cerebral caudal direita, o vaso mais rostral emitiu um ramo e o vaso mais caudal contribui com mais um ramo para suprir o lobo piriforme.

a.3) Em cinco dos 30 cérebros ( $16,7\% \pm$  - Obs. 01, 15, 16, 22 e 26) a artéria cerebral caudal direita emitiu três ramos para o lobo piriforme.

a.4) Em três das 30 amostras ( $10\% \pm 8,6$  - Obs. 07, 14 e 27) a artéria cerebral caudal direita emitiu quatro ramos para irrigar o lobo piriforme.

a.5) Em uma das 30 observações ( $3,3\% \pm 3,3$  - Obs. 06) a artéria cerebral caudal direita emitiu cinco ramos para o lobo piriforme.

#### b) Ramos para o lobo piriforme esquerdos

b.1) Em nove dos 30 cérebros ( $30\% \pm 8,4$  - Obs. 02, 05, 07, 10, 13, 16, 20, 22 e 29) a artéria cerebral caudal esquerda deu origem a dois ramos que supriam o lobo piriforme.

b.1.1) Em uma dentre essas nove peças (Obs. 02), o lobo piriforme recebeu ainda mais um ramo, proveniente do ramo caudal da artéria carótida interna esquerda.

b.2) Em oito dos 30 casos ( $26,7\% \pm 8,1$  - Obs. 01, 03, 08, 11, 14, 17, 21 e 25) a artéria cerebral caudal esquerda emitiu um ramo para o lobo piriforme.

b.2.1) Em uma dentre essas oito peças (Obs. 08), o ramo que supria o lobo piriforme não foi originado diretamente do eixo principal da artéria cerebral caudal esquerda, neste caso foi originado de seu primeiro ramo hemisférico medial caudal.

b.3) Em seis das trinta peças ( $20\% \pm 7,3$  - Obs. 12, 18, 19, 23, 26 e 28) a artéria cerebral caudal esquerda lançou três ramos para o lobo piriforme.

b.4) Em cinco das 30 amostras ( $16,7\% \pm 6,8$  - Obs. 04, 06, 09, 15 e 27) a artéria cerebral caudal esquerda deu origem a quatro ramos para irrigar o lobo piriforme.

b.5) Em dois dos 30 casos ( $6,6\% \pm 4,5$  - Obs. 24 e 30) a artéria cerebral caudal esquerda emitiu cinco ramos para o lobo piriforme.

#### **4.3.1.3 Ramo Coriídeo Caudal (direito e esquerdo)**

A artéria cerebral caudal, direita e esquerda, lançou a seguir rostralmente um ramo coriídeo caudal, que ascendeu dorsomedialmente acompanhando a fimbria do hipocampo ventralmente, alcançando o corpo geniculado lateral, a estria terminal e os plexos coriídeos do terceiro ventrículo e ventrículo lateral. O ramo coriídeo caudal lançou inúmeros pequenos ramos para as áreas adjacentes em seu percurso. Pelo menos um de seus ramos anastomosou-se com a artéria coriídea rostral (Figs. 64 e 73).

##### **a) Ramo coriídeo caudal direito**

O ramo coriídeo caudal direito esteve presente, como um vaso ímpar, em todos encéfalos analisados (100% - Obs. 01 a 30).

a.1) Em uma dentre essas 30 preparações (Obs. 24), onde houve a duplicidade da artéria cerebral caudal direita, o ramo coriídeo caudal direito foi originado do vaso mais caudal.

##### **b) Ramo coriídeo caudal esquerdo**

O ramo coriídeo caudal esquerdo esteve presente, como um vaso único, em todos casos (100% - Obs. 01 a 30).

#### **4.3.2 Ramo Terminal da Artéria Cerebral Caudal (direito e esquerdo)**

O eixo principal da artéria cerebral caudal, direita e esquerda, continuou como artéria inter-hemisférica caudal, seu ramo terminal, a partir do ponto em que começava

a lançar ramos colaterais que supriam a parte tentorial da face medial do hemisfério cerebral. Seu eixo terminal progrediu em direção ao pólo caudal do hemisfério cerebral.

#### **4.3.2.1 Artéria Inter-hemisférica Caudal (direita e esquerda)**

Durante seu percurso a artéria inter-hemisférica caudal lançou um número variável de ramos colaterais hemisféricos mediais caudais para a parte tentorial da face medial do hemisfério cerebral. De seu eixo principal lançou ainda de um a três ramos hemisféricos mediais caudais para a parte não tentorial da face medial do hemisfério cerebral. Suas terminações anastomosaram-se com as terminações das artérias cerebrais média e rostral (Figs. 64 e 73).

#### **4.3.2.2 Ramos Colaterais da Artéria Inter-hemisférica Caudal (direitos e esquerdos)**

##### **a) Ramos hemisféricos mediais caudais direitos**

a.1) Ramos hemisféricos mediais caudais para a parte tentorial da face medial do hemisfério cerebral

a.1.1) Em 13 dos trinta cérebros ( $43,3\% \pm 9,0$  - Obs. 05, 06, 07, 08, 13, 14, 18, 20, 21, 24, 27, 28 e 29) a artéria inter-hemisférica caudal direita emitiu dois ramos hemisféricos mediais caudais para a parte tentorial da face medial do hemisfério cerebral.

a.1.2) Em oito dos trinta casos ( $26,7\% \pm 8,1$  - Obs. 01, 03, 10, 12, 16, 22, 23 e 30) a artéria inter-hemisférica caudal direita deu origem a três ramos hemisféricos mediais caudais para a parte tentorial da face medial do hemisfério cerebral.

a.1.3) Em cinco dos trinta encéfalos ( $16,7\% \pm 6,8$  - Obs. 02, 09, 15, 19 e 26) a artéria inter-hemisférica caudal direita lançou quatro ramos hemisféricos mediais caudais para a parte tentorial da face medial do hemisfério cerebral.

a.1.4) Em três dos 30 casos ( $10\% \pm 5,5$  - Obs. 04, 17 e 25) a artéria inter-hemisférica caudal direita deu origem a um ramo hemisférico medial caudal para a parte tentorial da face medial do hemisfério cerebral.

a.1.4.1) Em uma dentre essas três peças (Obs. 25) a artéria tectal rostral direita lançou também um ramo hemisférico medial caudal para irrigar essa região.

a.1.5) Em um dos trinta cérebros ( $3,3\% \pm 3,3$  - Obs. 11) a artéria inter-hemisférica caudal direita deu origem a cinco ramos hemisféricos mediais caudais para a parte tentorial da face medial do hemisfério cerebral.

a.2) Ramos hemisféricos mediais caudais para a parte não tentorial da face medial do hemisfério cerebral

a.2.1) Em 12 dos trinta encéfalos ( $40\% \pm 8,9$  - Obs. 04, 05, 06, 08, 11, 14, 18, 19, 20, 24, 27 e 29) a artéria inter-hemisférica caudal direita deu origem a dois ramos hemisféricos mediais caudais para suprir a parte não tentorial da face medial do hemisfério cerebral.

a.2.1.1) Em uma dentre essas 12 amostras (Obs. 24), onde ocorreu a duplicidade da artéria cerebral caudal direita, estes ramos foram originados do vaso mais rostral.

a.2.2) Em onze dos 30 casos ( $36,7\% \pm 8,8$  - Obs. 01, 02, 03, 07, 12, 15, 17, 21, 26, 28 e 29) a artéria inter-hemisférica caudal direita deu origem a um ramo hemisférico medial caudal para a parte não tentorial da face medial do hemisfério cerebral.

a.2.3) Em um dos 30 cérebros ( $3,3\% \pm 3,3$  - Obs. 23) a artéria inter-hemisférica caudal direita deu origem a três ramos hemisféricos mediais caudais para suprir a parte não tentorial da face medial do hemisfério cerebral.

a.2.4) Em seis das 30 peças ( $20\% \pm 7,3$  - Obs. 09, 10, 13, 16, 22 e 25) a artéria inter-hemisférica caudal direita não lançou nenhum ramo para a parte não tentorial da face medial do hemisfério cerebral.

b) Ramos hemisféricos mediais esquerdos

b.1) Ramos hemisféricos mediais para a parte tentorial da face medial do hemisfério cerebral

b.1.1) Em 14 dos 30 encéfalos ( $46,8\% \pm 9,1$  - Obs. 01, 06, 07, 09, 10, 13, 14, 17, 22, 24, 25, 27, 29 e 30) a artéria inter-hemisférica caudal esquerda emitiu três ramos hemisféricos mediais caudais para a parte tentorial da face medial do hemisfério cerebral.

b.1.2) Em sete dos 30 casos ( $23,3\% \pm 7,7$  - Obs. 02, 04, 12, 19, 20, 21 e 28) a artéria inter-hemisférica caudal esquerda deu origem a dois ramos hemisféricos mediais caudais para a parte tentorial da face medial do hemisfério cerebral.

b.1.3) Em sete dos 30 cérebros ( $23,3\% \pm 7,7$  - Obs. 03, 05, 08, 11, 15, 16 e 18) a artéria inter-hemisférica caudal esquerda deu origem a quatro ramos hemisféricos mediais caudais para a parte tentorial da face medial do hemisfério cerebral.

b.1.4) Em uma das 30 observações ( $3,3\% \pm 3,3$  - Obs. 23) a artéria inter-hemisférica caudal esquerda lançou um ramo hemisférico medial caudal para a parte tentorial da face medial do hemisfério cerebral.

b.1.5) Em um dos 30 achados ( $3,3\% \pm 3,3$  - Obs. 26) a artéria inter-hemisférica caudal esquerda emitiu cinco ramos hemisféricos mediais caudais para a parte tentorial da face medial do hemisfério cerebral.

b.2) Ramos hemisféricos mediais caudais para a parte não tentorial da face medial do hemisfério cerebral

b.2.1) Em 14 dos 30 casos ( $46,7\% \pm 9,1$  - Obs. 01, 03, 05, 07, 08, 10, 18, 19, 21, 22, 23, 26, 28 e 30) a artéria inter-hemisférica caudal esquerda deu origem a dois ramos hemisféricos mediais caudais para a parte não tentorial da face medial do hemisfério cerebral.



b.2.2) Em doze dos 30 cérebros ( $40\% \pm 8,9$  - Obs. 02, 06, 09, 11, 12, 13, 14, 16, 17, 20, 24 e 29) a artéria inter-hemisférica caudal esquerda deu origem a um ramo hemisférico medial caudal para suprir a parte não tentorial da face medial do hemisfério cerebral.

b.2.3) Em um dos 30 encéfalos ( $3,3\% \pm 3,3$  - Obs. 27) a artéria inter-hemisférica caudal esquerda deu origem a três ramos hemisféricos mediais caudais para a parte não tentorial da face medial do hemisfério cerebral.

b.2.4) Em três das 30 peças ( $10\% \pm 5,5$  - Obs. 04, 15 e 25) artéria inter-hemisférica caudal esquerda não lançou nenhum ramo hemisférico medial caudal para a parte não tentorial do hemisfério cerebral.

#### **4.3.3 Anastomoses da Artéria Cerebral Caudal com:**

##### a) A artéria cerebral rostral

As ramificações terminais da artéria cerebral caudal, direita e esquerda, travaram anastomoses com as ramificações terminais da artéria cerebral rostral, direita e esquerda: na face medial do hemisfério cerebral na altura do esplênio do corpo caloso; na face convexa do hemisfério cerebral, próximo ao pólo caudal, sobre o giro marginal (Fig. 64 e 67).

##### b) A artéria cerebral média

As ramificações terminais da artéria cerebral caudal, direita e esquerda, travaram anastomoses com as ramificações terminais da artéria cerebral média, direita e esquerda: na face convexa do hemisfério cerebral próximo ao pólo caudal, na superfície dos giros marginal, ectomarginal e ectossilviano, em suas porções mais caudais; no terço caudal do lobo piriforme; e o ramo coriídeo caudal da artéria cerebral caudal travou anastomoses na face dorsal do tálamo com a artéria coriídea rostral, ramo da artéria cerebral média (Fig. 67).

##### c) A artéria cerebelar rostral

As ramificações terminais da artéria tectal rostral, na face dorsal do tecto mesencefálico, travaram anastomoses com as ramificações terminais da artéria tectal caudal, ramo da artéria cerebelar rostral (Fig. 72).

d) Sua homóloga contralateral

As ramificações terminais do primeiro ramo colateral da artéria cerebral caudal, a artéria tectal rostral, travaram anastomoses com suas homóloga contralaterais, na face dorsal do tecto mesencefálico (Fig. 72).

#### 4.3.4 Território da Artéria Cerebral Caudal

O território da artéria cerebral caudal em *Pseudalopex gymnocercus* compreendeu as áreas adjacentes ao percurso desse vaso sobre a superfície ventrolateral do pedúnculo cerebral, o terço caudal do lobo piriforme, o colículo rostral, a parte rostral do colículo caudal, o corpo pineal, a estria medular, a habênula, a superfície dorsal do tálamo, os corpos geniculados medial e lateral, o hipocampo, o giro parahipocampal, os plexos corioides do terceiro ventrículo e ventrículo lateral, o esplênio do corpo caloso, o terço caudal da face medial do hemisfério cerebral e o bordo limitante da face convexa do hemisfério cerebral em seu pólo caudal (Fig. 74).

## LEGENDA

Desenhos esquemáticos (Fig. 03 a 62) das artérias cerebrais rostral, média e caudal e suas ramificações, na superfície do encéfalo do graxaim-do-campo (*Pseudalopex gymnocercus*): A – vista dorsal, B – vista lateral direita, C – vista lateral esquerda, D – vista dorsal do tronco do encéfalo, E – vista medial direita, F – vista medial esquerda, com aumento aproximado de 1,8 vezes.

- 1 – artéria cerebral rostral
- 2 – artéria comunicante rostral
- 3 – artéria rinal
- 4 – artéria hemisférica frontal
- 5 – artéria medial do bulbo olfatório
- 6 – artéria inter-hemisférica rostral
- 7 – artéria hemisférica rostral
- 8 – artéria hemisférica medial rostral
- 9 – artéria cerebral média
- 10 – artéria cerebral média com eixo único
- 11 – artéria cerebral média bifurcada – ramo terminal rostral
- 12 - artéria cerebral média bifurcada – ramo terminal caudal
- 13 – ramo frontal
- 14 – ramo fronto-parietal
- 15 – ramo temporo-frontal
- 16 – temporo-parieto-frontal
- 17 – ramo temporo-parietal
- 18 – ramo temporal rostral
- 19 – ramo temporal caudal
- 20 – ramo temporo-occipital
- 21 – ramo temporo-occipito-parietal
- 22 – artéria cerebral caudal
- 23 – artéria tectal rostral
- 24 – ramos para o lobo piriforme
- 25 – ramo coriídeo caudal

26 – artéria inter-hemisférica caudal

27 – ramos hemisféricos mediais caudais para a parte tentorial da face medial do hemisfério cerebral

28 – ramos hemisféricos mediais caudais para a parte não tentorial da face medial do hemisfério cerebral

29 – artéria cerebelar rostral

30 – artéria tectal caudal

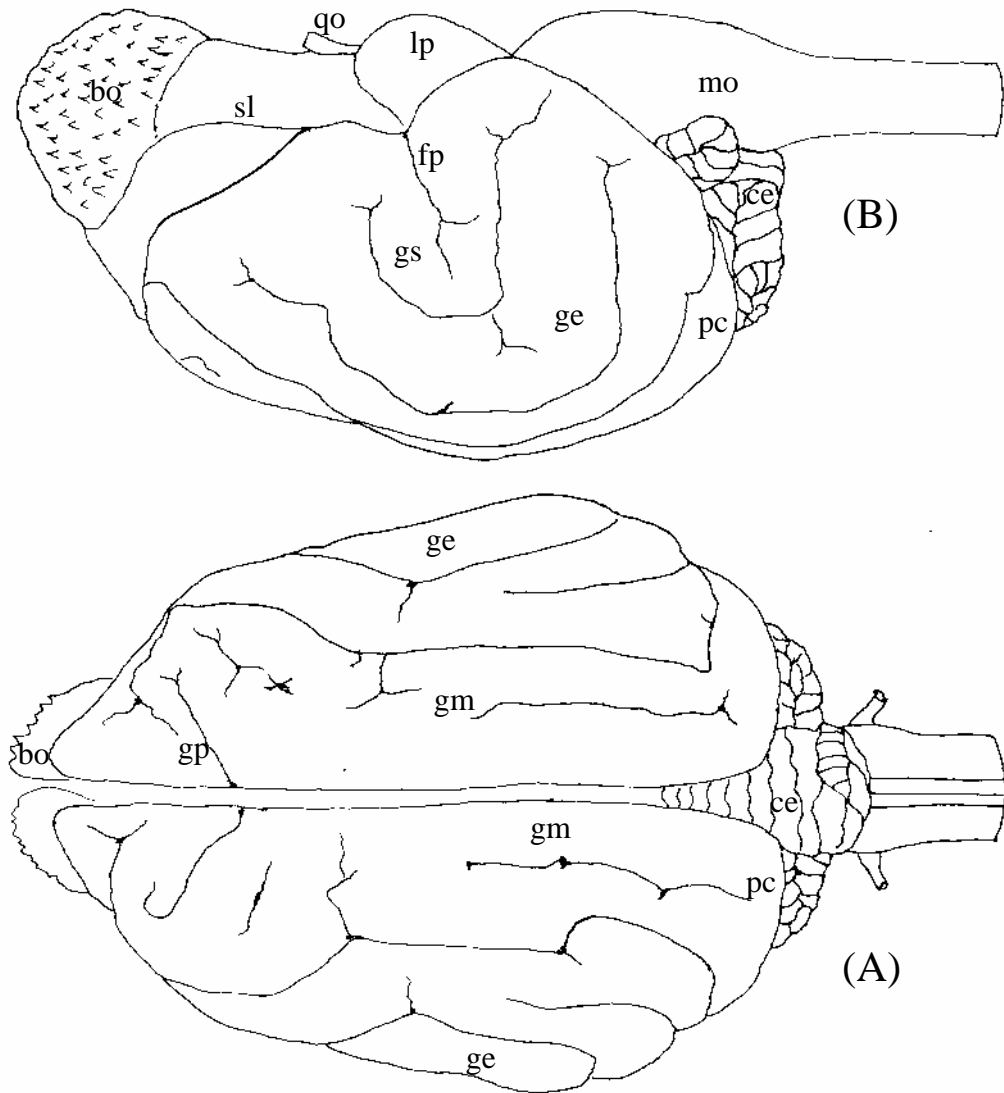


Figura 1 – Desenho esquemático das vistas dorsal (A) e lateral direita (B) do encéfalo de graxaim-do-campo indicando a localização das estruturas: bo – bulbo olfatório, sl – sulco rinal lateral, qo – quiasma óptico, lp – lobo piriforme, mo – medula oblonga, fp – fissura pseudo-silviana, gs – giro silviano, ge – giro ectossilviano, gp- giro pré-cruzado, gm – giro marginal, pc – pólo caudal, ce – cerebello.

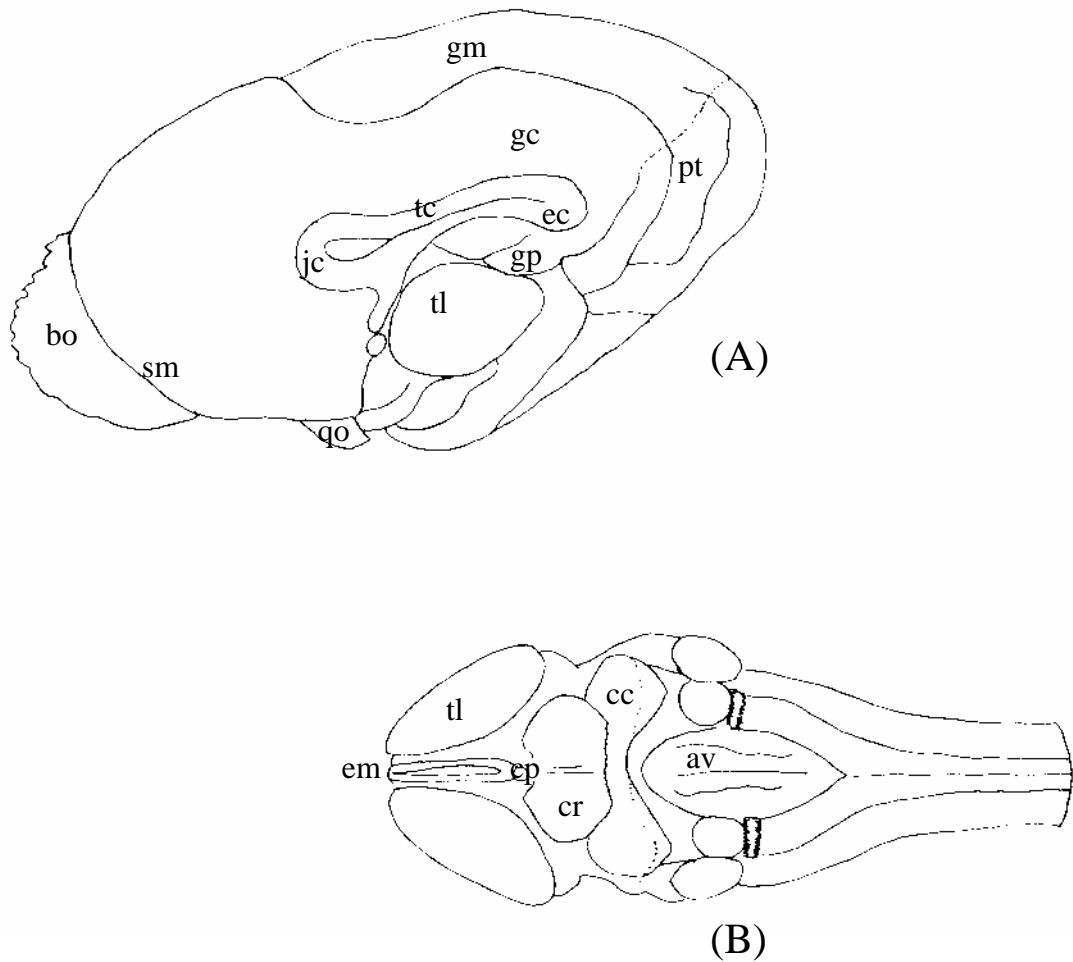


Figura 2 – Desenho esquemático das vistas medial direita do hemisfério cerebral (A) e dorsal do tronco do encéfalo (B) de graxaim-do-campo, indicando a localização das estruturas: bo – bulbo olfatório, sm – sulco rinal medial, qo – quiasma óptico, jc – joelho do corpo caloso, tc – tronco do corpo caloso, ec – esplênio do corpo caloso, gp – giro para-hipocampal, gc – giro do cíngulo, gm – giro marginal, pt – parte tentorial da face medial do hemisfério cerebral, em – estria medular, tl – tálamo, cr – colículo rostral, cc – colículo caudal, cp – corpo pineal, av – assoalho do quarto ventrículo.

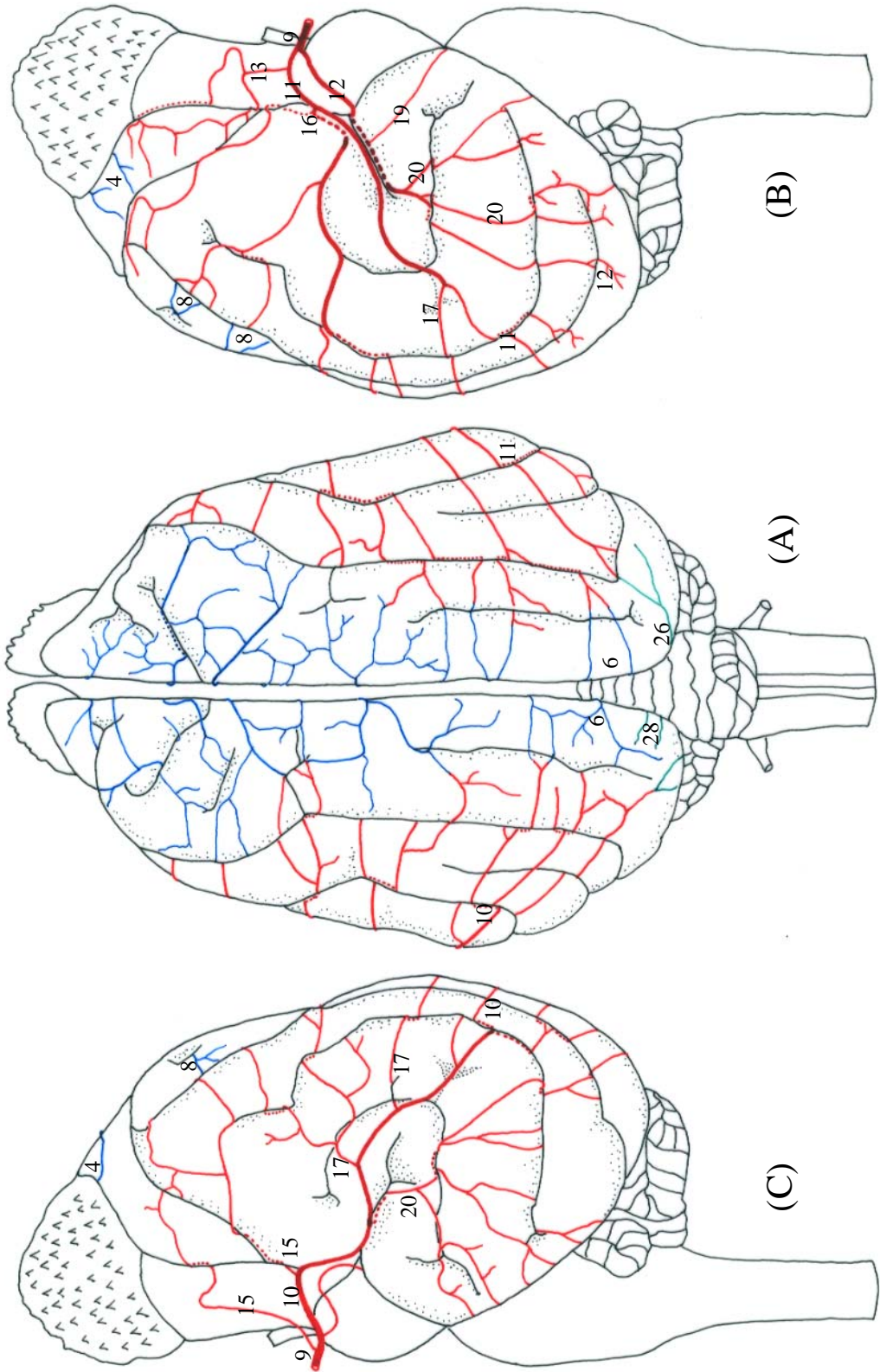


Figura 03 - Obs. 01 (macho)

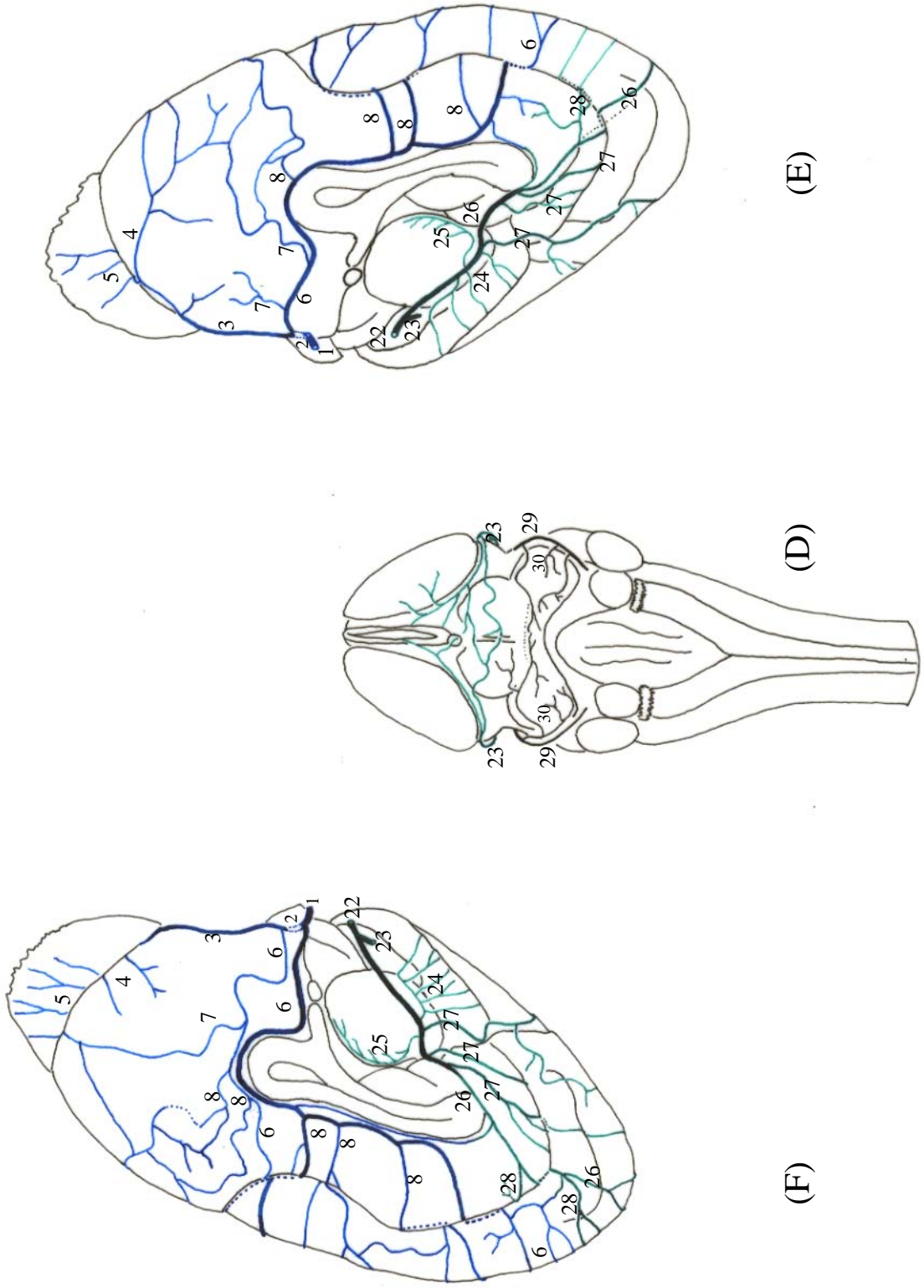


Figura 04 - Obs. 01 (macho)



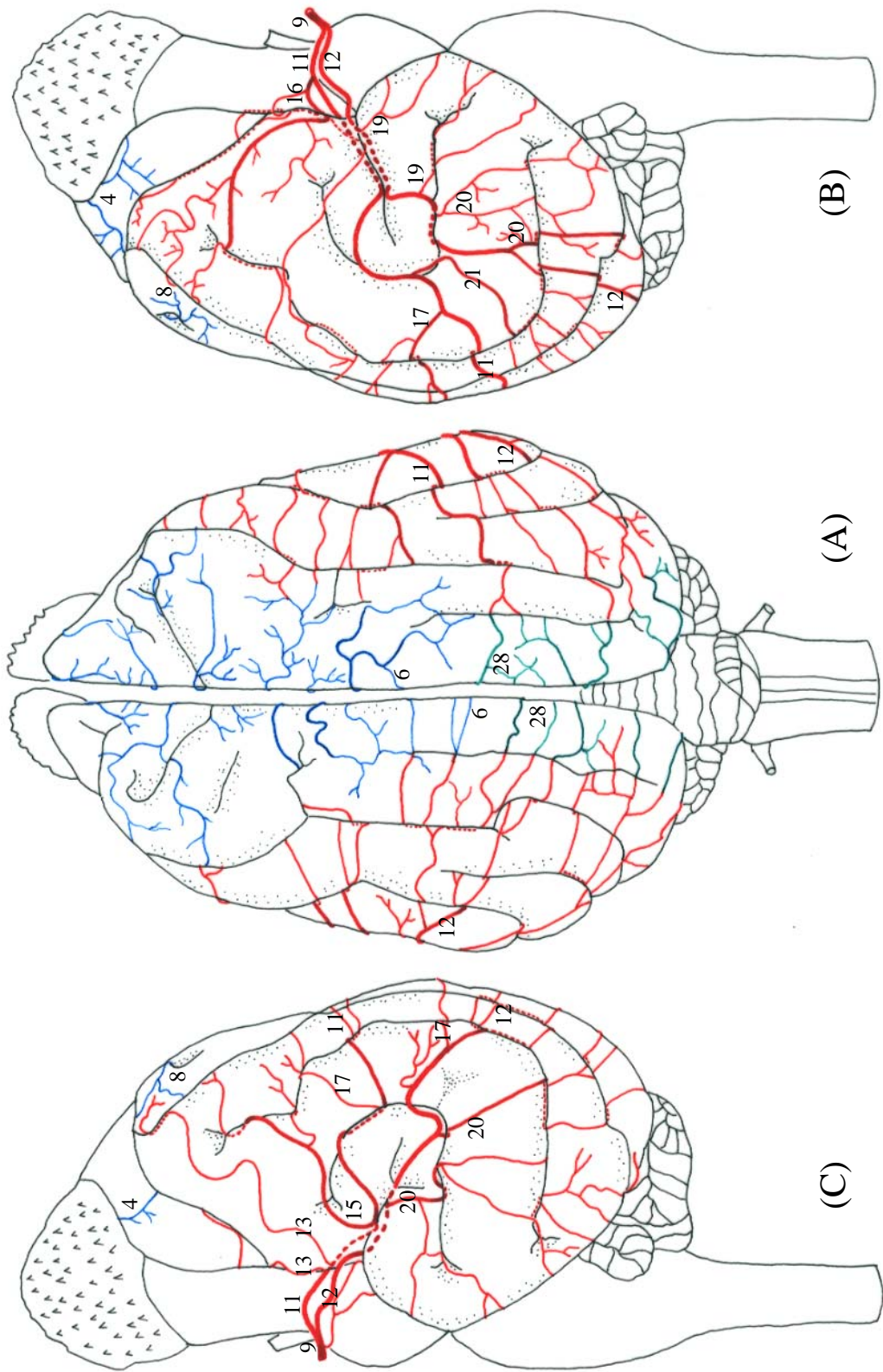
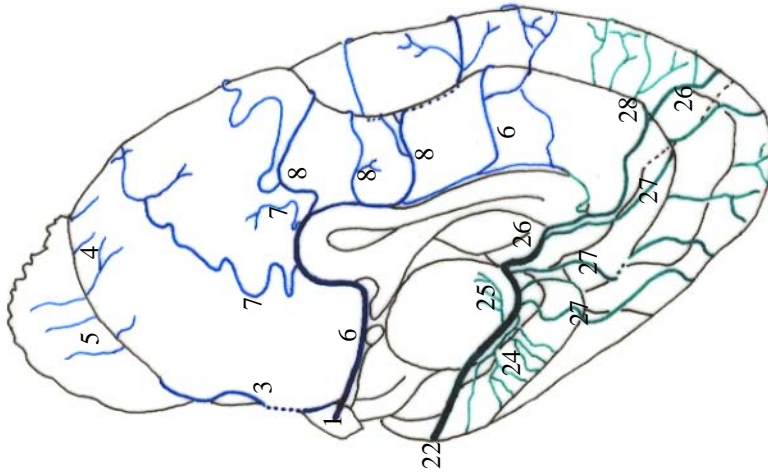
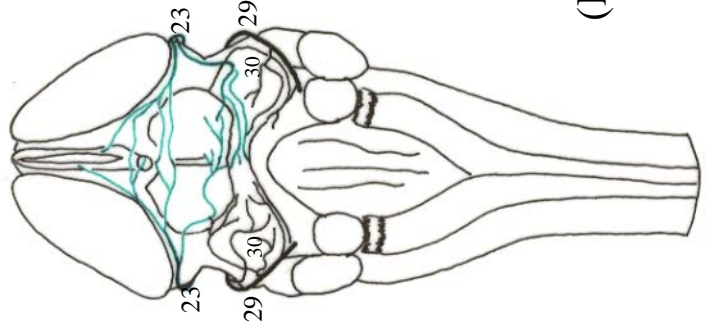


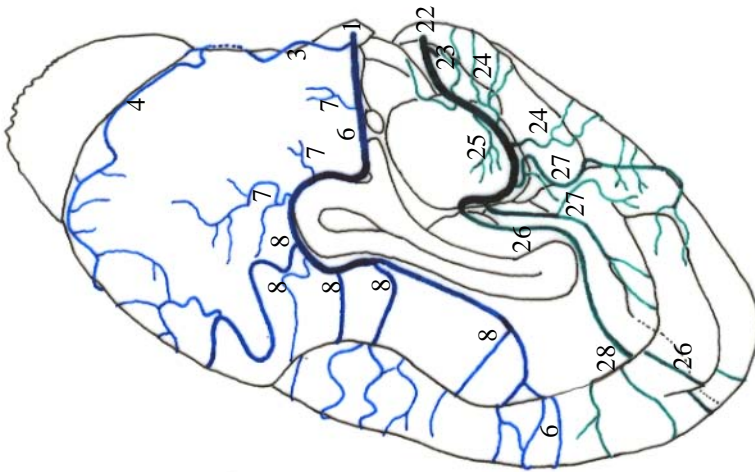
Figura 05 - Obs. 02 (macho)



(E)



(D)



(F)

Figura 06 - Obs. 02 (macho)

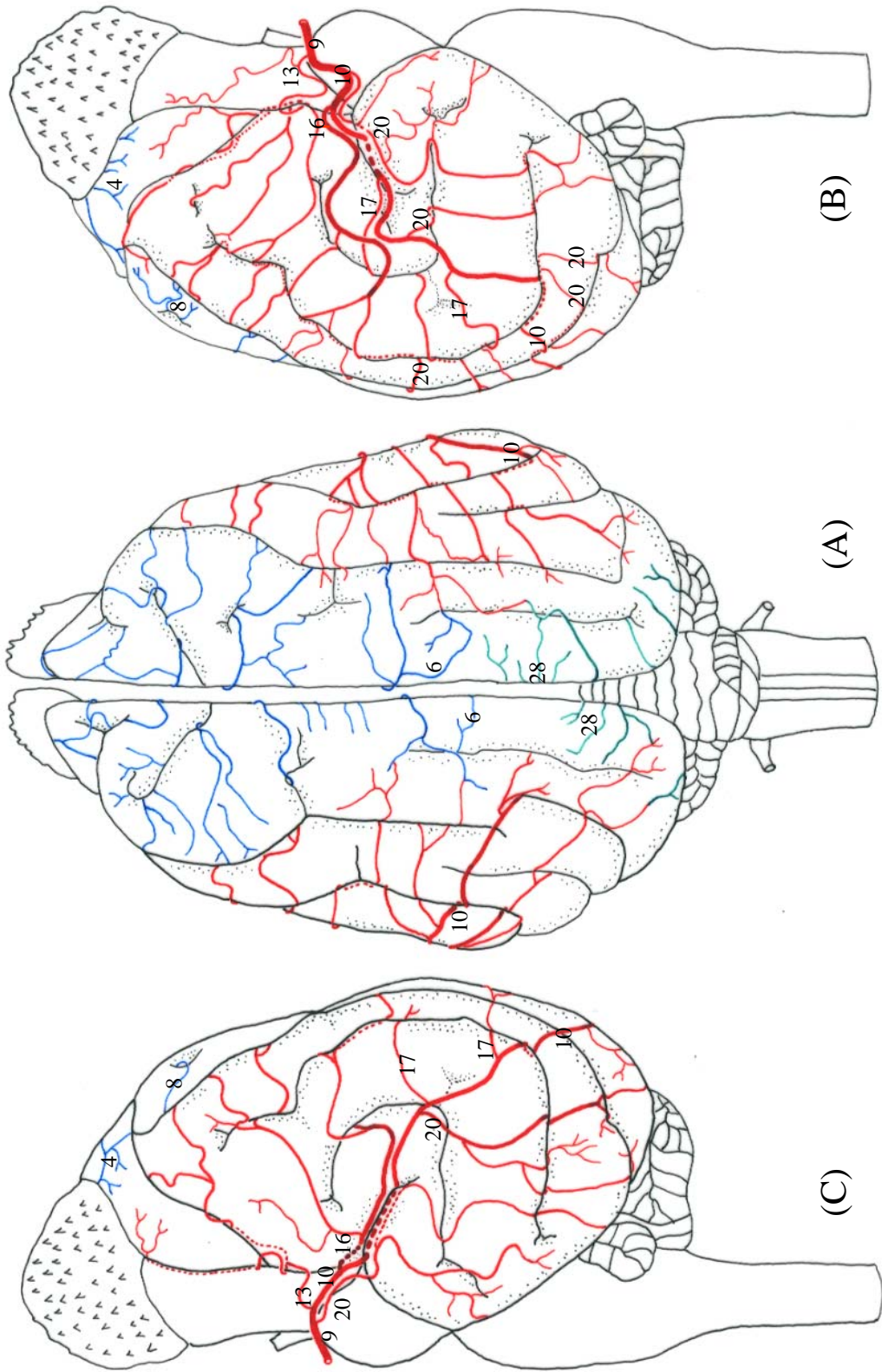
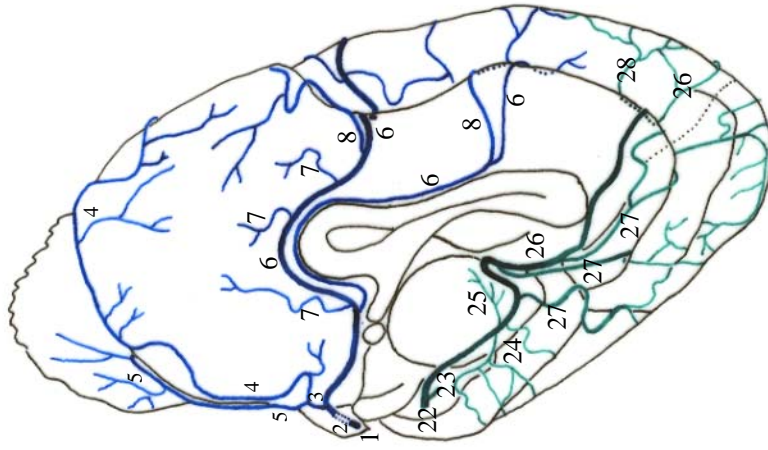
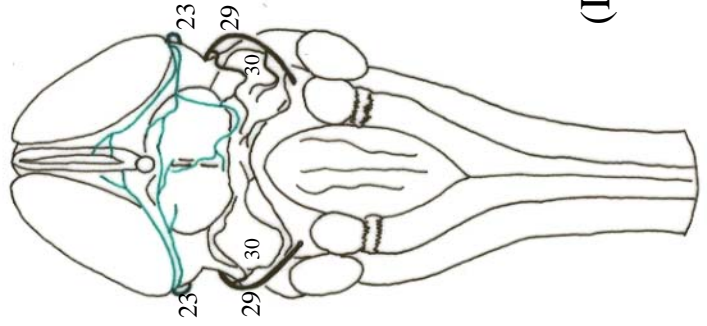


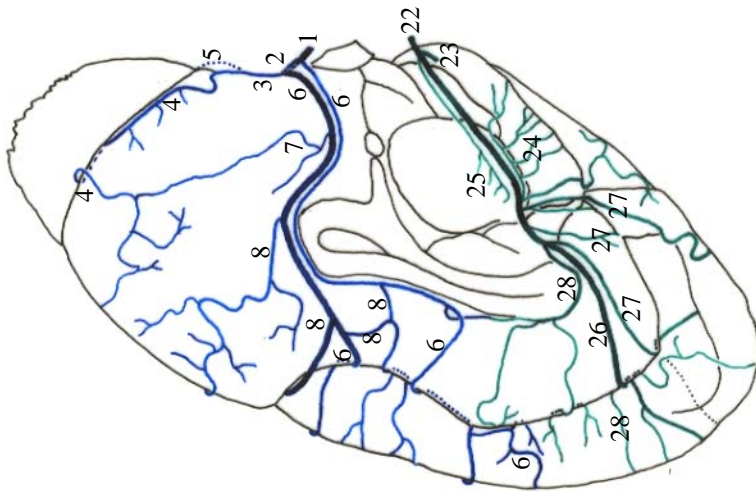
Figura 07 - Obs. 03 (macho)



(E)



(D)



(F)

Figura 08 - Obs. 03 (macho)

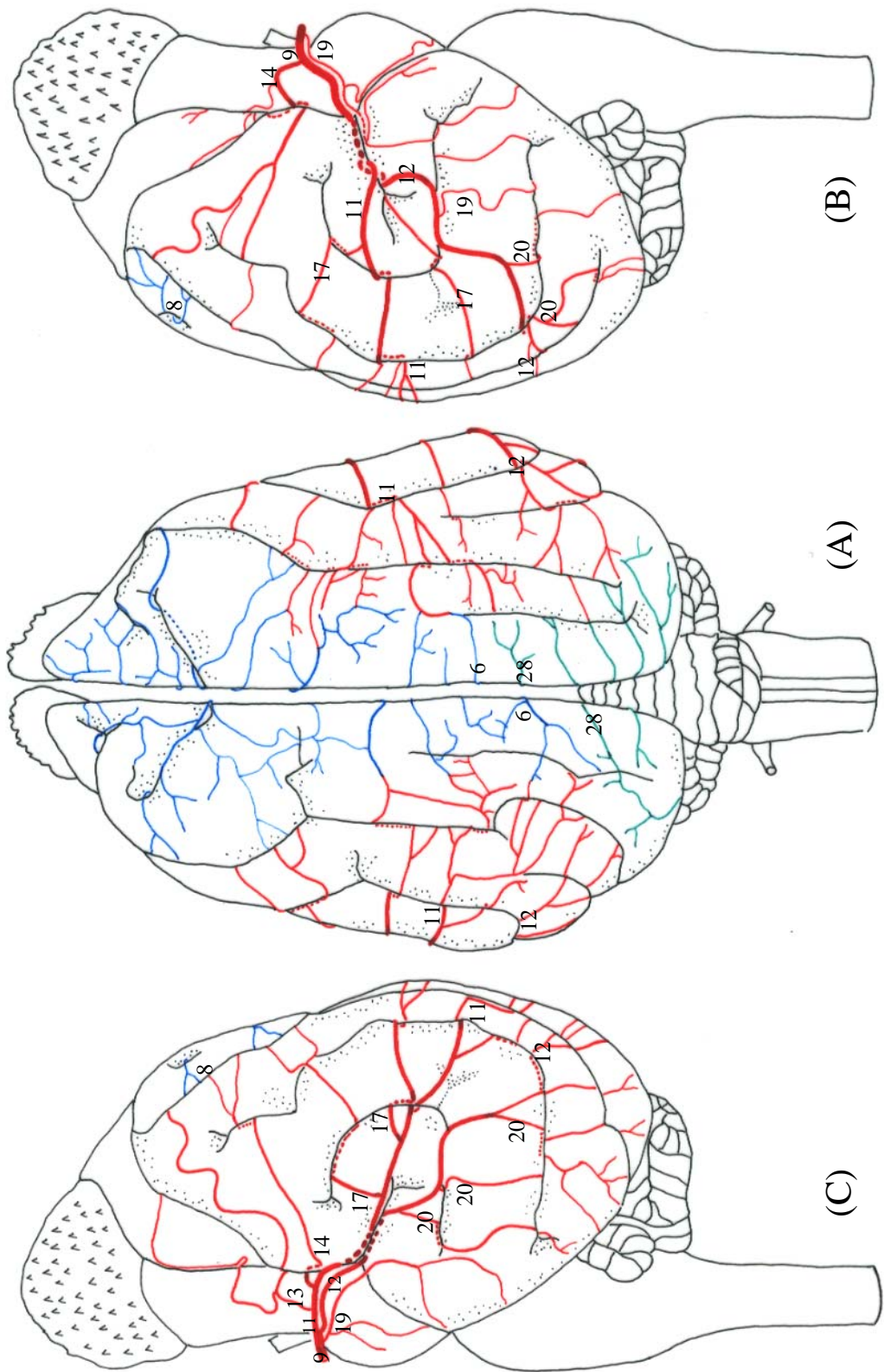
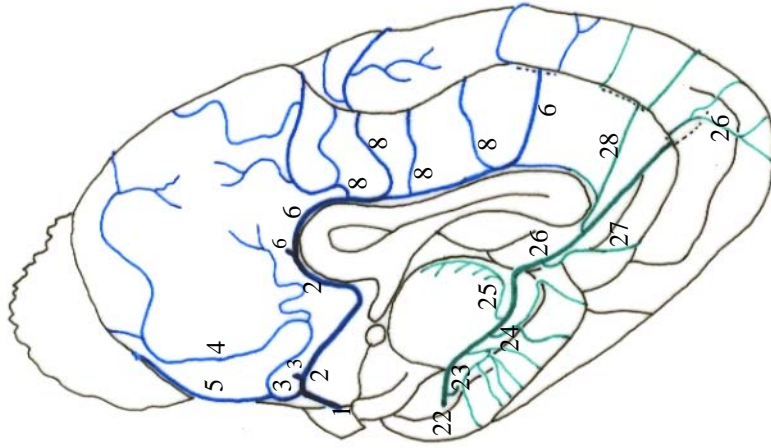
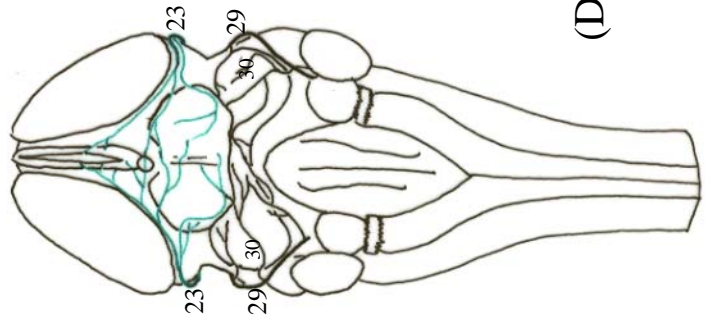


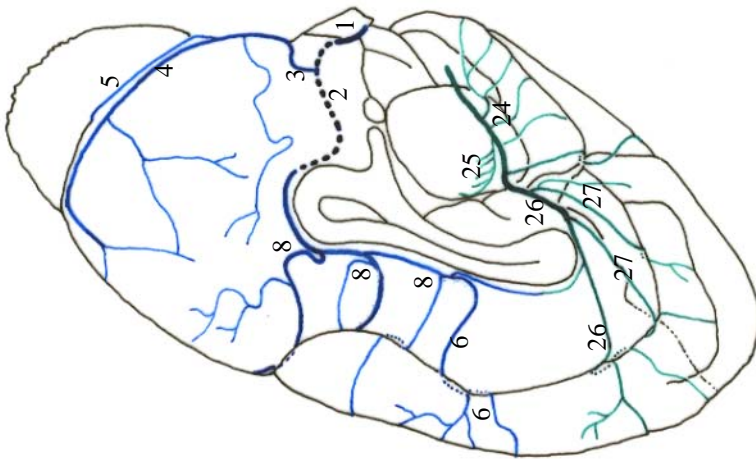
Figura 09 - Obs. 04 (fêmea)



(E)



(D)



(F)

Figura 10 - Obs. 04 (fêmea)

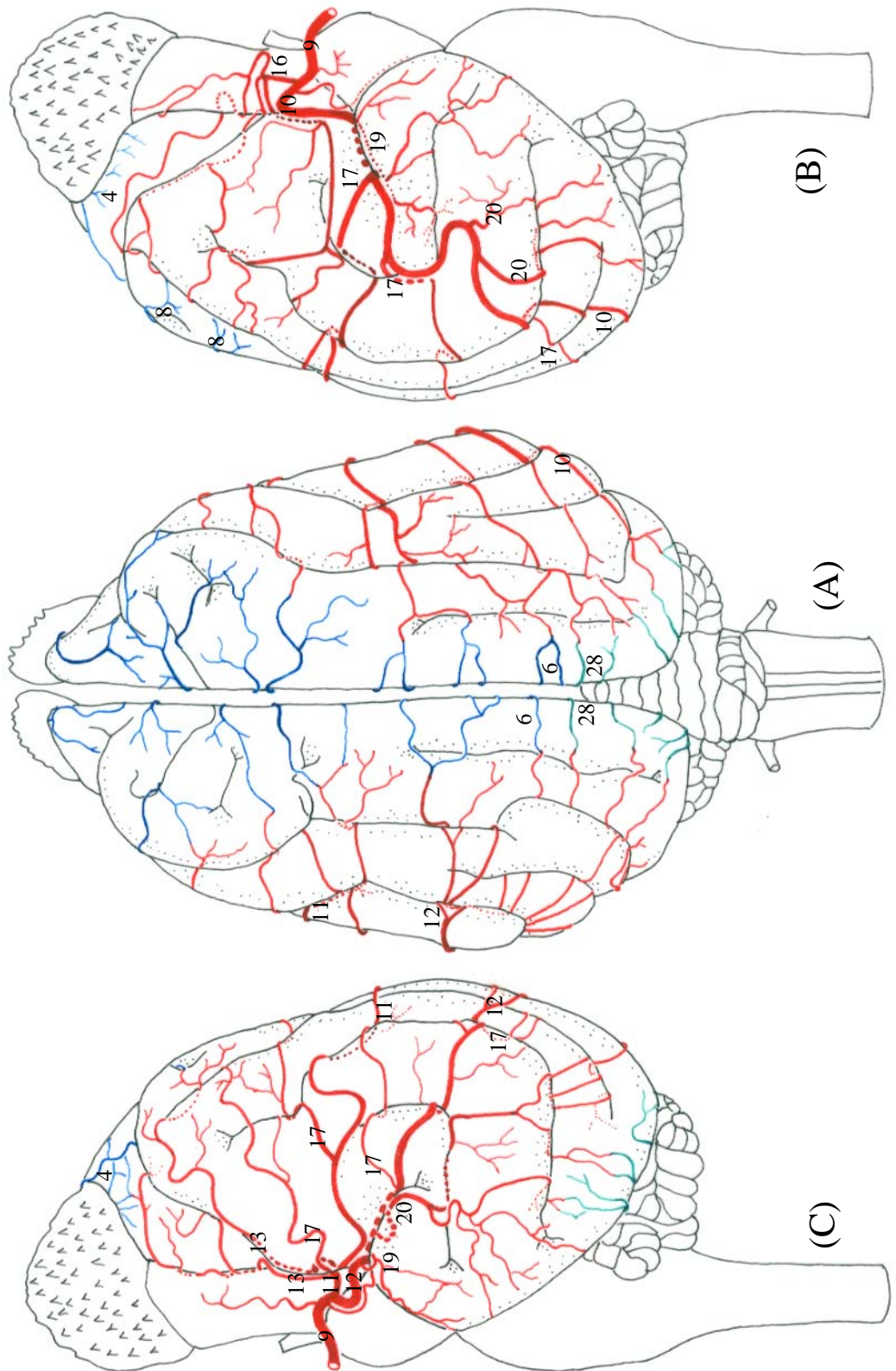
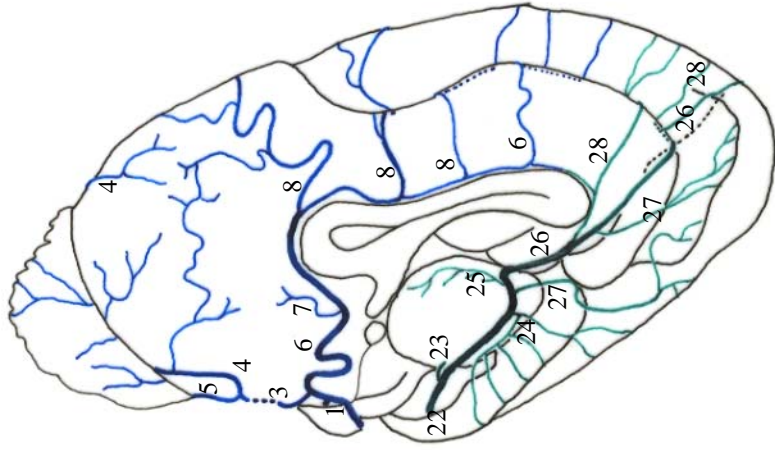
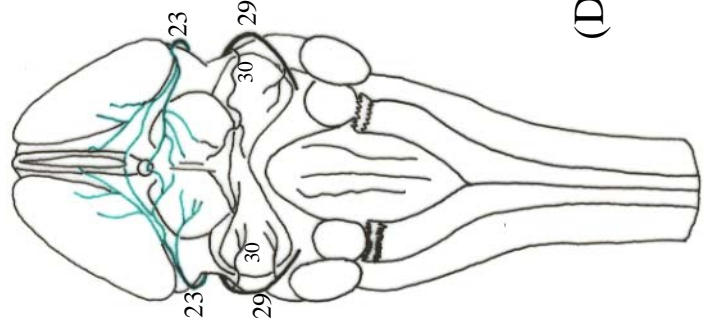


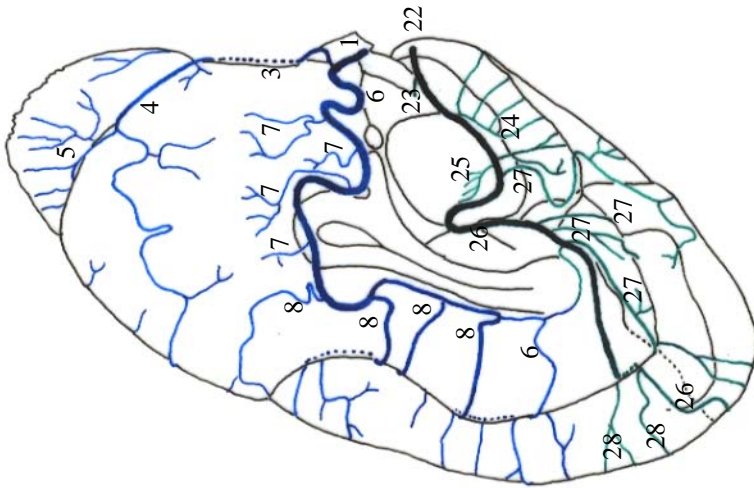
Figura 11 - Obs. 05 (fêmea)



(E)



(D)



(F)

Figura 12 - Obs. 05 (fêmea)



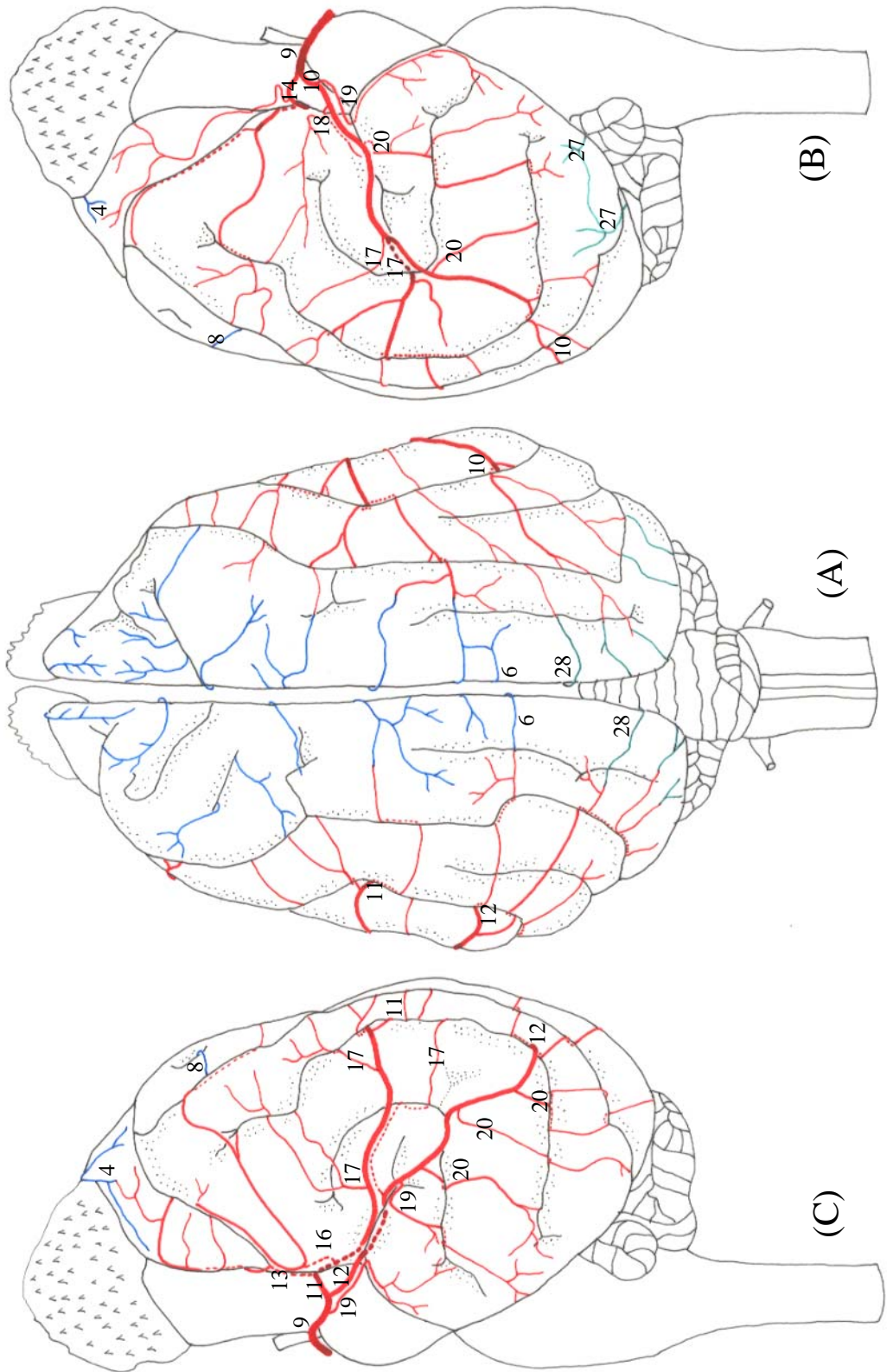
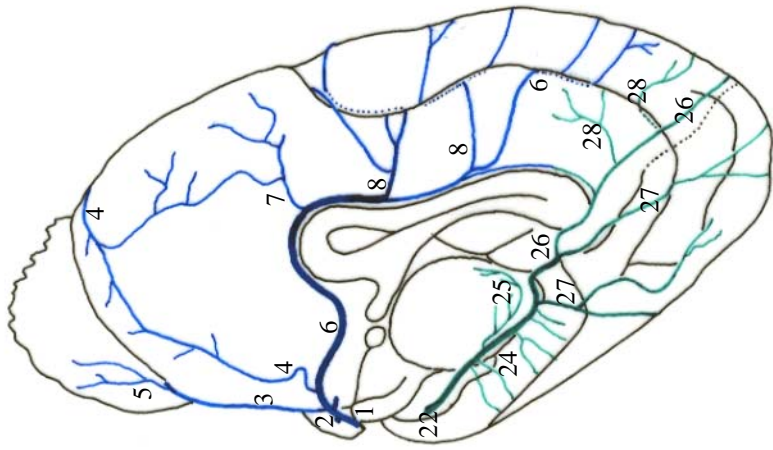
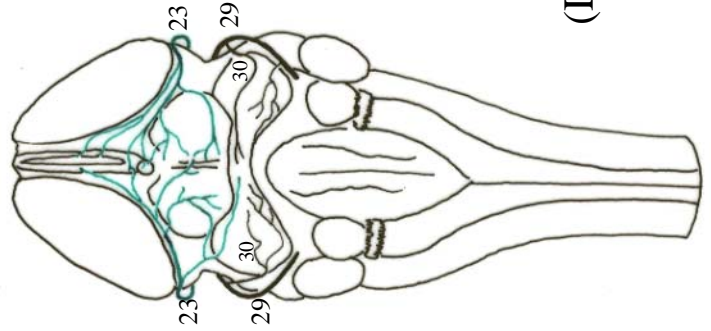


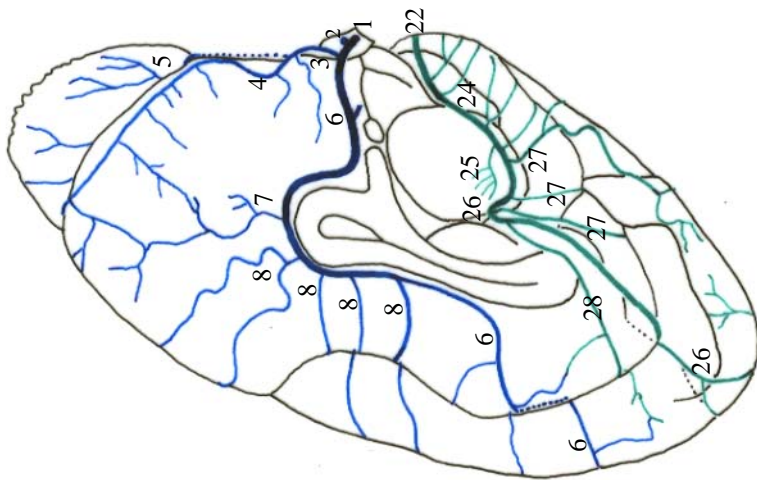
Figura 13 - Obs. 06 (macho)



(E)



(D)



(F)

Figura 14 - Obs. 06 (macho)

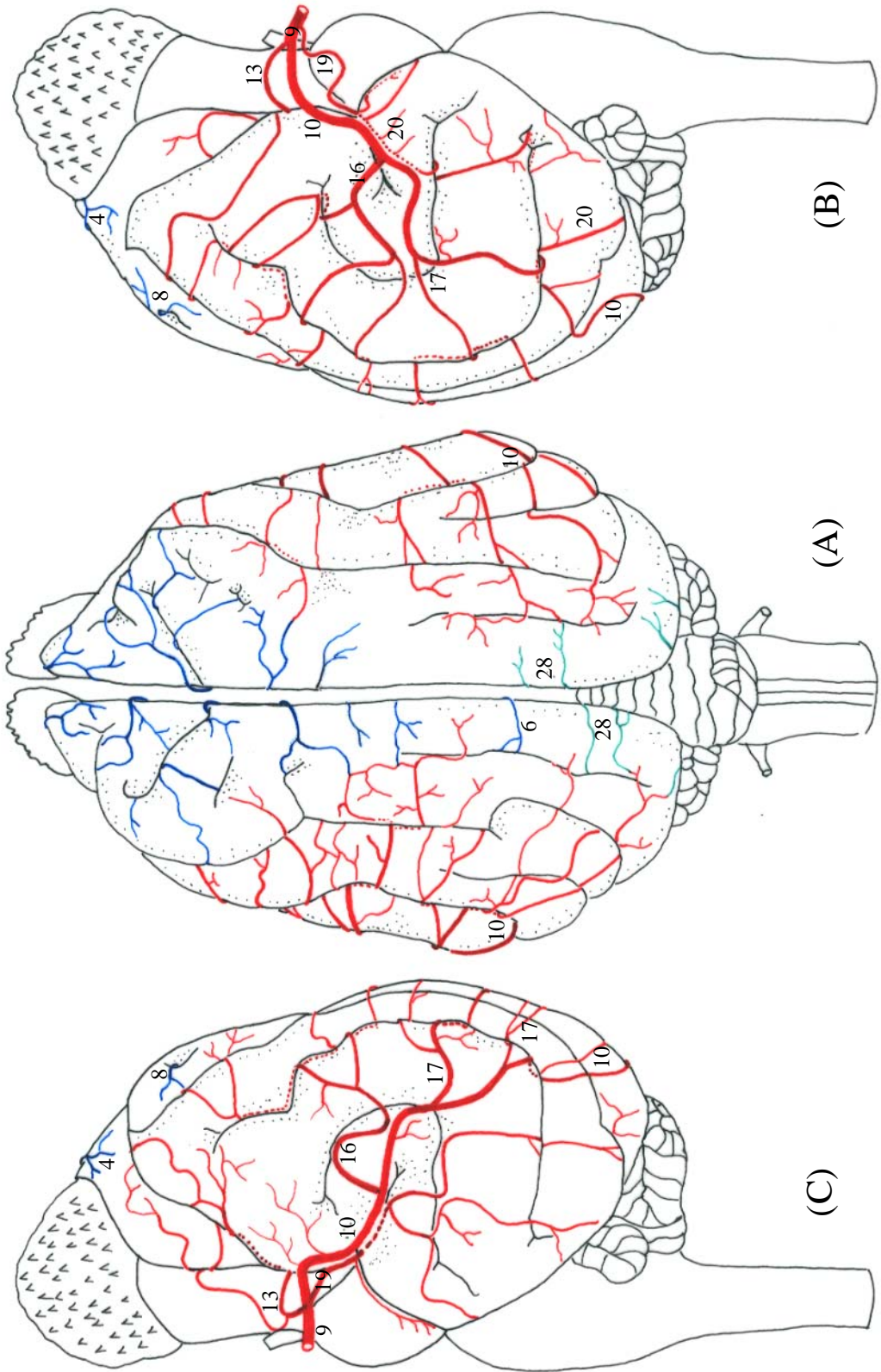
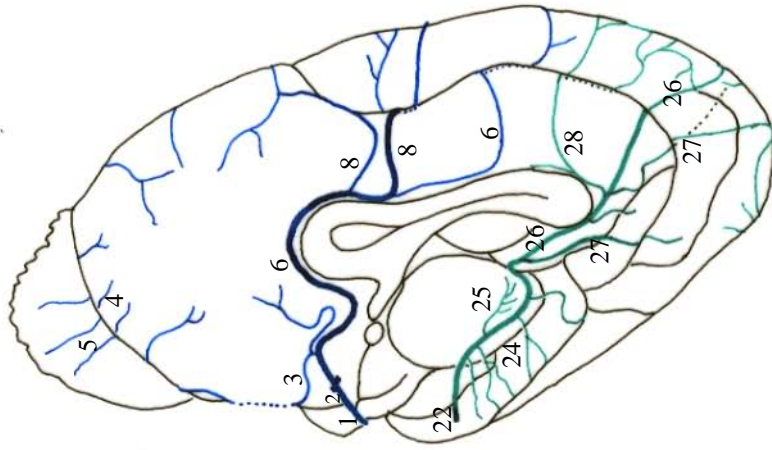
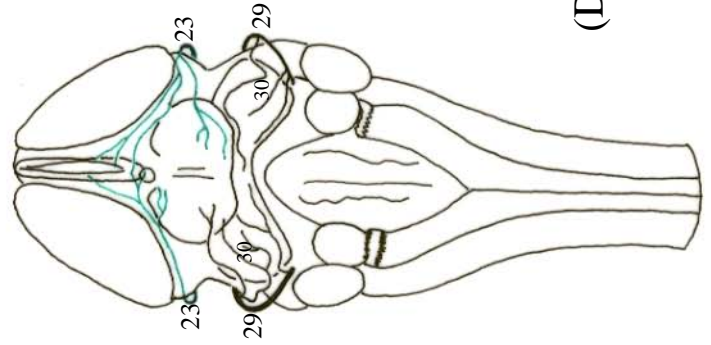


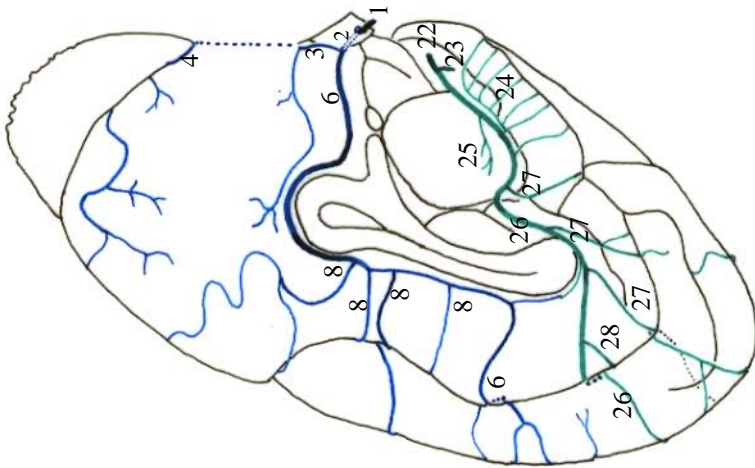
Figura 15 - Obs. 07 (fêmea)



(E)



(D)



(F)

Figura 16 - Obs. 07 (fêmea)

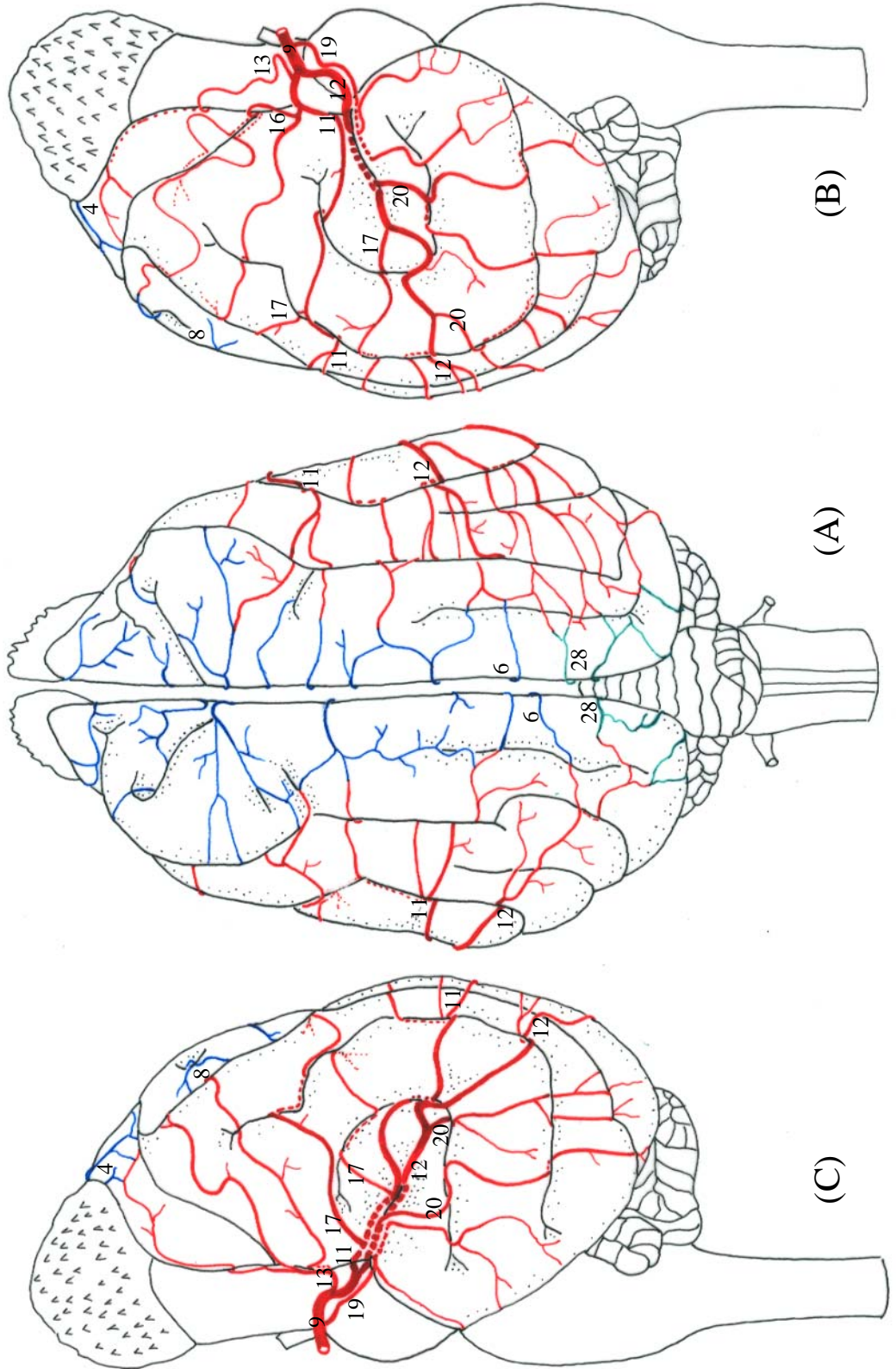
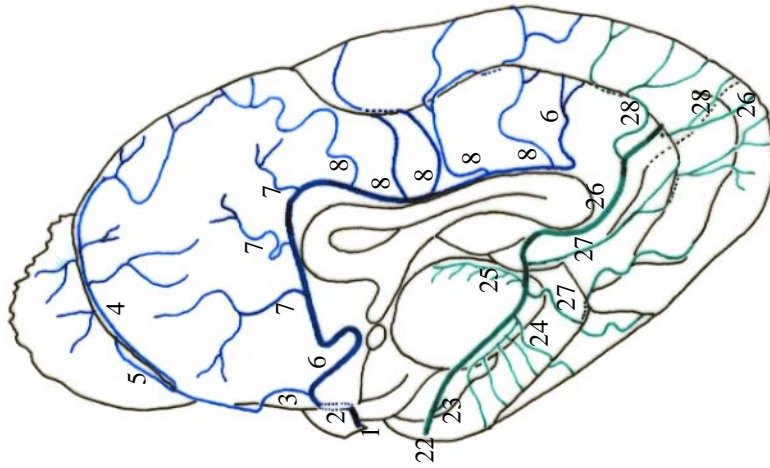
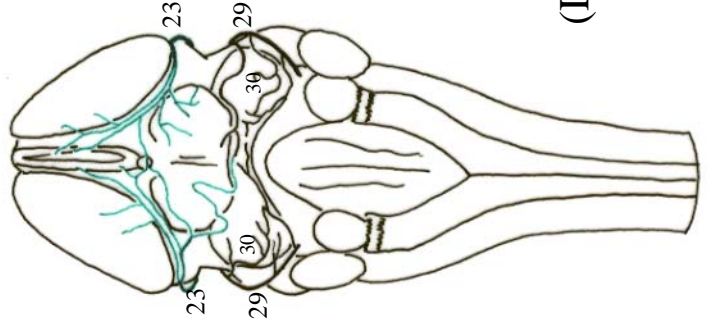


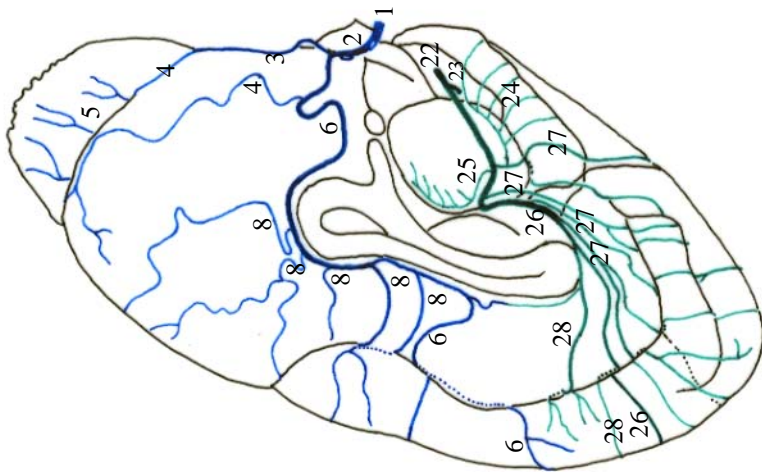
Figura 17 - Obs. 08 (fêmea)



(E)



(D)



(F)

Figura 18 - Obs. 08 (fêmea)

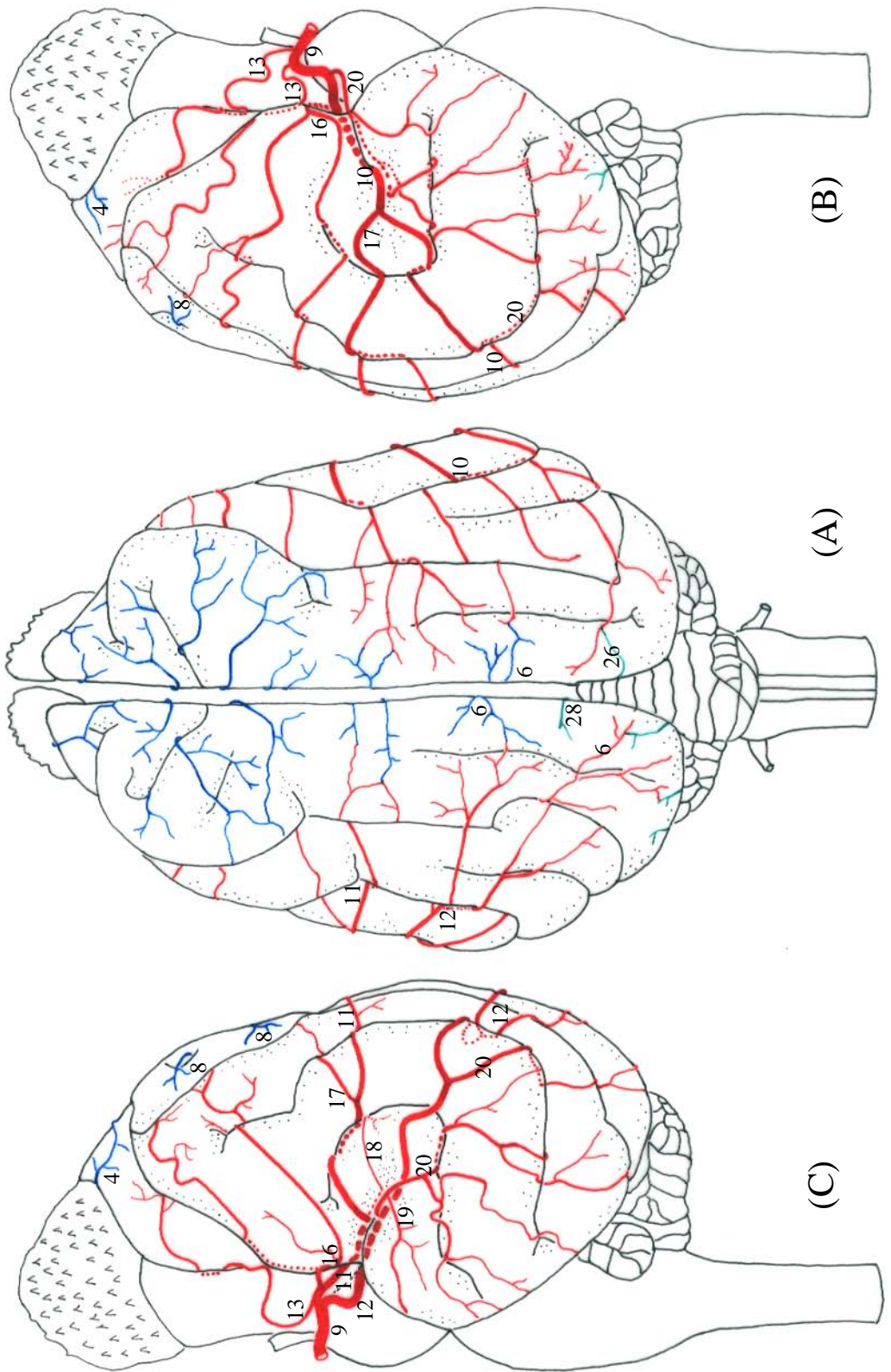
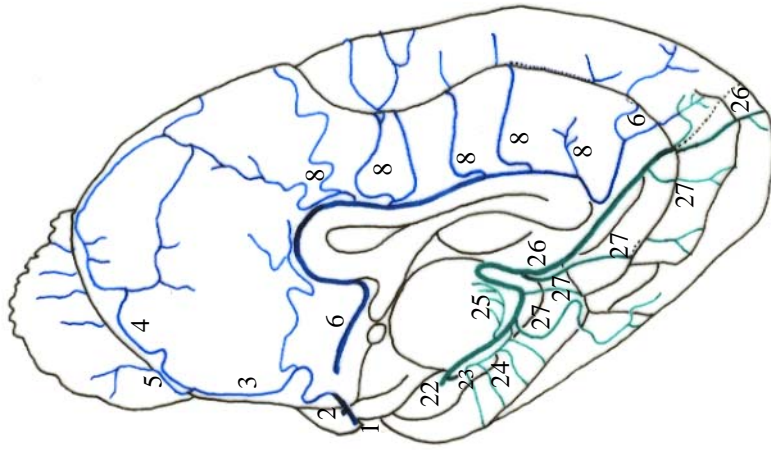
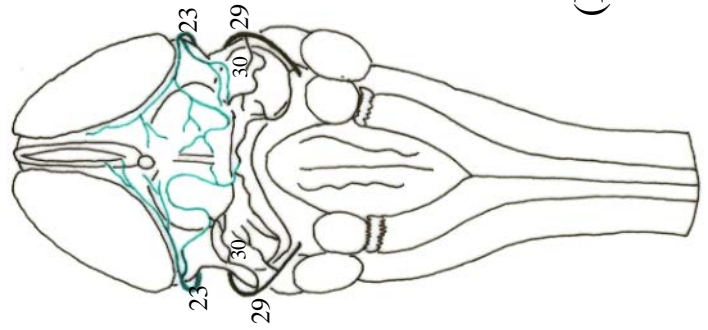


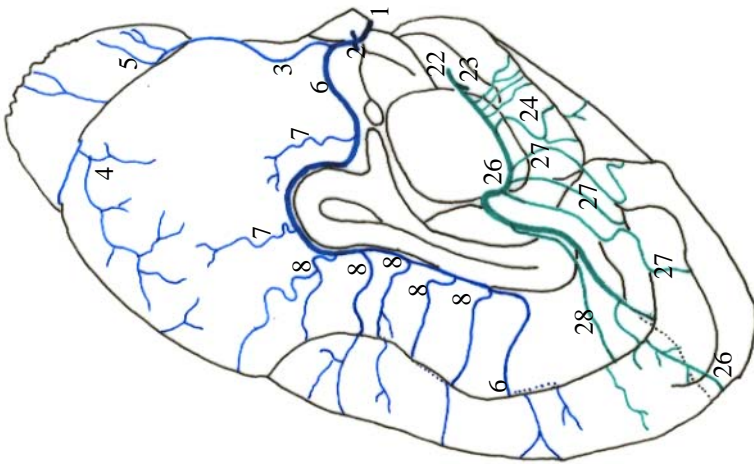
Figura 19 - Obs. 09 (macho)



(E)



(D)



(F)

Figura 20 - Obs. 09 (macho)



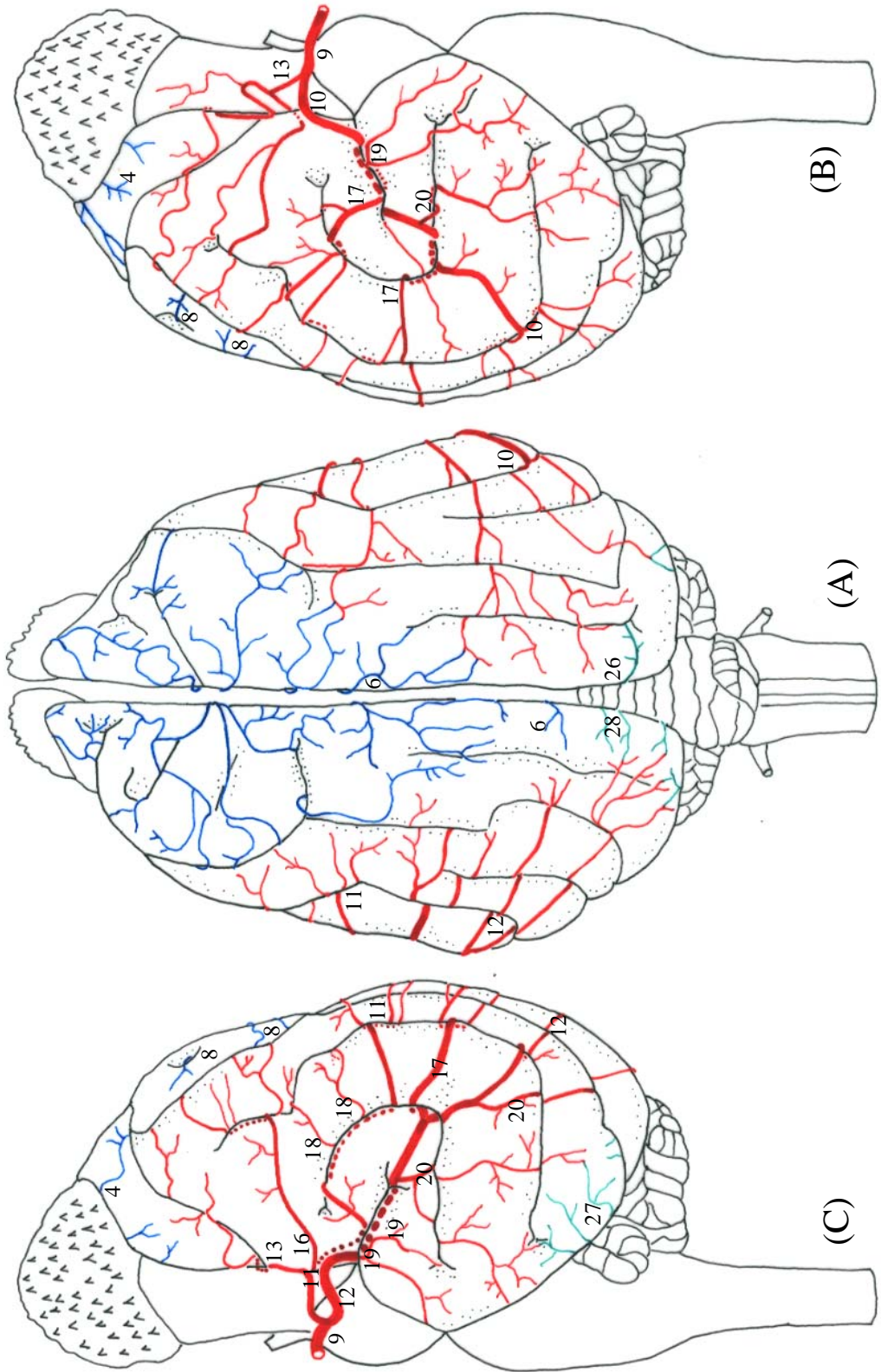


Figura 21 - Obs. 10 (fêmea)

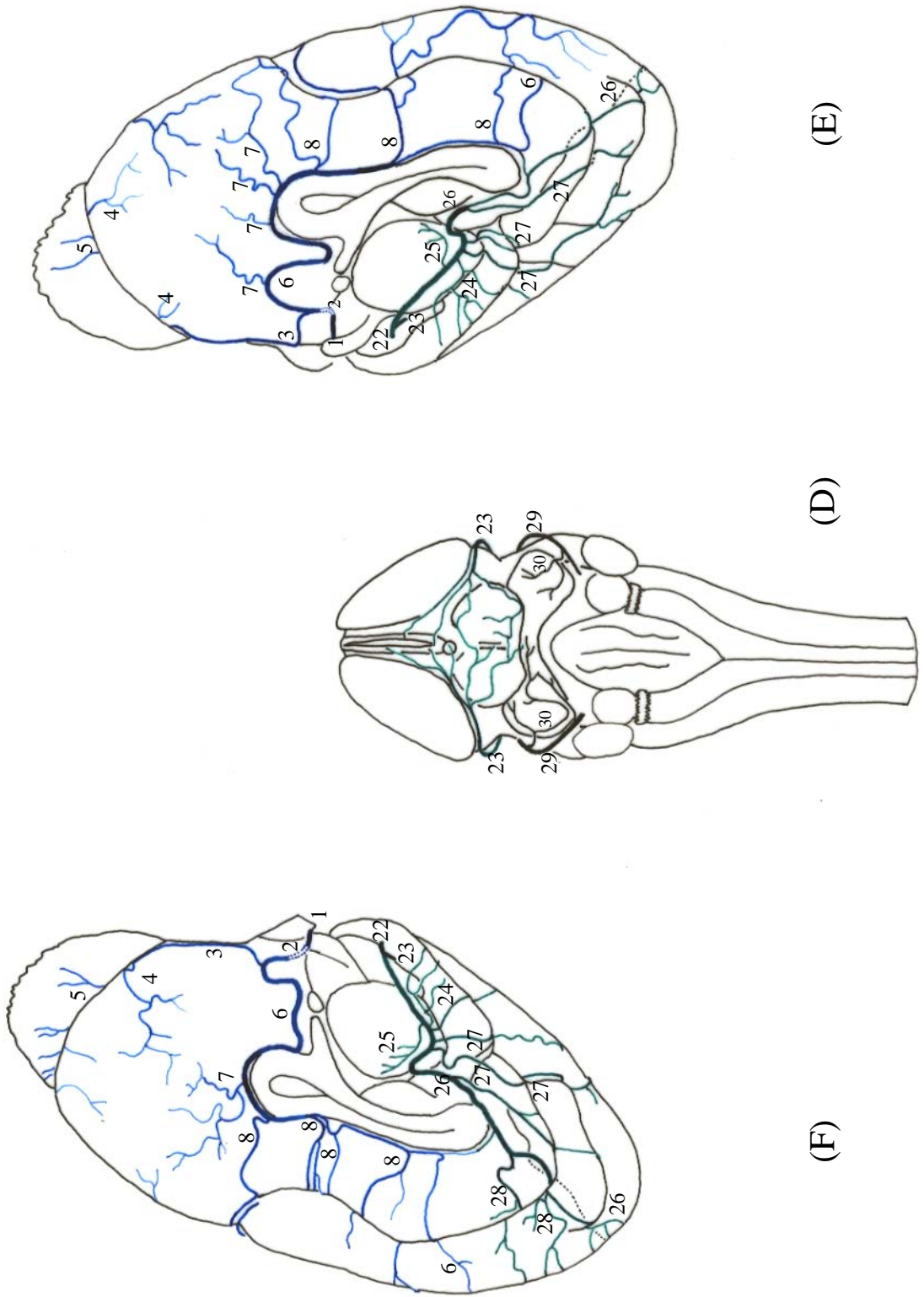


Figura 22 - Obs. 10 (fêmea)

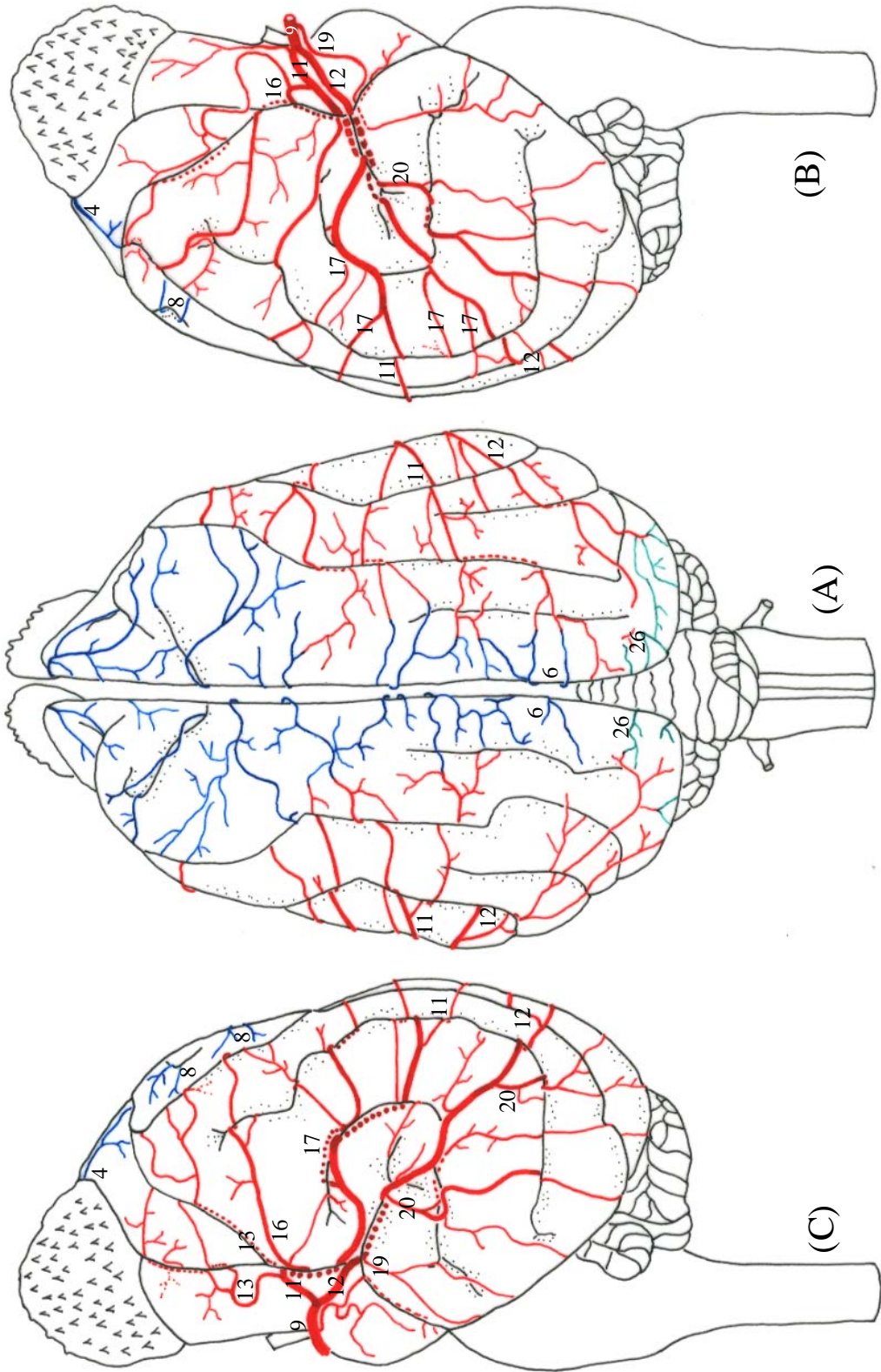
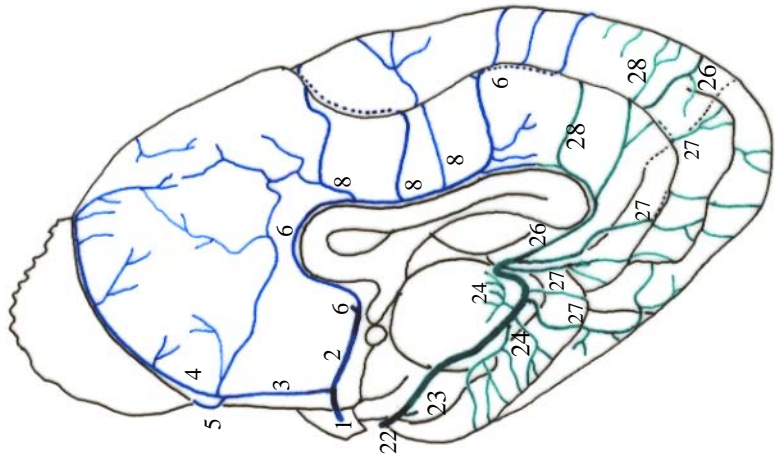
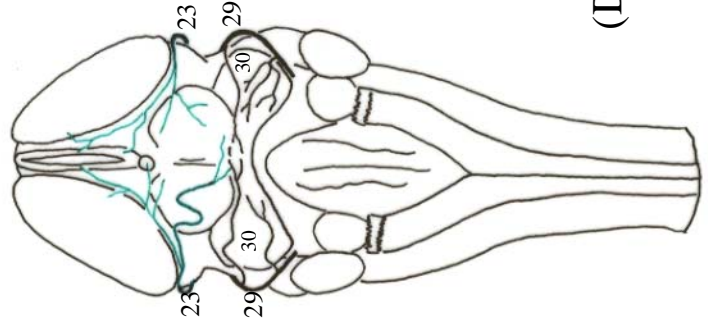


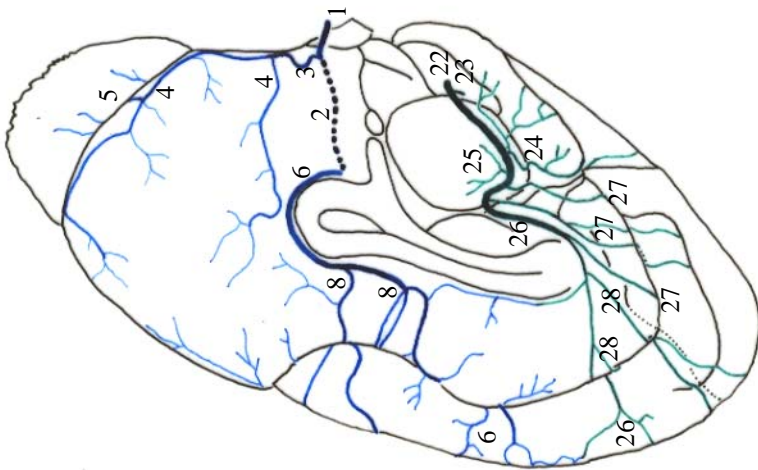
Figura 23 - Obs. 11 (fêmea)



(E)



(D)



(F)

Figura 24 - Obs. 11 (fêmea)

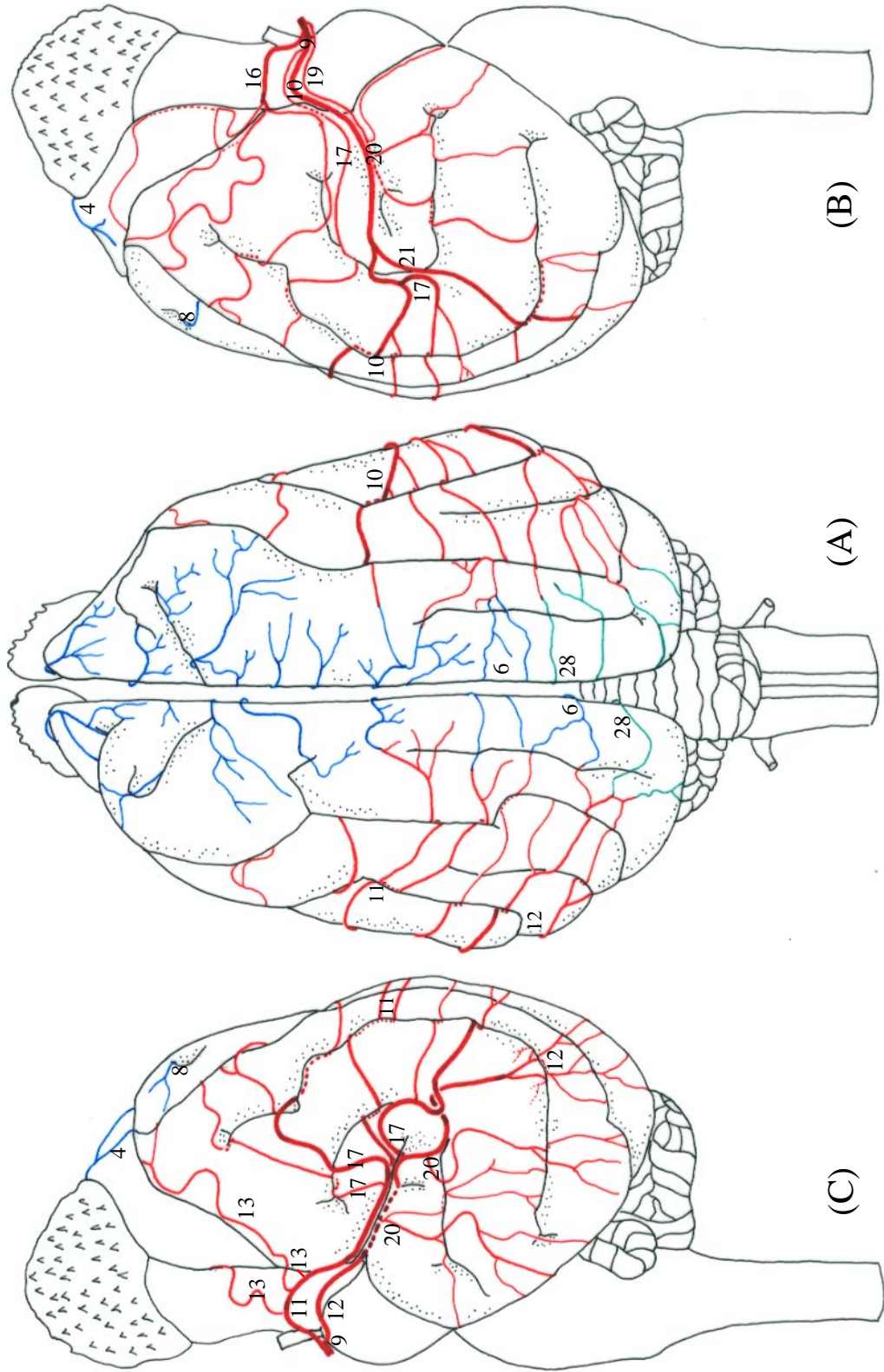
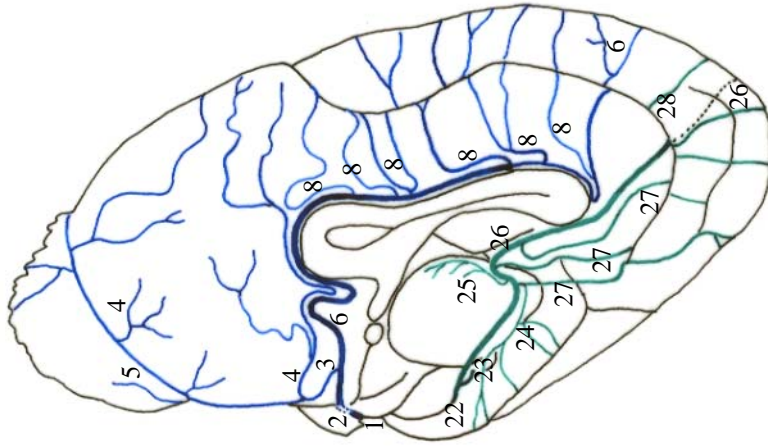
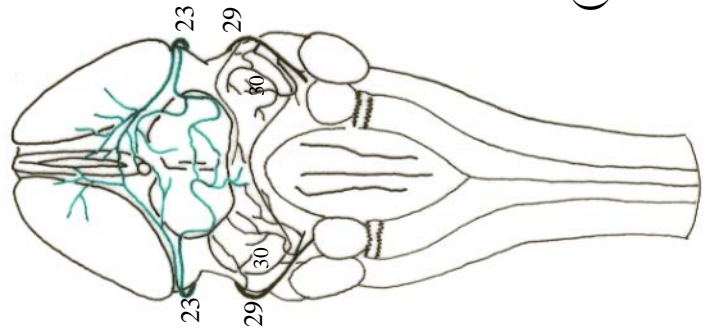


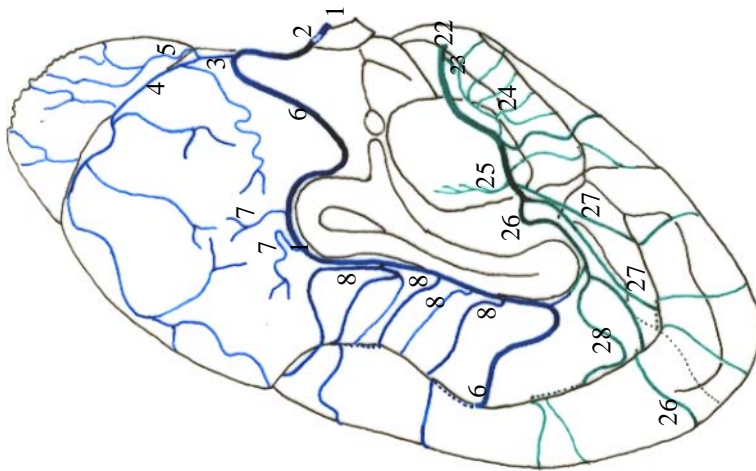
Figura 25 - Obs. 12 (fêmea)



(E)



(D)



(F)

Figura 26 - Obs. 12 (fêmea)

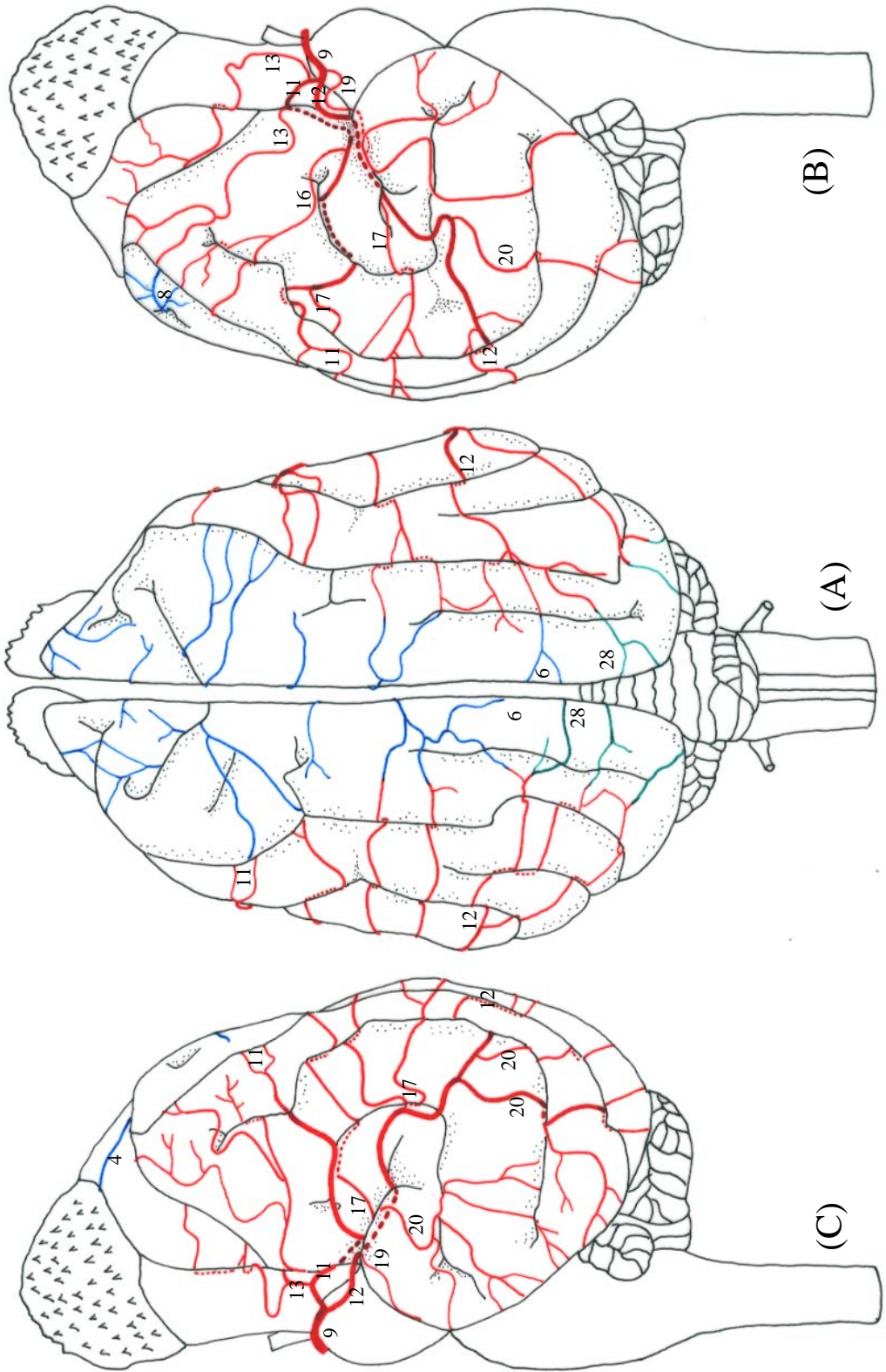


Figura 27 - Obs. 13 (fêmea)

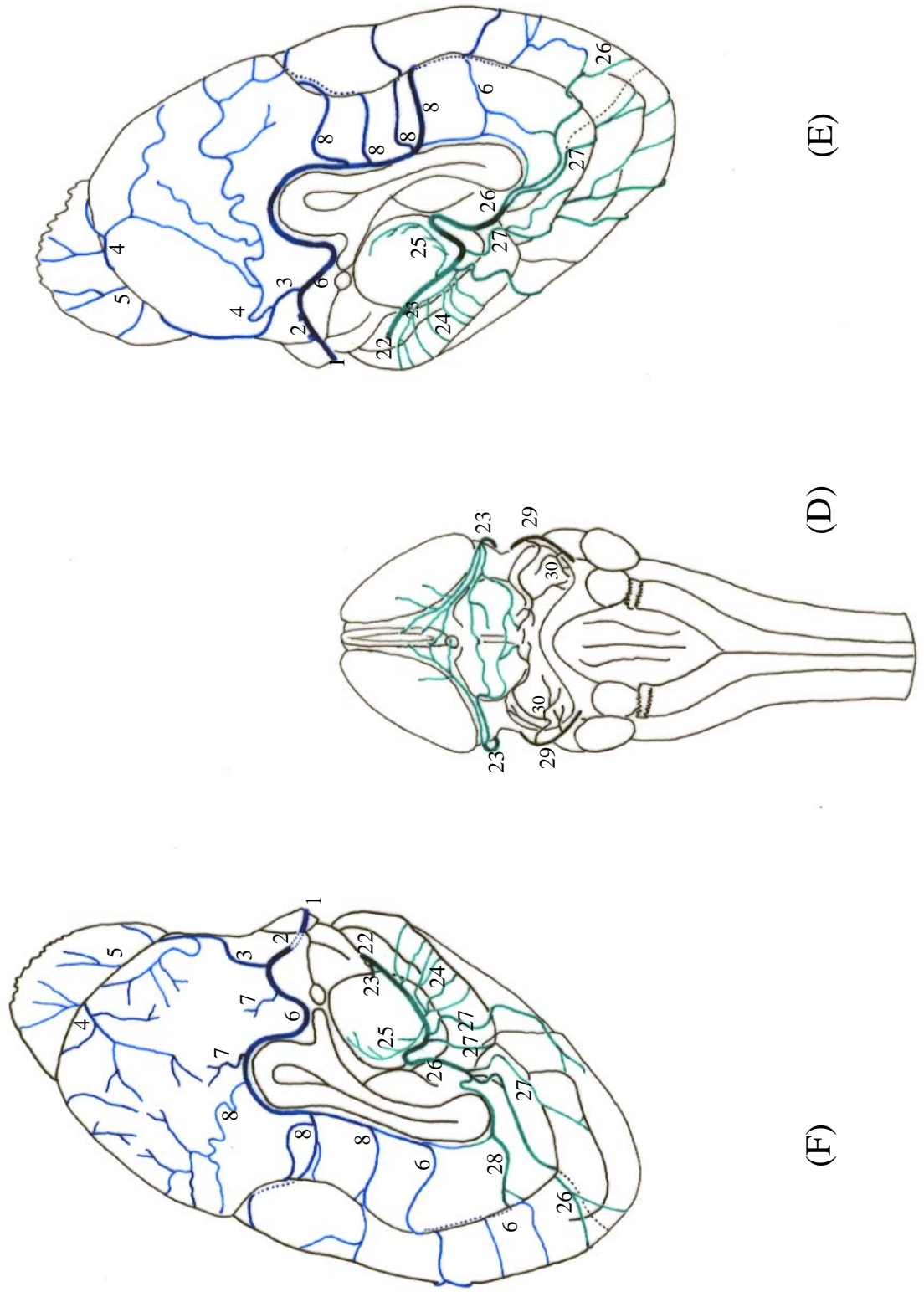


Figura 28 - Obs. 13 (fêmea)



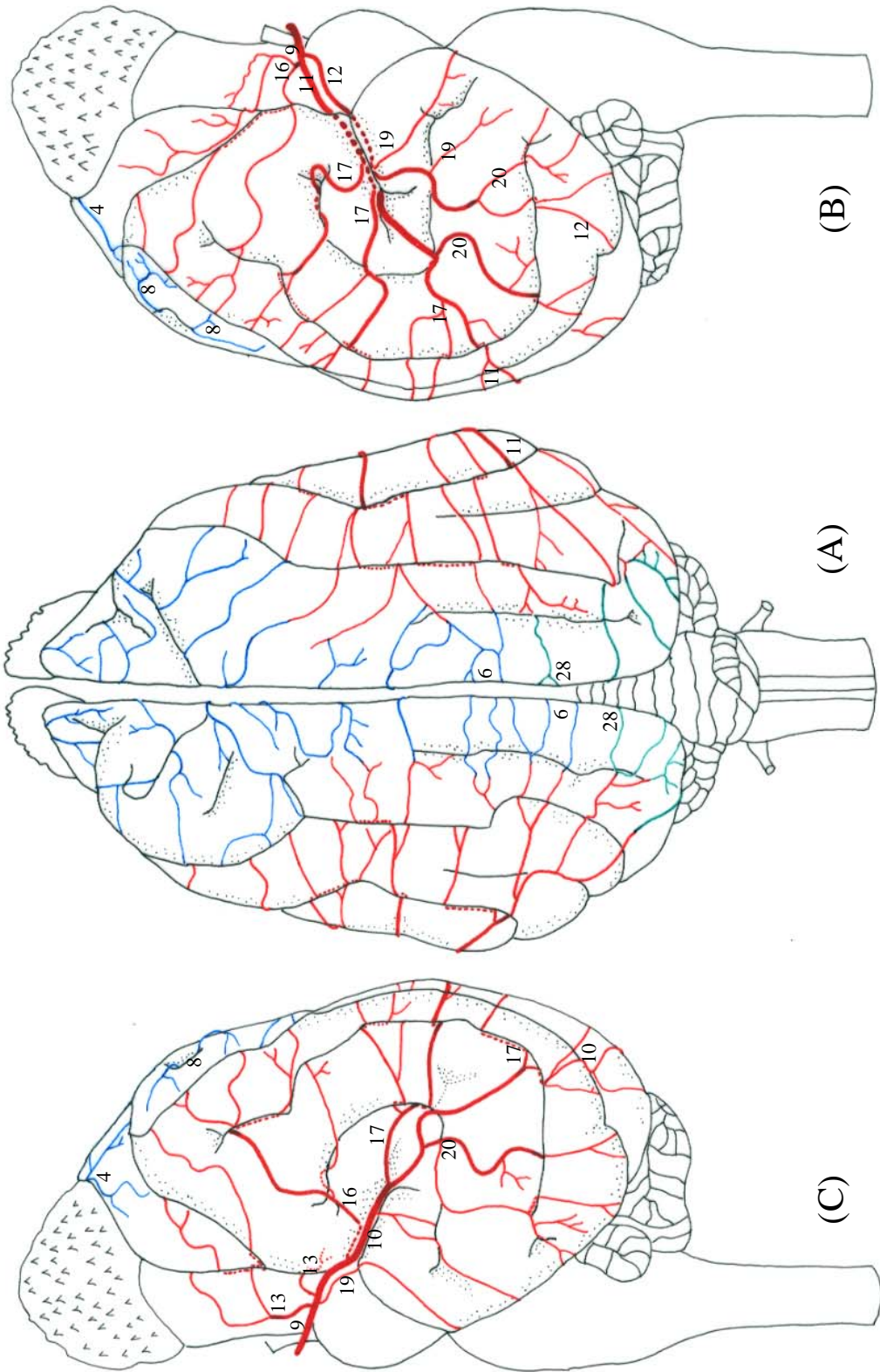
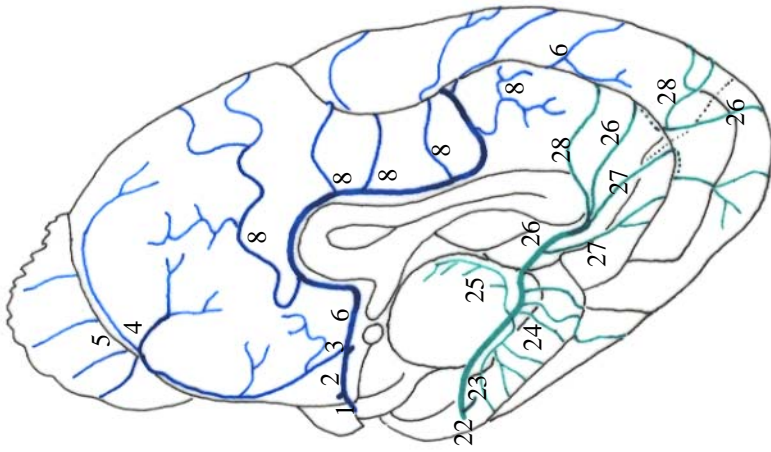
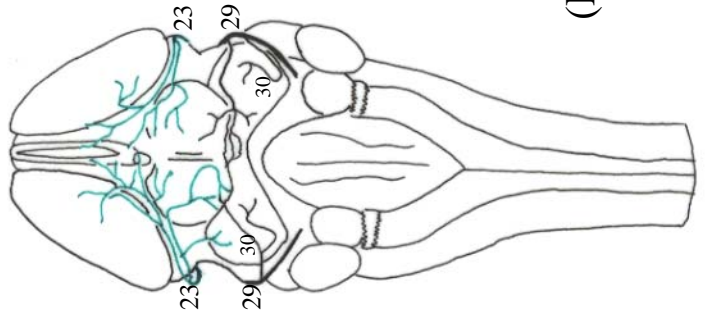


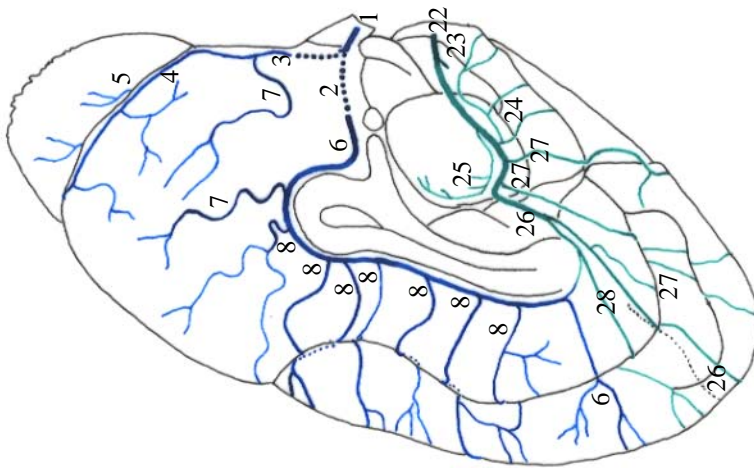
Figura 29 - Obs. 14 (macho)



(E)



(D)



(F)

Figura 30 - Obs. 14 (macho)

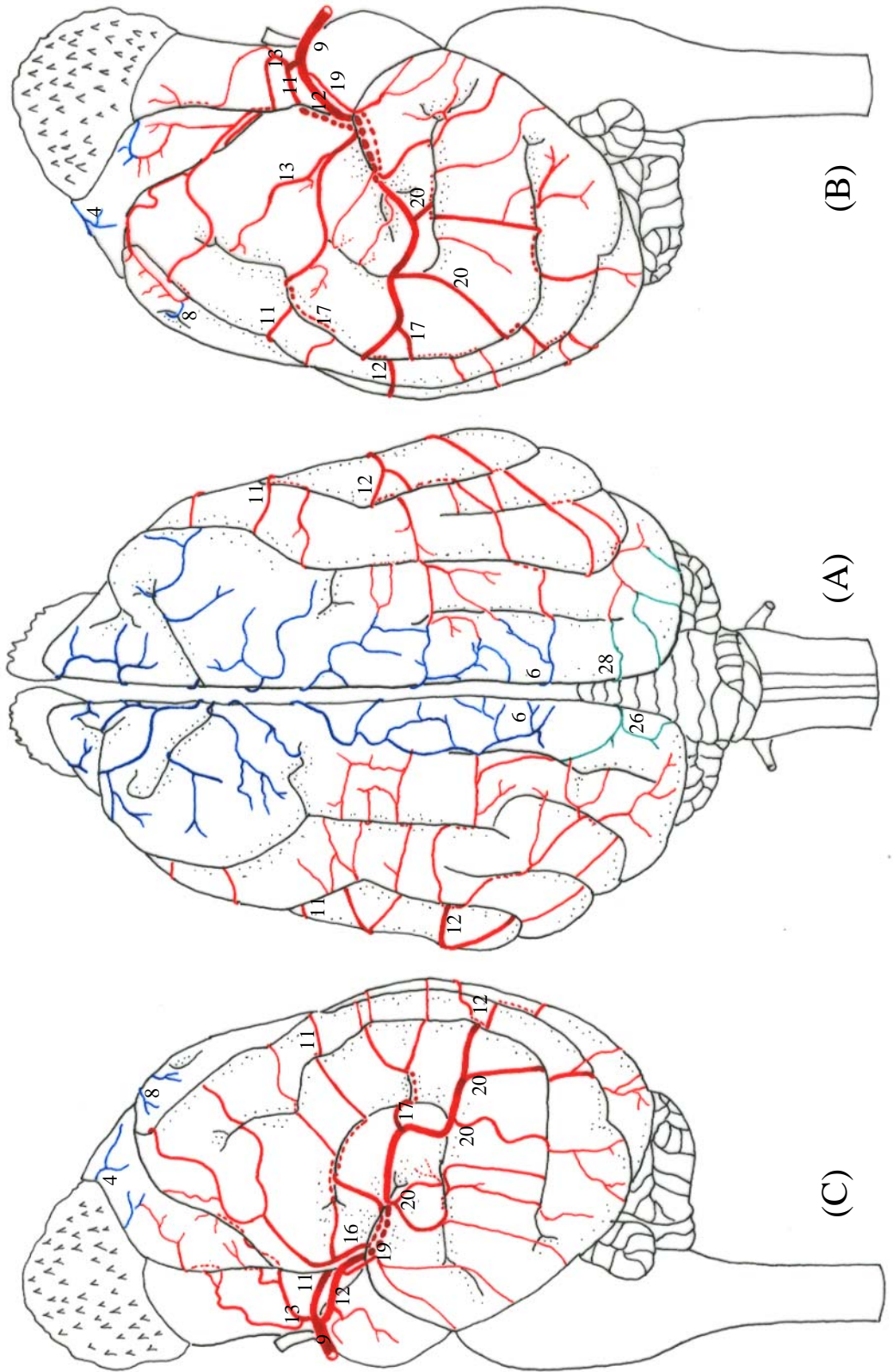
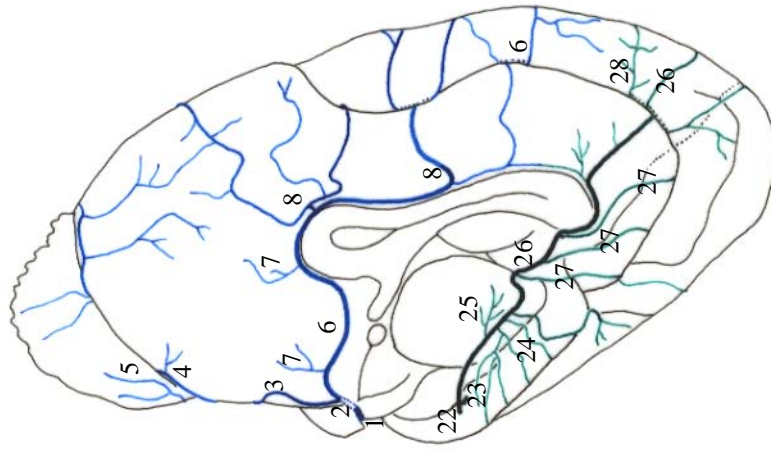
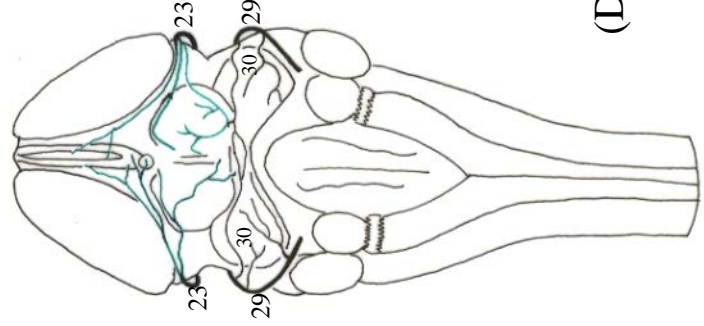


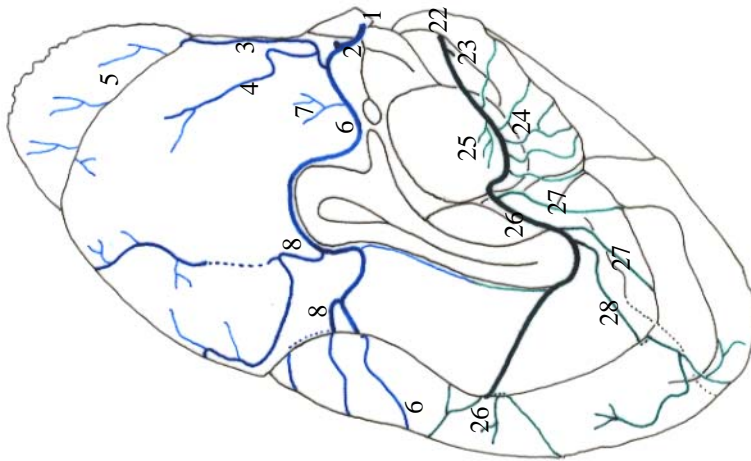
Figura 31 - Obs. 15 (macho)



(E)



(D)



(F)

Figura 32 - Obs. 15 (macho)

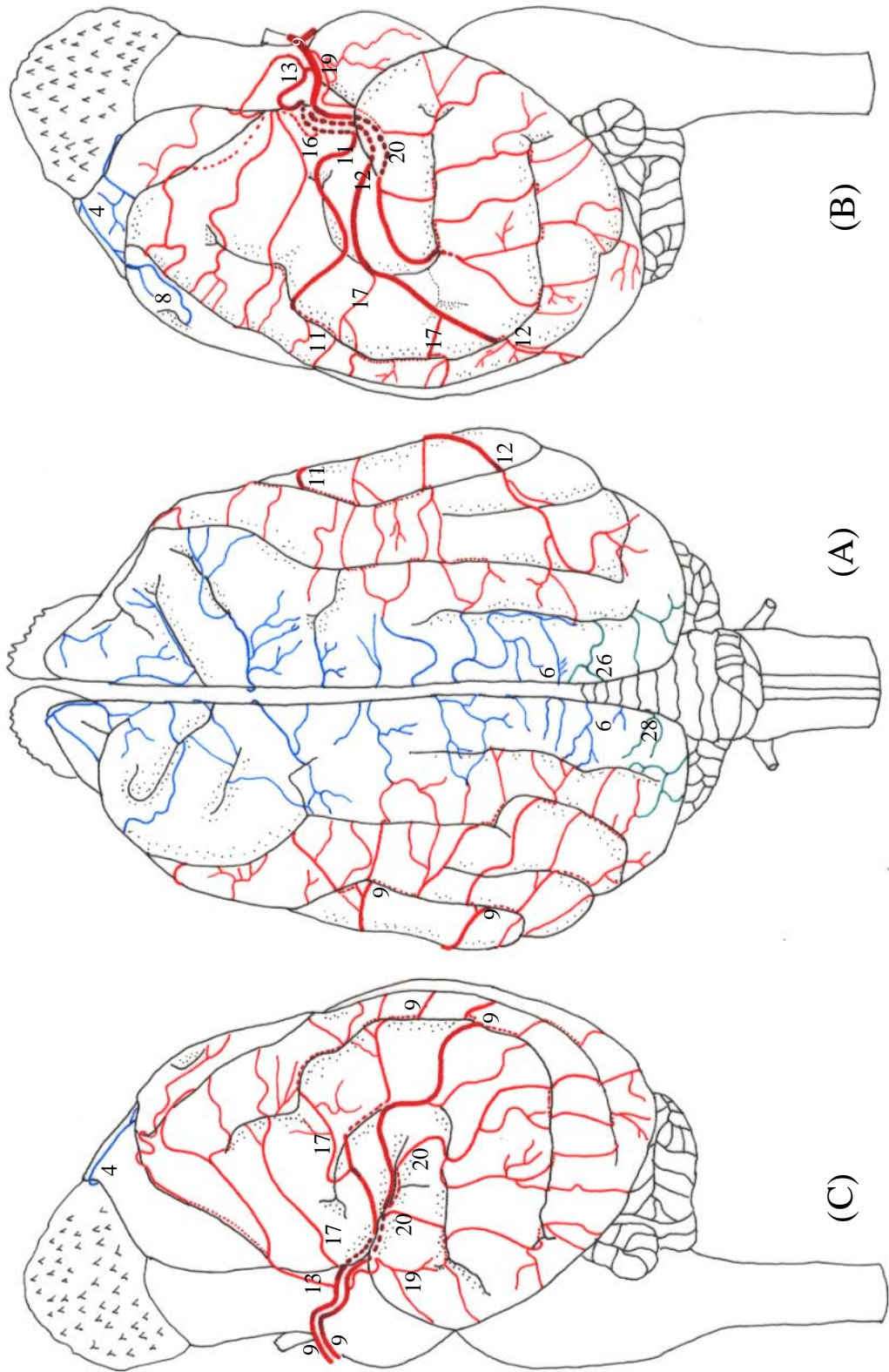
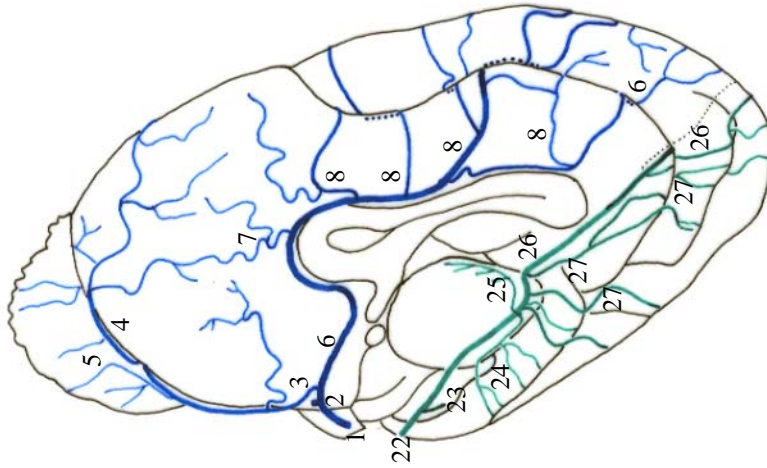
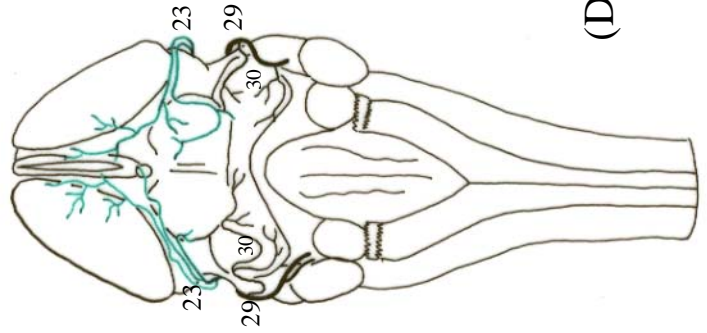


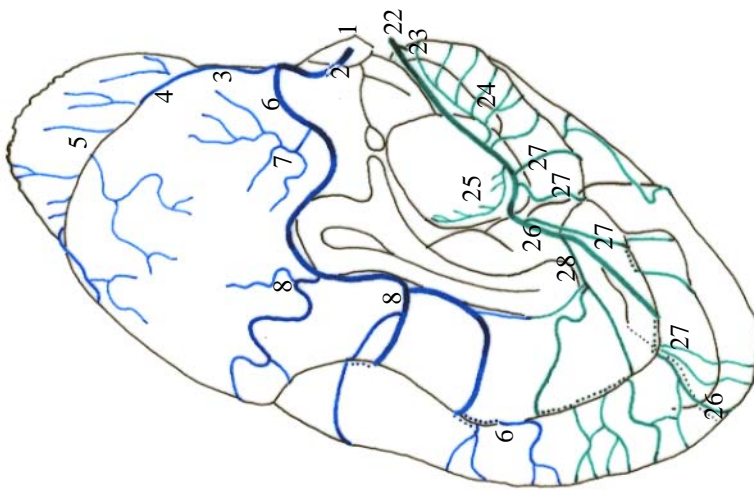
Figura 33 - Obs. 16 (macho)



(E)



(D)



(F)

Figura 34 - Obs. 16 (macho)

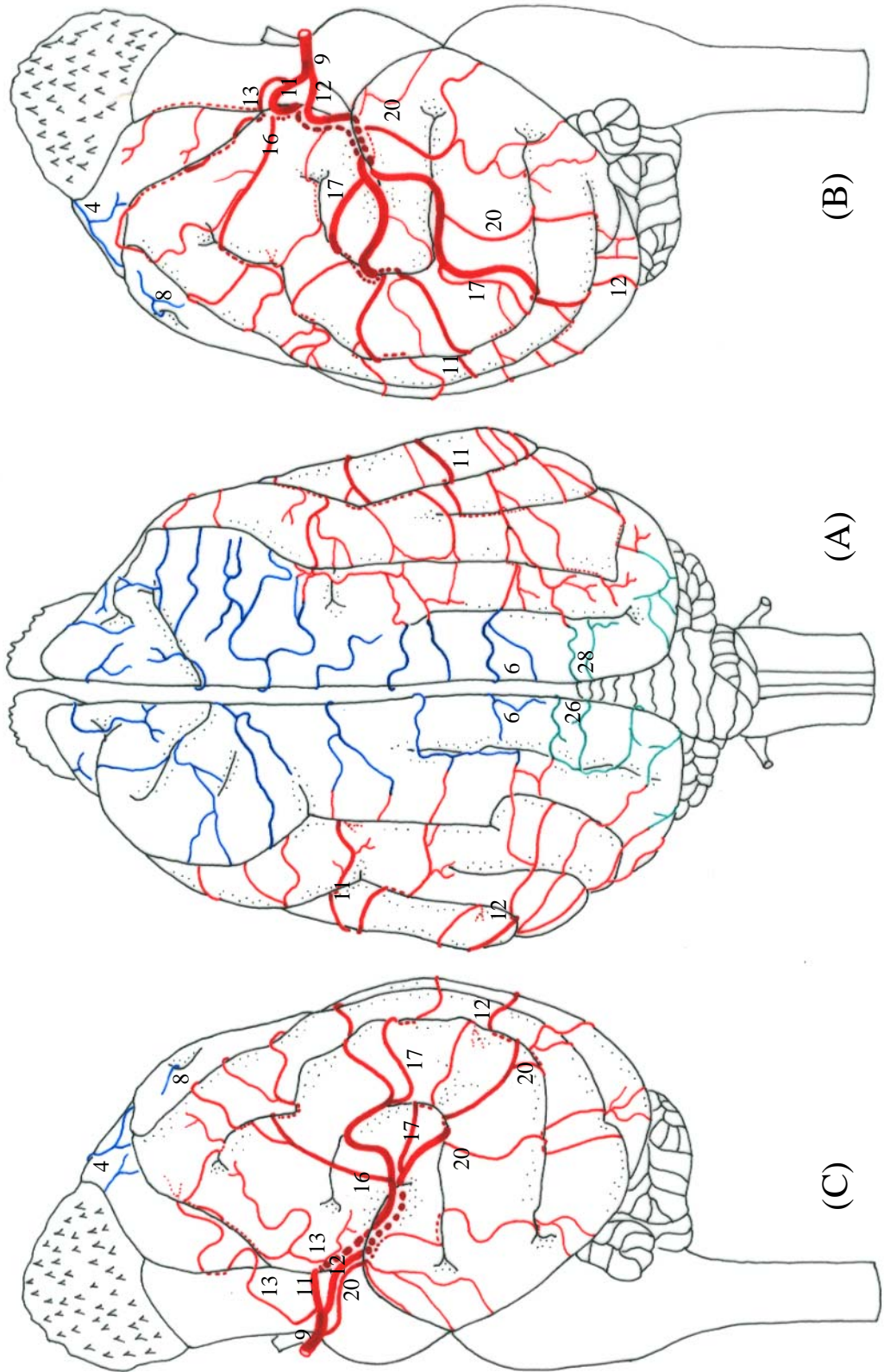
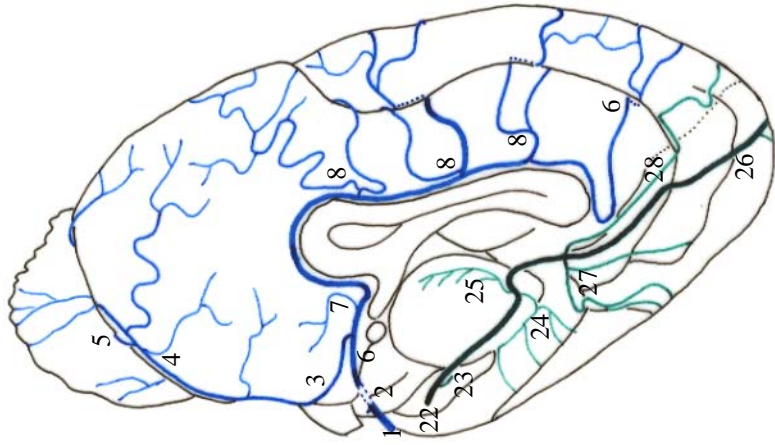
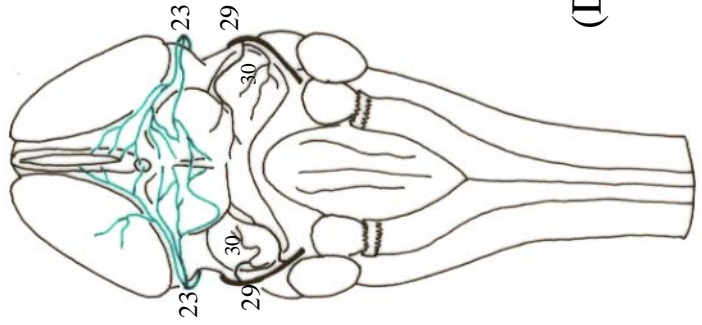


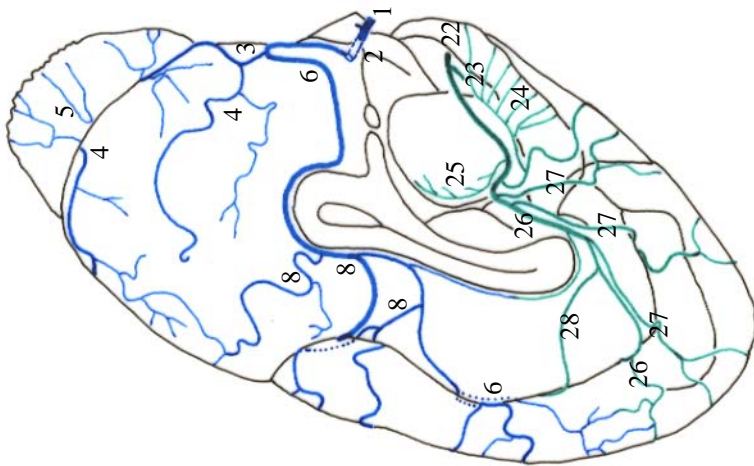
Figura 35 - Obs. 17 (macho)



(E)



(D)



(F)

Figura 36 - Obs. 17 (macho)



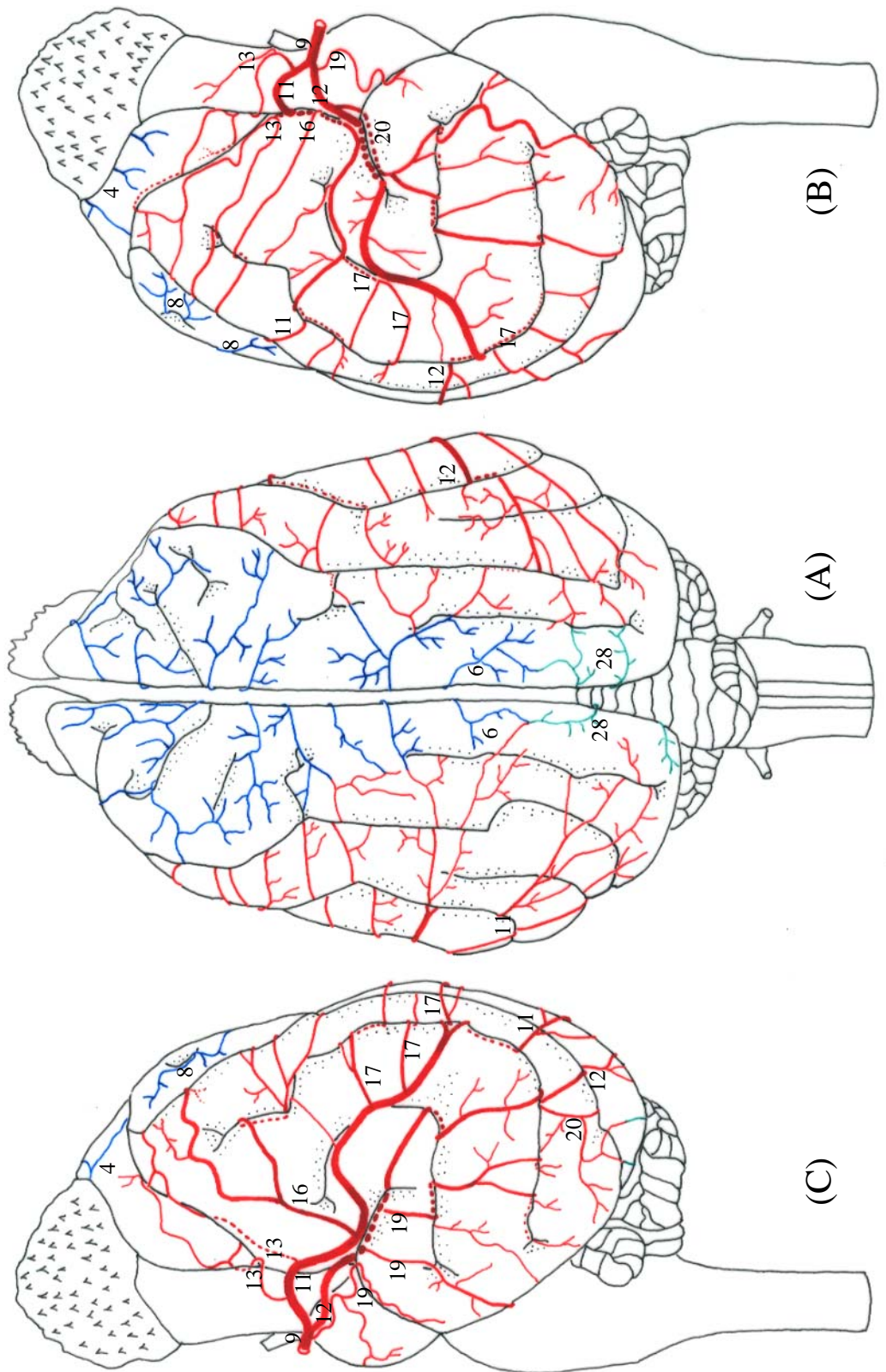


Figura 37 - Obs. 18 (fêmea)

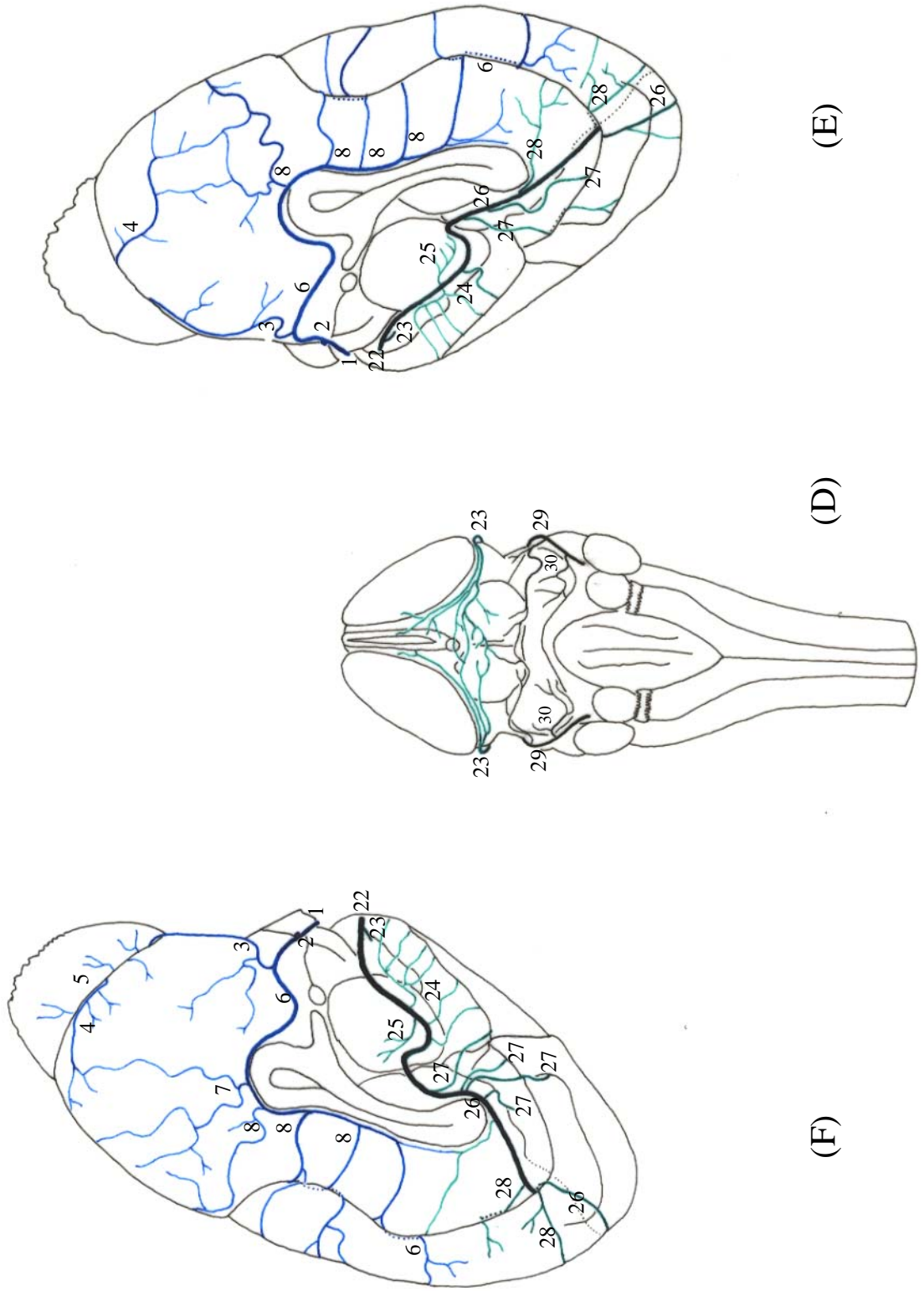


Figura 38 - Obs. 18 (fêmea)

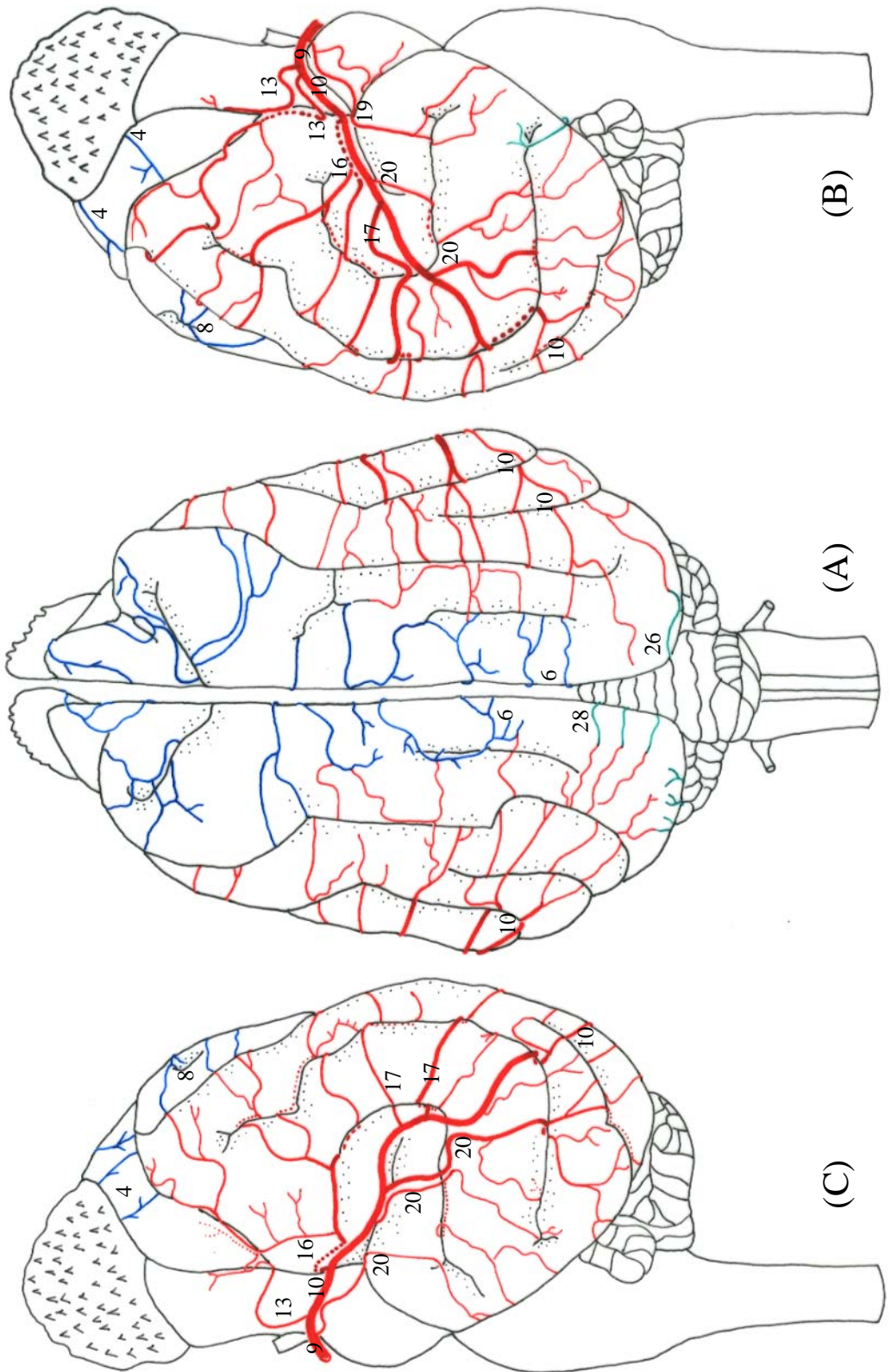
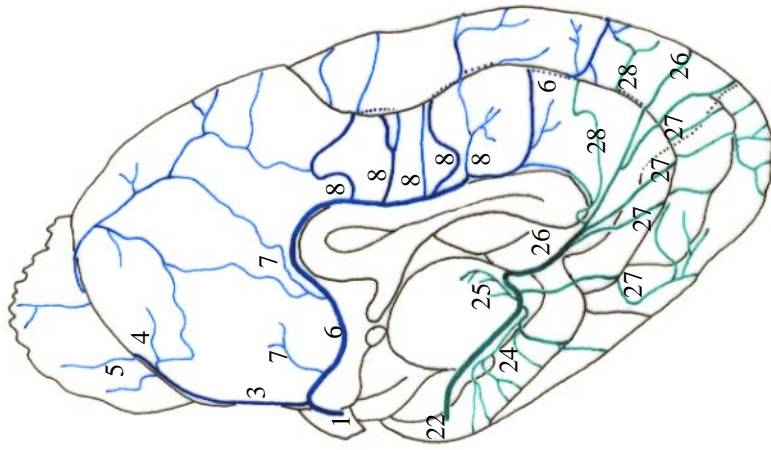
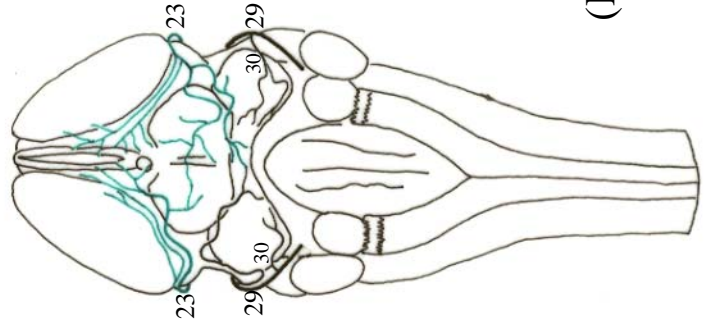


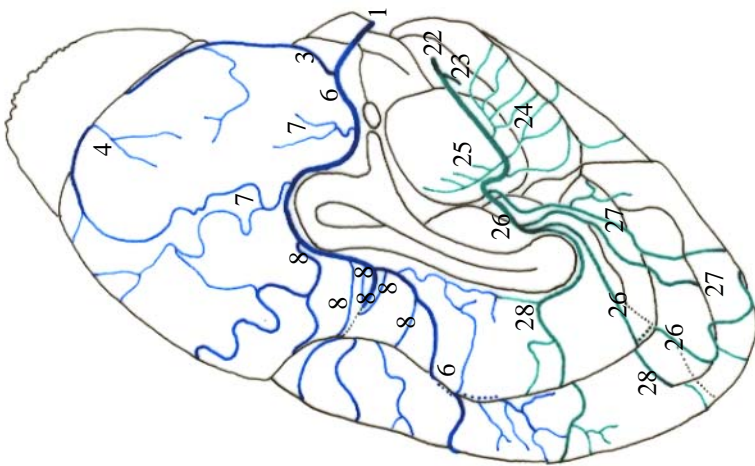
Figura 39 - Obs. 19 (fêmea)



(E)



(D)



(F)

Figura 40 - Obs. 19 (fêmea)

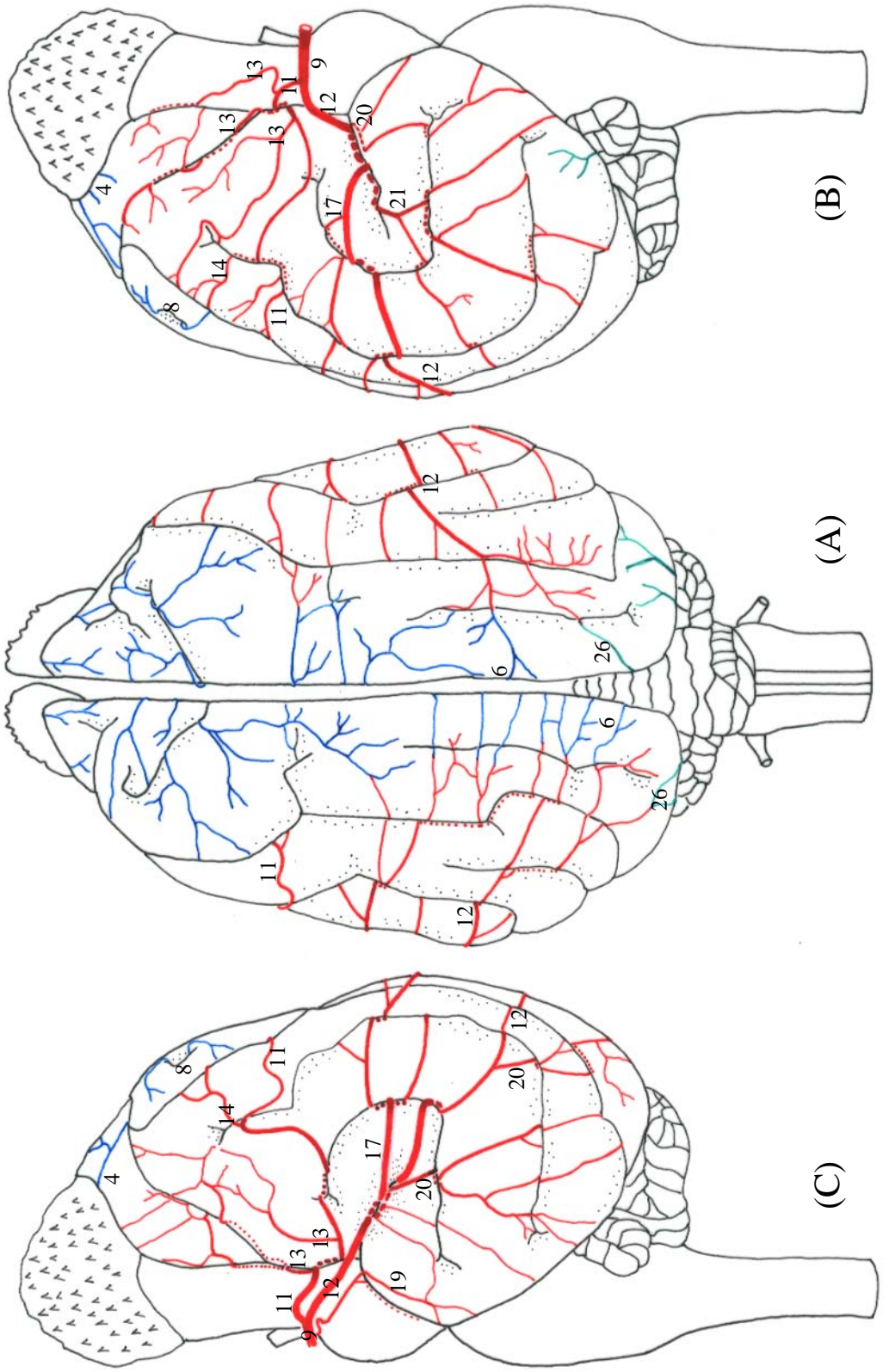
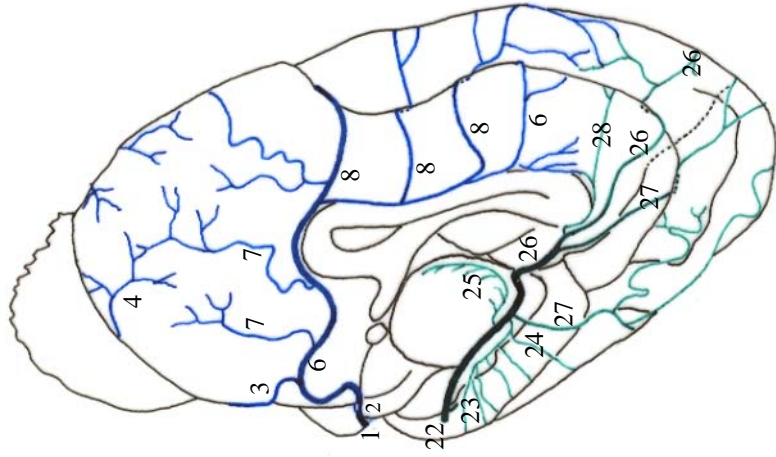
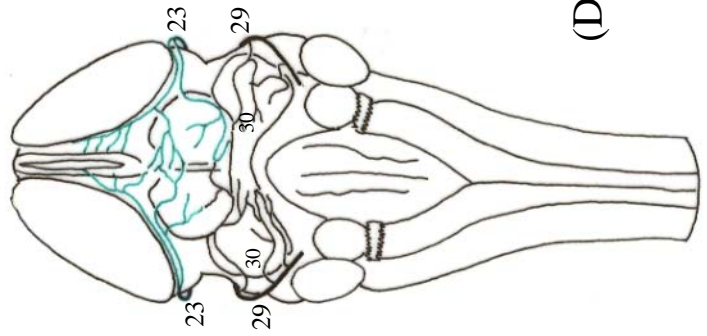


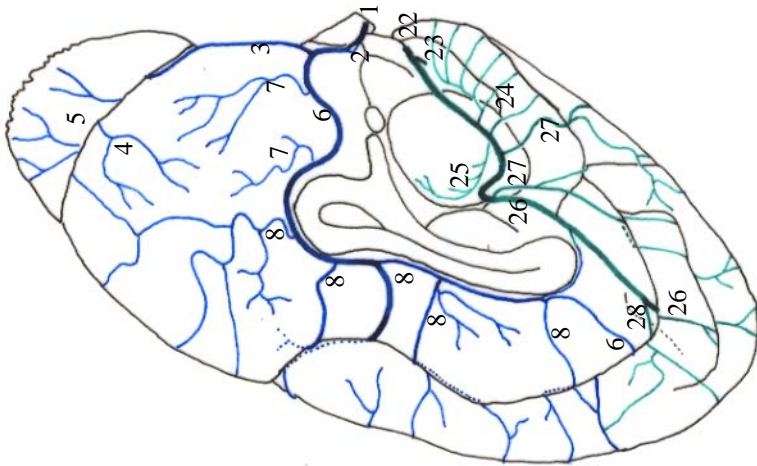
Figura 41 - Obs. 20 (macho)



(E)



(D)



(F)

Figura 42 - Obs. 20 (macho)

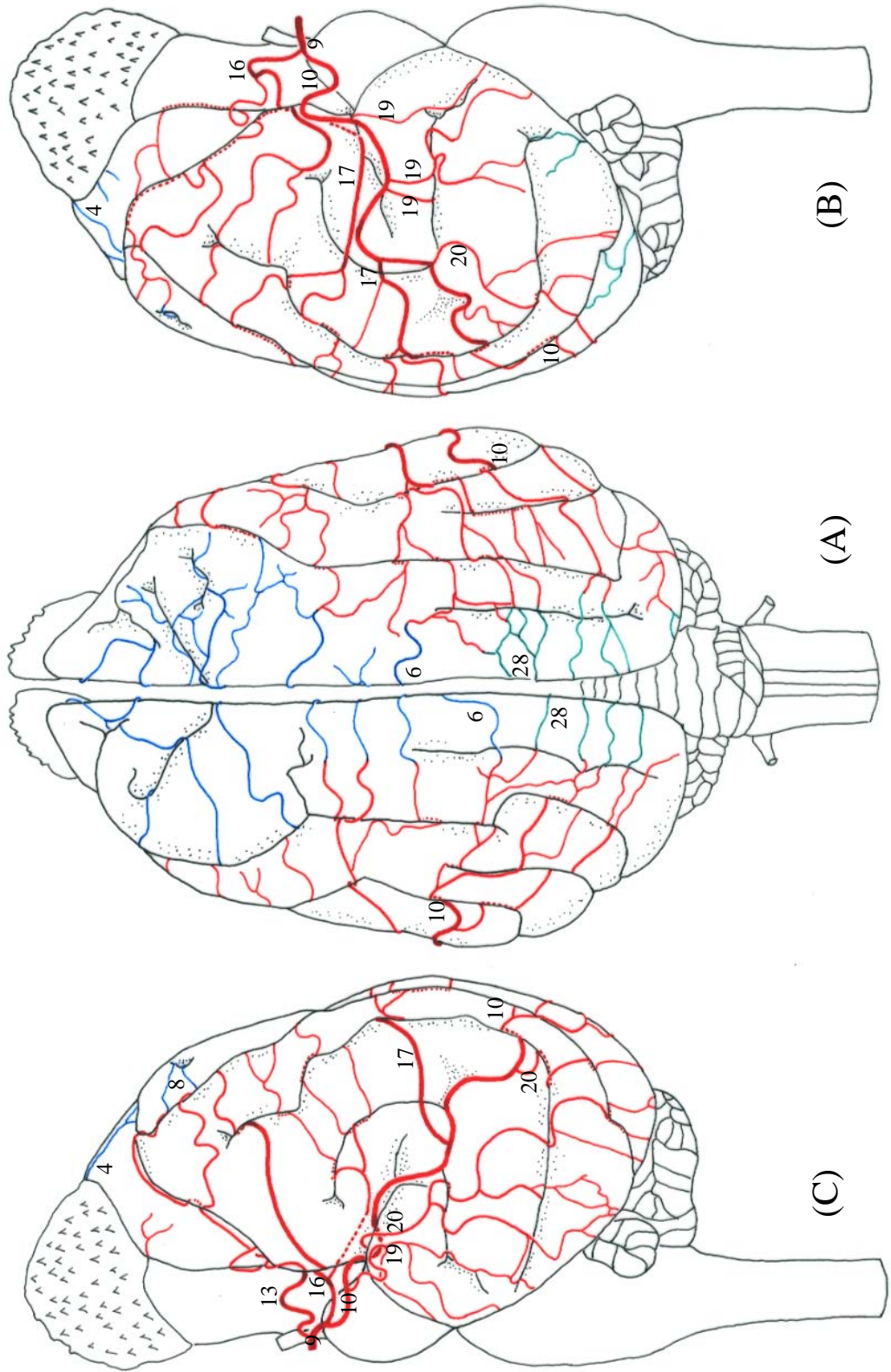
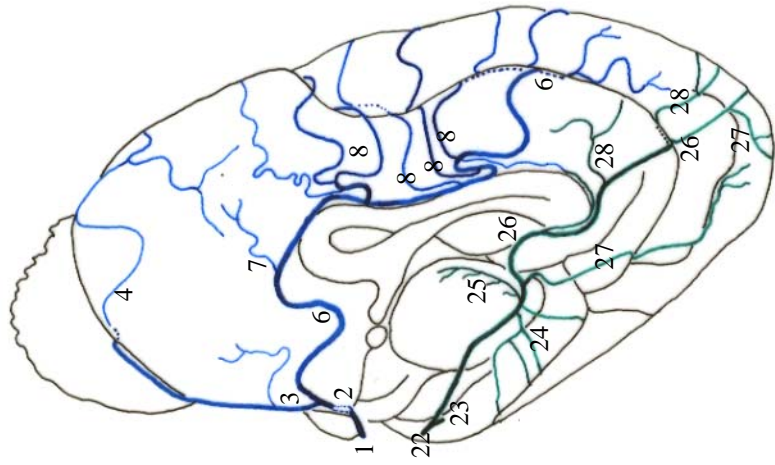
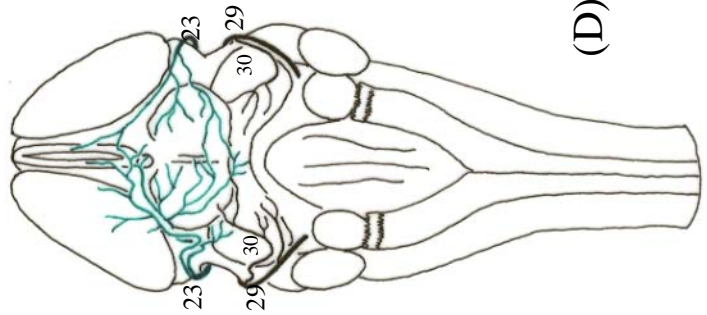


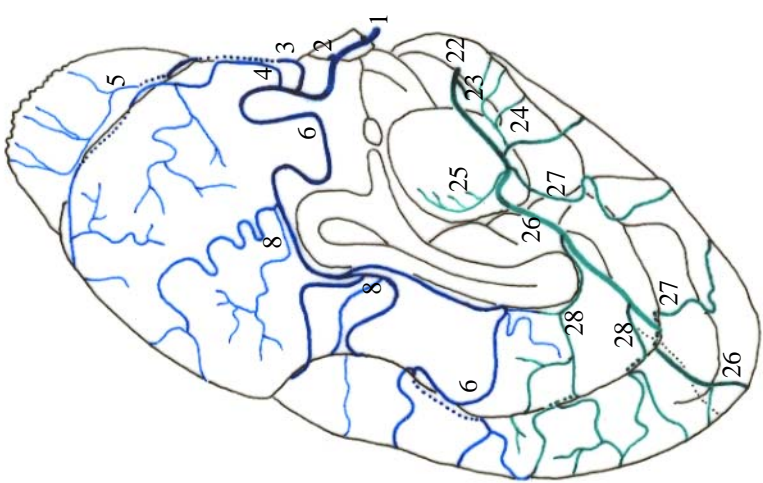
Figura 43 - Obs. 21 (macho)



(E)



(D)



(F)

Figura 44 - Obs. 21 (macho)



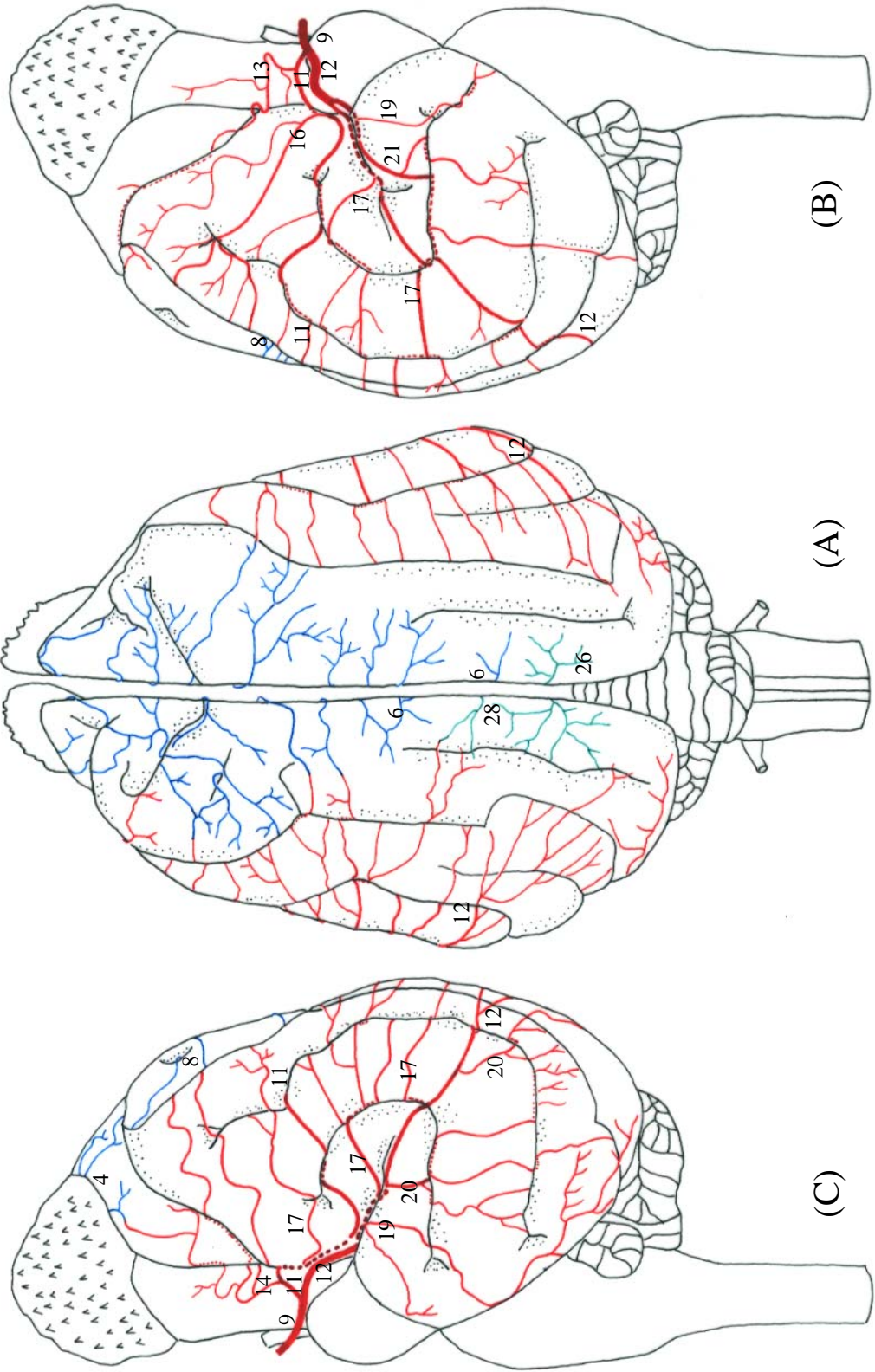
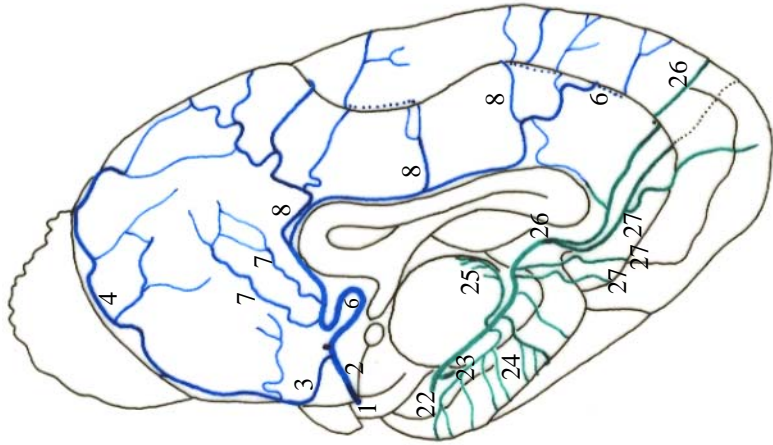
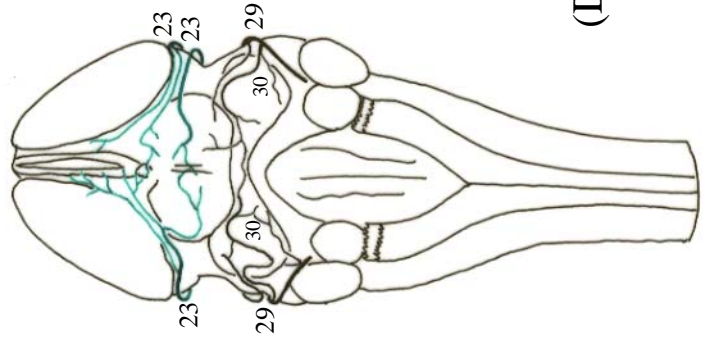


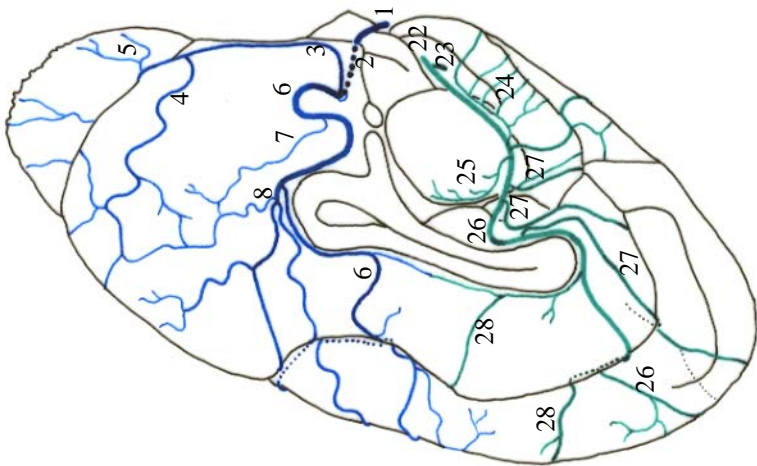
Figura 45 - Obs. 22 (fêmea)



(E)



(D)



(F)

Figura 46 - Obs. 22 (fêmea)

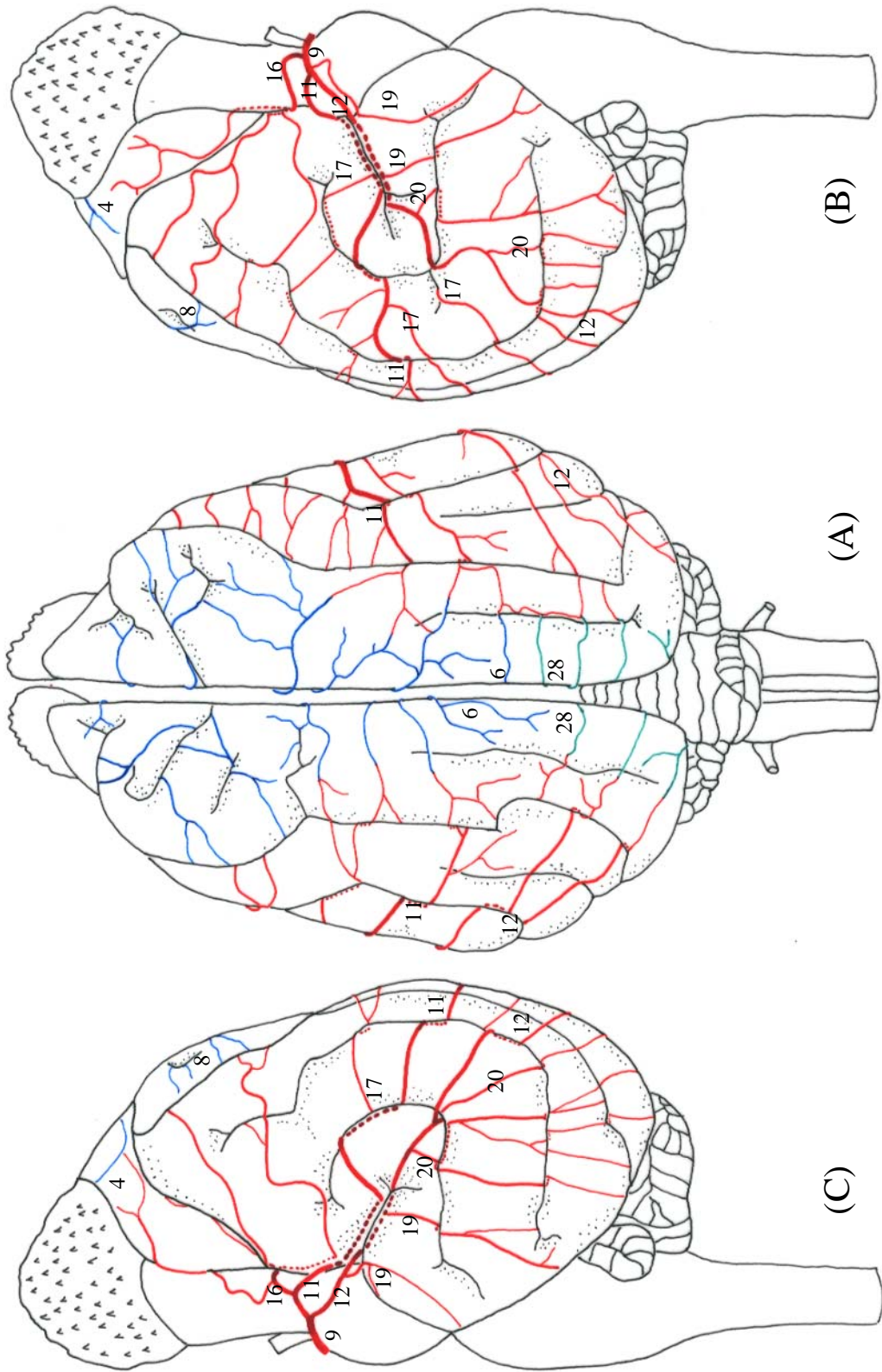
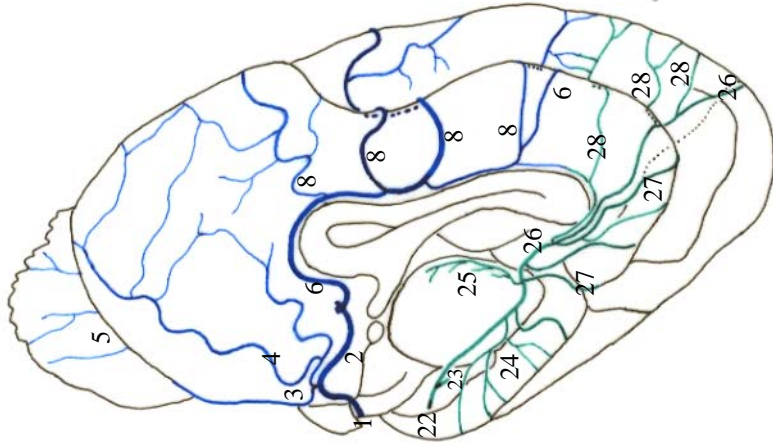
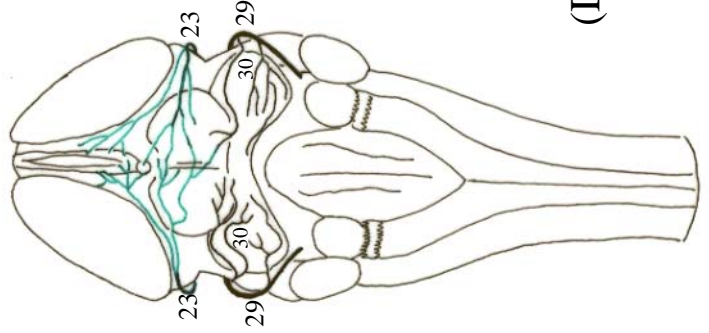


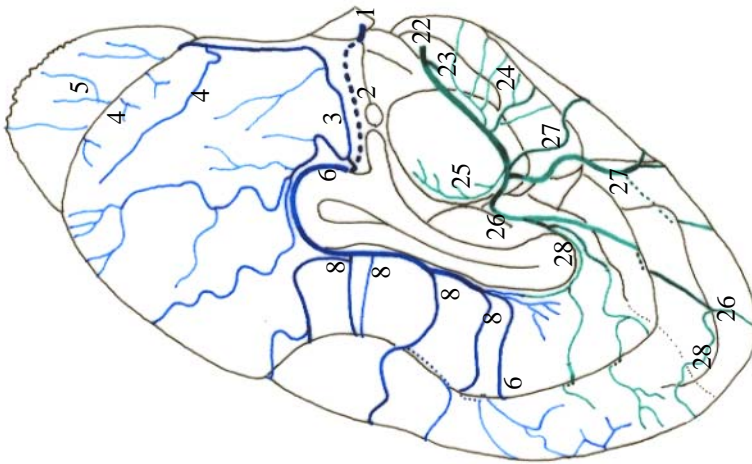
Figura 47 - Obs. 23 (macho)



(E)



(D)



(F)

Figura 48 - Obs. 23 (macho)

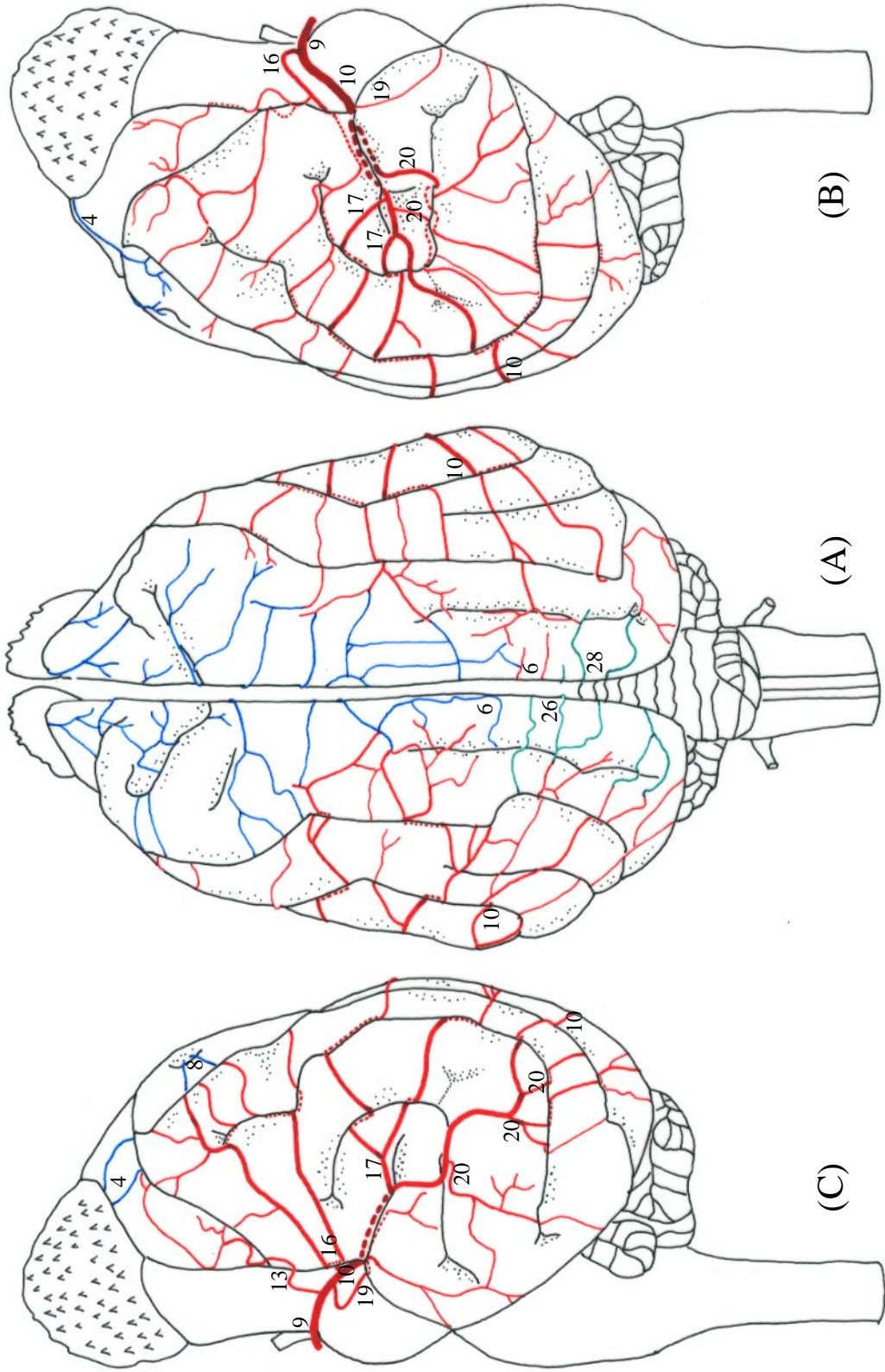
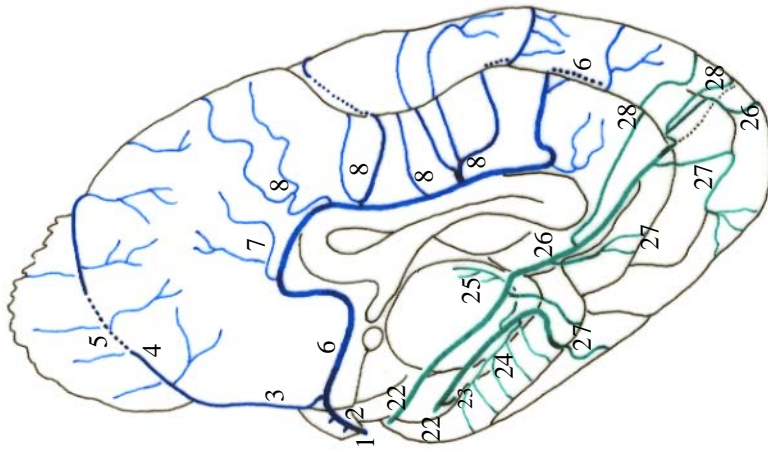
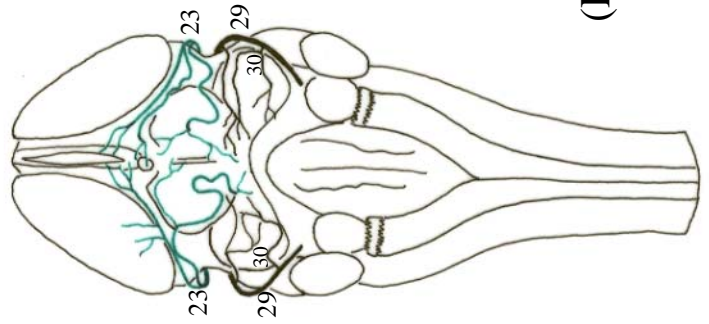


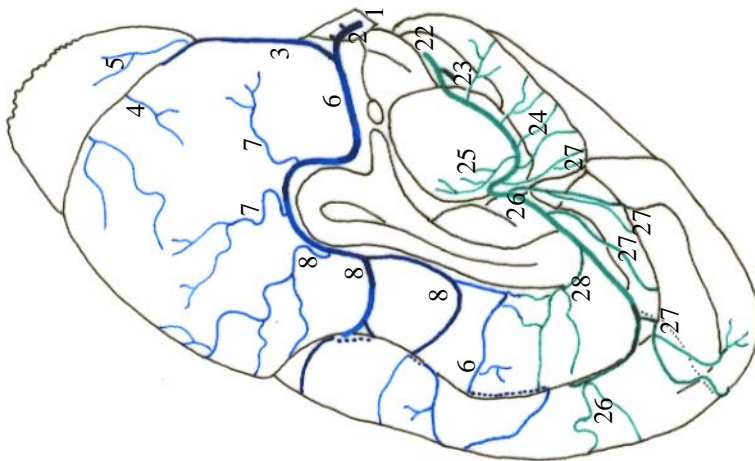
Figura 49 - Obs. 24 (macho)



(E)



(D)



(F)

Figura 50 - Obs. 24 (macho)

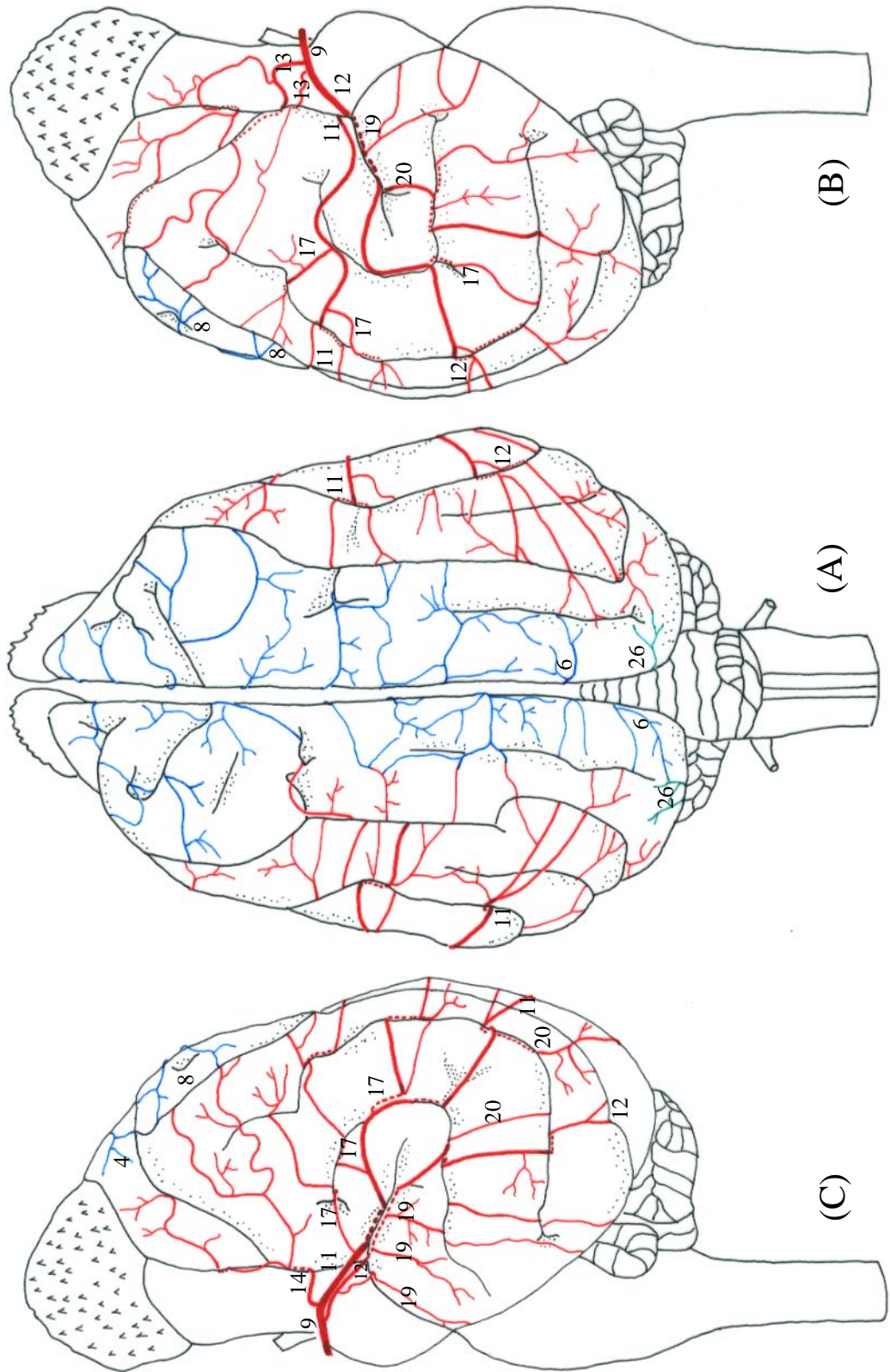
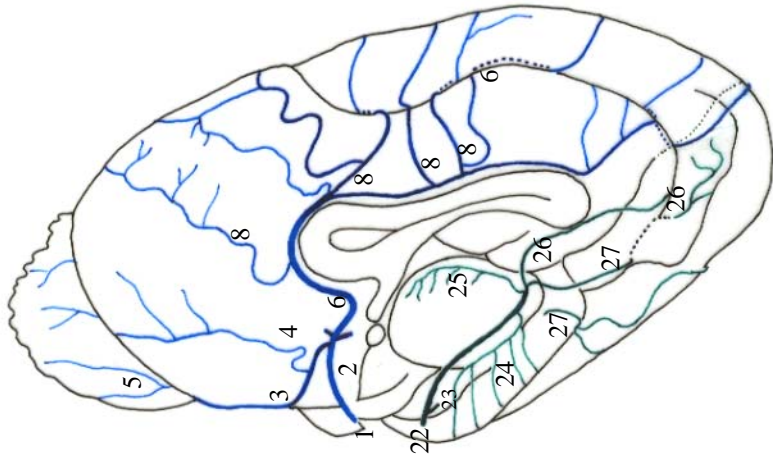
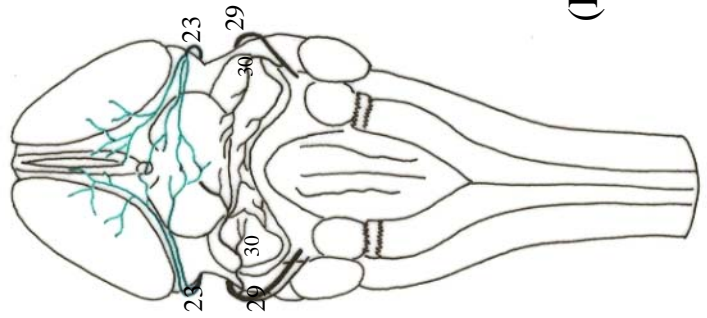


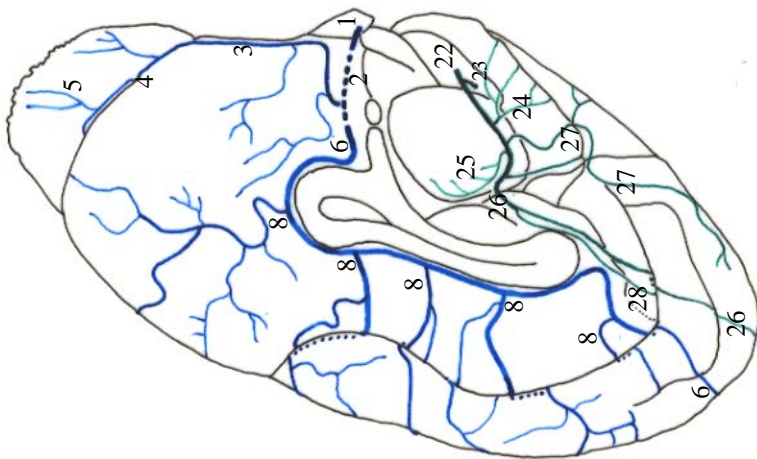
Figura 51 - Obs. 25 (macho)



(E)



(D)



(F)

Figura 52 - Obs. 25 (macho)



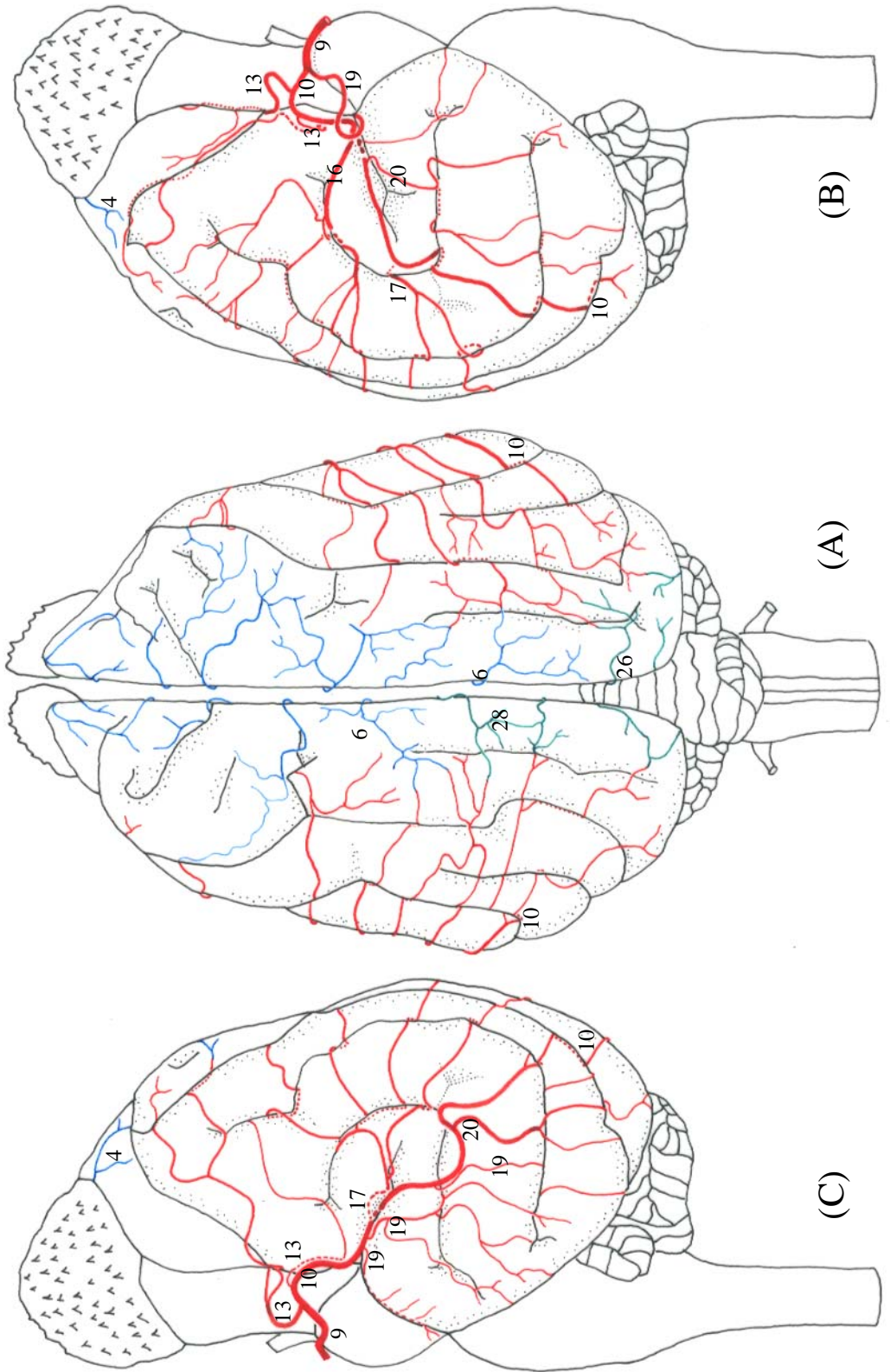
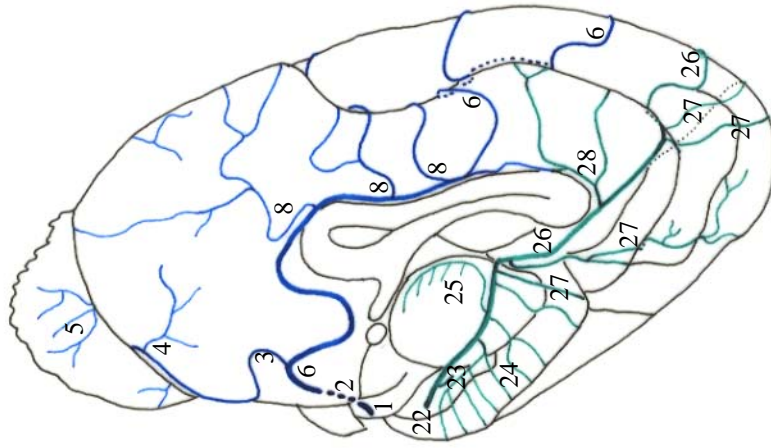
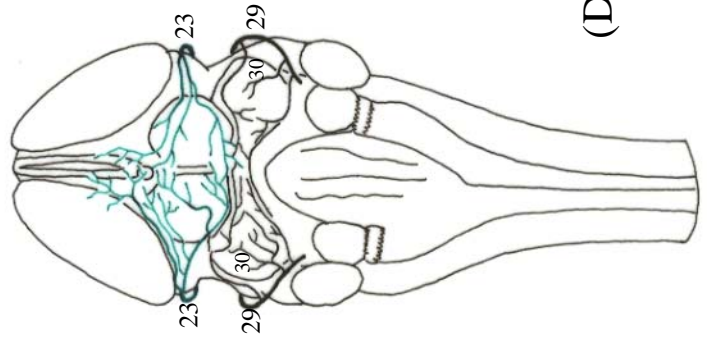


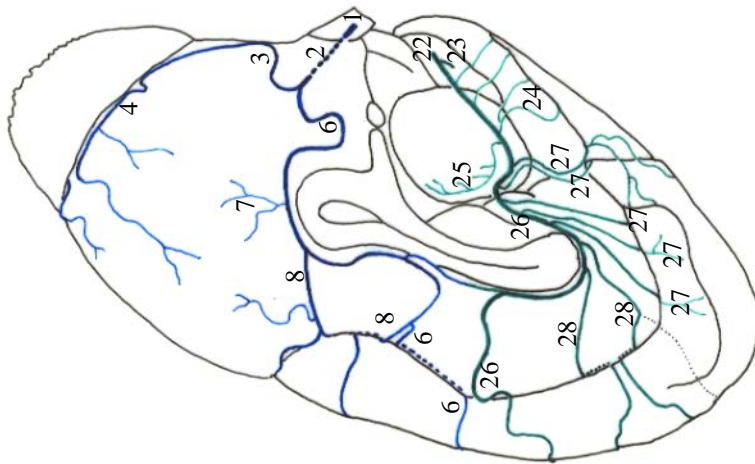
Figura 53 - Obs. 26 (fêmea)



(E)



(D)



(F)

Figura 54 - Obs. 26 (fêmea)

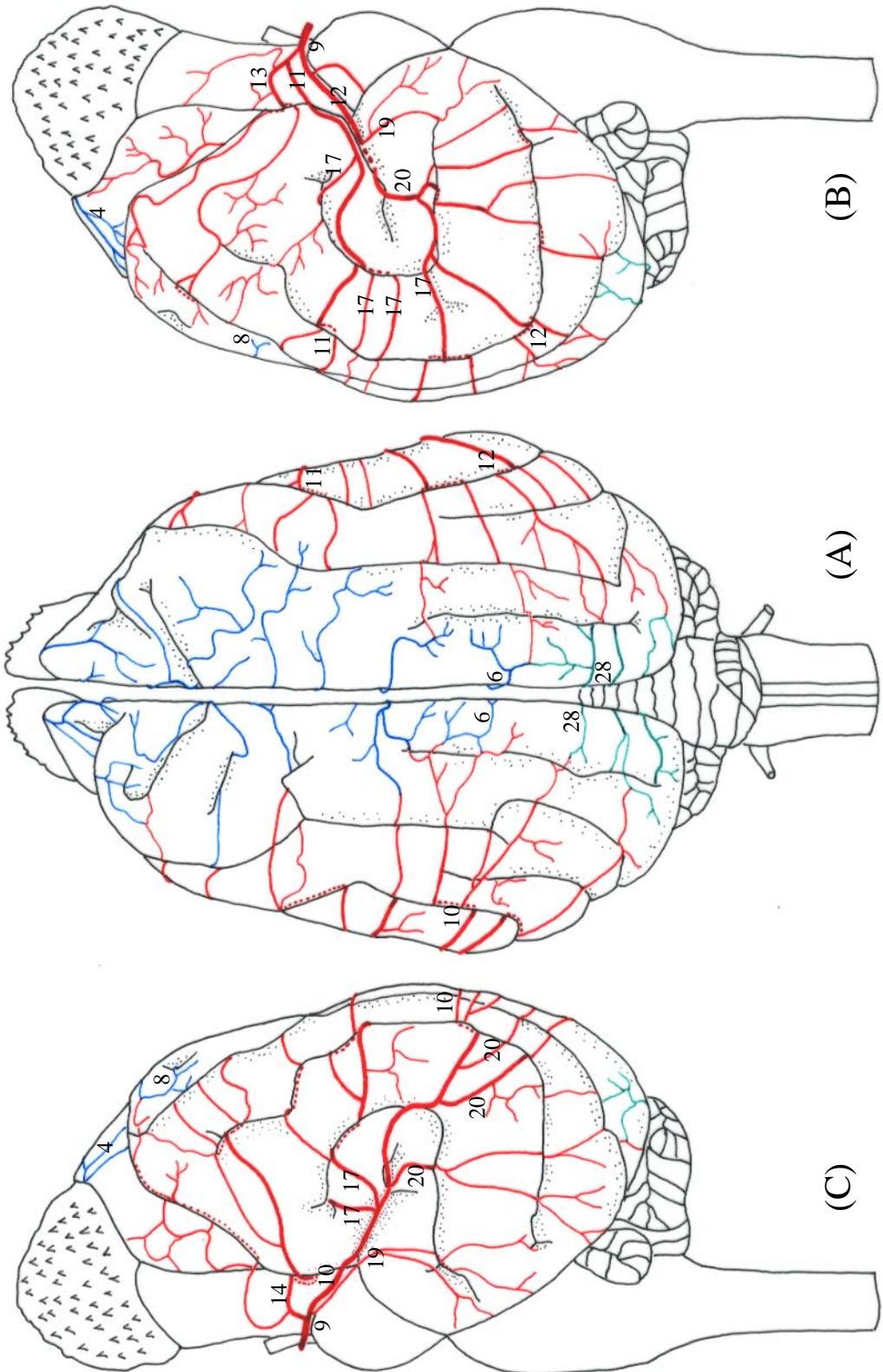
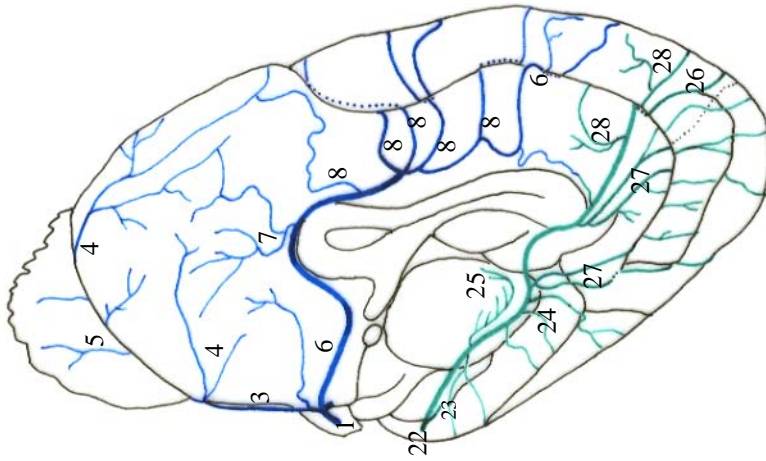
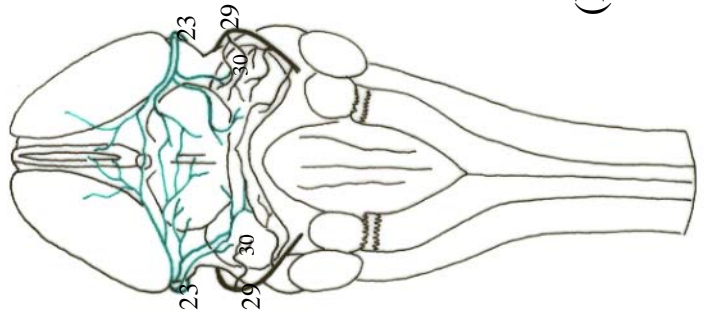


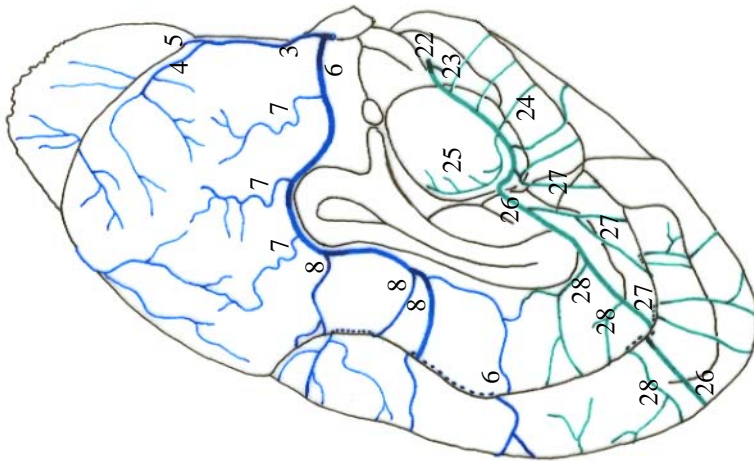
Figura 55 - Obs. 27 (macho)



(E)



(D)



(F)

Figura 56 - Obs. 27 (macho)

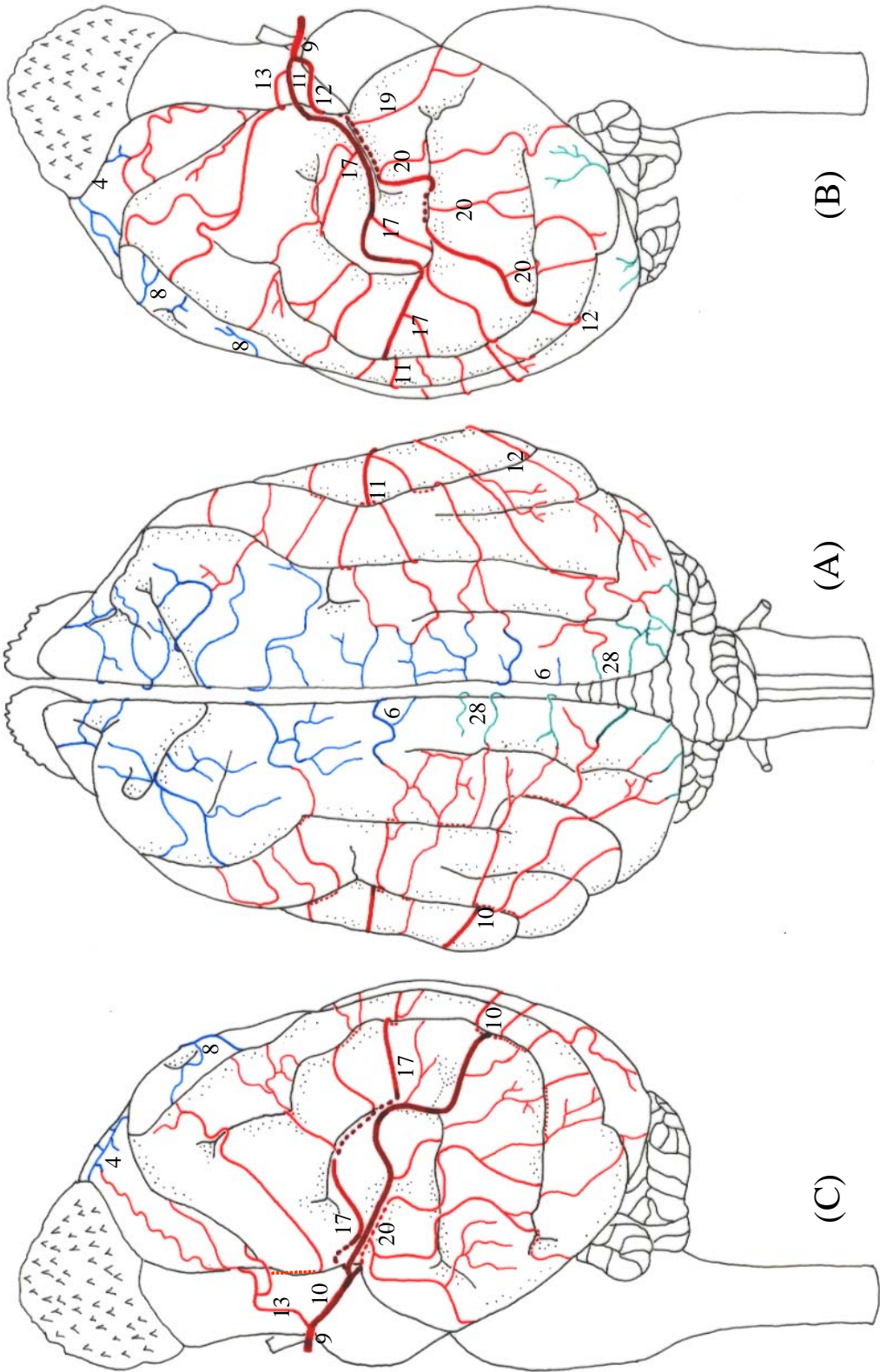
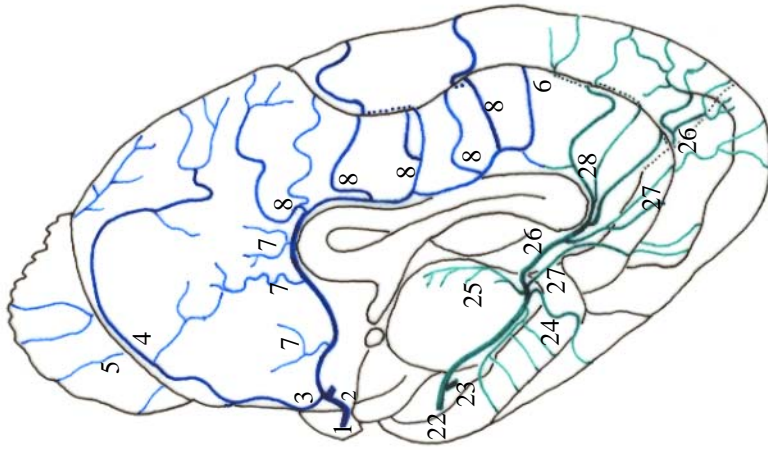
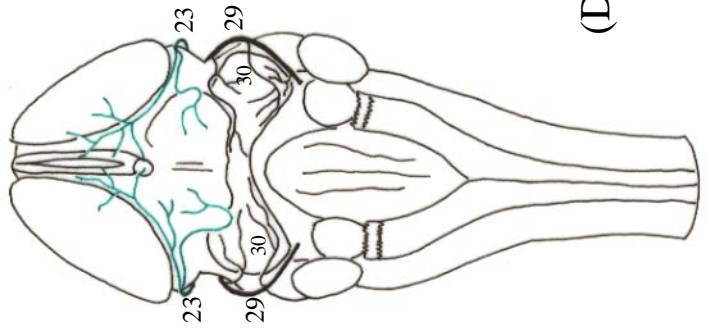


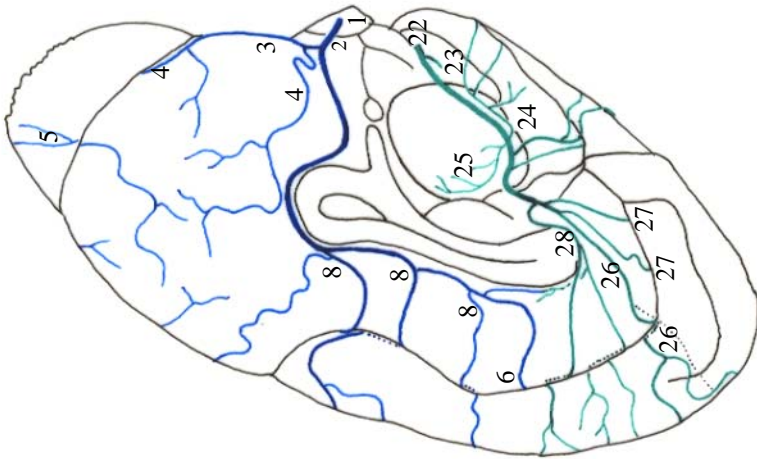
Figura 57 - Obs. 28 (macho)



(E)



(D)



(F)

Figura 58 - Obs. 28 (macho)

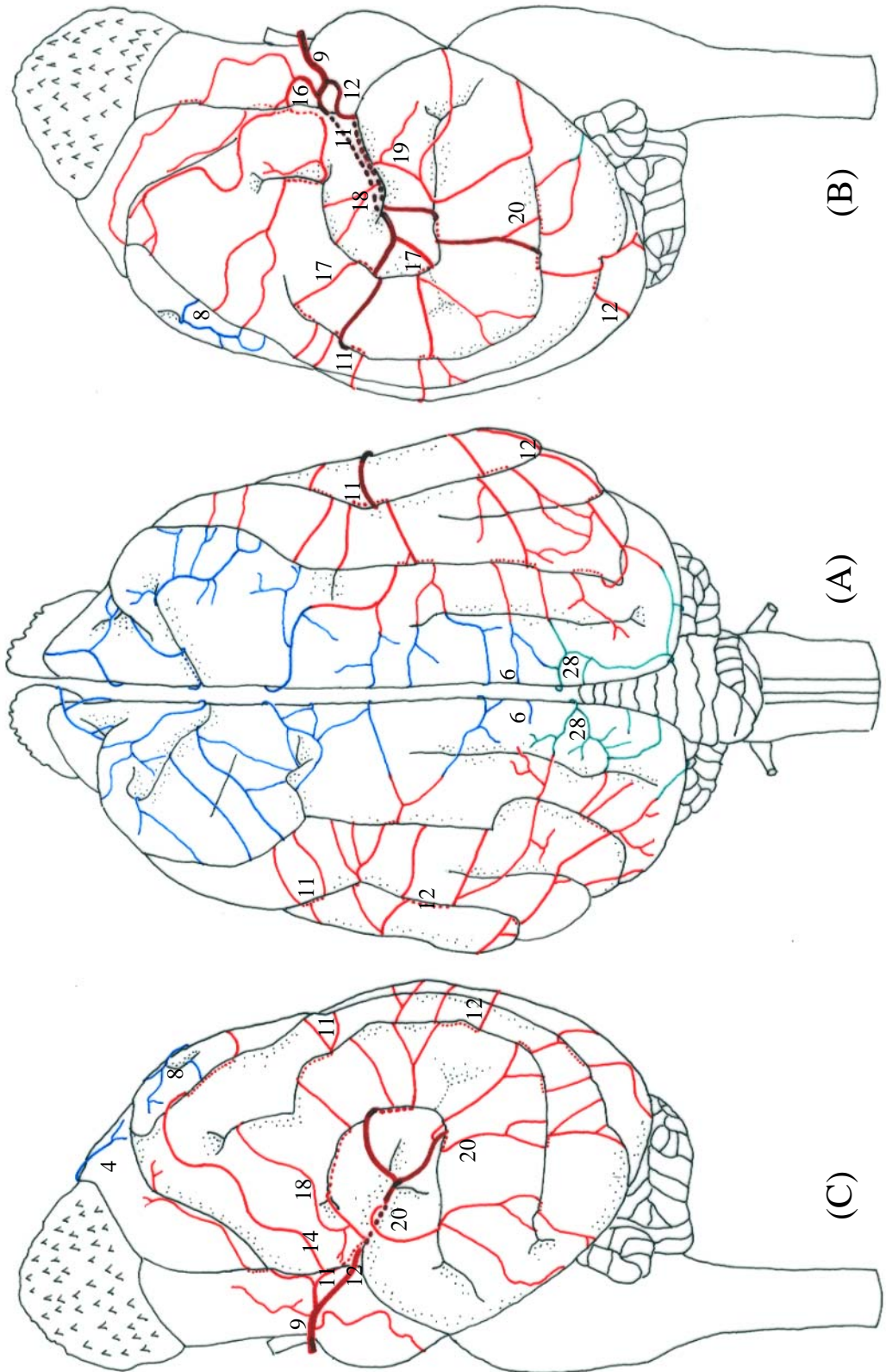
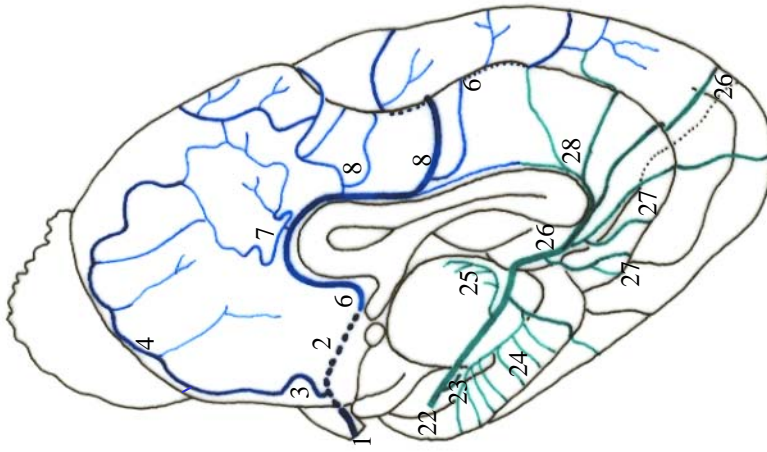
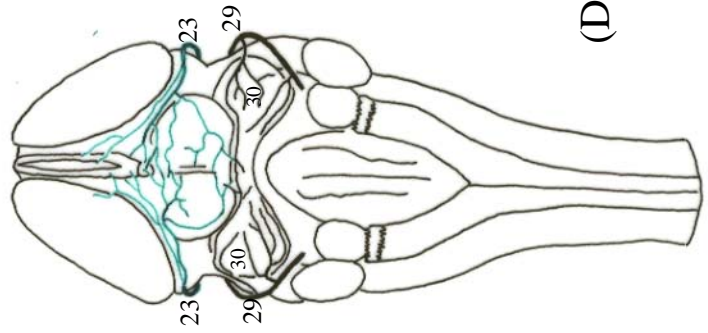


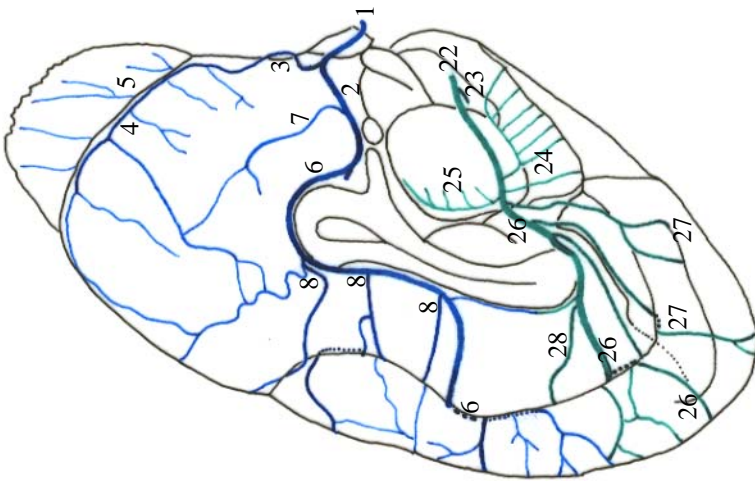
Figura 59 - Obs. 29 (macho)



(E)



(D)



(F)

Figura 60 - Obs. 29 (macho)



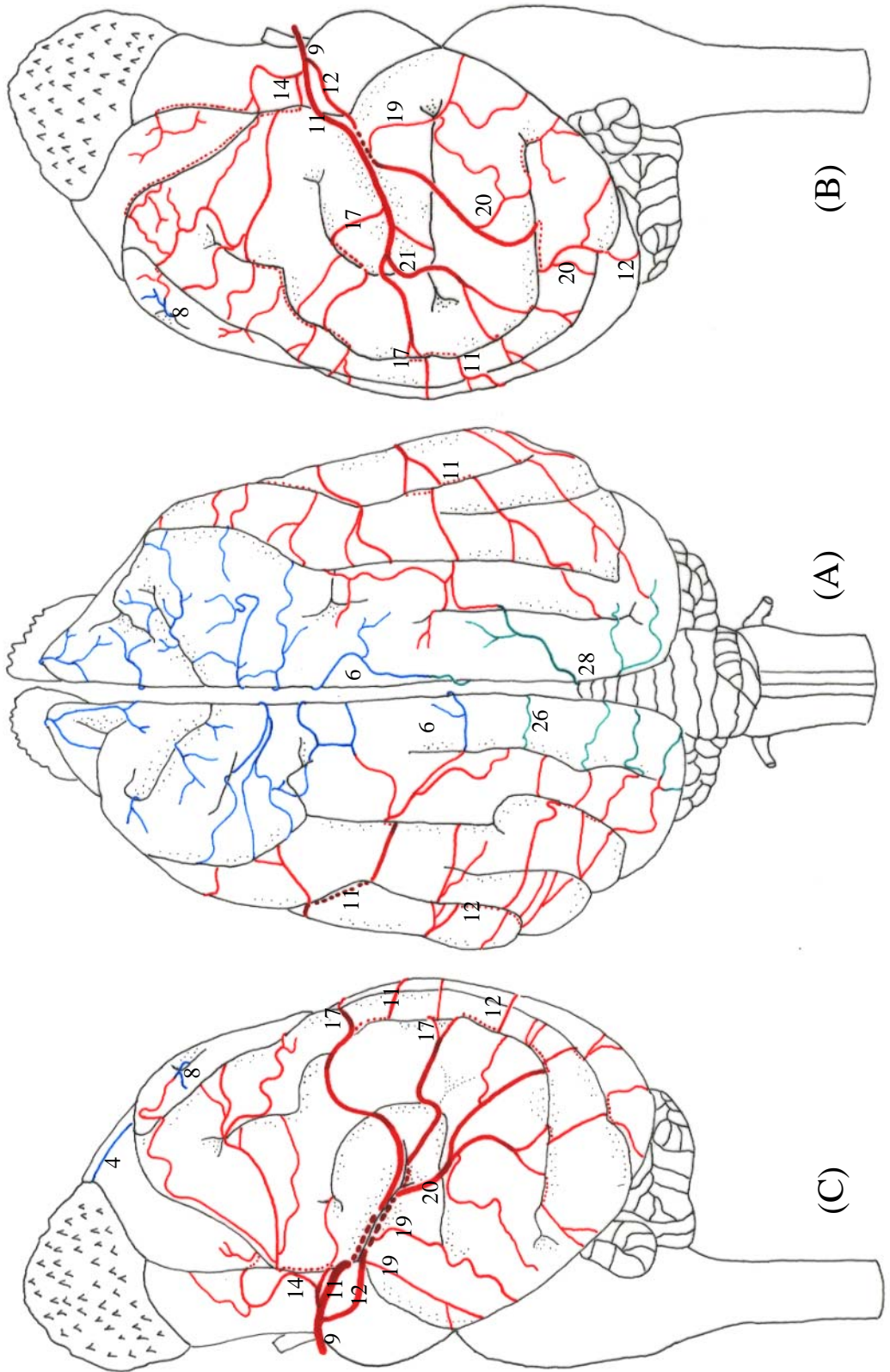
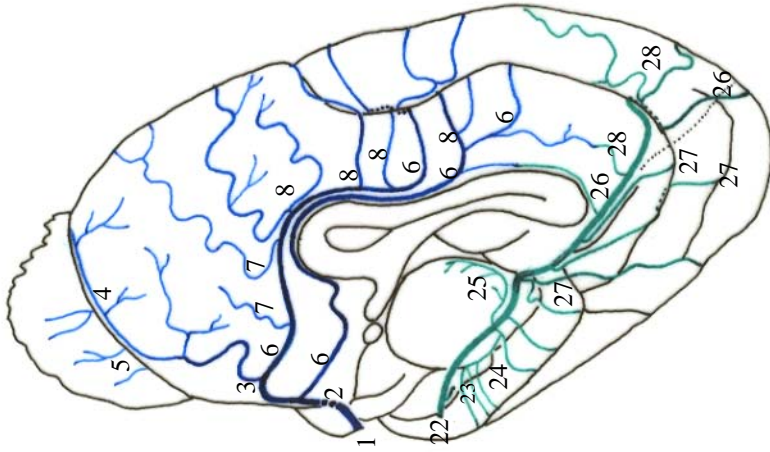
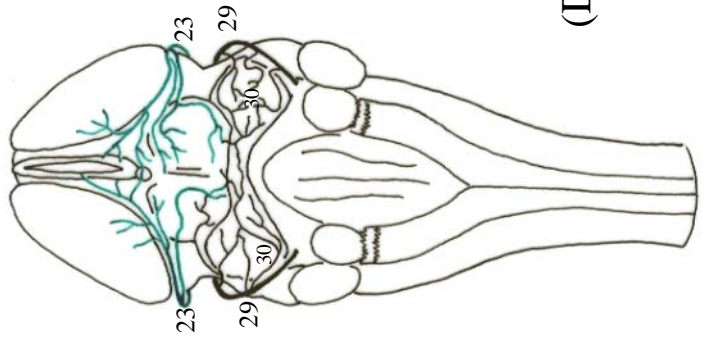


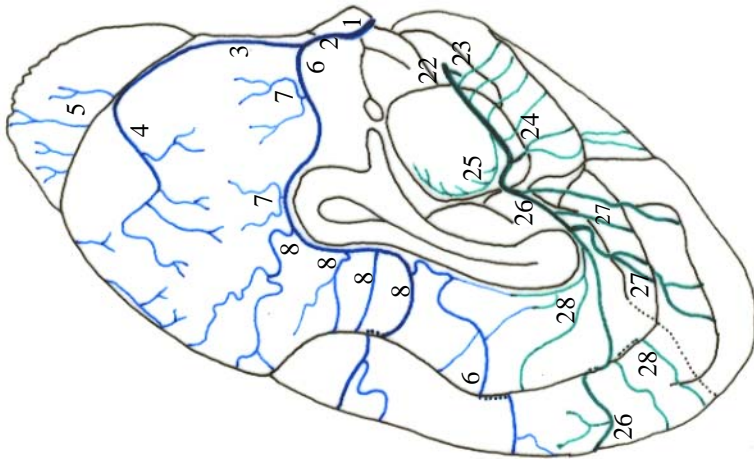
Figura 61 - Obs. 30 (fêmea)



(E)



(D)



(F)

Figura 62 - Obs. 30 (fêmea)

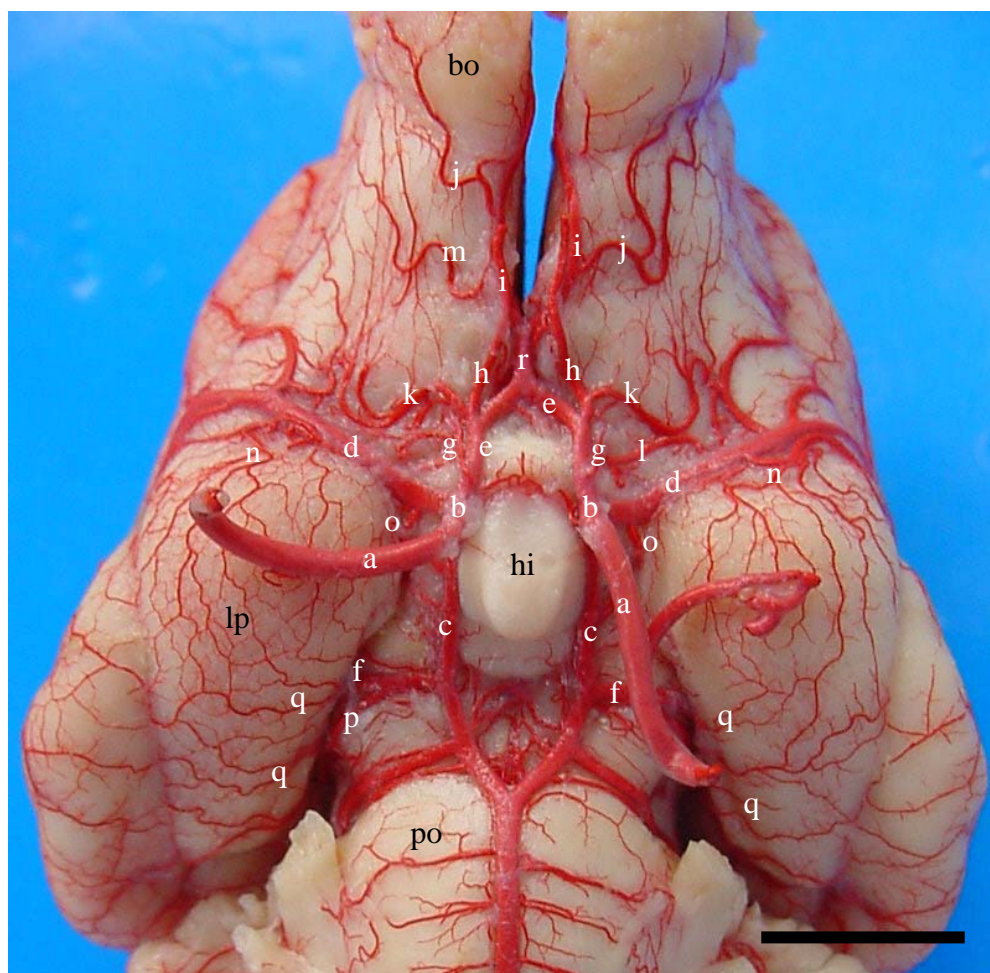


Figura 63 – Vista ventral (detalhe) do encéfalo de graxaim-do-campo (Obs. 18), para salientar as origens das artérias cerebrais rostral, média e caudal. a – a. carótida interna; b – ramo rostral de “a”; c – ramo caudal de “a”; d – a. cerebral média; e – a. cerebral rostral; f – a. cerebral caudal; g – a. oftálmica interna; h – a. etmoidal interna; i – a. rinal; j – a. lateral do bulbo olfatório; k – ramos de “h” para o páleo-palio; l – ramos de “e” para o páleo-palio; m – ramos de “i” para o páleo-palio; n – ramos centrais caudais de “d”; o – a. corióidea rostral; p – a. tectal rostral; q – ramos de “f” para o lobo piriforme; r – a. comunicante rostral; bo – bulbo olfatório; lp – lobo piriforme; hi – hipófise; po – ponte. Barra = 8 mm.

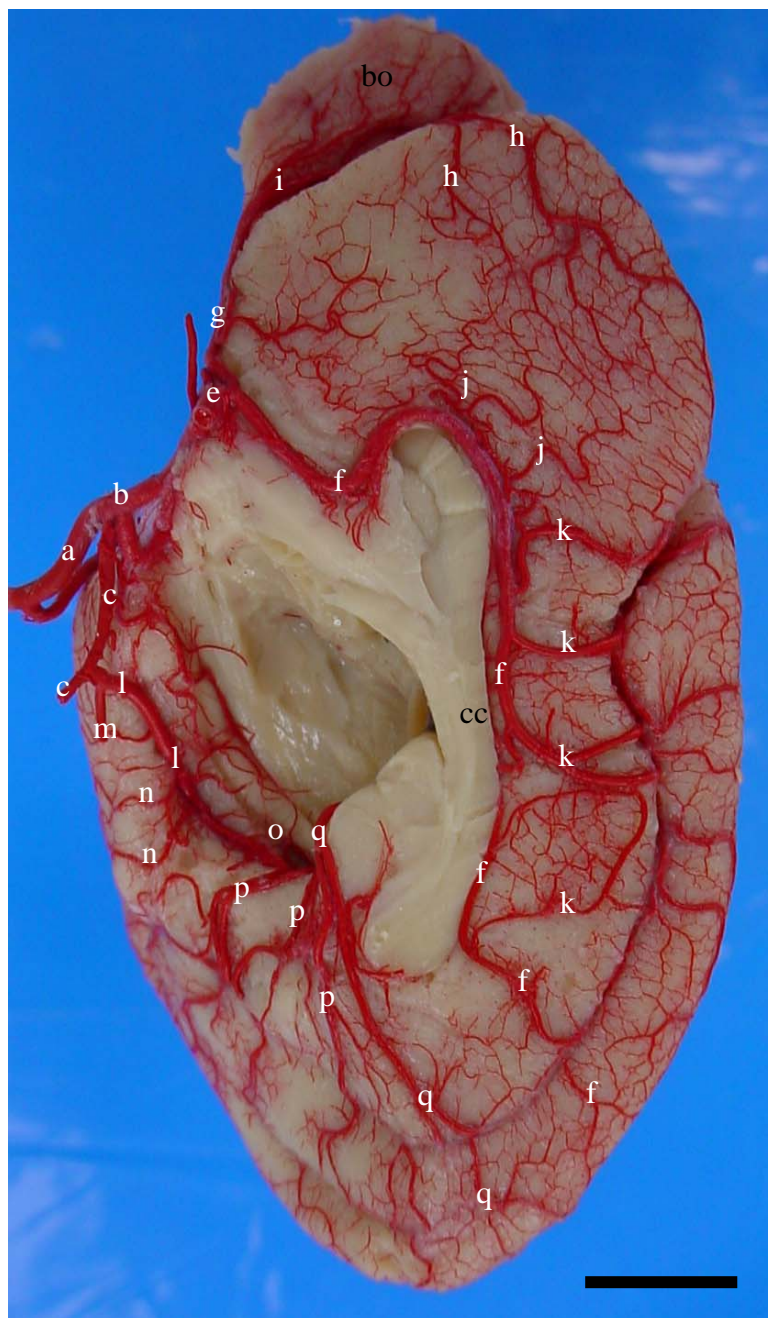


Figura 64 – Vista medial do hemisfério cerebral direito de graxaim-do-campo (Obs. 16) evidenciando a ramificação padrão das artérias cerebrais rostral e caudal. a – a. carótida interna; b – ramo rostral de “a”; c – ramo caudal de “a”, d - a. cerebral rostral; e - a. comunicante rostral; f – a. inter-hemisférica rostral; g – a. rinal; h – a. hemisférica frontal; i – a. medial do bulbo olfatório; j – a. hemisférica rostral; k – a. hemisférica medial rostral; l – a. cerebral caudal; m – a. tectal rostral; n – ramos de “l” para o lobo piriforme; o – ramo coriódio caudal; p – ramos hemisféricos mediais caudais para a parte tentorial do hemisfério cerebral; q – a. inter-hemisférica caudal; cc – corpo caloso; bo – bulbo olfatório. Barra = 6 mm

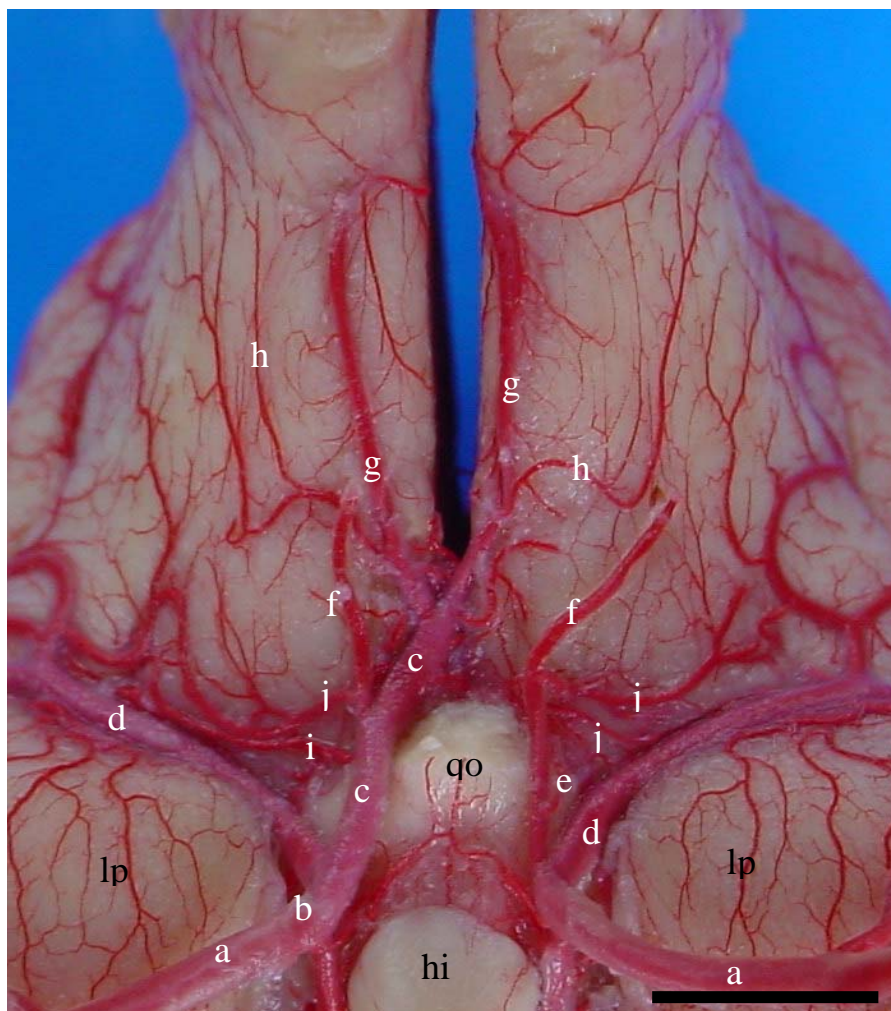


Figura 65 – Vista ventral (detalhe) do encéfalo de graxaim-do-campo (Obs. 27) para mostrar a ausência da artéria cerebral rostral esquerda. a – a. carótida interna; b – ramo rostral de “a”; c – artéria cerebral rostral; d – a. cerebral média; e – a. oftálmica interna; f – a. etmoidal interna; g – a. rinal; h – a. lateral do bulbo olfatório; i – ramos de “c” para o páleo-palio; j – ramos de “f” para o páleo-palio; qo – quiasma óptico; lp – lobo piriforme; hi – hipófise. Barra = 6 mm

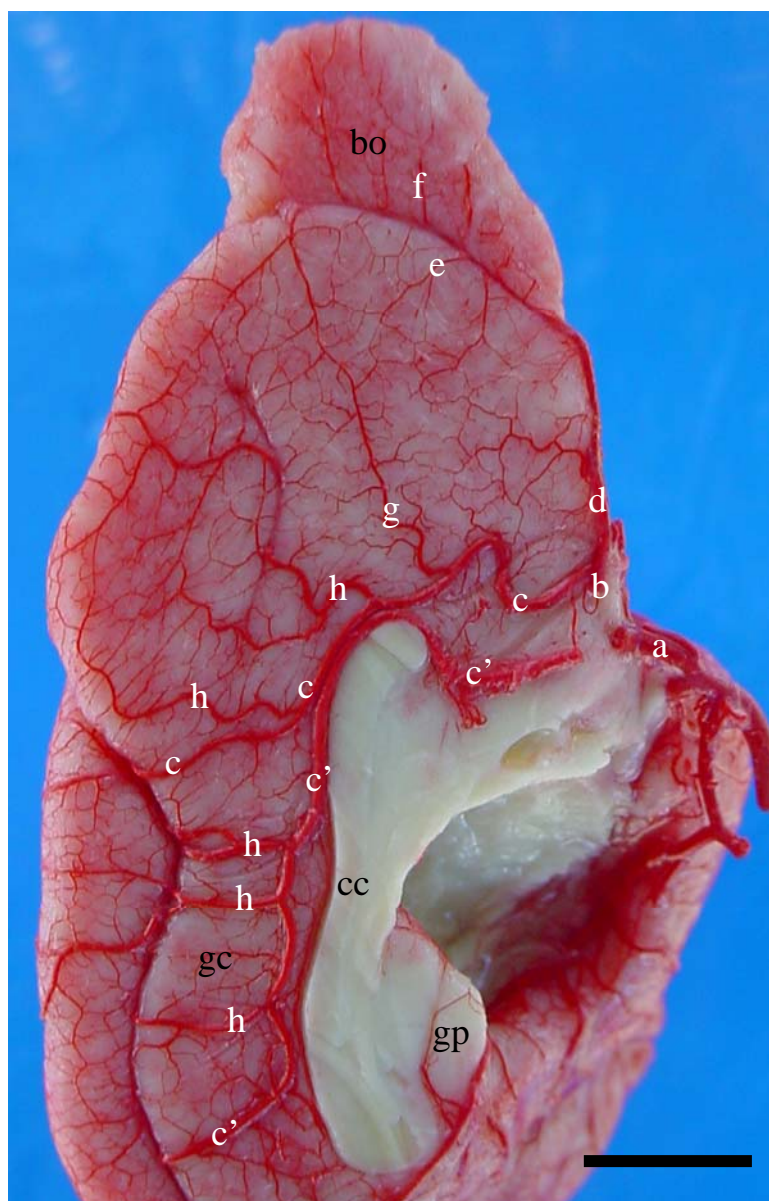


Figura 66 – Vista medial (detalhe) do hemisfério cerebral esquerdo de graxaim-do-campo (Obs. 01) para salientar a duplicidade da artéria inter-hemisférica rostral esquerda. a – a. cerebral rostral; b – a. comunicante rostral; c – a. inter-hemisférica rostral (vaso rostral); c' – a. inter-hemisférica rostral (vaso caudal); d – a. rinal; e – a. hemisférica frontal; f – a. medial do bulbo olfatório; g – a. hemisférica rostral; h – a. hemisférica medial rostral; cc – corpo caloso; bo – bulbo olfatório; gp – giro para-hipocampal; gc – giro do cíngulo. Barra = 7 mm

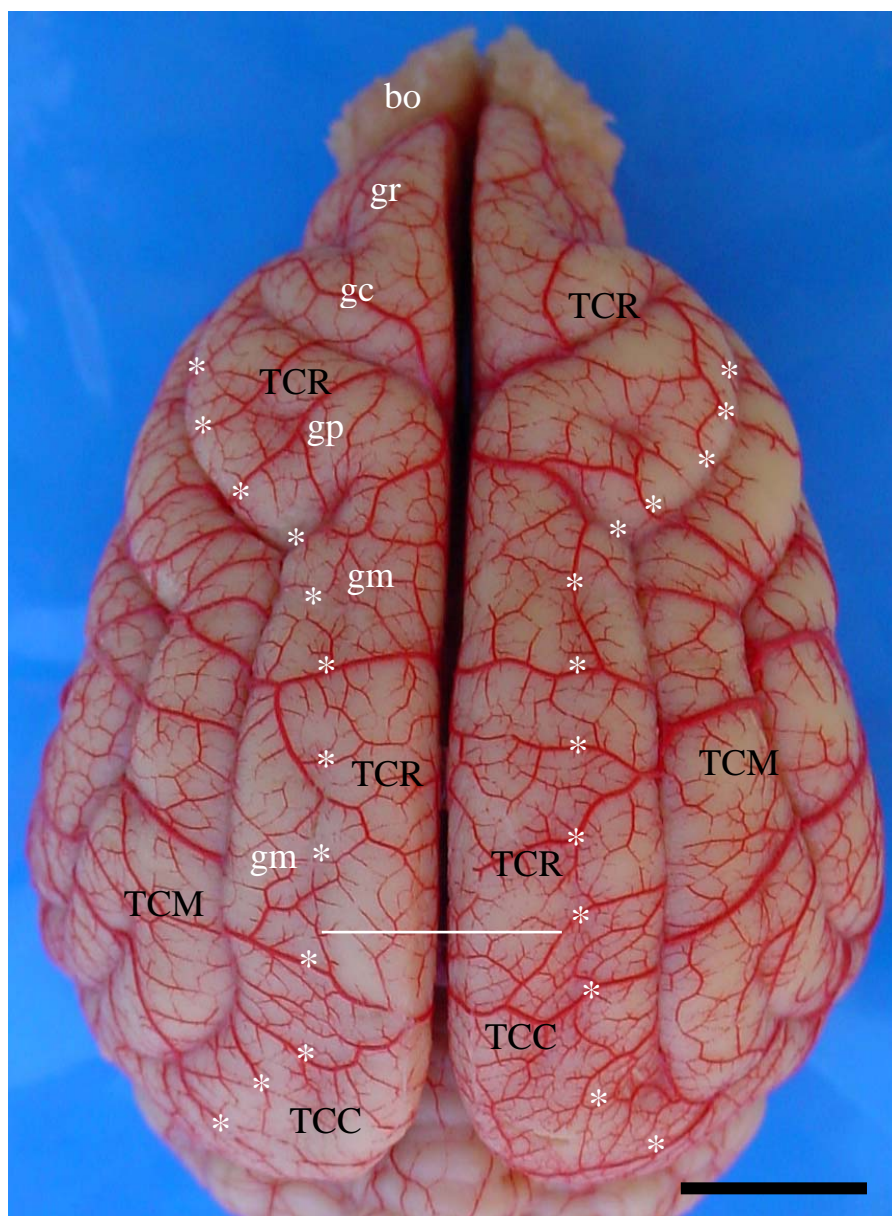


Figura 67 – Vista dorsal dos hemisférios cerebrais de graxaim-do-campo (Obs. 29) evidenciando as anastomoses e os limites territoriais das artérias cerebrais rostral, média e caudal. TCR – território da artéria cerebral rostral; TCM – território da artéria cerebral média; TCC – território da artéria cerebral caudal; bo – bulbo olfatório; gr – giro pré-reus; gc – giro pré-cruzado; gp – giro pós-cruzado; gm – giro marginal; (\*) – limite territorial das artérias cerebrais; (-) – limite territorial das artérias cerebrais rostral e caudal. Barra = 8 mm

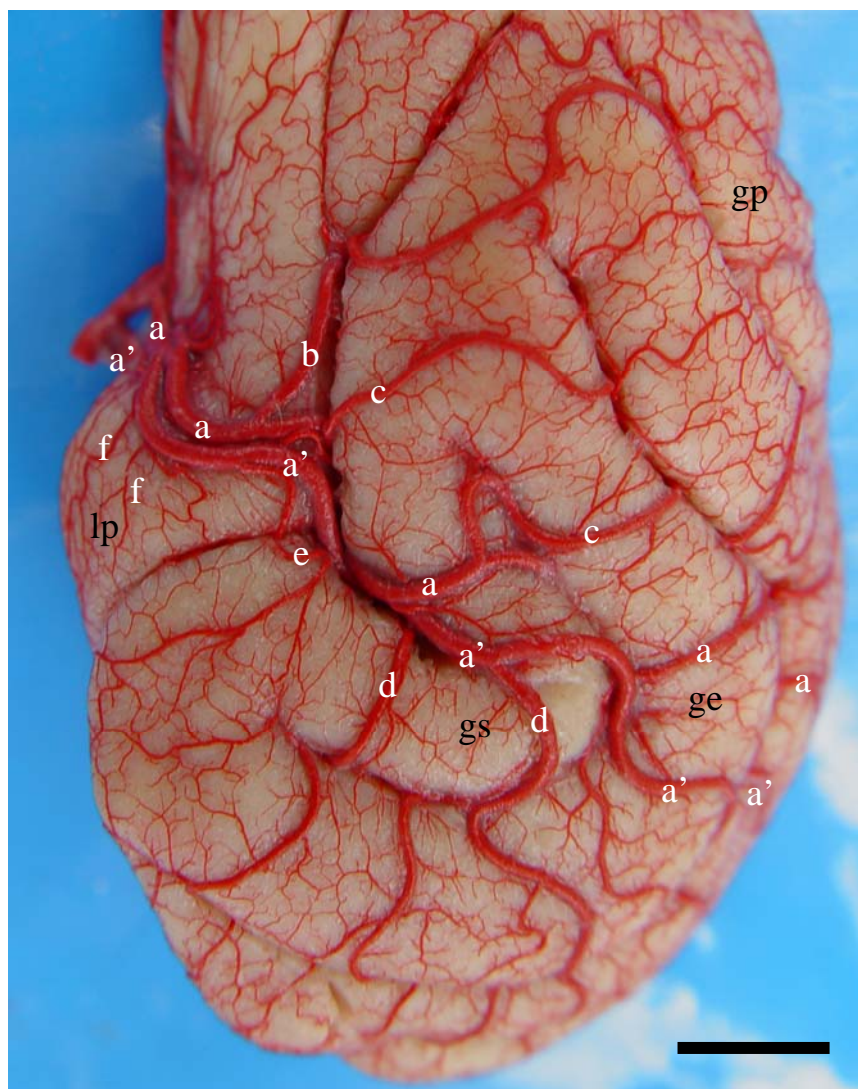


Figura 68 – Vista lateral esquerda (detalhe) do hemisfério cerebral de graxaim-do-campo (Obs. 16) para mostrar a duplicidade da artéria cerebral média. a – a. cerebral média (vaso rostral); a' – a. cerebral média (vaso caudal); b – r. frontal; c – r. temporo-parietal; d – r. temporo-occipital; e – r. temporal caudal; f – ramos centrais caudais; gs – giro silviano, ge – giro ectossilviano; gc – giro pós-cruzado; lp – lobo piriforme. Barra = 5 mm



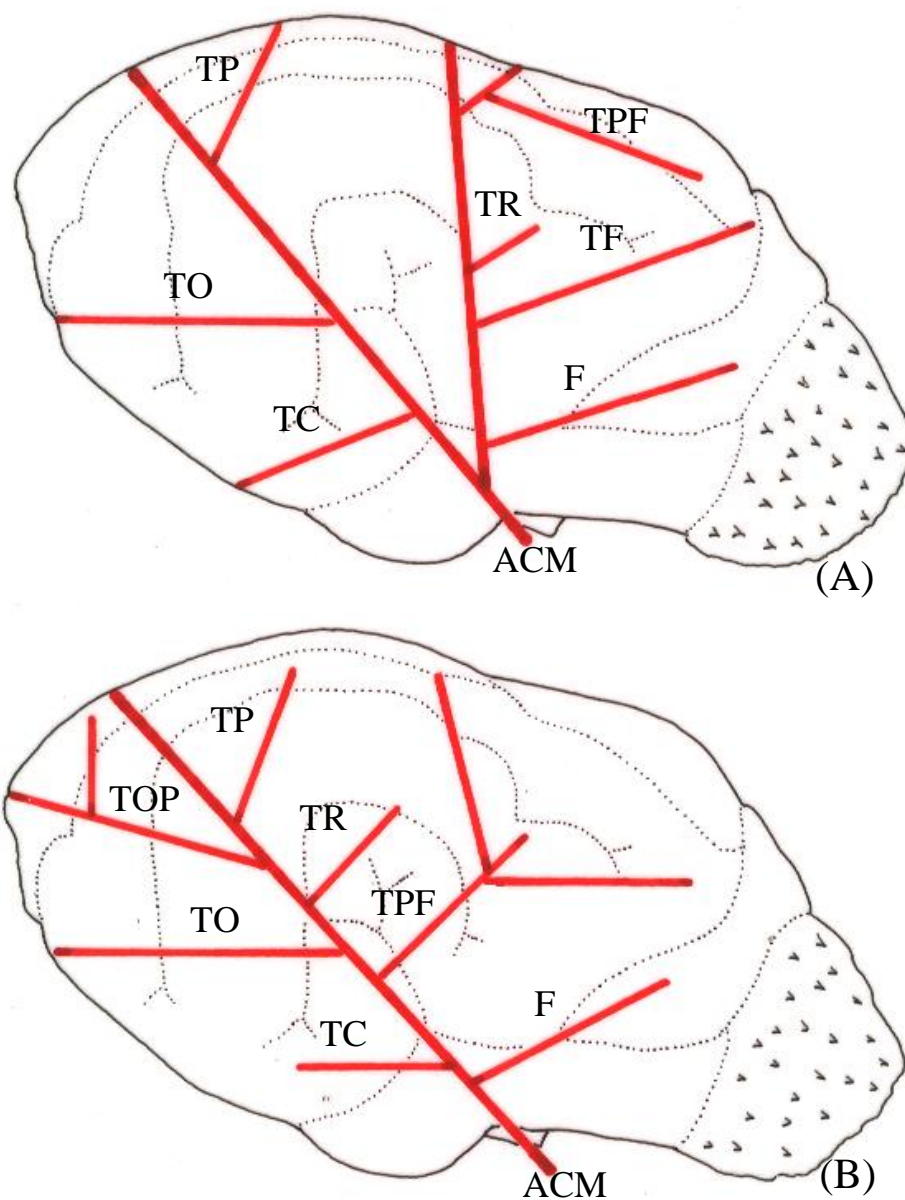


Figura 69 – Desenhos esquemáticos das vistas laterais esquerdas do hemisfério cerebral de graxaim-do-campo para ilustrar a presença de eixo duplo (A) e eixo único (B) da artéria cerebral média, com suas principais ramificações. ACM – artéria cerebral média; F – ramo frontal; TF – ramo temporo-frontal; TR – ramo temporal rostral; TPF – ramo temporo-parieto-frontal; TP – ramo temporo-parietal; TO – ramo temporo-occipital; TOP – ramo temporo-occipito-parietal; TC – ramo temporal caudal.

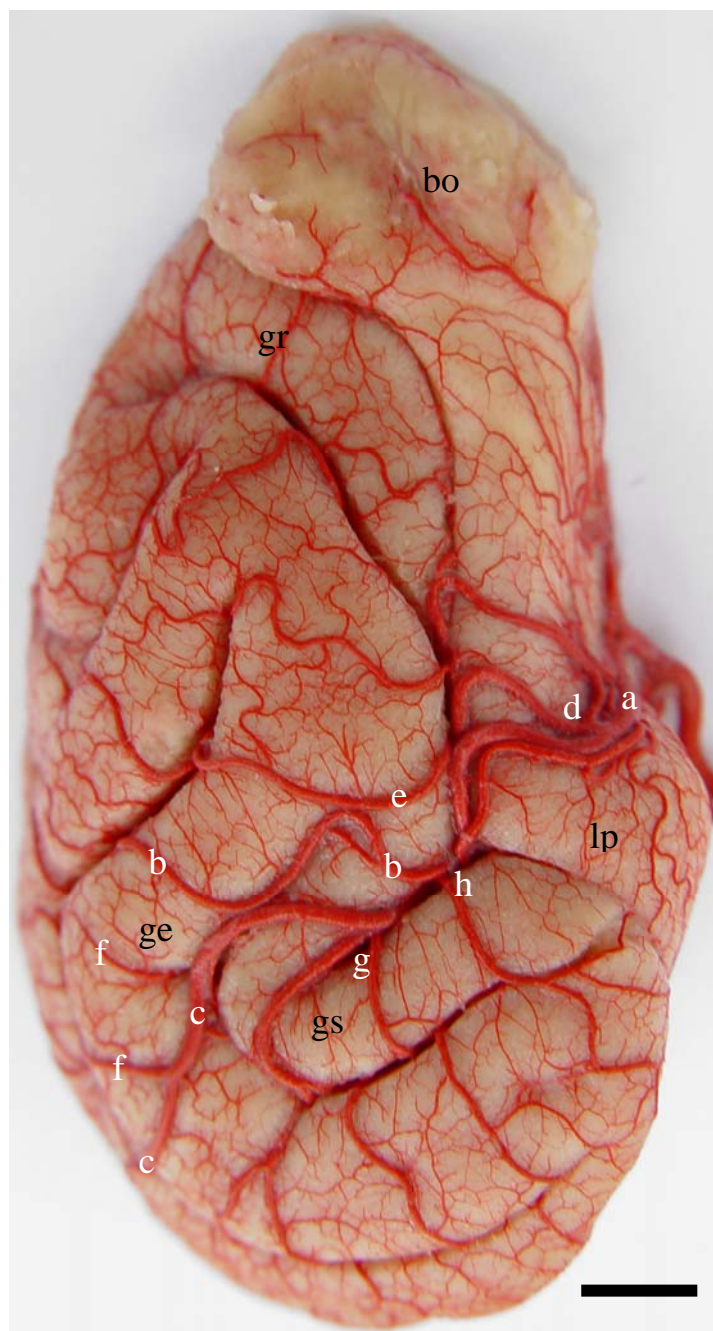


Figura 70 – Vista lateral direita do hemisfério cerebral de graxaim-do-campo (Obs. 16) salientando a ocorrência de eixo duplo da artéria cerebral média direita. a – a. cerebral média; b – ramo terminal rostral de “a”; c – ramo terminal caudal de “a”; d – r. frontal; e – r. temporo-parieto-frontal; f – r. temporo-parietal; g – r. temporo-occipital; h – r. temporal caudal; bo – bulbo olfatório; lp – lobo piriforme; gs – giro silviano; ge – giro ectossilviano; gr – giro pró-reus. Barra = 4 mm

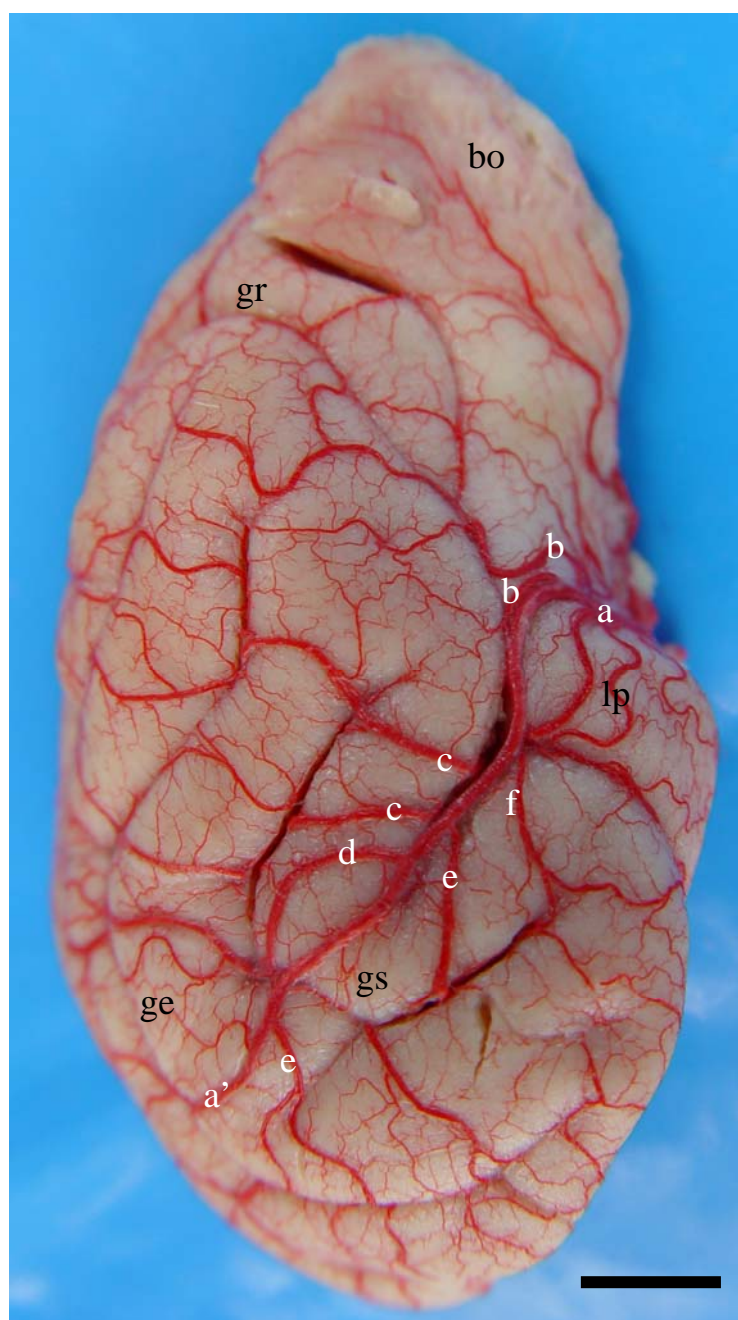


Figura 71 – Vista lateral do hemisfério cerebral direito de graxaim-do-campo (Obs. 19) salientando a presença de eixo único da artéria cerebral média direita. a – a. cerebral média; a' – ramo terminal de "a", b – r. frontal; c – r. temporo-parieto-frontal; d – r. temporo-parietal; e – r. temporo-occipital; f – r. temporal caudal; bo – bulbo olfatório; lp – bobo piriforme; gs –giro silviano; ge – giro ectossilviano; gr – giro pró-reus. Barra = 6 mm

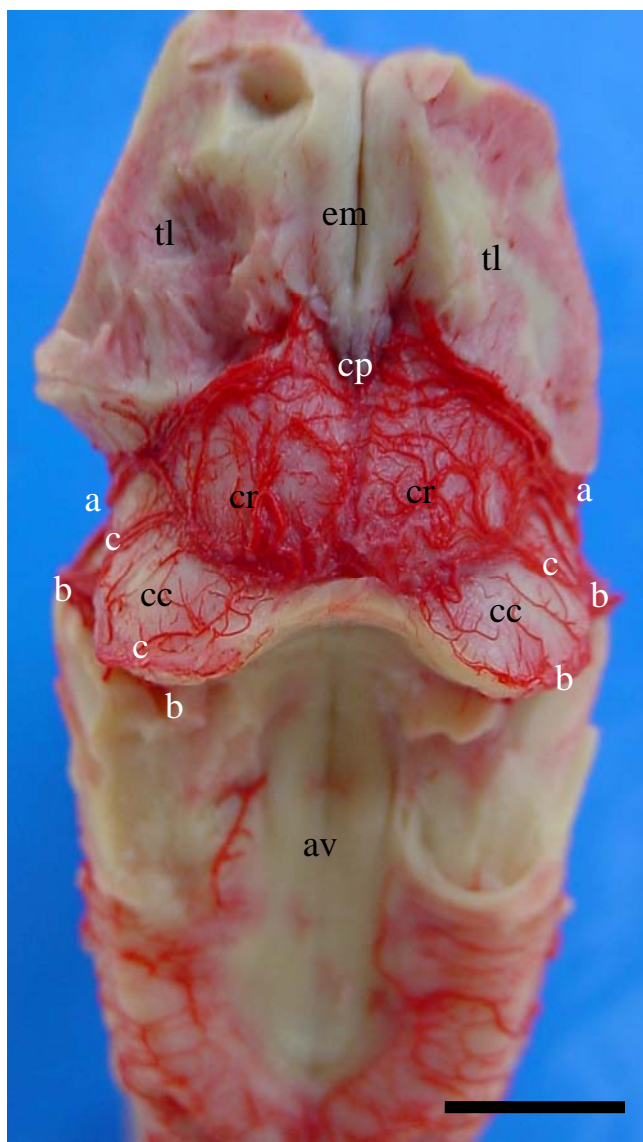


Figura 72 – Vista dorsal do tronco encefálico de graxaim-do-campo (Obs. 24) mostrando a distribuição da artéria tectal rostral. a – a. tectal rostral; b- a. cerebelar rostral; c – a. tectal caudal; tl – tálamo; em – estria medular; cp – corpo pineal; cr – colículo rostral; cc – colículo caudal; av – assoalho do quarto ventrículo. Barra = 6 mm

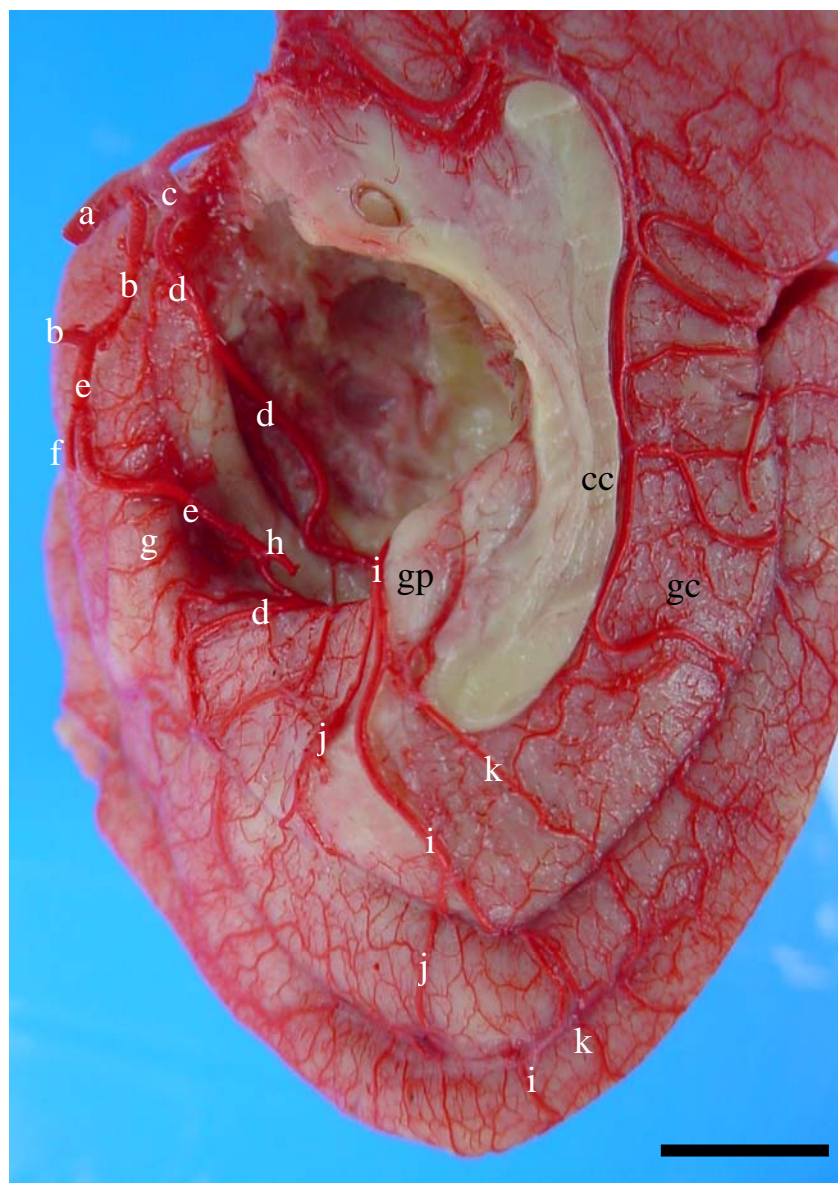


Figura 73 – Vista medial direita (detalhe) do hemisfério cerebral de graxaim-do-campo (Obs. 24) salientando a presença da artéria cerebral caudal direita dupla. a – a. carótida interna; b – ramo caudal de “a”; c – a. cerebral média; d - a. cerebral caudal (vaso rostral); e – a. cerebral caudal (vaso caudal); f – a. tectal rostral; g – ramos para o lobo piriforme; h- ramo coriódio caudal; i – artéria inter-hemisférica caudal; j – ramo hemisférico medial caudal para a parte tentorial do hemisfério cerebral; k – ramo hemisférico medial caudal para a parte não tentorial do hemisfério cerebral; cc – corpo caloso; gc – giro do cíngulo; gp – giro para-hipocampal. Barra = 5 mm

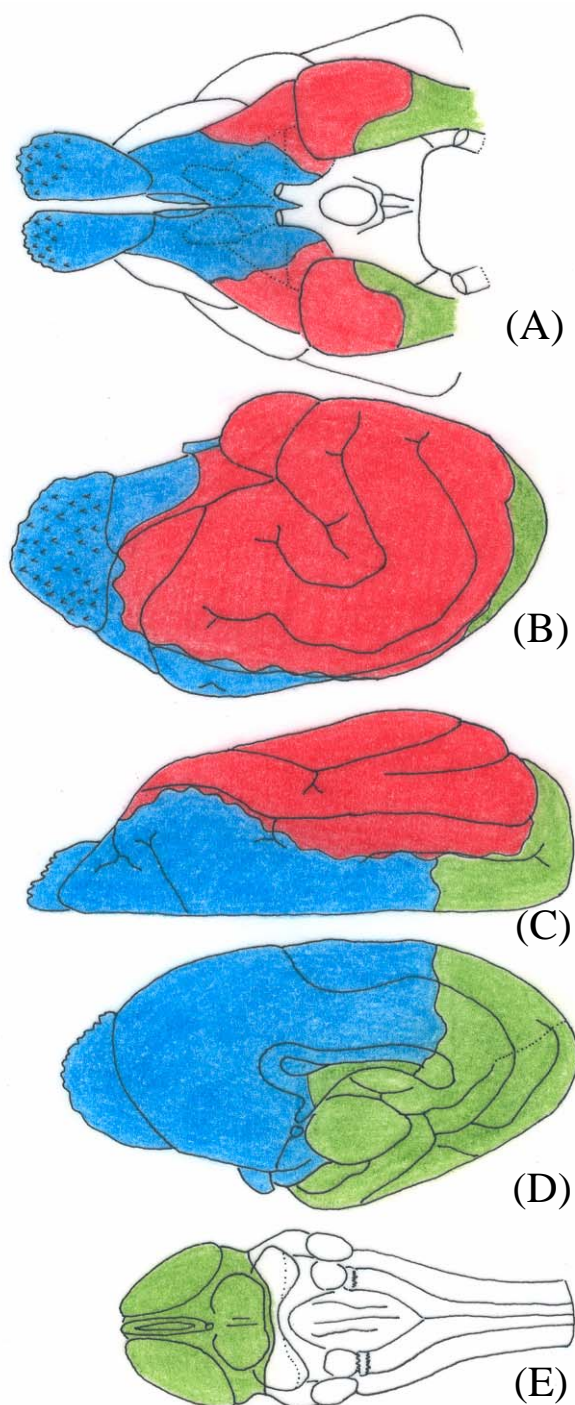


Figura 74 – Áreas territoriais das artérias cerebrais rostral (azul), média (vermelho) e caudal (verde) em desenhos esquemáticos das vistas ventral (A), lateral direita (B), dorsal direita (C) e medial direita (D) do hemisfério cerebral; vista dorsal (E) do tronco encefálico.

## DISCUSSÃO

Neste capítulo os resultados referentes à sistematização das artérias cerebrais rostral, média e caudal do graxaim foram confrontados aos de autores que estudaram cães, devido a proximidade taxonômica. As considerações filogenéticas, concernentes à evolução dessas artérias foram fundamentadas com os relatos extraídos de autores que pesquisaram répteis, marsupiais e macacos.

Depedrini e Campos (2003), no estudo sistemático das artérias da base do encéfalo em graxaim-do-campo, concluíram que o suprimento sanguíneo para o cérebro dessa espécie era proveniente de duas fontes, uma principal, constituída pelas artérias carótidas internas, formando o sistema carotídeo, e uma complementar, composta pelo sistema vértebro-basilar. Tandler (1898), De Vriese (1905), Gillilan (1976) e Alcântara e Prada (1996) descreveram que as artérias carótidas internas bifurcaram-se em seus dois ramos terminais, os ramos rostral e caudal. Nanda (1981) relatou que a artéria carótida interna terminava ao dividir-se em seus três ramos principais, a artéria comunicante caudal e as artérias cerebrais rostral e média. Essa trifurcação da artéria carótida interna foi observada por Alcântara e Prada (1996) em 10% à esquerda e em 13.3% à direita.

No graxaim a artéria cerebral rostral representou a continuação do curto ramo rostral da artéria carótida interna (DE VRIESE, 1905; NANDA, 1981; DEPEDRINI e CAMPOS, 2003). Essa artéria percorreu rostromedialmente, ultrapassando dorsalmente o nervo óptico (DE LA TORRE, NETSKY e MESCHAN, 1959) até alcançar a fissura longitudinal do cérebro, ventralmente, unindo-se de forma variada com sua homóloga contralateral (GILLILAN, 1976; NANDA, 1981; EVANS, 1993; ALCÂNTARA e PRADA, 1996; DEPEDRINI e CAMPOS, 2003; KAPOOR, KAK e SINGH, 2003). A união das artérias cerebrais rostrais, direita e esquerda, em uma artéria comunicante rostral foi assim referida por Tandler (1898), De Vriese (1905), De La Torre, Netsky e Meschan (1959) e Depedrini e Campos (2003). Entretanto, alguns autores consideraram a artéria comunicante rostral como uma pequena ponte anastomótica que conectava as artérias cerebrais dos dois antímeros (WILAND, 1973; GILLILAN, 1976; NANDA, 1981; EVANS, 1993). Wiland (1973) observou em 94,2% dos casos que a artéria cerebral rostral uniu-se em ambos os lados por uma artéria ímpar para o corpo caloso que fechava o círculo arterial cerebral rostralmente. Nanda (1981) denominou de artéria

comum do corpo caloso o segmento comum que uniu as artérias cerebrais rostrais. Evans (1993) descreveu que a união entre as artérias cerebrais rostral direita e esquerda foi representada por um vaso de aproximadamente 2 mm de comprimento, enquanto que Alcântara e Prada (1996) relataram que a artéria cerebral rostral em 83,3% dos casos uniu-se com sua homóloga do lado oposto dando origem a um tronco de 1-4 mm de comprimento. Alcântara (1997) chamou o tronco formado pela união das artérias cerebrais rostrais de artéria cerebral rostral ázigo e foi verificado em 90% dos animais estudados. Kapoor, Kak e Singh (2003) denominaram esta formação de artéria cerebral rostral mediana ímpar.

A artéria cerebral rostral do graxaim foi um vaso ímpar encontrado freqüentemente nos dois antímeros, entretanto, uma variação de grande importância foi a ausência dessa artéria em 3,3% dos casos à esquerda. Essa variação não foi observada por nenhum dos autores consultados. Apenas Wiland (1973) relatou que em 4,4% de seus resultados houve uma marcada regressão unilateral da artéria cerebral rostral e que em um caso a artéria cerebral rostral apareceu longa, delgada e enrolada, além de possuir origem atípica da artéria etmoidal nasal (artéria etmoidal interna).

A artéria oftálmica interna foi um vaso de calibre reduzido emitido da artéria cerebral rostral (DE LA TORRE, NETSKY e MESCHAN, 1959; GILLILAN, 1976; NANDA, 1981; EVANS, 1993; ALCÂNTARA, 1997; DEPEDRINI e CAMPOS, 2003). No presente estudo foi verificado uma pequena inconstância na origem desse vaso, originada em dois espécimes à direita e em outros dois cérebros à esquerda do ramo rostral da artéria carótida interna, e em um caso foi lançada da artéria etmoidal esquerda. Wiland (1973) também encontrou esse tipo de variação, observou que em um caso a artéria oftálmica interna foi originada da artéria etmoidal interna, e em um cérebro o ramo rostral da artéria carótida interna, chamado pelo autor de ramo comunicante rostral, emitiu a artéria oftálmica interna. Enquanto que Tandler (1898) citou que a artéria oftálmica originava-se do ramo anterior (rostral) da artéria carótida interna.

No tocante à artéria etmoidal interna, chamada por De Vriese (1905) de artéria etmoidal, foi verificada como um vaso ímpar e colateral da artéria cerebral rostral (DE LA TORRE, NETSKY e MESCHAN, 1959; GILLILAN, 1976; NANDA, 1981; EVANS, 1993; ALCÂNTARA, 1997; DEPEDRINI e CAMPOS, 2003) que projetava-se rostralmente seguindo em direção ao bulbo olfatório. De Vriese (1905) descreveu que o ramo cranial da artéria carótida interna emitia uma forte artéria cerebral média, um



ramo etmoidal e uma artéria bulbo olfatória lateral. No graxaim a artéria etmoidal interna esquerda foi originada do ramo rostral da artéria carótida interna esquerda em apenas 3,3% dos casos.

De acordo com Tandler (1905), De Vriese (1905), Wiland (1973), De La Torre *et al.* (1959), Gillilan (1976), Nanda (1981), Evans (1993), Alcântara e Prada (1996), Alcântara (1997), Depedrini e Campos (2003) e Kapoor, Kak e Singh (2003) o círculo arterial cerebral era fechado rostralmente. Mais especificamente Alcântara e Prada (1996) afirmaram que em 3,3% de suas observações as artérias cerebrais rostrais não se uniram e seguiram separadamente. No presente estudo a artéria comunicante rostral esteve presente fechando o círculo arterial cerebral rostral em 96,7% dos espécimes, e em 3,3% dos casos esse vaso foi ausente, deixando o círculo arterial cerebral aberto rostralmente.

Segundo Nanda (1981) após uma curta distância a artéria comum do corpo caloso mais uma vez separava-se em dois vasos denominados de artérias do corpo caloso. Cada um ascendia no giro pró-reus e atingia o joelho do corpo caloso, curvava-se caudal e dorsalmente para transcorrer acima do corpo caloso e ao longo do giro do cíngulo para unir-se à artéria cerebral caudal. Para Evans (1993) a artéria cerebral rostral curvava-se dorsalmente em direção ao joelho do corpo caloso, dobrando caudalmente percorrendo o dorso do corpo caloso e anastomosava-se com a artéria cerebral caudal que penetrou na fissura longitudinal caudalmente. Enquanto que Alcântara (1997) dividiu a artéria cerebral rostral em dois seguimentos. O seguimento proximal representou a parte inicial da artéria cerebral rostral, compreendido desde sua origem até a união com o segmento homólogo do antímero oposto, e o seguimento distal representou os trechos médio e final da artéria cerebral rostral, que se insinuava na fissura longitudinal do cérebro, relacionando-se com os giros da face medial do hemisfério correspondente, seguindo rostrrodorsalmente até o joelho do corpo caloso contornando-o, assumindo a seguir direção caudal e terminando nas proximidades do terço médio do corpo caloso. No graxaim a artéria comunicante rostral, representada geralmente como uma formação mediana ímpar, percorreu um curto trajeto e mergulhou na fissura longitudinal do cérebro, ventralmente, bifurcando-se em duas artérias que foram denominadas de artérias inter-hemisféricas rostrais. A artéria inter-hemisférica rostral ascendeu na face medial do hemisfério cerebral em direção ao corpo caloso, onde contornou o rostro e o joelho dessa estrutura. No joelho do corpo caloso essa artéria curvou-se em direção caudal, contornando e acompanhando o tronco do corpo caloso

até próximo a seu esplênio. Seu ramo terminal ascendeu o giro do cíngulo e marginal alcançando a face convexa do hemisfério cerebral. Na literatura consultada não foi relatada nenhuma citação quanto a variação do número e origem do ramo da artéria cerebral rostral correspondente à artéria inter-hemisférica rostral, entretanto no graxaim a artéria inter-hemisférica foi dupla em 3,3% das ocorrências à direita e em 6,7% à esquerda. Com relação às variações da origem da artéria inter-hemisférica rostral, verificou-se que este vaso originou-se diretamente da artéria cerebral rostral e eventualmente da artéria rinal. A artéria do corpo caloso citada na literatura, foi designada no presente estudo de artéria inter-hemisférica rostral, seguindo o princípio de designação do vaso de acordo com suas áreas de vascularização. Uma consideração importante é que na escala zoológica, até marsupiais, o corpo caloso não existia e os pequenos hemisférios cerebrais eram conectados apenas pelas comissuras rostral do cérebro e hipocampal. Esta artéria sempre irrigou os dois terços rostrais da face medial do hemisfério cerebral. A partir do surgimento do corpo caloso, este vaso passou a vascularizá-lo, porém a sua grande área territorial de vascularização corresponde aos dois terços rostrais da face medial do hemisfério cerebral.

A artéria rinal no graxaim apresentou-se geralmente como um vaso ímpar e ramo colateral da artéria inter-hemisférica rostral. Após sua origem, no interior da fissura longitudinal do cérebro, emergiu na face ventral do hemisfério cerebral, percorreu rostralmente sob o trato olfatório medial, a área paraolfatória e o pedúnculo olfatório. Pouco antes ou logo após mergulhar no sulco rinal medial, dividiu-se em dois ramos: a artéria medial do bulbo olfatório e a artéria hemisférica frontal. Durante seu trajeto emitiu a artéria lateral do bulbo olfatório e eventualmente ramos hemisféricos rostrais para suprir a face medial do pólo rostral do hemisfério cerebral. Nas considerações de De Vriese (1905) a artéria bulbo olfatória lateral foi emitida do ramo rostral da artéria carótida interna, no graxaim a artéria que recebeu esta denominação foi considerada como ramo colateral da artéria rinal, porém, pela sua situação a autora referiu-se à artéria rinal. Nanda (1981) citou como artéria marginal o ramo da artéria cerebral rostral que surgia na fissura longitudinal e continuava ao longo do trato olfatório medial no sentido do bulbo olfatório, emitindo um ramo para o bulbo olfatório, a artéria olfatória medial e que continuava no pólo rostral ou frontal do hemisfério cerebral para distribuir-se pelo córtex polar frontal. Enquanto que Alcântara (1997) chamou de artéria fronto-basilar o ramo originado da porção vertical (para-terminal) do seguimento distal da artéria cerebral rostral que supria o bulbo olfatório e a face lateral do giro frontal.

Gillilan (1976) mencionou apenas que pequenos ramos corriam rostralmente próximo da linha mediana para a base do bulbo olfatório, anastomosando-se nesse ponto com um ramo mais medial da artéria cerebral rostral e com um ramo da artéria cerebral média.

Quanto a vascularização arterial da tartaruga percebeu-se uma importância muito grande da artéria cerebral rostral na irrigação do bulbo olfatório, devido ao seu grande tamanho (BECCARI, 1943; BURDA, 1965; FRIZZO *et al.* 1994). No gambá o bulbo olfatório ainda é muito grande e também tem-se como ramo da artéria cerebral rostral uma artéria medial e uma lateral do bulbo olfatório. Nesse animal já existe neopálio e a artéria medial do bulbo olfatório lançava um ramo para o pequeno pólo frontal do hemisfério cerebral (LINDEMANN, 2002). Nos canídeos (graxaim) o bulbo é proporcionalmente menor, ou seja, o hemisfério cerebral cresceu e o ramo que o irrigou denominou-se de artéria rinal, pois irrigava o bulbo e lançava um vaso hemisférico frontal com alguma importância. O lobo frontal é achatado latero-lateralmente e apresenta poucos sulcos que não são profundos, assim o neopálio frontal é restrito e a artéria hemisférica frontal que o irriga é relativamente pequena (BECCARI, 1943). Nos símios, animais que são microsmáticos, o rinencéfalo involuiu restringindo-se a uma pequena área na base do cérebro. Os vasos olfatórios tornaram-se mínimos e da artéria rinal desenvolveu-se o componente frontal, devido ao crescimento do hemisfério cerebral e principalmente do lobo frontal. A artéria hemisférica frontal ficou imensa e dupla, para cobrir o território ampliado da artéria cerebral rostral (SHELLSHEAR, 1930; BECCARI, 1943). O lobo frontal dos canídeos (graxaim) desenvolveu-se muito pouco em relação ao crescimento do resto do hemisfério cerebral. No graxaim considerou-se como artérias hemisféricas rostrais os finos ramos lançados da artéria inter-hemisférica rostral, após essa última emitir a artéria rinal. Essas artérias cooperavam no suprimento sanguíneo da face medial do hemisfério cerebral em uma área rostral ao rostró e joelho do corpo caloso. Alcântara (1997) ao estudar os ramos emitidos pela porção vertical do segmento distal da artéria cerebral rostral mencionou que a artéria fronto-rostral era o vaso que vascularizava a porção rostral da superfície medial do lobo frontal e a artéria fronto-média o ramo que vascularizava a porção média da superfície medial do lobo frontal do mesmo lado.

A artéria inter-hemisférica rostral ao margear o joelho e o tronco do corpo caloso emitiu uma seqüência de ramos que se distribuíram na porção dorsal do pólo rostral do hemisfério cerebral e nos giros do cíngulo e marginal, e aqui foram denominados de artérias hemisféricas mediais rostrais. Essas artérias seguiam dorsalmente, ramificando-

se em vasos com calibres reduzidos, alcançando a face convexa do hemisfério cerebral, anastomosando-se com os ramos terminais da artéria cerebral média e caudal. Nanda (1981) descreveu que durante o percurso da artéria cerebral rostral sobre o corpo caloso, esta artéria emitia vários ramos corticais a níveis variados que eram distribuídos nos giros reto, pró-reus, cíngulo, pré-cruzado, pós-cruzado e no corpo caloso e que se anastomosavam com ramos corticais das artérias cerebrais média e caudal. Gillilan (1976) mencionou apenas que os ramos corticais da artéria cerebral rostral distribuíam-se nas superfícies rostral e medial do hemisfério cerebral, e um ramo situado dorsal ao corpo caloso unia-se eventualmente com ramos da artéria cerebral caudal. Enquanto que Evans (1993) descreveu que a artéria cerebral rostral lançava numerosos ramos dorsais e rostrais que se estendiam até o sulco lateral e anastomosavam-se com a artéria cerebral média, para o autor a área de distribuição na face lateral do hemisfério cerebral era amplamente rostral ao sulco lateral. Para Alcântara (1997) a porção horizontal do seguimento distal da artéria cerebral rostral emitiu de dois a seis ramos que se distribuíram nos giros pré e pós-cruzado, lobo parietal e parte do lobo occipital. Segundo a autora estes ramos foram denominados de artéria paracruzada, artéria parietal, artéria para o lobo occipital e artéria pericalosa caudal, esta última comunicava a artéria cerebral rostral com a artéria cerebral caudal, fechando o círculo pericaloso.

A artéria cerebral rostral do graxaim ao cursar sob a face ventral do hemisfério cerebral, emitia ramos que suprimam grande parte da região páleo-palial, compreendendo a fossa lateral do cérebro, os dois terços mediais do triângulo olfatório, os tratos olfatórios medial e lateral, a área paraolfatória, o tubérculo olfatório, o pedúnculo olfatório e o bulbo olfatório. Esses ramos foram originados variavelmente das artérias cerebral rostral, etmoidais internas, comunicantes rostral, rinal e medial do bulbo olfatório. Com relação aos ramos fornecidos para o páleo-palio, Nanda (1981) descreveu que a artéria cerebral rostral emitia de um a dois ramos que percorriam lateralmente a face ventral do triângulo olfatório de um modo flexuoso. Estes ramos podem unir-se aos ramos da artéria cerebral média, e continuavam no sentido da parte lateral do bulbo olfatório, o qual supriam. Durante seus trajetos, enviavam ramos perfurantes (ramos-centrais – ramos estriados mediais) que penetravam no triângulo olfatório, e supriam as partes rostral e rostromedial do núcleo caudado, o putame, o pálido e o membro rostral da cápsula interna. Segundo Brenowitz e Yonas (1990) a contribuição da artéria cerebral anterior foi similar àquela feita pela artéria recorrente de Heubner em humanos, mas no cão o vaso semelhante a este, provém em grande proporção do número total de perfurantes

para o putame e globo pálido. De acordo com os autores, a artéria cerebral rostral foi a principal fonte de vasos perfurantes para a substância perfurada rostral. Em estudo semelhante St-Jacques, Gorczyca e Mohr (1996) relataram que as artérias estriadas originadas diretamente do círculo arterial cerebral e da artéria etmoidal interna foram denominadas de artérias estriadas mediais, encontradas em número de uma a seis por hemisfério. Os autores concluíram que estas artérias irrigaram o globo pálido, o putame, a parte medial da cápsula interna e parte da cabeça do caudado.

Ao considerar-se a evolução da artéria cerebral rostral com seu ramo inter-hemisférico rostral, percebeu-se já na tartaruga sua presença nos dois terços rostrais da face medial do pequeno hemisfério cerebral. Porém, morfofuncionalmente esta área era toda arquipálio (hipocampo rostral e dorsal) (BECCARI, 1943; BURDA, 1965; FRIZZO *et al.*, 1994). No gambá a artéria inter-hemisférica rostral irrigava o mesmo território dos dois terços rostrais da face medial do hemisfério cerebral. Porém essa área era formada pelo hipocampo rostral e dorsal, situado em torno das comissuras rostral e hipocampal, devido a ausência de corpo caloso e complementando essa face já tem-se neopálio (BECCARI, 1943; LINDEMANN, 2002).

Nos canídeos (graxaim) a artéria inter-hemisférica rostral irrigava os mesmos dois terços rostrais da face medial do hemisfério cerebral. Porém, morfofuncionalmente essa área era formada totalmente por neopálio, situado em torno do corpo caloso, devido a atrofia do hipocampo rostral e caudal. Já nos símios, houve um aumento no número de ramos da artéria inter-hemisférica rostral, consequência do crescimento do neopálio. (BECCARI, 1943; SHELLSHEAR, 1930).

No atinente à artéria cerebral média, Evans (1993), estabeleceu que essa artéria foi o maior vaso que supria o cérebro, e abandonava a artéria carótida interna como um ramo terminal, a aproximadamente um milímetro após a origem da comunicante caudal. Segundo De Vriese (1905) nas disposições mais antigas, a artéria cerebral média era um ramo colateral do ramo terminal rostral da artéria carótida interna e nos vertebrados superiores ela perdeu a aparência de um ramo colateral, já que era normalmente tão desenvolvida quanto, ou mais desenvolvida que a artéria cerebral rostral e que estas são apenas modificações vasculares secundárias e morfológicas, julgando incorreto considerar a artéria cerebral média como sendo um ramo terminal da artéria carótida interna.

Em cães (NANDA, 1981; EVANS, 1993; ALCÂNTARA e PRADA, 1996), assim como no graxaim, a artéria coriídea rostral foi geralmente ramo colateral da

artéria cerebral média. Entretanto, Gillilan (1976) declarou que essa artéria era proveniente da divisão rostral da artéria carótida interna, e distribuía-se principalmente no plexo coriíode, como também observado em poucas peças no graxaim. Com relação ao percurso e distribuição da artéria coriíodea rostral, Nanda (1981) relatou que logo após sua origem, esse vaso situava-se sob o lobo piriforme, e desta localização ascendia para dentro do ventrículo lateral ao longo do trato óptico. Ela terminava por fornecer ramos para o plexo coriíode do ventrículo lateral e do terceiro ventrículo. Em seu trajeto emitiu ramos para o trato óptico, o corpo geniculado medial, o giro parahipocampal, o pedúnculo cerebral, a cápsula interna, a parte caudal do núcleo caudado, as áreas talâmicas adjacentes e o lobo piriforme, e que também recebia ramos anastomosantes da artéria coriíodea caudal em seu percurso. Segundo Evans (1993), essa artéria entrava no ventrículo lateral no ápice do giro piriforme, circundava ao redor do pedúnculo cerebral junto ao hipocampo e supria os vasos dos plexos coriíodes dos ventrículos laterais. No graxaim não foi possível observar no trajeto sob a fímbria, no bordo lateral do hipocampo, ramos que cooperassem caudalmente na formação do plexo coriíode do ventrículo lateral.

No atinente aos ramos centrais da artéria cerebral média, Wiland (1973) observou que a artéria cerebral média, antes de atingir o sulco rinal, dava origem de 2-6 ramos. De acordo com Nanda (1981), ao longo de seu percurso sobre a substância perfurada rostral, a artéria cerebral média emitia vários ramos que penetravam na área acima, bem como no lobo piriforme, para suprir o corpo amigdalóide, o pálido, a cápsula interna, o putame e a cápsula externa. Estes ramos podem ser denominados de ramos centrais - ramos estriados laterais. Evans (1993) relatou que os ramos centrais deixam a artéria cerebral média perto de sua origem na forma de diversos ramos que supriam os núcleos da base e tratos adjacentes, como também no graxaim. Em seus relatos Gillilan (1976) declarou que as artérias estriadas e lenticulo-estriadas são idênticas às do homem, originadas dos mesmos vasos e supriam os mesmos núcleos telencefálicos subcorticais. Entretanto, Brenowitz e Yonas (1990) consideraram que o suprimento sangüíneo da substância perfurada anterior de cães e, por essa razão, grande parte da base do prosencéfalo, são originados das artérias cerebrais média e rostral, sendo essa última o vaso mais importante para a irrigação dessa região. Os ramos centrais da artéria cerebral média do graxaim também não foram as principais fontes de suprimento sangüíneo para a substância perfurada rostral, função esta exercida pelos ramos da artéria cerebral rostral. Nos resultados de Brenowitz e Yonas (1990), os ramos

perfurantes da artéria cerebral média originaram-se proximal à maior bifurcação da artéria cerebral média em 42% dos espécimes, e distal a bifurcação em 33% e, em ambos, proximal e distal em 17%. Em apenas 8% dos espécimes todos os vasos perfurantes foram originados exclusivamente da porção proximal da artéria cerebral média. Observaram também múltiplas anastomoses entre as artérias cerebrais rostral, média e artérias leptomeníngicas subfrontais distais, formando um extenso sistema colateral para os vasos perfurantes. St-Jacques, Gorczyca e Mohr (1996), designaram os vasos originados da artéria cerebral média, que penetravam na substância perfurada rostral de artérias estriadas laterais, em seus resultados concluíram que esses vasos supriam o claustrum, a ínsula, a parte lateral da cápsula interna e parte do núcleo caudato.

Relativo aos ramos centrais caudais da artéria cerebral média, somente Nanda (1981) e Alcântara e Prada (1996) citaram a presença de vasos originados do tronco comum da artéria cerebral média, para suprir o lobo piriforme, porém, não especificaram o número de ramos que supriam essa região.

Nanda (1981) mencionou que a artéria cerebral média, após sua origem, ascendeu dorsolateralmente, cruzando ventralmente a substância perfurada rostral e o trato olfatório lateral, indo atingir a junção do sulco rinal lateral (partes rostral e caudal). Ao alcançar a fissura pseudo-silviana ela terminou emitindo vários ramos corticais para distribuição lateral na maior parte do hemisfério cerebral. Gillilan (1976) descreveu que a artéria cerebral média de cães dividiu-se em vários ramos secundários, e um grande ramo proximal supriu o bulbo olfatório, o trato olfatório e o tubérculo olfatório. O ramo mais distal seguiu na fissura pseudo-silviana e distribuiu-se no neopálio da face convexa. Seus ramos terminais anastomosaram-se com os ramos terminais das artérias cerebrais rostral e caudal. Segundo Evans (1993) a artéria cerebral média ao percorrer rostralmente o lobo piriforme dividiu-se em no mínimo dois grandes ramos, que supriam toda a face convexa do hemisfério cerebral. Observou que esses vasos entravam em sulcos em alguns casos, e corriam sobre os giros em outros, os pequenos ramos terminais corticais penetravam no córtex suprindo-o abundantemente. Alcântara e Prada (1996) observaram que a artéria cerebral média termina bifurcando-se em 80% dos casos. Em nossos resultados o tronco comum da artéria cerebral média apresentou dois tipos distintos de comportamento, no predominante, a artéria cerebral média bifurcou, dividindo seu território de distribuição no isocórtex do hemisfério cerebral em

uma parte rostral e outra caudal, e no outro tipo, onde o tronco comum da artéria cerebral média não se bifurcou, emitiam ramos em arborescência para a face convexa do hemisfério cerebral.

Analisando os achados de bifurcação ou de eixo comum das artérias cerebrais na superfície do cérebro em *Pseudalopex gymnocercus*, com a conseqüente subdivisão territorial ou não, e comparando com os resultados obtidos em outros animais localizados em pontos mais afastados da escala zoológica, notou-se que, ao descer na escala zoológica até animais vertebrados mais inferiores, percebe-se que a artéria cerebral média era um vaso normalmente com um eixo em cada antímero, sempre com uma distribuição arborescente, a partir de seu eixo principal (BURDA, 1943; FRIZZO *et al.*, 1994). Como exemplo tomamos uma tartaruga cujo cérebro primitivo ainda não desenvolveu nos hemisférios cerebrais o neopálio. Sua superfície hemisférica é formada medialmente de hipocampo (arquipálio), lateralmente de páleo-pálio com uma pequena faixa de pálio dorsal entre eles (BECCARI, 1943). Subindo na escala zoológica, entrando já nos mamíferos mais primitivos, animais de cérebro lisencefálicos, com neopálio muito pequeno, revestindo o hemisfério cerebral em sua face convexa, como num marsupial (gambá), a artéria cerebral média ainda apresenta um padrão de distribuição simples, com um eixo principal normalmente único e uma distribuição territorial simples tanto na base páleo-palial como na face convexa neopalial (LINDEMANN e CAMPOS, 2003). Esses animais ainda não têm corpo caloso, e o hipocampo rostral e dorsal ocupam grande parte da face medial do hemisfério cerebral e o sulco rinal lateral é bastante alto devido a reduzida extensão do neopálio, sem sulcos, giros ou fissuras. Nos carnívoros, canídeos como o graxaim, com corpo caloso e neopálio bem mais desenvolvido, com sulcos e giros e com o aprofundamento da fissura pseudo-silviana, começa um processo de individualização do lobo temporal e ocorre a duplicação do eixo principal da artéria cerebral média, na maior parte das ocorrências nos dois hemisférios. Se saltarmos para símios onde esse processo já está completo, ou seja, o lobo temporal é individualizado pela presença de uma profunda fissura de silvio, a duplicação da artéria cerebral média é constante (SHELLSHEAR, 1930). Pode-se tentar inferir que o processo evolutivo que levou ao aprofundamento da fissura silviana com a individualização do lobo temporal, foi o fator responsável pela bifurcação da artéria cerebral média com divisão territorial rostral e caudal.



Com relação à artéria cerebral caudal, opiniões divergentes foram encontradas no atinente à origem desse vaso, onde Gillilan (1976), Alcântara e Prada (1996) e Alcântara, Almeida e Michalski (2000) relataram que o ramo caudal da artéria carótida interna formou na união com a artéria basilar, a artéria cerebral caudal. Entretanto, para Nanda (1981), a artéria cerebral caudal originava-se na junção da artéria comunicante caudal com a artéria mesencefálica, e esta última representava o segmento mesencefálico da artéria comunicante caudal. Para Kapoor, Kak e Singh (2003) a artéria basilar bifurcou-se em duas artérias cerebrais caudais, as quais se conectavam com as artérias carótidas internas, em cada lado, pelas finas artérias comunicantes posteriores. Porém, De La Torre, Netsky e Meschan (1962) e Wiland (1973) consideraram que a artéria cerebral caudal originava-se do ramo comunicante caudal da artéria carótida interna. Para Tandler (1898), os dois ramos caudais das artérias carótida internas uniam-se em uma artéria basilar, após originar a artéria cerebral caudal. Tais divergências poderiam ser esclarecidas pelo ponto vista filogenético de De Vriese (1905), que declarou que a artéria cerebral caudal era no estado primitivo, um ramo colateral do ramo terminal caudal da artéria carótida interna. Em um estágio mais recente, ela era, e formava o limite da anastomose, entre o ramo caudal da artéria carótida interna e o ramo da divisão da artéria basilar. Mais tarde, ela foi a terminação do ramo de divisão desta última e, num estágio ainda mais recente, a artéria cerebral caudal foi um colateral do ramo de divisão dos ramos terminais da artéria basilar. Morfologicamente a artéria cerebral caudal pertencia ao grupo carotídeo e, apenas a seqüência de modificações vasculares secundárias, a fez pertencer ao domínio vertebral. No graxaim, a artéria cerebral caudal foi ramo colateral do ramo caudal da artéria carótida interna (DEPEDRINI e CAMPOS, 2003).

Apesar de pouco freqüente, uma variação de grande importância observada no graxaim foi o aparecimento de duplicidade da artéria cerebral caudal. Em cães, somente Gillilan (1976) descreveu que ocasionalmente um ou dois dos ramos usuais da artéria cerebral caudal originavam-se diretamente da divisão caudal da artéria carótida interna como em mamíferos primitivos.

Nanda (1981) relatou em detalhes que um ramo coriídeo caudal originava-se caudalmente da artéria cerebral caudal, logo após seu início, descreveu que esse vaso seguia numa direção dorsal no pedúnculo cerebral e atingia a parte caudal do corpo geniculado lateral e do pulvinar, rostralmente ao colículo rostral e sobre seu braço. Este

ramo dividiu-se em três ou quatro finos ramos, que se uniam, com ramos semelhantes do lado oposto e ramos terminais do ramo para o tecto mesencefálico rostral, formando uma rede na vizinhança do corpo pineal. Um ou dois ramos terminais do ramo coriódio caudal continuavam rostralmente no tálamo e contribuía para o suprimento do plexo coriódio do terceiro ventrículo, corpo pineal e estruturas associadas. O ramo coriódio caudal citado pela autora foi descrito no graxaim como um vaso que foi lançado do tronco principal da artéria cerebral caudal, após a origem dos ramos para o lobo piriforme, o qual não cooperava na vascularização do tecto mesencefálico, como observado em cães. No graxaim considerou-se mais apropriado denominar de artéria tectal rostral o primeiro ramo colateral emitido pela artéria cerebral caudal, já que suas ramificações distribuíram-se principalmente nos colículos rostrais e na parte mais rostral dos colículos caudais.

Wiland (1973) observou que antes de penetrar sob o lobo piriforme, a artéria cerebral caudal separou-se em dois ramos, e que em 17.5% dos machos e em 21.4% das fêmeas essa artéria não dividiu-se em um dos lados. Apesar de não mencionar sua distribuição, pela sua localização, supõe-se que o autor referia-se à artéria tectal rostral verificada no graxaim.

Alcântara, Almeida e Michalski (2000), adotaram o critério de divisão da artéria cerebral caudal em dois segmentos, o segmento basal (mesencefálico) e o hemisférico. Relataram que o segmento basal (mesencefálico) teve em média 0.5 cm de comprimento, e seguia em direção à face lateral dos pedúnculos cerebrais contornando-os para ascender verticalmente na face medial do hemisfério cerebral correspondente, citaram ainda que o segmento basal emitia uma artéria, que seguia caudalmente em direção à face lateral do pedúnculo cerebral correspondente para se distribuir em toda a superfície dos colículos rostral e caudal, porém não a denominaram. No graxaim, o vaso emitido pela artéria cerebral caudal que seguiu o curso referido foi a artéria tectal rostral, mas sua distribuição padrão não alcançou a parte caudal do colículo caudal.

Com relação aos ramos colaterais para o lobo piriforme, somente Nanda (1981) fez uma breve citação ao relatar que durante seu percurso a artéria cerebral caudal de cães emitiu diversos ramos corticais que foram distribuídos nas partes caudal e caudomedial do hemisfério cerebral, incluindo a parte caudal do lobo piriforme.

Segundo De La Torre, Netsky e Meschan (1962) a artéria cerebral caudal circundava o pedúnculo cerebral, curvava-se medialmente na face dorsal do tronco do

encéfalo, formando quase um círculo completo, circundando a porção mais caudal do tálamo e corpo geniculado lateral e então, passava diretamente caudal na superfície ventral do lobo occipital, próximo da linha mediana para irrigar a face medial e o pólo deste lobo (GILLILAN, 1976; ALCÂNTARA, ALMEIDA e MICHALSKI, 2000). No graxaim, foi denominada de artéria inter-hemisférica caudal a continuação do eixo principal da artéria cerebral caudal, e os ramos corticais foram designados de ramos hemisféricos mediais caudais. No atinente à frequência de ramos lançados para o córtex do hemisfério cerebral, Nanda (1981) mencionou apenas que o número e o ponto de origem dos ramos corticais são variáveis. Alcântara, Almeida e Michalski (2000), concluíram que de 6 a 9 ramos foram emitidos pelo segmento hemisférico da artéria cerebral caudal, e que supriam as faces medial, caudal e parte da face dorsal do lobo occipital, além da face medial do lobo parietal, como o critério de sistematização adotado pelas autores foi diferente ao empregado no estudo do graxaim, não foi possível comparar esses dados.

Já que a distribuição da irrigação no encéfalo, assim como em qualquer outra estrutura anatômica, está intimamente associada ao seu grau de desenvolvimento e a conseqüente morfologia apresentada pelo sistema nervoso central de cada espécie, julgou-se pertinente, tentar esclarecer como a evolução da vascularização arterial encefálica, acompanhou o desenvolvimento cerebral. Para tanto, os resultados obtidos no graxaim foram comparados com os de espécies situadas abaixo na escala zoológica, como o de répteis (tartarugas) e marsupiais (gambás).

Quanto a morfologia e a vascularização arterial da tartaruga e do gambá, situados abaixo na escala zoológica, pode-se perceber que nos répteis o pequeno hemisfério cerebral ainda não encobria o tálamo e o mesencéfalo, e o cerebelo era muito pouco desenvolvido. Ainda não se desenvolveu um neopálio e apenas uma pequena faixa central longitudinal dorsal do hemisfério cerebral era formada de pálio dorsal, o predecessor do neopálio. A parte lateral e ventral a este páleo dorsal correspondia a páleo-pálio enquanto a parte medial e a face medial do hemisfério cerebral era constituída por hipocampo ou arquipálio (BECCARI, 1943). A artéria cerebral caudal supria o pólo caudal do hemisfério cerebral e o terço caudal da face medial. O diencéfalo exposto e o lobo óptico assim como o cerebelo eram irrigados pela artéria mesencefálica, ramo colateral do ramo caudal da artéria carótida do cérebro (BURDA, 1965; FRIZZO *et al.*, 1994). Ao examinar-se o encéfalo do gambá, um mamífero

marsupial, o hemisfério cerebral já desenvolveu um neopálio, que ocupava toda a parte dorsal da face convexa do pequeno hemisfério cerebral. O páleo-palio foi deslocado lateral e ventralmente enquanto o hipocampo rostral e dorsal ocupavam quase que totalmente a face medial do hemisfério cerebral (BECCARI, 1943). A artéria cerebral caudal passava a irrigar o pólo caudal do hemisfério cerebral, o terço caudal da face medial, inclusive a parte tentorial, o diencéfalo, a tela coriáide e plexos coriáides do terceiro ventrículo e ventrículo lateral. Um ramo colateral que nascia da artéria cerebral caudal ainda na base, a artéria tectal rostral, supria os colículos rostrais e a parte rostral dos colículos caudais, correspondendo à artéria mesencefálica que foi incorporada ao território da artéria cerebral caudal. Este ramo no gambá cooperava no suprimento sanguíneo para a tela coriáide e plexo coriáide do terceiro ventrículo com finos ramos (LINDEMANN e CAMPOS, 2002). A incorporação da artéria mesencefálica pela artéria cerebral caudal, deu-se provavelmente devido ao crescimento do hemisfério cerebral que sobrepôs o tecto mesencefálico parcialmente no gambá e totalmente nos carnívoros.

Com o desenvolvimento do cerebelo e aquisição dos hemisférios cerebelares laterais nos mamíferos, diferenciaram-se as artérias cerebelares, em especial a artéria cerebelar rostral que passou a nutrir o cerebelo e a parte caudal do tecto mesencefálico, com o seu ramo, a artéria tectal caudal. Ao observar-se a anatomia do encéfalo do cão ou do graxaim percebeu-se o aparecimento do corpo caloso, inexistente no gambá, e que nos carnívoros interligava o bem desenvolvido neopálio pregueado destes animais. Houve a atrofia na face medial do hemisfério cerebral do hipocampo rostral e dorsal, com a invaginação do neopálio para a face medial. O sulco rinal lateral encontrava-se na face ventral e o páleo-palio ficava aí circunscrito. A artéria cerebral caudal permaneceu visualmente com o território idêntico, nutrindo o pólo caudal, o terço caudal da face medial do hemisfério cerebral, o tálamo e através de seu ramo tectal rostral, nutria o tecto mesencefálico exceto a parte caudal do colículo caudal e cerebelo.

Ao examinar-se a filogênese da artéria que supria o tecto mesencefálico, a artéria mesencefálica dos animais vertebrados inferiores, percebeu-se que esta artéria transformou-se em um ramo colateral da artéria cerebral caudal nos canídeos, e como seu principal território de irrigação era o tecto mesencefálico, estamos propondo a denominação de artéria tectal rostral. O ramo coriáideo caudal no graxaim era um ramo colateral da artéria cerebral caudal que não nutria diretamente o tecto mesencefálico e

sim o tálamo e os plexos corioides do terceiro ventrículo e ventrículo lateral. Supõe-se que a literatura referida tenha cometido um equívoco ao denominar o primeiro ramo colateral da artéria cerebral caudal de ramo coriídeo caudal.

## 6 CONCLUSÕES

Referente ao comportamento e distribuição territorial das artérias cerebrais rostral, média e caudal na superfície do encéfalo, fundamentado na observação de 30 cérebros de graxaim-do-campo (*Pseudalopex gymnocercus*), 17 machos e 13 fêmeas, foram estabelecidas as seguintes conclusões:

1 - A artéria cerebral rostral está presente como um vaso único em 100% dos casos à direita. À esquerda, está presente em 96,7% dos cérebros e ausente em 3,3%. Emite em seu trajeto a artéria oftálmica interna, a artéria etmoidal interna e ramos para a região do páleo-palio.

2 - A artéria oftálmica interna, direita e esquerda, é um vaso ímpar de calibre reduzido presente em 100% dos casos. A artéria etmoidal interna é vaso único bilateralmente, surge como ramo colateral da artéria cerebral rostral em 100% das peças à direita. À esquerda, é originada da artéria cerebral rostral em 96,7% dos casos e em 3,3% é emitida do ramo rostral da artéria carótida interna.

3 - A artéria comunicante rostral é um vaso formado por uma ponte anastomótica, geralmente como uma artéria mediana ímpar, que liga as artérias cerebrais rostrais dos dois antímeros. Em 96,7% dos espécimes está presente, como um ou mais vasos, fechando o círculo arterial cerebral rostralmente. Em 3,3% das observações é ausente, deixando o círculo arterial cerebral aberto rostralmente.

4 - A artéria inter-hemisférica rostral é um vaso originado freqüentemente da artéria comunicante rostral, que ascende na face medial do hemisfério cerebral em direção ao corpo caloso, contornando o rostro e o joelho dessa estrutura. No joelho do corpo caloso curva-se em direção caudal, contornando e acompanhando o tronco do corpo caloso até próximo seu esplênio. Seu ramo terminal ascende nos giros do cíngulo e marginal para alcançar a face convexa do hemisfério cerebral. À direita, é única em 96,7% e dupla em 3,3% dos casos. À esquerda, aparece ímpar em 93,3% e dupla em 6,7% das preparações.

5 – A artéria rinal, direita e esquerda, é um vaso ímpar 100% em dos cérebros. Origina-se com maior frequência da artéria inter-hemisférica rostral no interior da fissura longitudinal do cérebro. Após sua origem, emerge na face ventral do hemisfério cerebral e percorre rostralmente sob o trato olfatório medial, a área paraolfatória e o pedúnculo olfatório.

6 – A artéria lateral do bulbo olfatório é um pequeno ramo colateral da artéria rinal que se distribui na superfície lateral do bulbo olfatório. À direita, aparece ímpar em 83,3% e dupla em 16,7% dos encéfalos. À esquerda é ímpar em 100% dos casos.

7 – A artéria hemisférica frontal origina-se da artéria rinal, próximo ou no interior do sulco rinal medial. Dirige-se medialmente percorrendo o pólo rostral do hemisfério cerebral, lançando ramos que se distribuem no lobo frontal, nas faces medial e convexa do hemisfério cerebral. À direita, é ímpar em 80% e dupla em 20% das peças. À esquerda, é única em 73,3% e dupla em 26,7% das observações.

8 – A artéria medial do bulbo olfatório, direita e esquerda, apresenta-se como um vaso ímpar em 100% dos cérebros. Origina-se da artéria rinal, próximo ou no interior do sulco rinal medial, percorre um curto trajeto em direção lateral para distribuir-se no bulbo olfatório.

9 – As artérias hemisféricas rostrais são finos ramos emitidos da artéria inter-hemisférica rostral. Suprem a face medial do hemisfério cerebral em uma área rostral ao rostro e joelho do corpo caloso. À direita sua frequência de aparecimento é de um vaso em 26,7%, dois vasos em 23,3%, três vasos em 10%, quatro vasos em 3,3% e não foi ramo da artéria inter-hemisférica em 36,7%. À esquerda, sua frequência é de um vaso em 50%, dois vasos em 23,3%, três vasos em 6,7%, quatro vasos em 3,3% e em 16,7% não foi ramo da artéria inter-hemisférica.

10 – As artérias hemisféricas mediais rostrais são ramos colaterais da artéria inter-hemisférica rostral que se distribuem na face medial do hemisfério cerebral, nos giros do cíngulo e marginal, desde o pólo rostral, nos giros pré-cruzado, pós-cruzado, até o terço caudal do giro marginal. À direita sua frequência de aparecimento é de quatro vasos em 33,3%, três vasos em 26,7%, cinco vasos em 20%, dois vasos em 16,7% e seis

vasos em 3,3%. À esquerda, sua frequência é de três vasos em 26,7%, quatro vasos em 26,7%, cinco vasos em 20%, dois vasos em 16,7%, seis vasos em 3,3%, sete vasos em 3,3% e um vaso em 3,3%.

11 – As ramificações terminais da artéria cerebral rostral anastomosam-se com os segmentos terminais da artéria cerebral média na face convexa do hemisfério cerebral sobre os giros pró-reus, pré-cruzado, pós-cruzado e marginal. As ramificações terminais da artéria cerebral rostral anastomosam-se com os segmentos terminais da artéria cerebral caudal na face medial do hemisfério cerebral na altura do esplênio do corpo caloso e na face convexa do hemisfério cerebral, próximo ao pólo caudal, sobre o giro marginal.

12 – O território da artéria cerebral rostral em graxaim-do-campo compreende a fossa lateral do cérebro, os dois terços mediais do trígono olfatório, os tratos olfatórios lateral e medial, o tubérculo olfatório, a área paraolfatória, o pedúnculo olfatório, o bulbo olfatório, os dois terços rostrais da face medial do hemisfério cerebral e na face convexa do hemisfério cerebral a parte rostral do giro pró-reus, os giros pré e pós-cruzado e os dois terços rostrais do giro marginal.

13 – A artéria cerebral média é um vaso originado do ramo rostral da artéria carótida interna, à direita é impar em 100% das peças, e à esquerda, é única em 96,7% e dupla em 3,3% das preparações.

14 - A artéria coriíidea rostral direita é originada da artéria cerebral média em 83,3% dos casos, em 6,7% é originada do ramo rostral da artéria carótida interna direita, em 6,7% é emitida do ramo caudal da artéria carótida interna e em 3,3% é lançada pela artéria cerebral caudal direita. À esquerda, a artéria coriíidea rostral é originada em 90% dos casos da artéria cerebral média, em 6,7% é emitida do ramo rostral da artéria carótida interna e em 3,3% é lançada do ramo caudal da artéria carótida interna.

15 – Em 100% dos espécimes, bilateralmente, de dois a sete ramos centrais rostrais são emitidos do tronco comum da artéria cerebral média e distribuem-se no terço lateral do trígono olfatório, no trato olfatório lateral e na área paraolfatória. Em 100% das peças de dois a três ramos centrais caudais são emitidos do tronco comum da artéria cerebral



média, direita e esquerda, para a parte caudal da fossa lateral do cérebro e para os dois terços rostrais do lobo piriforme.

16 – A artéria cerebral média apresenta com maior frequência, 63,3% à direita, e em 67,7% à esquerda, um padrão de bifurcação de seu eixo principal, com divisão territorial da face convexa do hemisfério cerebral em uma parte rostral e uma caudal. Em uma frequência menor, 36,7% à direita, e em 33,3% à esquerda, apenas um eixo principal, supre com suas ramificações rostrais e caudais esse mesmo território, sem divisão. Os ramos emitidos de cada eixo principal da artéria cerebral média são denominados de ramos frontal, fronto-parietal, temporo-frontal, temporo-parieto-frontal, temporo-parietal, temporal rostral, temporal caudal, temporo-occipital e temporo-occipito-parietal.

17 – As ramificações terminais da artéria cerebral média anastomosam-se com os segmentos terminais da artéria cerebral rostral na face convexa do hemisfério cerebral sobre os giros pró-reus, pré-cruzado, pós-cruzado e marginal. Também ocorrem anastomoses com segmentos terminais da artéria cerebral caudal na face convexa do hemisfério cerebral próximo ao pólo caudal, na superfície dos giros marginal, ectomarginal e ectossilviano, em suas porções caudais; no terço caudal do lobo piriforme; e a artéria coriíidea rostral anastomosa-se, na face ventral, com o ramo coriíideo caudal da artéria cerebral caudal.

18 – O território vascular da artéria cerebral média do graxaim-do-campo compreende na base do encéfalo a fossa lateral do cérebro, o terço lateral do triângulo olfatório, os dois terços rostrais do lobo piriforme e o trato olfatório lateral. Irriga também a face convexa do hemisfério cerebral, exceto as áreas mais rostro-mediais do lobo frontal, margeando o sulco marginal nos lobos parietal e occipital, e a fissura transversa do cérebro no pólo caudal do hemisfério cerebral.

19 – A artéria cerebral caudal é ramo colateral do ramo caudal da artéria carótida interna. À direita aparece ímpar em 86,7% dos casos e dupla em 13,3%. À esquerda é única em 100% dos cérebros.

20 – A artéria tectal rostral é o primeiro ramo colateral da artéria cerebral caudal. Contorna laterodorsalmente o pedúnculo cerebral em direção ao corpo geniculado medial, onde lança ramos, cujas terminações ramificam-se intensamente, anastomosando-se com os terminais contralaterais e com ramos da artéria tectal caudal, formando um plexo que irriga o tecto mesencefálico. Envia ramos que alcançam o corpo pineal, a estria medular, a habênula e as áreas talâmicas adjacentes. À direita é única em 96,7% dos encéfalos e dupla em 3,3%. À esquerda, é ímpar em 100% dos casos.

21 – A artéria cerebral caudal emite um número variável de ramos que se distribuem no lobo piriforme. A frequência de ramos para o lobo piriforme é de um ramo em 40%, dois ramos em 30%, três ramos em 16,7%, quatro ramos em 10% e cinco ramos em 3,3%. A frequência à esquerda é de dois ramos em 30%, um ramo em 26,7%, três ramos em 20%, quatro ramos em 16,7% e cinco ramos em 6,6% dos cérebros.

22 – O ramo coriídeo caudal, direito e esquerdo, é um vaso ímpar em 100% das peças, emitido pela artéria cerebral caudal, que ascende dorsomedialmente acompanhando a fímbria do hipocampo ventralmente, alcançando o corpo geniculado lateral, a estria terminal e os plexos coriídeos do terceiro ventrículo e ventrículo lateral.

23 – A artéria inter-hemisférica caudal, direita e esquerda, é a continuação da artéria cerebral caudal, a partir do ponto em que esta começa a lançar ramos colaterais para a parte tentorial da face medial do hemisfério cerebral. Seu eixo terminal progride em direção ao pólo caudal do hemisfério cerebral.

24 – Os ramos hemisféricos mediais caudais são vasos emitidos pela artéria inter-hemisférica caudal que suprem a parte tentorial e não tentorial da face medial do hemisfério cerebral. À direita, a frequência de ramos hemisféricos mediais caudais emitidos para a parte tentorial da face medial do hemisfério cerebral é de dois ramos em 43,3%, três ramos em 26,7%, quatro ramos em 16,7%, um ramo em 10% e cinco ramos em 3,3%. Enquanto que à esquerda, a frequência de ramos emitidos é de três ramos em 46,8%, dois ramos em 23,3%, quatro ramos em 23,3%, um ramo em 3,3% e cinco ramos em 3,3% dos cérebros. À direita, a frequência de ramos hemisféricos mediais caudais para a parte não tentorial da face medial do hemisfério cerebral é de dois ramos em 40%, um ramo em 36,7%, três ramos em 3,3% e em 20% esse ramo não é emitido

pela artéria inter-hemisférica medial caudal. À esquerda a frequência desses ramos é de dois ramos em 46,7%, um ramo em 40%, três ramos em 3,3% e em 10% esse ramo não é emitido pela artéria inter-hemisférica medial caudal.

25 – As ramificações terminais da artéria cerebral caudal anastomosam-se com os segmentos terminais da artéria cerebral rostral na face medial do hemisfério cerebral na altura do esplênio do corpo caloso e na face convexa do hemisfério cerebral, próximo ao pólo caudal, sobre o giro marginal. Ocorrem anastomoses entre as ramificações terminais da artéria cerebral caudal com os segmentos terminais da artéria cerebral média na face convexa do hemisfério cerebral próximo ao pólo caudal, na superfície dos giros marginal, ectomarginal e ectossilviano, em suas porções mais caudais, no terço caudal do lobo piriforme e o ramo coriídeo caudal da artéria cerebral caudal travou anastomoses na face dorsal do tálamo com a artéria coróidea rostral. Os segmentos terminais da artéria cerebral caudal travam anastomoses com as ramificações terminais da artéria tectal caudal na face dorsal do tecto mesencefálico. As ramificações terminais da artéria tectal rostral anastomosam-se com suas homólogas contralaterais na face dorsal do tecto mesencefálico.

26 – O território vascular da artéria cerebral caudal compreende as áreas adjacentes ao seu percurso sobre a superfície ventrolateral do pedúnculo cerebral, o terço caudal do lobo piriforme, o colículo rostral, a parte rostral do colículo caudal, o corpo pineal, a estria medular, a habênula, a superfície dorsal do tálamo, os corpos geniculados medial e lateral, o hipocampo, o giro para-hipocampal, os plexos coriídeos do terceiro ventrículo e ventrículo lateral, o esplênio do corpo caloso, o terço caudal da face medial do hemisfério cerebral e o bordo limitante da face convexa do hemisfério cerebral em seu pólo caudal.

## REFERÊNCIAS

ALCÂNTARA, M.A. **Estudo anatômico das artérias da base do encéfalo de cães (*Canis familiaris*, LINNAEUS, 1758)**. 1992. 134 f. Dissertação (Mestrado em Anatomia) – Programa de Pós Graduação da Faculdade de Medicina Veterinária e Zootecnia, Universidade de São Paulo, São Paulo. 1992.

\_\_\_\_\_. **Estudo anatômico da artéria cerebral rostral em cães (*Canis familiaris*, LINNAEUS, 1758) – origem, trajeto, ramificação e distribuição**. 1997. 151 f. Tese (Doutorado em Anatomia) – Programa de Pós-Graduação da Faculdade de Medicina Veterinária e Zootecnia, Universidade de São Paulo, São Paulo, 1997.

ALCÂNTARA, M. A.; ALMEIDA, I. C.; MICHALSKI, F. Z. A artéria cerebral caudal em cães (*Canis familiaris*, LINNAEUS, 1758) SRD – estudo da anatomia de seus segmentos e distribuição. **Tuiuti: Ciência e Cultura**, v. 21, p. 57-69, 2000.

ALCÂNTARA, M. A.; PRADA I. L. S. Artérias da base do encéfalo de cães (*Canis familiaris*, LINNAEUS, 1758). I. estudo anatômico de suas origens e comportamento. **Brazilian Journal of Veterinary Research and Animal Sciences**, v. 33, p. 67-71, 1996.

ARAÚJO, A. C. P. **Sistematização das artérias da base do encéfalo e suas fontes de suprimento sangüíneo em chinchila (*Chinchilla lanigera*)**. 2004. 140 f. Dissertação (Mestrado em Anatomia) – Programa de Pós-Graduação em Ciências Veterinárias, Universidade Federal do Rio Grande do Sul, Porto Alegre, 2004.

AZAMBUJA, R. C. **Sistematização das artérias da base do encéfalo e suas fontes de suprimento sangüíneo em nutria (*Myocastor coypus*)**. 2006. 148 f. Dissertação (Mestrado em Anatomia) – Programa de Pós-Graduação em Ciências Veterinárias, Universidade Federal do Rio Grande do Sul, Porto Alegre, 2006.

BECCARI, N. **Neurologia comparata, anatomo-funzionale dei vertebrati, compreso l'uomo**. Firenze: Sansoni Edizioni Scientifiche, 1943.

BRENOWITZ, G; YONAS, H. Selective occlusion of blood supply to the anterior perforated substance of the dog: a highly reproducible stroke model. **Surgical Neurology**, v. 33, p. 247-252, 1990.

BURDA, D. Development of intracranial arterial patterns in turtles. **Journal of Morphology**, New York, v. 116, p.171-188, 1965.

CAMPOS, R. **Contribuição ao estudo das artérias carótidas na base do encéfalo em *Gallus gallus***. 1987. 101 f. Dissertação (Mestrado em Anatomia) – Programa de Pós-Graduação da Faculdade de Medicina Veterinária e Zootecnia, universidade de São Paulo, São Paulo, 1987.

\_\_\_\_\_. **Contribuição ao estudo do comportamento e distribuição das artérias cerebral média, cerebral caudal e cerebelar ventral caudal na superfície do encéfalo em *Gallus gallus***. 1990. 155 f. Tese (Doutorado em Anatomia) – Programa de

Pós-Graduação da Faculdade de Medicina Veterinária e Zootecnia, Universidade de São Paulo, São Paulo, 1990.

DE LA TORRE, E.; MITCHELL, O. C.; NETSKY, M. G. Anatomic and angiographic study of the vertebral-basilar arterial system in the dog. **American Journal of Anatomy**, v. 110, p. 187-197, 1962.

DE LA TORRE, E.; NETSKY, M. G.; MESCHAN, I. Intracranial and extracranial circulations in the dog: anatomic and angiographic studies. **American Journal of Anatomy**, v. 105, p. 343-381, 1959.

DEPEDRINI, J. S. **Sistematização das artérias da base do encéfalo em *Dusicyon gymnocercus* (graxaim-do-campo)**. 2001. 119 f. Dissertação (Mestrado em Anatomia) – Programa de Pós-Graduação em Ciências Veterinárias, Universidade Federal do Rio Grande do Sul, Porto Alegre, 2001.

DEPEDRINI, J. S.; CAMPOS, R. A systematic study of the brain base arteries in the pampas fox (*Dusicyon gymnocercus*). **Brazilian Journal of Morphological Sciences**, v. 20, p. 181-188, 2003.

DE VRIESE, B. Sur la signification morphologique des artères cérébrales. **Archives de Biologie**, v. 21, p. 357-457, 1905.

EVANS, H. E. The heart and the arteries. In: \_\_\_\_\_ **Miller's anatomy of the dog**. 3 ed. Philadelphia: W. B. Saunders Company, 1993, pp. 586-681.

FERREIRA, C. G. **Estudo anatômico das artérias da base do encéfalo de suínos (*Sus scrofa domesticus*, LINNAEUS, 1758)**. 1998. 98 f. Dissertação (Mestrado em Anatomia) – Programa de Pós-Graduação da Faculdade de Medicina Veterinária e Zootecnia, Universidade de São Paulo, São Paulo, 1998.

FERREIRA, J. R. **Estudo anatômico das artérias da base do encéfalo do macaco prego (*Cebus apella*, LINNAEUS, 1766)**. 1997. Tese (Doutorado em Anatomia) – Programa de Pós-Graduação da Faculdade de Medicina Veterinária e Zootecnia, Universidade de São Paulo, São Paulo, 1997.

FRIZZO, M. E. S.; CAMPOS, R.; SEVERINO, A. G.; ACHAVAL, M. The vasculature of the subformical organ of the turtle *Chrysemys dorsalis*. **Italian Journal of Anatomy and Embryology**, v. 99, p.109-121, 1994.

GILLILAN, L. A. Extra- and intra-cranial blood supply to brains of dog and cat. **American Journal of Anatomy**, v. 146, p. 237-254, 1976.

INTERNATIONAL COMMITTEE ON VETERINARY GROSS ANATOMICAL NOMENCLATURE. **Nomina anatomica veterinaria**. 4. ed., New York, 1994, 216 p.

KAPOOR, K.; KAK, V. K.; SINGH, B. Morphology and comparative anatomy of circulus arteriosus cerebri in mammals. **Anatomia Histologia Embryologia: Journal of Veterinary Medicine Sciences, Series C**. v. 23, p. 347-355, 2003.

LIMA, E. M. M. **Estudo anatômico das artérias da base do encéfalo em gatos (*Felis catus domesticus*)**. 2004. 184 f. Tese (Doutorado em Anatomia) – Programa de Pós-Graduação em Anatomia dos Animais Domésticos e Silvestres, Universidade de São Paulo, São Paulo, 2004.

LINDEMANN, T. **Sistematização das artérias na base do encéfalo em *Didelphis albiventris* (gambá)**. 1994. 134 f. Dissertação (Mestrado em Anatomia) – Curso de Pós-Graduação em Ciências Veterinárias, Universidade Federal do Rio Grande do Sul, Porto Alegre, 1994.

\_\_\_\_\_. **Estudo da distribuição e dos territórios das artérias cerebrais rostral, média e caudal e cerebelares rostral, média e caudal na superfície do encéfalo em *Didelphis albiventris* (gambá)**. 2002. 154 f. Tese (Doutorado em Anatomia) – Programa de Pós-Graduação em Ciências Veterinárias, Universidade Federal do Rio Grande do Sul, Porto Alegre, 2002.

LINDEMANN, T.; CAMPOS, R. Anatomy of the caudal cerebral artery on the surface of opossum brain (*Didelphis albiventris*). **Brazilian Journal of Morphological Sciences**, v. 19, p. 67-72, 2002.

\_\_\_\_\_. Sistematização, distribuição e território da artéria cerebral média na superfície do encéfalo em *Didelphis albiventris* (gambá). **Brazilian Journal of Veterinary Research and Animal Sciences**, v. 40, p. 349-358, 2003.

MELO, A. P. F. **Estudo anatômico das artérias da base do encéfalo em fetos de bovinos azebuados**. 1996. 83 f. Dissertação (Mestrado em Anatomia) – Programa de Pós Graduação da Faculdade de Medicina Veterinária e Zootecnia, Universidade de São Paulo, São Paulo, 1996.

NANDA, B. S. Suprimento sangüíneo para o cérebro. In: GETTY, R. **Sisson/Grossman anatomia dos animais domésticos**. 5. ed., Rio de Janeiro: Interamericana, 1981. v. 2, p. 1513-1521.

OLIVEIRA, J. C. D. **Sistematização das artérias da base do encéfalo, rede admirável epidural rostral e caudal e suas fontes de suprimento em javali (*Sus scrofa scrofa*)**. 2003. 184 f. Tese (Doutorado em Anatomia) - Programa de Pós-Graduação em Ciências Veterinárias, Universidade Federal do Rio Grande do Sul, Porto Alegre, 2003.

RECKZIEGEL, S. **Sistematização das artérias na base do encéfalo em *Hydrochoerus hydrochaeris* (capivara)**. 1994. 133 f. Dissertação (Mestrado em Anatomia) – Curso de Pós-Graduação em Ciências Veterinárias, Universidade Federal do Rio Grande do Sul, Porto Alegre, 1994.

SANTOS, A. **Estudo anatômico das artérias da base do encéfalo de equinos da raça puro sangue inglês**. 1987. 111 f. Dissertação (Mestrado em Anatomia) – Programa de Pós-Graduação da Faculdade de Medicina Veterinária e Zootecnia, Universidade de São Paulo, São Paulo, 1987.

SANTOS, R. M. B. **Estudo anatômico das artérias da base do encéfalo em ovinos (*Ovis aries*, L., 1758)**. 1993. 45 f. Tese (Doutorado em Anatomia) – Programa de Pós-Graduação da Faculdade de Medicina Veterinária e Zootecnia, Universidade de São Paulo, São Paulo, 1993.

SHELLSHEAR, J. L. The arterial supply of the cerebral cortex in the chimpanzee (*Anthro-popithecus troglodytes*). **Journal of Anatomy**, v. 65, p. 45-87, 1930.

ST-JACQUES, R.; GORCZYCA, W.; MOHR, G. Microvascular anatomy of striate vessels in dogs: contribution to an experimental model of forebrain ischemia. **Neurological Research**, v. 18, p. 157-162, 1996.

WILAND, C. Variation of the basal arteries of the brain in dogs. **Folia Morphologica (Warsz)**, v. 32, p. 63-70, 1973.

TANDLER, J. Zur vergleichenden anatomie der Kopfarterien bein den Mammalia. **Denkschriften der Akademi der Wissenschaften**, v. 67, p. 677-784, 1898.