

## Hipospadia perineal em um cão: relato de caso

[*Perineal hypospadias in a dog: case report*]

F.S. Valente, P.C.S. Gonzalez, E.A. Contesini

Faculdade de Veterinária – Universidade Federal do Rio Grande do Sul – Porto Alegre, RS

### RESUMO

A hipospadia é uma anomalia congênita da genitália externa, na qual a uretra peniana termina ventral e caudalmente à sua abertura normal. Pode ser classificada, com base na localização da abertura uretral, como glandular, peniana, escrotal, perineal e anal. O objetivo deste trabalho é relatar um caso raro de hipospadia perineal, em que são abordados seus aspectos clínicos e terapêuticos, em um cão macho, sem raça definida, com seis meses de idade. Um canino com histórico de suspeita de hermafroditismo e presença de um orifício, logo abaixo do ânus, pelo qual urinava foi atendido no Hospital de Clínicas Veterinárias da Universidade Federal do Rio Grande do Sul (UFRGS). Durante o exame físico, foi observado o meato uretral localizado ventralmente ao ânus, além de alterações no prepúcio, pênis e escroto. Foram realizados exames de triagem, tais como: hemograma completo, urinálise, ecografia abdominal e uretrocistografia. O cão foi encaminhado para a cirurgia, quando foi submetido à amputação peniana e prepucial total e também à orquiectomia. O canino recebeu antibioticoterapia, analgésicos, anti-inflamatório e limpezas diárias dos pontos e da região perineal e apresentou excelente recuperação pós-operatória. Após 30 dias da cirurgia, o paciente retornou ao hospital, e foi verificada completa cicatrização da ferida cirúrgica, sem sinais de infecção urinária e inflamação ou assaduras na região perineal. A hipospadia perineal é um caso raro de anomalia uretral congênita, ainda pouco documentada em medicina veterinária. O procedimento cirúrgico realizado demonstrou ser importante, uma vez que removeu toda a genitália externa defeituosa, onde, futuramente, poderiam desenvolver-se infecções e/ou inflamações. Com isso, minimizou as complicações dessa doença e melhorou a qualidade de vida do paciente.

Palavras-chave: anomalias congênitas, uretra, defeitos desenvolvimentares, canino

### ABSTRACT

*Hypospadias is a congenital anomaly of the external genitalia, where the penile urethra finishes its normal opening ventrally and caudally. It can be classified based on the location of the urethral opening as glandular, penile, scrotal, perineal and anal. The aim of this work was report an uncommon case of perineal hypospadias, working on the clinical and therapeutic aspects in a six-month-old male dog of undefined race. A dog with a history of suspected hermaphroditism and presenting a hole below the anus by which it urinated, was rescued at the Veterinary Teaching Hospital of the Federal University of Rio Grande do Sul (UFRGS). During the physical exam, it was observed that the urethral meatus was situated ventrally to the anus. Foreskin, penis and scrotum alterations were also seen on the dog. Screening exams such as complete blood count, urinalysis, abdominal ultrasound and cystourethrography were done. The dog went straight to surgery, where it had total penile and total preputial amputation and also orchiectomy. The canine showed excellent postoperative recovery, receiving antibiotic therapy, analgesics, anti-inflammatories and daily cleaning on stitches and the perineal region. Thirty days after surgery the patient went back to the Hospital presenting a complete healing of the surgical wound, without reporting signs of urinary infection and inflammation or rashes on the perineal region. The perineal hypospadias is a rare case of urethral congenital anomaly, still not well documented by veterinary medicine. The surgical procedure done demonstrated to be important, since*

---

Recebido em 11 de fevereiro de 2013

Aceito em 16 de dezembro de 2013

E-mail: fevalentes5@hotmail.com

*there was the removal of all of the defective external genitalia where, in the future, inflammation and infection could develop, decreasing the complications of this disease and improving this patient's quality of life.*

*Keywords: congenital anomalies, urethra, developmental defects, canine*

## INTRODUÇÃO

A hipospádia é uma anomalia congênita da genitália externa, na qual a uretra peniana termina ventral e caudalmente à sua abertura normal (Hobson, 1996). Pode ser classificada, com base na localização da abertura uretral, como glandular, peniana, escrotal, perineal e anal (Hedlund, 2005). A etiologia desse distúrbio ainda é desconhecida, contudo fatores teratogênicos ou hereditários podem afetar a produção de andrógenos ou a ligação aos seus receptores, comprometendo o desenvolvimento da uretra nos machos (Meyers-Wallen, 2001).

O diagnóstico definitivo é baseado na observação do desenvolvimento anormal da uretra peniana, do pênis, do prepúcio e do escroto, além de dados da anamnese, descartando-se os diagnósticos diferenciais. Pseudohermafroditismo, hermafroditismo verdadeiro, fístula ou traumatismos uretral, persistência do frênulo peniano e hipoplasia peniana fazem parte dos diagnósticos diferenciais (Hedlund, 2005). Os sinais clínicos possíveis incluem incontinência urinária, assadura da região do períneo por urina e consequente pioderma, além de infecções persistentes ou recorrentes do trato urinário (Matthews, 2008).

Os defeitos mínimos (próximos à extremidade peniana) podem não exigir nenhuma cirurgia uretral (Hobson, 1996). Em outros casos, aconselha-se a reconstrução (com ou sem amputação peniana). Em pacientes com orifício prepucial formado incompletamente e hipospádia na glândula, é necessária a reconstrução prepucial. Recomenda-se a excisão dos genitais externos no caso dos principais defeitos de desenvolvimento, que envolvem uretra, prepúcio e pênis. É indicada a castração de animais afetados (Hedlund, 2005). O tratamento cirúrgico de escolha, nos casos de hipospádias severas, é a excisão total da genitália externa e o desvio do fluxo urinário por meio de uma uretostomia (Hobson, 1996).

O objetivo deste trabalho é relatar um caso raro de hipospádia perineal, em um cão, macho, sem raça definida (SRD), com seis meses de idade, em que são abordados seus aspectos clínicos e terapêuticos.

## CASUÍSTICA

Um canino, SRD, macho, seis meses de idade e massa corporal de 8kg, foi atendido no Hospital de Clínicas Veterinárias da Universidade Federal do Rio Grande do Sul (HCV-UFRGS) com histórico de suspeita de hermafroditismo e presença de um orifício, logo abaixo do ânus, pelo qual urinava. A proprietária também relatou incontinência e infecções urinárias (hematúria e odor forte na urina) e interesse sexual diante de fêmeas da mesma espécie. No exame físico, observou-se o meato uretral localizado ventralmente ao ânus (Fig. 1), além de severas alterações no prepúcio, pênis e escroto. O pênis apresentava-se subdesenvolvido e com desvio ventral (Fig. 2); o prepúcio estava ventralmente incompleto, e o escroto dividido (Fig. 3).

O canino foi submetido a exames de triagem, tais como: hemograma completo, urinálise, ecografia abdominal e uretrocistografia. O hemograma apresentou discreta leucocitose (leucócitos totais = 21.200/ $\mu$ L), mantendo-se os demais parâmetros de acordo com os valores de referência para a espécie. A urinálise evidenciou infecção do trato urinário inferior, pela presença de acentuado número de leucócitos (5-20/campo) e bactérias (2+) visualizados no exame do sedimento. Na ecografia, observaram-se testículos ectópicos no subcutâneo e ausência de alterações nos demais órgãos abdominais inspecionados. Além disso, por meio desse exame, não foi visualizado tecido ovariano, e, como o paciente não apresentava sinais clínicos (ambiguidade genital, características heterossexuais) compatíveis com a patologia de que a proprietária suspeitava, descartou-se a possibilidade de se tratar de um caso de hermafroditismo. A uretrocistografia retrógrada (Fig. 4), com contraste positivo, confirmou a

### *Hipospadia perineal...*

ausência de uretra peniana cranialmente ao seu meato próximo ao orifício anal.

Diante das alterações observadas no exame clínico e dos resultados dos exames complementares, firmou-se o diagnóstico de hipospadia perineal. Dessa forma, o paciente foi encaminhado para a realização dos procedimentos cirúrgicos de amputação peniana e prepucial total, devido aos defeitos de desenvolvimento do pênis e do prepúcio, e de orquiectomia dos testículos retidos no subcutâneo, conforme as técnicas já descritas em literatura (Hobson, 1996; Hedlund, 2005) (Fig. 5). Não foi realizada nenhuma técnica de uretostomia, uma vez que não havia tecido uretral nos locais onde são, preferivelmente, realizadas as uretostomias caninas (Hobson, 1996; Smith, 1998; Hedlund, 2005).

O canino apresentou excelente recuperação pós-operatória, recebendo antibioticoterapia, analgésicos, anti-inflamatório e limpezas diárias dos pontos e da região perineal. Decorridos 10 dias da cirurgia, o animal retornou ao HCV-UFRGS para revisão clínica e remoção dos pontos cutâneos. No 30º dia pós-cirúrgico, fez-se novamente uma revisão do paciente, o qual demonstrou completa cicatrização da ferida cirúrgica, sem apresentar sinais de infecção urinária e inflamação ou assaduras na região perineal.

### **DISCUSSÃO**

O paciente apresentava hipospadia, uma doença congênita, de machos, raramente observada em cães, na qual a uretra se abre ventral e caudalmente ao orifício normal (Hedlund, 2005). A etiopatogenia ainda não está completamente elucidada. O desenvolvimento do sistema urinário possui íntima relação com o sistema reprodutor e com a genitália externa. Durante a gestação, ocorre a diferenciação do tubérculo e das pregas genitais em direção ao aparelho reprodutor masculino ou feminino, de acordo com a presença ou não do hormônio sexual masculino. A base etiopatogenia da hipospadia pode ser caracterizada por deficiência de testosterona durante a fase crítica da

morfogênese. Assim, além da hipoplasia dos corpos cavernosos, pode ocorrer o desenvolvimento anormal da uretra peniana, do pênis, do prepúcio e do escroto (Volpato *et al.*, 2010). No presente caso, a hipospadia diagnosticada foi classificada como perineal, cuja localização ventral ao ânus é considerada uma das mais comuns (Torres *et al.*, 2007).

As infecções urinárias recorrentes relatadas pela proprietária, provavelmente, aconteceram pela ascensão das bactérias pelo trato urinário. Isso ocorreu porque o meato uretral se encontrava logo abaixo do ânus e, durante a defecação, inevitavelmente, as fezes contaminavam esse orifício. Já a incontinência urinária pode ter sido confundida com polaquíúria, comumente observada nas infecções urinárias (Moreau e Lees, 1992).

O hemograma evidenciou uma discreta leucocitose por neutrofilia, o que sugere uma infecção aguda. Na urinálise, foram observados bacteriúria, hematúria discreta, piúria e número aumentado de células epiteliais transitórias no sedimento urinário, o que indica que o cão apresentava uma infecção do trato urinário inferior no período pré-cirúrgico (Grauer, 2006; Tilley e Smith, 2008).

A ecografia abdominal confirmou os testículos ectópicos, em região de subcutâneo, devido à malformação do escroto e ao fato de este ficar dividido (Hobson, 1996; Hedlund, 2005; Torres *et al.*, 2007). Além disso, esse exame teve o propósito de pesquisar tecido ovariano na cavidade abdominal, o qual não foi visualizado, e, portanto, não foi confirmada a suspeita de hermafroditismo. Segundo a terminologia médica, um hermafrodita verdadeiro é aquele que apresenta ambos os tecidos, ovariano e testicular (Meyers-Wallen, 2001; Torres *et al.*, 2007). A uretrocistografia teve a finalidade de observar o trajeto uretral até a bexiga, uma vez que a uretra não é visualizada em radiografias simples (Hurd, 2007). Com esse exame, foi possível confirmar a suspeita de que não havia uretra peniana, não se justificando, portanto, a realização de uma uretostomia.

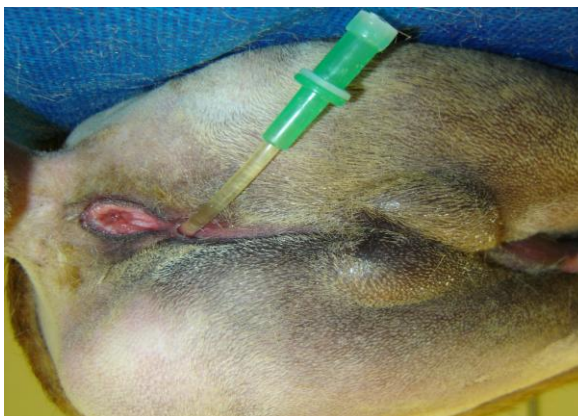

Figura 1. Vista caudal da região perineal do canino, demonstrando a passagem da sonda pelo orifício uretral, localizado ventralmente ao ânus.

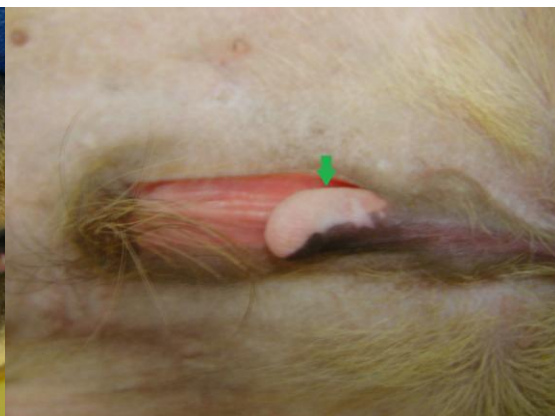


Figura 2. Vista ventral da região abdominal caudal do cão, na qual se pode observar o pênis subdesenvolvido e com desvio ventral (seta verde).

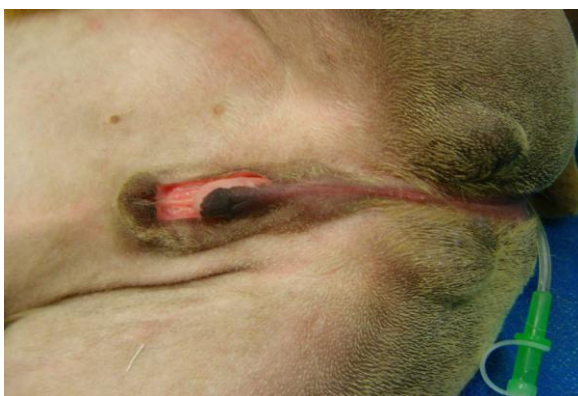

Figura 3. Vista ventral da região abdominal caudal, evidenciando o escroto dividido, o prepúcio incompleto ventralmente e o pênis com desvio ventral e subdesenvolvido.

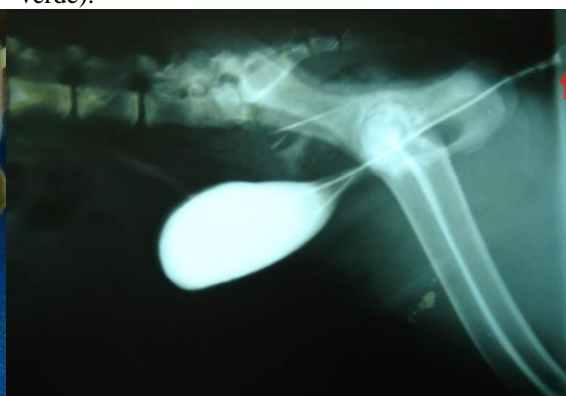

Figura 4. Uretrocistografia evidenciando o trajeto uretral anormal até a bexiga. A seta (vermelha) indica o local da cateterização da uretra na região perineal.

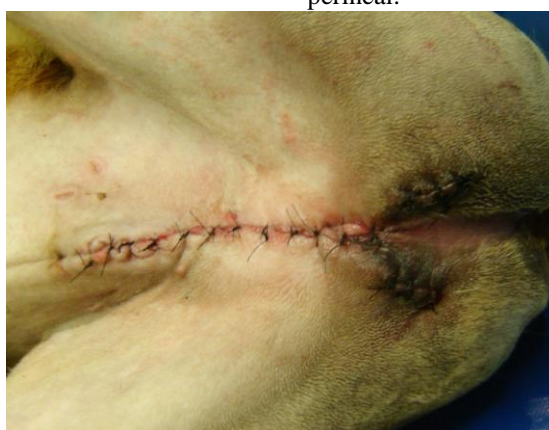

Figura 5. Vista ventral do abdômen caudal do canino após realização dos procedimentos de amputação peniana e prepuçial e de orquiectomia.

Embora o paciente apresentasse alterações severas de toda a genitália externa, o que tornava impossível o ato sexual, a produção hormonal pelos testículos proporcionou libido ao cão, durante a puberdade. Somado a isso, a hipospadia tem sido descrita como um defeito familiar em algumas raças de cães (Meyers-Wallen, 2001; Tilley e Smith, 2008). As raças descritas com maior frequência são Pinscher, Cocker Spaniel, Collie, Doberman e Dinamarquês (Gobello *et al.*, 2003; Angeli *et al.*, 2007). Por essas duas razões, foi realizada a orquiectomia, uma vez que não se recomenda a reprodução dos animais afetados (Meyers-Wallen, 2001; Hedlund, 2005).

A técnica cirúrgica escolhida nesse caso foi a amputação total peniana e prepucial, além da orquiectomia, já que se recomenda a excisão dos genitais externos no caso dos defeitos de desenvolvimento que envolvam o pênis, o prepúcio e o escroto (Hobson, 1996; Hedlund, 2005; Torres *et al.*, 2007). Não se realizou a uretostomia, também indicada nos casos de hipospadias severas com defeitos uretrais maiores (Hobson, 1996), uma vez que não havia tecido uretral nos locais onde são, preferivelmente, realizadas as uretostomias caninas (Hobson, 1996; Smith, 1998; Hedlund, 2005).

A hipospadia perineal é um caso raro de anomalia uretral congênita, ainda pouco documentada em medicina veterinária. O exame físico detalhado, para detectar malformações concomitantes, bem como os exames complementares foram de grande valia para se estabelecer o diagnóstico definitivo, descartar outras doenças e escolher o método terapêutico mais eficaz. O procedimento cirúrgico realizado demonstrou ser importante, porque removeu toda a genitália externa defeituosa, onde, futuramente, poderiam desenvolver-se infecções e/ou inflamações. Assim, minimizou as complicações dessa doença e melhorou a qualidade de vida do paciente.

## REFERÊNCIAS

- ANGELI A.L.; ROCHA, T.M.M.; MAIA R. *et al.* Perineal hypospadias in male english bulldog: first report. *Acta Sci. Vet.*, v.35, p.591-592, 2007.
- GOBELLO, C.; DE LUCA, J.C.; CORRADA, Y. *et al.* Penile hypospadias in a rottweiler: a case report. *Analecta Vet.*, v.23, p.38-41, 2003.
- GRAUER, G.F. Infecções do Trato Urinário. In: NELSON, R.W.; COUTO, C.G. (Eds). *Manual de Medicina Interna de Pequenos Animais*. 2.ed. Rio de Janeiro: Elsevier, 2006. p.463-467.
- HEDLUND, C.S. Cirurgia do Trato Reprodutivo Masculino. In: FOSSUM, T.W. (Ed). *Cirurgia de Pequenos Animais*. 2.ed. São Paulo: Roca, 2005. p.648-672.
- HOBSON, H.P. Procedimentos Cirúrgicos Penianos. In: BOJRAB, M.J. (Ed). *Técnicas Atuais em Cirurgia de Pequenos Animais*. 3.ed. São Paulo: Roca, 1996. p.397-402.
- HURD, C. Estudos de Contraste. In: HAN, C.M.; HURD, C.D. (Eds). *Diagnóstico por Imagem para a Prática Veterinária*. 3.ed. São Paulo: Roca, 2007. p.128-154.
- MATTHEWS, H.K. Doenças da Uretra. In: BIRCHARD, S.J.; SHERDING, R.G. (Eds). *Manual Saunders de clínica de pequenos animais*. São Paulo: Roca, 2008. p.943-950.
- MEYERS-WALLEN, V.N. Anormalidades hereditárias del desarrollo sexual en perros y gatos. *IVIS. International Veterinary Information Service*. 2001. Disponível em: <[http://www.ivis.org/advances/concannon/meyers\\_es/ivis.pdf](http://www.ivis.org/advances/concannon/meyers_es/ivis.pdf)>. Acessado em 06/2011.
- MOREAU, P.M.; LEES, G.E. Incontinência, enurese e noctúria. In: ETTINGER, S.J. (Ed.) *Tratado de Medicina Interna Veterinária*. 3.ed. São Paulo: Manole, 1992. p.153-159.
- SMITH, C.W. Afecções Cirúrgicas da Uretra. In: SLATTER, D. (Ed). *Manual de Cirurgia de Pequenos Animais*. 2.ed. São Paulo: Manole, 1998. p.1737-1749.

TILLEY, L.P.; SMITH, F.W.K. Distúrbios do desenvolvimento sexual. In: *Consulta Veterinária em 5 minutos – Espécie Canina e Felina*. 3.ed. São Paulo: Manole, 2008. p.420-421.

TORRES, J.; SATO, A.; TORRES, O. Hipospadia severa com defecto concurrente del pene, escroto y prepúcio em canino. *REDVET. Rev. Electrónica Vet.*, v.8, p.1-3, 2007.

VOLPATO, R.; RAMOS, R.S.; MAGALHÃES, L.C.O. *et al.* Afecções do pênis e prepúcio dos cães – Revisão de Literatura. *Vet. Zootec.*, v.17, p.312-323, 2010.