

CRÍPTOCOCOSE: DUAS DOENÇAS ?

LUIZ CARLOS SEVERO

Tese apresentada à Fundação
Faculdade Federal de Ciências
Médicas de Porto Alegre para
a obtenção do título de
Livre-Docência.

Porto Alegre, 1993.

Ficha catalográfica

SEVERO, Luiz Carlos

CRÍPTOCOCOSE: DUAS DOENÇAS ?

XIV, 106 p

Tese de livre-docência, Fundação
Faculdade Federal de Ciências
Médicas de Porto Alegre
I, Título

Unitermos:

1. Criptococose,
2. *Cryptococcus neoformans*,
3. variedade,
4. sorotipos A, B, C, D,
5. *C. gattii*,
6. *Filobasidiella neoformans*,
7. *F. bacillispora*.

DEDICATÓRIA

Ao
Dr. Alberto Thomaz LONDERO,
mestre e inspirador.

NÓTULA HISTÓRICA

Comentário sobre achados históricos

Ano	Autor	Comentário
1894	BUSSE	Patologista, isolamento da levedura (<i>Saccharomyces</i>).
1895	BUSCHKE	Cirurgião, relata separadamente o mesmo caso.
1895	SANFELICE	Levedura encapsulada (<i>S. neoformans</i>). Infecção experimental.
1901	VUILLEMIN	Ausência de ascósporos. Transferência para o gênero <i>Cryptococcus</i> .
1955	EMMONS	Fonte saprofítica do <i>C. neoformans</i> - pombo (<i>Columba livia</i>).
1955	BAKER	Lesão regressiva (complexo primário pulmonar).
1956	LITTMAN	Publicação do livro "Cryptococcosis".
1968	WILSON	Confirmação de quatro sorotipos (de A e D).
1970	LODDER	Prioridade do nome <i>Cryptococcus neoformans</i> .
1970	VANBREUSEGHEM	<i>Cryptococcus neoformans</i> var. <i>gattii</i> .
1976	KWON-CHUNG	Morfogênese da <i>Filobasidiella neoformans</i> .
1982	KWON-CHUNG	<i>F. neoformans</i> var. <i>neoformans</i> e <i>F. neoformans</i> var. <i>bacillispora</i>
1990	ELLIS	Fonte saprofítica do <i>C. n.</i> var. <i>gattii</i> - eucalipto (<i>Eucalyptus camaldulensis</i>).
1992	MANTOVANI	Correlação do polissacarídeo capsular com patogenia.

AGRADECIMENTOS

Ao Dr. ALBERTO THOMAZ LONDERO (Universidade Federal de Santa Maria, UFSM), mestre permanente, desde a graduação, a quem devo minha formação no paradigma micológico.

Ao Dr. JOHN E. BENNETT, M.D. (Head, Clinical Mycology Section, Laboratory of Clinical Investigation, National Institute of Health, Bethesda, Maryland, USA), pela identificação das variedades e dos sorotipos dos *Cryptococcus neoformans*

Ao Dr. LEO KAUFMAN, Ph. D. (Assistant Chief, Mycotic Diseases Branch, National Center for Infectious Diseases, Center for Disease Control and Prevention (CDC), Atlanta, Georgia, USA) pela avaliação coromicológica dos casos.

Ao Dr. NELSON DA SILVA PORTO (Diretor do Pavilhão Pereira Filho, Santa Casa, Porto Alegre), pelas consultorias radiológicas e pelas biópsias pulmonares transcutâneas.

Ao Dr. JOSÉ DE JESUS CAMARGO (Chefe da Cirurgia Torácica, Pavilhão Pereira Filho, Santa Casa), pelo material cirúrgico.

A Dra. MARIA CRISTINA BASSANESI (Serviço de Micologia, Instituto de Pesquisas Biológicas, Secretaria da Saúde e do Meio Ambiente, RS), pela colaboração na investigação micológica.

Ao Dr. GERALDO R. GEYER (Laboratório Geyer, Hospital Ernesto Dorneles, Porto Alegre), pela realização dos estudos anatomopatológicos e macrofotografias de peças cirúrgicas.

À Dra. MARIA ISABEL EDELWEIS (Chefe do Laboratório de Patologia, Hospital de Clínicas), pelo material de autópsia de pacientes com SIDA.

Aos Drs. BRENO RIEGEL SANTOS e MARINEIDE MELO ROCHA (Controle de Infecção, Hospital Conceição), pelo encaminhamento de materiais clínicos e informações sobre pacientes com SIDA.

Ao Dr. MATHIAS KRONFELD (Chefe do Serviço de SIDA, Hospital de Clínicas), pelo acesso aos prontuários de pacientes com SIDA.

As orientandas CLENISE C. MACHADO, CLÁUDIA LÚCIA HORN, ISABELLA WOLFFENBUTTEL (Bolsistas do CNPq) e ROSECLER MALLMANN (Bolsista da FAPERGS), pelo trabalho em conjunto.

À Dra. ISABEL CRISTINA DE OLIVEIRA NETTO (Aluna de pós-graduação, Doutorado em Pneumologia, UFRGS), pelo incansável auxílio na recuperação de informações clínicas nos prontuários médicos.

À equipe administrativa da Santa Casa, Drs. JOÃO POLANCZYK (Diretor Geral) e JACQUES BACALTCHUK (Diretor Médico), bem como seu Diretor Administrativo, OLÍMPIO DALMAGRO, pelo apoio e incentivo.

Aos colegas do Instituto de Pesquisas e Diagnóstico (IPD - Santa Casa), na pessoa de sua administradora ANE MARIA GIEHL, bem como à equipe do Laboratório de Micologia, especialmente à ELIANE WURDIO ROESCH, pela realização da soromicologia e FLÁVIO DE MATTOS OLIVEIRA, pela digitação dos originais.

Ao Dr. EDEGAR WAGNER (Universidade Federal do Rio Grande do Sul, UFRGS), pelo trabalho estatístico.

Aos Drs. MÁRIO B. WAGNER (Universidade Federal do Rio Grande do Sul), CEZAR G. VICTÓRIA (Departamento de Medicina Social, Faculdade de Medicina, Universidade Federal de Pelotas) e JOSÉ ROBERTO GOLDIM (Grupo de Pesquisa e Pós-Graduação, Hospital de Clínicas de Porto Alegre), pelas consultorias em epidemiologia clínica.

Ao Sr. ANTENOR GIGOSKI (Biblioteca da Faculdade de Medicina, UFRGS), pelo auxílio na busca de referências bibliográficas.

Ao Conselho Nacional de Desenvolvimento Científico e Tecnológico (CNPq), pela concessão de bolsas de iniciação científica (Processos 804782/86-5, 820504/88-2, 886129/90-5) e de pesquisa (Processo 301624/79-8).

À Fundação de Amparo a Pesquisa do Rio Grande do Sul (FAPERGS), pela concessão de bolsa de iniciação científica (Processo 90.2316.0) e de auxílio à pesquisa (Processo 91.00278.8).

RESUMO

No período de 1980-1990 foram estudados sessenta casos de criptococose. Esses casos foram separados em dois grupos: *C. neoformans* var. *neoformans* (52 casos, 87%) e *C. neoformans* var. *gattii* (8 casos, 13%).

O estudo comparativo desses dois grupos mostrou diferenças importantes quanto a fatores predisponentes, apresentação clínica e resposta terapêutica.

A criptococose por *C. neoformans* var. *neoformans* caracterizou-se por ocorrer no paciente imunodeprimido (Razão de Chances = 29,4 ; $p = 0,0003$), ser generalizada, não responder ao tratamento e ter curso fatal (RC = 8,91; $p = 0,01$). A criptococose por *C. neoformans* var. *gattii*, por outro lado, ocorreu no paciente hígido, teve manifestação pulmonar exuberante e cursou com bom prognóstico.

SUMMARY

In the period of 1980-1990, sixty cases of cryptococcosis distinguished in two groups were studied: *C. neoformans* var. *neoformans* (52 cases, 87%) and *C. neoformans* var. *gattii* (8 cases, 13%).

The comparative study of these two groups showed remarkable differences concerning predisposing factors, clinical presentation, and response to therapy.

Cryptococcosis due to *C. neoformans* var. *neoformans* was characterized by its occurrence in an immunosuppressed patient (Odds Ratio = 29,4 ; $p = 0,0003$), to be a generalized infection, to present poor response to therapy and to have a fatal outcome (OR = 8,31 ; $p = 0,01$). On the other hand, cryptococcosis due to *C. neoformans* var. *gattii* occurs in nonimmunosuppressed patient, exuberant pulmonary manifestations and to have good prognosis.

SUMÁRIO

Lista de acrônimos e abreviações	XII
Relação de tabelas e figuras	XIII
Introdução	1
Objetivos	6
1. Material e métodos	7
2. Casuística	14
3. Resultados	35
3.1. Características clínico-epidemiológicas	35
3.2. Doenças predisponentes	37
3.3. Avaliação micológica	38
3.4. Soromicologia	41
3.5. Tratamento	42
3.6. Evolução	43
4. Casos representativos	45
5. Literatura	66
5.1. Aspectos ecológicos	66
5.2. Aspectos epidemiológicos	69
5.3. Aspectos terapêuticos e prognósticos	71
5.4. Criptococose na SIDA	77
5.5. Medidas preventivas	81
6. Discussão	82
Conclusões	85
Referências bibliográficas	86

Lista de acrônimos e abreviações.

BAAR: bacilo álcool-ácido resistente.

CDC: Center for Disease Control, Atlanta, GA, USA.

CL: coeficiente de letalidade.

C. n.: *Cryptococcus neoformans*.

DP: desvio padrão.

H & E: hematoxilina-eosina.

LCR: líquido cefaloraquidiano.

LES: lúpus eritematoso sistêmico.

MSG: Mycoses Study Group.

N: número.

nf: não feito.

NIH: National Institute of Allergy and Infectious Diseases.

OR: odds ratio.

PC: produto cruzado.

RC: razão de chances.

SIDA/AIDS: síndrome da imunodeficiência adquirida.

SNC: sistema nervoso central.

var: variedade.

VIH/HIV: vírus da imunodeficiência humana.

Relação de tabelas e figuras

Tabela 1: <i>C. neoformans</i> - tamanho relativo e forma de propágulos potencialmente infectantes	3
Tabela 2: achados clínico-epidemiológicos	36
Tabela 3: doenças predisponentes	37
Tabela 4: criptococose - localização das lesões	39
Tabela 5: exame do LCR, escarro e urina	40
Tabela 6: pesquisa de antígenos pela prova do látex	41
Tabela 7: tratamentos utilizados	42
Tabela 8: evolução apresentada	43
Tabela 9: coeficiente de letalidade, em um ano	44
Tabela 10: prevalência de criptococose e SIDA	77
Figura 1: LCR, <i>C. neoformans</i> , com e sem brotamento	2
Figura 2: caso 1, meninge com aspecto gelatinoso	48
Figura 3: caso 1, nódulos pulmonares: gelatinoso (criptococose); granulomatoso (tuberculose)	48

Figura 4: caso 5, urina, <i>C. n.</i> var. neoformans	52
Figura 5: caso 5, rins de aparência normal	52
Figura 6: caso 5, rim, raros elementos fúngicos, H&E	54
Figura 7: caso 5, rim, elementos fúngicos pequenos, restritos a túbulos da medular, prata	54
Figura 8: <i>C. n.</i> var. gattii lesões pediculadas, tuberosas (caso 53)	56
Figura 9: caso 53, lesão pulmonar tumefaciente	57
Figura 10: caso 53, escarro de aspecto gelatinoso	59
Figura 11: escarro, <i>C. n.</i> var. gattii , potassa com tinta ...	59
Figura 12: <i>C. n.</i> var. gattii , regressão das lesões (caso 53)	62
Figura 13: caso 55, nódulo pulmonar gelatinoso, <i>C. n.</i> var gattii	64
Figura 14: ecologia do <i>Cryptococcus neoformans</i>	68

INTRODUÇÃO

Criptococose é a infecção causada por *Cryptococcus neoformans* (SANFELICE) VUILLEMIN, 1901, que tudo indica é a única espécie patogênica do gênero *Cryptococcus* (KWON-CHUNG & BENNETT, 1992a). Nos tecidos do hospedeiro o fungo apresenta-se como levedura encapsulada, fato que o torna único entre os fungos patogênicos (BANCROFT, ROCKETT & COLLINS, 1992). É observado com ou sem brotamento, mas pode ser visto em multibrotante (Fig. 1), pobremente encapsulado (BOTTONNE et al., 1986; BOTTONNE & WORMSER, 1986), sem cápsula (SEVERO et al., 1981; CAPONE et al., 1986) ou como pseudohifa (NEILSON, FROMTLING & BLUMER, 1981).

A infecção se origina, por via inalatória, provavelmente por intermédio de basidiosporos e ou levedura dessecada (Tabela 1). Uma vez que estes propágulos fúngicos têm as dimensões necessárias para a deposição alveolar pulmonar (COHEN, 1982; COHEN, PERFECT & DURACK, 1982) e são patogênicos (ZIMMER, HEMPEL & GOODMAN, 1984).

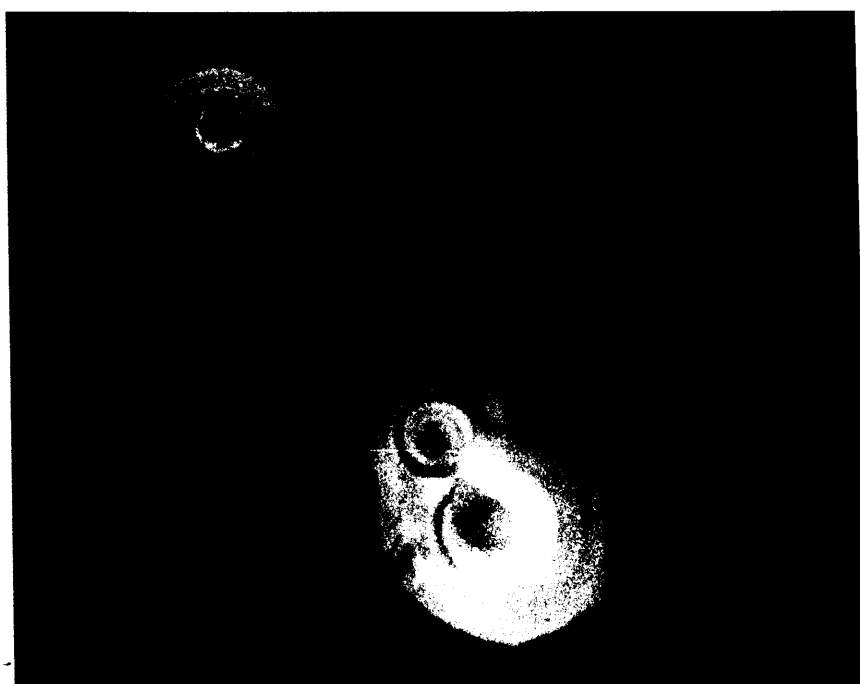

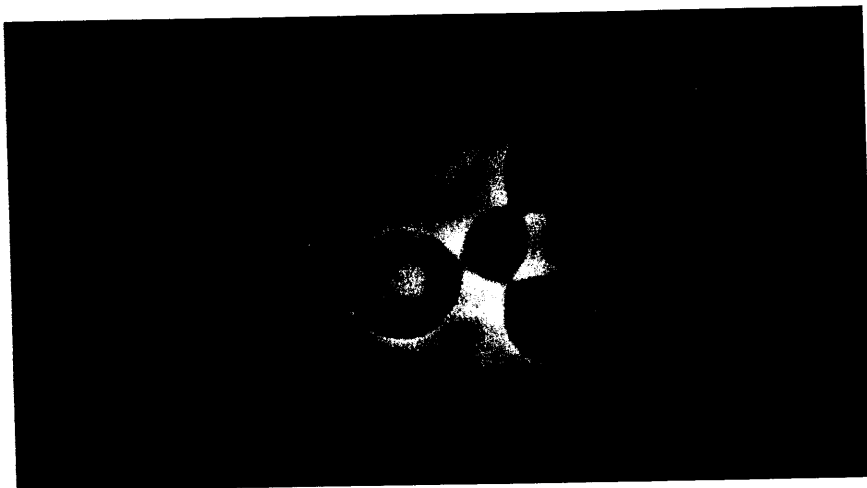


Figura 1: LCR, *C. neoformans* com e sem brotamento .

Tabela 1: *C. neoformans* - tamanho relativo e forma de propágulos potencialmente infectantes

Propágulo	Forma	Tamanho
Levedura encapsulada (ambas variedades)	Globosa a oval	3 - 8 um
Levedura dessecada em fezes de pombos	Globosa a oval	< 2 um
Basidiosporos da var. neoformans	Esférica, elíptica ou cilíndrica, parede rugosa	1,8 - 3 x 2,5 um
Basidiosporos da var. gattii	Bacilar, parede lisa	1 - 1,8 x 3-8 um

ELLIS & PFEIFFER, 1992b.

Outra característica importante da micose é o tropismo pelo sistema nervoso central (FETTER, KLINTWORTH & HENDRY, 1967). Esta preferência atribui-se a concentração ótima de nutrientes (tiamina, ácido glutâmico, glutamina, carboidratos, minerais) assimiláveis pelo fungo, existentes no líquido cefalorraquidiano (LITTMAN & ZIMMERMAN, 1956; LITTMAN, 1959; LITTMAN & WALTER, 1968).

O polissacarídeo capsular foi o componente mais estudado no *C. neoformans* (HALL, MALUF & BLACSTOCK, 1984). Com base na especificidade antigênica do polissacarídeo capsular, foram descritos quatro sorotipos do fungo (de A a D), (WILSON, BENNETT & BAILEY, 1968). Cepas dos sorotipos A e D diferem morfológica e bioquimicamente das B e C (BENNETT, KWON-CHUNG & THEODORE, 1978), o que ocasionou as duas variedades do fungo: *C. neoformans* var. *neoformans* e *C. neoformans* var. *gattii* (KWON-CHUNG, POLACHECK & BENNETT, 1982), respectivamente. Estas são ditas variedades anamórficas (assexuadas), e correspondem às duas variedades teleomórfo (sexuadas): *Filobasidiella neoformans* var. *neoformans* (teleomórfo de *C. neoformans* var. *neoformans*) e *F. neoformans* var. *bacillispora* (teleomórfo de *C. neoformans* var. *gattii*) (KWON-CHUNG & BENNETT, 1992a).

Os diferentes determinantes antigênicos do polissacarídeo capsular, traduzido pelos quatro sorotipos (BANCROFT, ROCKETT & COLLINS, 1992) tem repercussão na relação parasita - hospedeiro (MANTOVANI et al., 1992) e são responsáveis por: diminuição da fagositose (BULMER & SANS, 1967; KOZEL, 1993); dificultar a ligação célula fagocítica e elemento fúngico intacto (McGAW & KOZEL, 1979; KOZEL, 1993); supressão da resposta humoral (FROKTLING & SHADONY, 1982; SUDSTROM & CHERNIAK, 1992); supressão da resposta imune mediada por células através de indução específica de células T supressoras (MURPHY, 1989; KOZEL, 1993).

Tendo em vista esses fatos e pelo estudo transversal, em série de 60 casos clínicos de criptococose, observados num período de 10 anos, será testada a hipótese de que *C. neoformans* var. *neoformans* e *C. neoformans* var. *gattii* produzam duas entidades clínicas.

OBJETIVOS

Objetivo geral

Comparar do ponto de vista clínico-laboratorial casos de criptococose por *C. neoformans* var. *neoformans* e *C. neoformans* var. *gattii*.

Objetivos específicos

1. Comparação entre as variedades *gattii* e *neoformans* quanto a aspectos:
 - 1.1. ecológicos;
 - 1.2. epidemiológicos;
 - 1.3. terapêuticos e prognósticos;
 - 1.4. preventivos.
2. Delinear uma visão geral da criptococose na SIDA.

i. Material e métodos

Local de trabalho

Os materiais clínicos foram processados, na sua maioria, no Serviço de Micologia, Instituto de Pesquisas Biológicas, Secretária da Saúde e do Meio Ambiente, RS, no período de 1980 - 1990. A última fase do trabalho foi desenvolvida no Laboratório de Micologia do IPB - Santa Casa. Estes eram provenientes de diferentes serviços médicos de Porto Alegre, de maneira especial do Hospital Conceição, Hospital de Clínicas (maioria dos casos de autópsia em SIDA) e Santa Casa de Misericórdia. Devido a falta de padronização diagnóstica as doenças associadas, principalmente infecções oportunisticas na SIDA, não foram tabuladas.

Delineamento do estudo

O estudo realizado caracteriza-se como sendo transversal.

O critério de inclusão foi a disponibilidade da variedade e sorotipo do *C. neoformans*, isolado a partir de material clínico do paciente.

Ficha clínica

De cada paciente foi preenchido uma ficha clínica mínima:

1. Identificação: iniciais, idade, sexo, cor;
2. Doença predisponente;
3. Manifestações clínicas, que foram agrupadas em sistêmicas, neurológicas e pulmonares. Outras manifestações foram especificadas.
4. Avaliação micológica: foram tabulados os dados de exame microscópico direto e cultivo de líquido, urina e escarro, por serem mais frequentemente praticados;
5. Soromicologia: foi relatado seu valor inicial, no momento do diagnóstico, tanto do líquido como do soro;
6. Tratamento: foram mencionados as modalidades cirúrgicas e com drogas antifúngicas. Estas tiveram menção ao grupo farmacológico. O sinal (+) entre duas drogas significa que foram utilizadas simultaneamente;
7. Evolução: houve particular cuidado em saber o seguimento no primeiro ano após o diagnóstico. Em caso de óbito foi mencionado a realização de autópsia. Quando esta foi confirmada como criptococose foram mencionados os órgãos em que o fungo estava presente.

Microscopia

Os espécimes clínicos foram submetidos a exame microscópico da seguinte maneira:

- líquido: prévia centrifugação e adição de nigrosina a 10% ao sedimento.

Citocentrifugação e coloração pela prata (GROCCOTT, 1955);

- escarro, secreções e fragmentos de tecidos: exame direto em potassa a 10% acrescida de tinta (Parker azul escuro, na proporção de 4:1);

- urina: centrifugação e adição de potassa com tinta ao sedimento urinário;

- fragmentos de tecido: inclusão em parafina e confecção de cortes, que foram coradas pelas técnicas de hematoxilina-eosina, impregnação argêntea e, eventualmente, mucicarmin Mayer (LACAZ, PORTO & MARTINS, 1991).

Isolamento em cultivo

Espécimes supostamente estéreis, como o líquido, foram cultivados em meios de Sabouraud glicose a 2% ágar, precedido de centrifugação. Materiais contaminados (escarro, sedimento de urina centrifugada) foram semeados em Sabouraud contendo cloranfenicol. Os tubos de cultivo foram incubados em duas temperaturas (25 e 35°C).

Tiragem diagnóstica

Dois tipos de meios de cultivo foram utilizados como triagem diagnóstica das colônias leveduriformes: meios contendo uréia (SEELIGER, 1956) e em meios contendo ácido cafeico (HOPFER & BLANK, 1975). A identificação foi baseada na hidrólise da uréia, observada pela modificação da cor do meio devido a modificação do pH, e na produção de fenoloxidase, que confere cor escura às colônias, devido a produção de pigmentos tipo melanina.

Patogenicidade

Em cepas provenientes do cultivo de escarro foi praticado o teste de patogenicidade - inoculação por via intracerebral em camundongos (LITTMAN & ZIMMERMAN, 1956).

Variedade e sorotipo

As cepas de *C. neoformans* foram enviadas ao Dr. JHON E. BENNETT (Head, Clinical Mycology Section, Laboratory of Clinical Investigation, National Institute of Health, Bethesda, Maryland, USA), que identificou a variedade e o sorotipo, através do meio canavalina-glicina-azul de bromotimol (KWON-CHUNG, POLACHEK & BENNETT, 1982) e de teste de agutinação específico, respectivamente.

Soromicologia

Na primeira metade da casuística, líquido e soro dos pacientes foram enviados ao Dr. LEO KAUFMAN (Assistant Chief, Mycotic Diseases Branch, National Center for Infectious Diseases, Center for Disease Control and Prevention (CDC), Atlanta, Georgia, USA), que realizou a pesquisa de antígenos capsulares, pelo teste da aglutinação de partículas de látex (BLOOMFIELD et al., 1963). Posteriormente, a técnica (Latex Crypto Antigen System, Immuno-Mycologics, Inc., Norman, OK, USA) foi implantada em nosso laboratório (IPD - Santa Casa).

Estatística

A comparação fatores em estudo foi feita utilizando-se razão de chances, aceita universalmente como medida de risco relativo, que advém de derivação matemática, chamada de produto cruzado (FLETCHER et al., 1982).

		Criptococose			
		neoformans		gattii	
Fator em estudo	Sim	a	b		
	Não	c	d		

Razão de chances (RC) = Produto cruzado (PC)

$$RC = \frac{a/c}{b/d} = PC = \frac{a \times d}{b \times c}$$

A significância estatística das razões de chances foi medida pelo teste do qui-quadrado (SIEGEL, 1956). A idade foi comparada nos dois grupos através do teste de STUDENT prova amostras independentes (ZAR, 1974).

Coeficiente de letalidade

Para os dois grupos foi calculado o coeficiente de letalidade (CL), em um ano, pra avaliar a gravidade de doença.

$$CL = \frac{\text{número de óbitos}}{\text{número de casos}} \times 100$$

Casos representativos

Dois pacientes infectados por *C. neoformans* var. *neoformans* e dois por *C. neoformans* var. *gattii* serão relatados integralmente em Casos representativos.

2. Casuística

Grupo I: 52 pacientes com criptococose por *C. neoformans*, var. *neoformans*. Em 51 deles por sorotipo A e, em um paciente, por sorotipo D.

Caso 01 - JS, 66 anos, masculino, branco

Doença predisponente: nenhuma

Manifestações: sistêmicas, neurológicas e pulmonares

Micologia:

Material	LCR	Urina	Escarro
Exame direto	+	nf	-
Cultivo	+	nf	-

Soromicologia:

Material	LCR	Soro
Antígenos	nf	nf

Tratamento: anfotericina B + 5-fluocitosina

Evolução: óbito

Autópsia: lesões no SNC, pulmão e rim

Caso 02 - MTL, 21 anos, feminina, branca

Doença predisponente: LES, corticoterapia

Manifestações: sistêmicas e neurológicas

Micologia:

Material	LCR	Urina	Escarro
Exame direto	+	-	-
Cultivo	+	-	-

Soromicologia:

Material	LCR	Soro
Antígenos	1:2048	1:512

Tratamento: anfotericina B + 5-fluocitosina

Evolução: óbito

Caso 03 - SP, 22 anos, feminina, branca

Doença predisponente: diabetes melito

Manifestações: neurológicas

Micologia:

Material	LCR	Urina	Escarro
Exame direto	-	-	nf
Cultivo	+	-	nf

Soromicologia

Material	LCR	Soro
Antígenos	1:32	1:2

Tratamento: anfotericina B + 5-fluocitosina

Evolução: cura

Caso 04 - RERO, 50 anos, masculino, branco

Doença predisponente: linfoma

Manifestações: sistêmicas e neurológicas

Micologia:

Material	LCR	Urina	Escarro
Exame direto	-	nf	nf
Cultivo	+	nf	nf

Soromicologia:

Material	LCR	Soro
Antígenos	1:4	1:32

Tratamento: anfotericina B + 5-fluocitosina

Evolução: cura

Caso 05 - IMSS, 37 anos, feminina, preta

Doença predisponente: nenhuma

Manifestações: sistêmicas e neurológicas

Micologia:

Material	LCR	Urina	Escarro
Exame direto	+	+	nf
Cultivo	+	+	nf

Soromicologia:

Material	LCR	Soro
Antígenos	1:4096	1:2048

Tratamento: anfotericina B

Evolução: óbito

Autópsia: lesões no SNC, rim e baço

Caso 06 - CSF, 42 anos, masculino, branco

Doença predisponente: carcinoma

Manifestações: sistêmicas e neurológicas

Micologia:

Material	LCR	Urina	Escarro
Exame direto	+	-	nf
Cultivo	+	-	nf

Soromicologia:

Material	LCR	Soro
Antígenos	1:8192	1:2048

Tratamento: anfotericina B

Evolução: cura

Caso 07 - CM, 37 anos, masculino, branco

Doença predisponente: Transplante renal

Manifestações: assintomático

Micologia:

Material	LCR	Urina	Escarro
Exame direto	-	+	nf
Cultivo	+	+	nf

Soromicologia:

Material	LCR	Soro
Antígenos	1:4	1:8

Histopatologia: pulmão +

Tratamento: anfotericina B + 5-flucitosina

Evolução: cura

Caso 08 - JJS, 28 anos, masculino, branco

Doença predisponente: SIDA

Manifestações: sistêmicas e pulmonares

Micologia:

Material	LCR	Urina	Escarro
Exame direto	+	-	nf
Cultivo	+	+	nf

Soromicologia:

Material	LCR	Soro
Antígenos	1:2048	nf

Tratamento: anfotericina B e cetoconazol

Evolução: óbito

Caso 09 - MAT, 47 anos, masculino, branco

Doença predisponente: nenhuma

Manifestações: sistêmicas e neurológicas

Micologia:

Material	LCR	Urina	Escarro
Exame direto	-	nf	nf
Cultivo	+	nf	nf

Soromicologia:

Material	LCR	Soro
Antígenos	1:256	1:32

Tratamento: anfotericina B + 5-fluocitosina

Evolução: cura

Caso 10 - ZD, 53 anos, masculino, branco
 Doença predisponente: sarcoidose, corticoterapia
 Manifestações: sistêmicas e neurológicas

Micologia:

Material	LCR	Urina	Escarro
Exame direto	+	+	+
Cultivo	+	+	+

Soromicologia:

Material	LCR	Soro
Antígenos	1:4096	1:1024

Histopatologia: pulmão +

Tratamento: anfotericina B

Evolução: óbito

Caso 11 - JRS, 30 anos, feminina, branca
 Doença predisponente: LES, corticoterapia
 Manifestações: sistêmicas e pulmonares

Micologia:

Material	LCR	Urina	Escarro
Exame direto	nf	nf	nf
Cultivo	nf	nf	nf

Soromicologia:

Material	LCR	Soro
Antígenos	nf	nf

Tratamento: nenhum

Evolução: óbito

Autópsia: pulmão - achado ocasional

Caso 12 - IR, 47 anos, feminina, branca

Doença predisponente: nenhuma

Manifestações: neurológicas

Micologia:

Material	LCR	Urina	Escarro
Exame direto	-	nf	nf
Cultivo	+	nf	nf

Soromicologia:

Material	LCR	Soro
Antígenos	1:256	1:256

Tratamento: anfotericina B + 5-fluocitosina

Evolução: cura

Caso 13 - UP, 37 anos, masculino, branco

Doença predisponente: linfadenopatia angiomioblástica

Manifestações: neurológicas

Micologia:

Material	LCR	Urina	Escarro
Exame direto	-	+	nf
Cultivo	+	+	nf

Soromicologia:

Material	LCR	Soro
Antígenos	1:512	1:64

Tratamento: anfotericina B

Evolução: cura

Caso 14 - EMB, 12 anos, masculino, branco

Doença predisponente: transplante renal

Manifestações: neurológicas

Micologia:

Material	LCR	Urina	Escarro
Exame direto	-	nf	nf
Cultivo	+	nf	nf

Soromicologia:

Material	LCR	Soro
Antígenos	-	1:8

Histopatologia: peritônio +

Tratamento: anfotericina B

Evolução: ignorada

Caso 15 - SH, 31 anos, masculino, branco

Doença predisponente: SIDA

Manifestações: sistêmicas e neurológicas

Micologia:

Material	LCR	Urina	Escarro
Exame direto	+	-	nf
Cultivo	+	+	nf

Soromicologia:

Material	LCR	Soro
Antígenos	1:4096	1:512

Tratamento: anfotericina B

Evolução: óbito

Caso 16 - IFG, 61 anos, masculino, branco

Doença predisponente: nenhuma

Manifestações: neurológicas

Micologia:

Material	LCR	Urina	Escarro
Exame direto	-	-	nf
Cultivo	+	-	nf

Soromicologia:

Material	LCR	Soro
Antígenos	1:16	1:4

Tratamento: anfotericina B + 5-fluocitosina

Evolução: ignorada

Caso 17 - ZNC, 57 anos, feminino, branca

Doença predisponente: nenhuma

Manifestações: sistêmicas, pulmonares e ósseas

Micologia:

Material	LCR	Urina	Escarro
Exame direto	nf	nf	nf
Cultivo	nf	nf	nf

Soromicologia:

Material	LCR	Soro
Antígenos	nf	-

Histopatologia: vértebra +

Tratamento: anfotericina B + 5-fluocitosina

Evolução: óbito

Caso 18 - SB, 26 anos, feminina, branca

Doença predisponente: SIDA

Manifestações: sistêmicas, neurológicas e pulmonares

Micologia:

Material	LCR	Urina	Escarro
Exame direto	+	nf	nf
Cultivo	+	nf	nf

Soromicologia:

Material	LCR	Soro
Antígenos	nf	nf

Tratamento: anfotericina B

Evolução: óbito

Caso 19 - JLT, 35 anos, masculino, branca

Doença predisponente: SIDA

Manifestações: sistêmicas e neurológicas

Micologia:

Material	LCR	Urina	Escarro
Exame direto	+	nf	nf
Cultivo	+	nf	nf

Soromicologia:

Material	LCR	Soro
Antígenos	nf	nf

Tratamento: anfotericina B, cetoconazol

Evolução: óbito

Caso 20 - FD, 65 anos, masculino, branco

Doença predisponente: diabete mérito

Manifestações: pulmonares

Micologia:

Material	LCR	Urina	Escarro
Exame direto	nf	nf	nf
Cultivo	nf	nf	nf

Soromicologia:

Material	LCR	Soro
Antígenos	nf	nf

Histopatologia: pulmão +

Tratamento: cetoconazol

Evolução: cura

Caso 21 - CFS, 33 anos, masculino, branco

Doença predisponente: SIDA

Manifestações: neurológicas e pulmonares

Micologia:

Material	LCR	Urina	Escarro
Exame direto	+	nf	nf
Cultivo	+	nf	nf

Soromicologia:

Material	LCR	Soro
Antígenos	nf	1:1024

Tratamento: anfotericina B + 5-fluocitosina

Evolução: óbito

Caso 22 - ACZH, 50 anos, masculino, branco
 Doença predisponente: transplante renal
 Manifestações: sistêmicas, neurológicas e pulmonares

Micologia:

Material	LCR	Urina	Escarro
Exame direto	nf	nf	nf
Cultivo	nf	nf	nf

Soromicologia:

Material	LCR	Soro
Antígenos	nf	nf

Histopatologia: pulmão +
 Tratamento: cetoconazol, 5-fluocitosina
 Evolução: cura

Caso 23 - PM, 56 anos, masculino, branco
 Doença predisponente: leucemia
 Manifestações: neurológicas

Micologia:

Material	LCR	Urina	Escarro
Exame direto	+	-	-
Cultivo	+	-	-

Soromicologia:

Material	LCR	Soro
Antígenos	1:128	nf

Tratamento: anfotericina B + 5-fluocitosina
 Evolução: óbito

Caso 24 - MAPP, 61 anos, feminina, branca
 Doença predisponente: linfoma
 Manifestações: sistêmicas e neurológicas

Micologia:

Material	LCR	Urina	Escarro
Exame direto	-	nf	nf
Cultivo	+	nf	nf

Soromicologia:

Material	LCR	Soro
Antígenos	nf	nf

Tratamento: anfotericina B + 5-fluocitosina
 Evolução: cura

Caso 25 - FB, 31 anos, masculino, branco

Doença predisponente: SIDA

Manifestações: neurológicas

Micologia:

Material	LCR	Urina	Escarro
Exame direto	-	nf	nf
Cultivo	+	nf	nf

Soromicologia:

Material	LCR	Soro
Antígenos	nf	nf

Tratamento: anfotericina B + 5-fluocitosina

Evolução: óbito

Caso 26 - DMF, 12 anos, masculino, branco

Doença predisponente: nenhuma

Manifestações: neurológicas

Micologia:

Material	LCR	Urina	Escarro
Exame direto	+	nf	nf
Cultivo	+	nf	nf

Soromicologia:

Material	LCR	Soro
Antígenos	nf	1:4096

Tratamento: anfotericina B + 5-fluocitosina

Evolução: ignorada

Caso 27 - AS, 55 anos, masculino, branco

Doença predisponente: nenhuma

Manifestações: neurológicas

Micologia:

Material	LCR	Urina	Escarro
Exame direto	+	+	nf
Cultivo	+	+	nf

Soromicologia:

Material	LCR	Soro
Antígenos	1:4096	1:4096

Tratamento: anfotericina B + 5-fluocitosina

Evolução: óbito

Caso 28 - LSF, 38 anos, masculino, branco

Doença predisponente: SIDA

Manifestações: sistêmicas e neurológicas

Micologia:

Material	LCR	Urina	Escarro
Exame direto	+	+	nf
Cultivo	+	+	nf

Seromicrologia:

Material	LCR	Soro
Antígenos	1:10000	1:2500

Tratamento: anfotericina B + 5-fluocitosina

Evolução: óbito

Caso 29 - FGF, 66 anos, masculino, branco

Doença predisponente: linfoma

Manifestações: sistêmicas e neurológicas

Micologia:

Material	LCR	Urina	Escarro
Exame direto	-	nf	nf
Cultivo	+	nf	nf

Seromicrologia:

Material	LCR	Soro
Antígenos	1.5	nf

Tratamento: anfotericina B

Evolução: cura

Caso 30 - CRVS, 28 anos, masculino, preto

Doença predisponente: SIDA

Manifestações: sistêmicas, neurológicas e pulmonares

Micologia:

Material	LCR	Urina	Escarro
Exame direto	+	nf	nf
Cultivo	+	nf	nf

Seromicrologia:

Material	LCR	Soro
Antígenos	nf	1:1024

Tratamento: anfotericina B + 5-fluocitosina

Evolução: óbito

Caso 31 - VCS, 32 anos, masculino, branco

Doença predisponente: nenhuma

Manifestações: sistêmicas e neurológicas

Micologia:

Material	LCR	Urina	Escarro
Exame direto	+	-	nf
Cultivo	+	-	nf

Soromicologia:

Material	LCR	Soro
Antígenos	1:500	1:100

Tratamento: anfotericina B + 5-fluocitosina

Evolução: cura

Caso 32 - MEB, 39 anos, feminina, branca

Doença predisponente: LES, corticoterapia

Manifestações: neurológicas

Micologia:

Material	LCR	Urina	Escarro
Exame direto	-	nf	nf
Cultivo	+	nf	nf

Soromicologia:

Material	LCR	Soro
Antígenos	nf	nf

Tratamento: anfotericina B

Evolução: cura

Caso 33 - NMS, 33 anos, masculino, branco

Doença predisponente: SIDA

Manifestações: neurológicas

Micologia:

Material	LCR	Urina	Escarro
Exame direto	-	nf	nf
Cultivo	+	nf	nf

Soromicologia:

Material	LCR	Soro
Antígenos	nf	nf

Tratamento: anfotericina B + 5-fluocitosina

Evolução: óbito

Caso 34 - CF, 22 anos, masculino, branco

Doença predisponente: SIDA

Manifestações: sistêmicas e neurológicas

Micologia:

Material	LCR	Urina	Escarro
Exame direto	+	nf	nf
Cultivo	+	nf	nf

Soromicologia:

Material	LCR	Soro
Antígenos	1:800	1:80000

Tratamento: anfotericina B + 5-fluocitosina

Evolução: óbito

Caso 35 - LA, 51 anos, masculino, branco

Doença predisponente: transplante renal

Manifestações: sistêmicas e neurológicas

Micologia:

Material	LCR	Urina	Escarro
Exame direto	-	-	nf
Cultivo	+	-	nf

Soromicologia:

Material	LCR	Soro
Antígenos	nf	nf

Tratamento: anfotericina B + 5-fluocitosina

Evolução: óbito

Caso 36 - JF, 35 anos, masculino, branco

Doença predisponente: SIDA

Manifestações: sistêmicas e neurológicas

Micologia:

Material	LCR	Urina	Escarro
Exame direto	+	nf	nf
Cultivo	+	nf	nf

Soromicologia:

Material	LCR	Soro
Antígenos	nf	nf

Tratamento: anfotericina B

Evolução: óbito

Caso 37 - ERC, 33 anos, masculino, branco

Doença predisponente: SIDA

Manifestações: sistêmicas e neurológicas

Micologia:

Material	LCR	Urina	Escarro
Exame direto	+	nf	nf
Cultivo	+	nf	nf

Soromicologia:

Material	LCR	Soro
Antígenos	nf	nf

Tratamento: anfotericina B + 5-fluocitosina

Evolução: óbito

Caso 38 - CLVC, 23 anos, masculino, preto

Doença predisponente: SIDA

Manifestações: sistêmicas, neurológicas e pulmonares

Micologia:

Material	LCR	Urina	Escarro
Exame direto	+	nf	nf
Cultivo	+	nf	nf

Soromicologia:

Material	LCR	Soro
Antígenos	nf	nf

Tratamento: anfotericina B

Evolução: óbito

Autópsia: lesões no SNC, pulmão, fígado, baço, medula óssea, linfonodo, supra-renal e pele

Caso 39 - LFF, 39 anos, masculino, preto

Doença predisponente: SIDA

Manifestações: neurológicas

Micologia:

Material	LCR	Urina	Escarro
Exame direto	+	nf	nf
Cultivo	+	nf	nf

Soromicologia:

Material	LCR	Soro
Antígenos	1:1024	nf

Tratamento: anfotericina B + 5-fluocitosina

Evolução: óbito

Caso 40 - JC, 9 anos, masculino, branco
Doença predisponente: SIDA (hemofilia)
Manifestações: sistêmicas e neurológicas

Micologia:

Material	LCR	Urina	Escarro
Exame direto	+	nf	nf
Cultivo	+	nf	nf

Soromicologia:

Material	LCR	Soro
Antígenos	nf	nf

Tratamento: anfotericina B + 5-fluocitosina

Evolução: óbito

Caso 41 - ISS, 44 anos, masculino, preto
Doença predisponente: SIDA

Manifestações: sistêmicas e neurológicas

Micologia:

Material	LCR	Urina	Escarro
Exame direto	+	nf	nf
Cultivo	+	nf	nf

Soromicologia:

Material	LCR	Soro
Antígenos	nf	nf

Tratamento: anfotericina B

Evolução: óbito

Caso 42 - SRT, 23 anos, masculino, branco
Doença predisponente: nenhuma

Manifestações: sistêmicas, neurológicas

Micologia:

Material	LCR	Urina	Escarro
Exame direto	-	nf	nf
Cultivo	+	nf	nf

Soromicologia:

Material	LCR	Soro
Antígenos	nf	nf

Tratamento: nenhum

Evolução: óbito

Material	LCR	Urina	Escarro
Exame direto	nf	nf	nf
Cultivo	nf	nf	nf

Soromicologia:

Material	LCR	Soro
Antígenos	nf	nf

Histopatologia: pulmão +

Tratamento: anfotericina B + 5-fluocitosina, fluconazol

Evolução: óbito

Caso 46 - CASL, 25 anos, masculino, branco

Doença predisponente: SIDA

Manifestações: sistêmicas, neurológicas e pulmonares

Micologia:

Material	LCR	Urina	Escarro
Exame direto	+	nf	nf
Cultivo	+	nf	nf

Soromicologia:

Material	LCR	Soro
Antígenos	nf	nf

Tratamento: anfotericina B

Evolução: óbito

Autópsia: lesão no pulmão

Caso 47 - JCD, 44 anos, masculino, branco

Doença predisponente: SIDA

Manifestações: sistêmicas e neurológicas

Micologia:

Material	LCR	Urina	Escarro
Exame direto	+	-	nf
Cultivo	+	-	nf

Soromicologia:

Material	LCR	Soro
Antígenos	nf	nf

Tratamento: anfotericina B, cetoconazol

Evolução: óbito

Autópsia: lesões no SNC, baço, fígado, tireóide e supra-renal

Caso 48 - AML, 36 anos, masculino, branco

Doença predisponente: SIDA

Manifestações: sistêmicas e pulmonares

Micologia:

Material	LCR	Urina	Escarro
Exame direto	+	nf	nf
Cultivo	+	nf	nf

Soromicologia:

Material	LCR	Soro
Antígenos	nf	nf

Tratamento: anfotericina B, cetoconazol

Evolução: óbito

Caso 49 - DJ, 51 anos, masculino, branco

Doença predisponente: SIDA

Manifestações: sistêmicas e pulmonares

Micologia:

Material	LCR	Urina	Escarro
Exame direto	+	nf	-
Cultivo	+	nf	-

Soromicologia:

Material	LCR	Soro
Antígenos	nf	nf

Tratamento: anfotericina B, fluconazol, cetoconazol

Evolução: óbito

Caso 50 - HJN, 32 anos, masculino, branco

Doença predisponente: SIDA

Manifestações: neurológicas

Micologia:

Material	LCR	Urina	Escarro
Exame direto	-	-	nf
Cultivo	-	+	nf

Soromicologia:

Material	LCR	Soro
Antígenos	nf	nf

Histopatologia: pulmão +

Tratamento: cetoconazol, fluconazol

Evolução: óbito

Caso 51 - LF, 20 anos, masculino, branco

Doença predisponente: SIDA

Manifestações: sistêmicas, neurológicas e pulmonares

Micologia:

Material	LCR	Urina	Escarro
Exame direto	+	nf	nf
Cultivo	+	nf	nf

Soromicologia:

Material	LCR	Soro
Antígenos	nf	nf

Tratamento: anfotericina B + 5-fluocitosina

Evolução: óbito

Caso 52 - DF, 28 anos, masculino, branco

Doença predisponente: SIDA

Manifestações: sistêmicas, neurológicas e pulmonares

Micologia

Material	LCR	Urina	Escarro
Exame direto	+	-	nf
Cultivo	+	+	nf

Soromicologia

Material	LCR	Soro
Antígenos	nf	nf

Tratamento: anfotericina B, cetoconazol

Evolução: óbito

Grupo II: oito pacientes com criptococose por *C. neoformans*.
var. *gattii* sorotipo E

Caso 53 - AAS, 37 anos, masculino, branco

Doença predisponente: nenhuma

Manifestações: sistêmicas, neurológicas, pulmonares e cutâneas

Micologia:

Material	LCR	Urina	Escarro
Exame direto	+	-	+
Cultivo	+	-	+

Soromicologia:

Material	LCR	Soro
Antígenos	1:2048	1:2048

Histopatologia: pele +

Tratamento: anfotericina B + 5-fluocitosina, cirurgia,
cetoconazol

Evolução: recidiva pulmonar, lobectomia, cura

Caso 54 - AL, 45 anos, masculino, branco

Doença predisponente: nenhuma

Manifestações: sistêmicas e pulmonares

Micologia:

Material	LCR	Urina	Escarro
Exame direto	nf	nf	+
Cultivo	nf	nf	+

Soromicologia:

Material	LCR	Soro
Antígenos	nf	1:64

Tratamento: anfotericina B, cetoconazol

Evolução: cura

Caso 55 - CJ, 47 anos, masculino, branco

Doença predisponente: nenhuma

Manifestações: pulmonares

Micologia:

Material	LCR	Urina	Escarro
Exame direto	-	-	nf
Cultivo	-	-	nf

Soromicologia:

Material	LCR	Soro
Antígenos	-	1:16

Tratamento: Lobectomia; histopatologia: pulmão +

Evolução: cura

Caso 56 - PFC, 52 anos, masculino, branco

Doença predisponente: nenhuma

Manifestações: neurológicas e pulmonares

Micologia:

Material	LCR	Urina	Escarro
Exame direto	+	-	+
Cultivo	+	-	+

Soromicologia:

Material	LCR	Soro
Antígenos	1:4096	1:4096

Tratamento: anfotericina B

Evolução: cura

Caso 57 - JCC, 27 anos, masculino, branco

Doença predisponente: nenhuma

Manifestações: sistêmicas e neurológicas

Micologia:

Material	LCR	Urina	Escarro
Exame direto	+	nf	nf
Cultivo	+	nf	nf

Soromicologia:

Material	LCR	Soro
Antígenos	1:8	nf

Tratamento: anfotericina B + 5-fluocitosina

Evolução: cura

Caso 58 - MIDL, 34 anos, masculino, branco

Doença predisponente: nenhuma

Manifestações: neurológicas

Micologia:

Material	LCR	Urina	Escarro
Exame direto	+	-	nf
Cultivo	+	-	nf

Soromicologia:

Material	LCR	Soro
Antígenos	nf	nf

Tratamento: anfotericina B + 5-fluocitosina

Evolução: óbito

Caso 59 - MOF, 63 anos, feminina, preta

Doença predisponente: diabetes mélico

Manifestações: neurológicas

Micologia:

Material	LCR	Urina	Escarro
Exame direto	-	-	nf
Cultivo	+	+	nf

Soromicologia:

Material	LCR	Soro
Antígenos	1:100	1:2500

Tratamento: anfotericina B + 5-fluocitosina

Evolução: óbito

Caso 60 - AMPO, 39 anos, feminina, branca

Doença predisponente: nenhuma

Manifestações: neurológicas

Micologia:

Material	LCR	Urina	Escarro
Exame direto	+	nf	nf
Cultivo	+	nf	nf

Soromicologia:

Material	LCR	Soro
Antígenos	1:4096	1:4096

Tratamento: anfotericina B + 5- fluocitosina

Evolução: cura

3. Resultados

Sessenta pacientes com criptococose foram investigados no período 1980-1990. Esses pacientes provinham de diferentes serviços médicos de Porto Alegre, notadamente Hospital Conceição, Hospital de Clínicas e Santa Casa. Os pacientes foram divididos em dois grupos, segundo a variedade do agente infectante. O grupo I era composto por 52 pacientes (87%) com infecção por *C. neoformans* var. *neoformans*; com exceção de uma amostra (caso 52), as demais eram do sorotipo A. O caso 52 era sorotipo D. No grupo II os 8 pacientes (13%) com infecção de *C. neoformans* var. *gattii*; todos pertenciam ao sorotipo B (cf. Causística, 2).

3.1. Características clínico-epidemiológicas

A idade dos pacientes variou de 9 a 66 anos sendo a média de 37,8 anos, com desvio padrão de $\pm 14,2$ anos para o grupo I; a variação foi de 27 a 63 anos, com média de 43,0 anos e desvio padrão de $\pm 11,3$ anos, no grupo II. Não houve diferença estatisticamente significativa quanto a idade entre os dois grupos (Tabela 2).

Tabela 2: achados clínico-epidemiológicos

Achados	neoformans (N=52)	gattii (N=8)
Idade (anos)		
Média	38	43
Variação	9 - 66	27 - 63
Sexo		
Masculino	41	6
Feminino	11	2
Cor		
Branca	48	7
Preta	4	1
Manifestações clínicas (*)		
Neurológicas	44	6
Pulmonares	17	4
Sistêmicas	35	3
Cutâneas	1	1
Ósseos	1	-
Assintomático	1	-

(*) Mais de uma possibilidades

3.2. Doenças predisponentes

A principal doença predisponente no grupo I foi SIDA em 48% dos casos, e em 33% outras doenças que aumentavam o risco de criptococose. Houve, pois um total de 42 (81%) casos com algum tipo de predisposição, veja tabela 3. Ao comparar-se esta percentagem com o grupo II, onde só um paciente apresentou doença predisponente (12%), nota-se que a diferença é estatisticamente significativa para a existência de doença predisponente nos pacientes com *C. neoformans* var. *neoformans* (RC = 29,4).

Tabela 3: doenças predisponentes

Doença	<i>neoformans</i> (N=52)	<i>gattii</i> (N=8)
SIDA ou outras doenças	42	1
Nenhuma	10	7

Teste exato de Fisher; $p = 0,0003$

3.3. Avaliação micológica

O alto índice de acometimento neurológico demonstra que nos dois grupos de pacientes houve tropismo do fungo pelo SNC, pois não houve diferença estatisticamente significativa nos dois grupos (Tabela 4). No entanto, tal não ocorreu com o acometimento do pulmão, pois houve diferença significativa a favor da variedade **gattii** entre os dois grupos de pacientes ($p = 0,018$). É significativa também, a maior frequência do achado desta variedade no exame micológico do escarro e a exuberância das lesões pulmonares (cf. **Casos representativos**, 4) por essa variedade.

Em 77 casos o resultado das duas possibilidades diagnósticas (exame direto e cultivo), em três espécimes (LCR, urina e escarro) foi tabulado. Os 5 casos restantes não constam da tabela 5, pois o caso 11 foi achado de autópsia e os casos 17, 20, 22 e 45 foram diagnosticados por biópsia.

Por outro lado, o exame da urina (microscopia e cultivo) mostrou importantes diferenças na sua positividade. Enquanto a variedade **neoformans** constituiu achado relativamente frequente, na variedade **gattii** é ocasional.

Nas autópsias foram referidos os órgãos acometidos (cf. Casuística, 2) que constam na tabela 4. Na maioria dos casos a caracterização lesão foi exclusivamente histológica.

Tabela 4: criptococose - localização das lesões

Local (*)	neoformans (N=52)	gattii (N=8)
SNC	46	6
Rim	11	1
Pulmão (**)	10	5
Baço	4	-
Pele	2	1
Fígado	2	-
Supra-renal	2	-
Medula óssea	1	-
Linfonodo	1	-
Tireóide	1	-
Peritônio	1	-
Vértebra	1	-

(*) Mais de uma possibilidade

(**) Teste exato de Fisher, $p = 0,018$

Tabela 5: exame do LCR, escarro e urina

Material	neoformans (N=52)		gattii (N=8)	
	Direto	Cultivo	Direto	Cultivo
LCR				
Positivo	29	46	5	6
Negativo	18	1	2	1
Não feito	5	5	1	1
Urina				
Positivo	6	10	-	1
Negativo	13	9	5	4
Não feito	33	33	3	3
Escarro				
Positivo	1	1	3	3
Negativo	4	4	-	-
Não feito	47	47	5	5

No exame micológico do escarro (Tabela 5), ao compararmos o isolamento em cultivo, entre os dois grupos, verificamos uma tendência de associação significativa entre variedade **gattii** e cultivo positivo de escarro ($p = 0,07$), apesar do pequeno número de casos. Os demais materiais (LCR e urina) não apresentam tal tendência.

3.4. Soromicologia

Tabela 6: pesquisa de antígenos pela prova do látex

Achado	neoformans (N=52)	gattii (N=8)
Antigenorraquia		
< 1:100	5	1
1:100 - 1:999	7	2
1:1.000 - 1:9.999	7	2
> 1:10.000	1	-
Negativo	1	1
Não feito	31	2
Antigenemia		
< 1:100	6	3
1:100 - 1:999	3	2
1:1.000 - 9.999	10	1
> 1:10.000	1	-
Negativo	2	-
Não feito	25	2

Quanto a soromicologia (Tabela 6) não houve diferença estatisticamente significativa entre os dois grupos.

3.5. Tratamento

A maioria dos pacientes nos dois grupos receberam associação de anfotericina B + 5-fluocitosina (Tabela 7). Não havendo diferença estatisticamente significativa entre os dois grupos quanto aos antifúngicos recebidos. Contudo, dois pacientes do grupo I não receberam tratamento específico: num a micose foi achado de autópsia (caso 41), no outro por ter diagnóstico somente por cultivo, obtido após o óbito (caso 42). No grupo II, dois pacientes tiveram tratamento cirúrgico (cf. Casos representativos, 4) em um deles em associação às drogas antifúngicas (caso 53) e no outro como única forma de tratamento (caso 55).

Tabela 7: tratamento utilizados

Tratamento(*)	neoformans (N=52)	gattii (N=8)
Anfotericina B + 5-fluocitosina	28	5
Anfotericina B	19	1
Cetoconazol	9	2
Fluconazol	3	-
5-fluocitosina	1	-
Cirúrgico	-	2
Nenhum	2	-

(*) Mais de uma possibilidades

3.6. Evolução

No grupo I, o seguimento clínico foi possível em 49 pacientes, dos quais 13 (26%) curaram e 36 (74%) foram a óbito. Já no grupo II, houve o seguimento dos oito pacientes, seis curaram (75%) e dois (25%) foram a óbito. Houve relação estatisticamente significativa de *C. neoformans* var. *neoformans* com óbito (RC = 8,31 ; p = 0,01).

Tabela 8: evolução apresentada

Evolução	<i>neoformans</i> (N=49)*	<i>gattii</i> (N=8)
Óbito	36	2
Cura	13	6

* Não foi possível saber a evolução de três pacientes

A impossibilidade em localizar três pacientes com criptococose por *C. neoformans* var. *neoformans* impediu conhecer a evolução da doença (Casos 14, 16 e 26).

Os pacientes foram acompanhados após obtido diagnóstico micológico, para observar a resposta à terapêutica. O critério de cura foi estabelecido pela negativação do exame micológico e soromicológico, pela sobrevivência de pelo menos um ano após o diagnóstico.

Coeficiente de letalidade

Foram tabuladas como óbito os pacientes que faleceram durante o tratamento, tiveram comprovação micológica em autópsia ou não sobreviveram um ano após o diagnóstico da criptococose. O óbito foi verificado em 36 de 49 (73,5%) dos pacientes com *C. neoformans* var. *neoformans* e em 2 de 8 (25,0%) dos pacientes com *C. neoformans* var. *gattii* (Tabela 8).

O coeficiente de letalidade pra *C. neoformans* var. *neoformans* e *C. neoformans* var. *gattii* foi de 73,5% e 25,0%, respectivamente (Tabela 9).

Tabela 9: coeficiente de letalidade, em um ano

Letalidade	<i>neoformans</i> (N=49)	<i>gattii</i> (N=8)
Coeficiente	73,5%	25,0%

Teste exato de Fisher; $p < 0,01$

A diferença entre os coeficientes de letalidade é significativa ($p < 0,01$).

4. Casos representativos

Caso - 1

JS, 66 anos, masculino, branco, estivador, procedente de Viamão, RS, internou em mau estado geral, abnubilado e entrou em coma. Tinha história de tuberculose pulmonar, comprovada, pelo exame bacteriológico do escarro, há 4 meses. Fazia uso de tuberculostáticos. Controles radiológicos de tórax e de baciliscopia do escarro mostraram resposta terapêutica favorável, com regressão de lesões pulmonares e negatificação do escarro. Apresentava hemograma com 31% de hematócrito, leucócitos 7.700 (bast 4, segm 80, linf 14, mono 2) e glicemia 85 mg/dl.

A punção lombar mostrou: pressão de 550 mmHg, liquor turvo, ficando límpido após centrifugação, glicose 21 mg/dl, proteínas 118 mg/dl; citológico com 3 leucócitos por mm³, predominando linfócitos.

Avaliação micológica

Líquor: exame microscópico direto com nigrosina 10%, após centrifugação, revelou elementos fúngicos arredondados, capsulados, com e sem brotamentos. Os cultivos em meio de ágar-Sabouraud, tanto a 25, como a 35°C, deram crescimento a colônias leveduriformes, por toda a superfície dos meios. As colônias mudaram a cor do meio com uréia e produziram pigmento semelhante a melanina no meio contendo ácido caféico, caracterizando *Cryptococcus neoformans*, que foi classificado pelo Dr. JOHN BENNETT (veja **Material e métodos**, 1) como *C. neoformans* var. *neoformans*, sorotipo A.

Evolução

Recebeu anfotericina B associada à 5-fluocitosina, além dos tuberculostáticos, tendo evoluído para o óbito.

Autópsia

O encéfalo pesava 1.320 Kg e apresentava meninge difusamente espessada, translúcida, em áreas de aspecto gelatinoso (Fig 2). Ao corte não se identificaram outras lesões. A histomicrobiologia mostrou elementos fúngicos leveduriformes capsulados na leptomeninge.

Os pulmões pesavam 910 g direito e 510 g esquerdo. Apresentavam pleura lisa, brilhante e moderadamente antracótica, com aderências firmes nos apices e em outras porções dos lobos superiores. Ao corte, encontravam-se múltiplos nódulos, e micronódulos, em geral de aspecto caseoso, esparsos em ambos os pulmões, porém mais concentrados no lobo superior direito, onde também havia uma caverna. Os nódulos maiores atingia cerca de 2,0 cm no diâmetro maior. Raros destes exibia, em lugar de aspecto caseoso, centro translúcido e brilhoso de aspecto gelatinoso (Fig. 3). A histomicrobiologia mostrou a presença de raros bacilos álcool-resistentes em meio à necrose caseosa dos nódulos pulmonares e elementos fúngicos leveduriformes capsulados no nódulo pulmonar de aspecto gelatinoso.

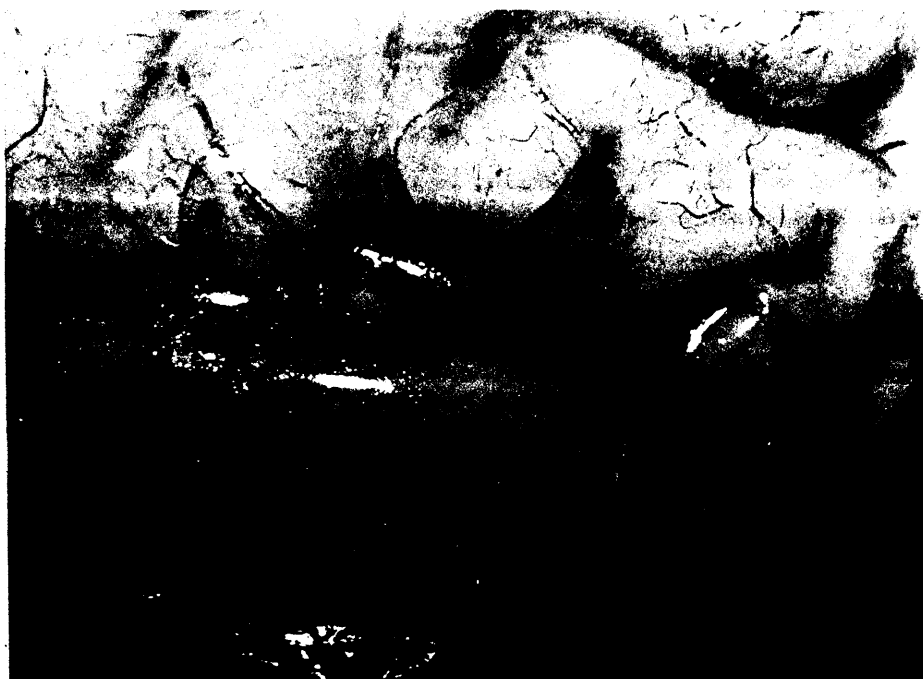

Figura 2: caso 1, meninge com aspecto gelatinoso .

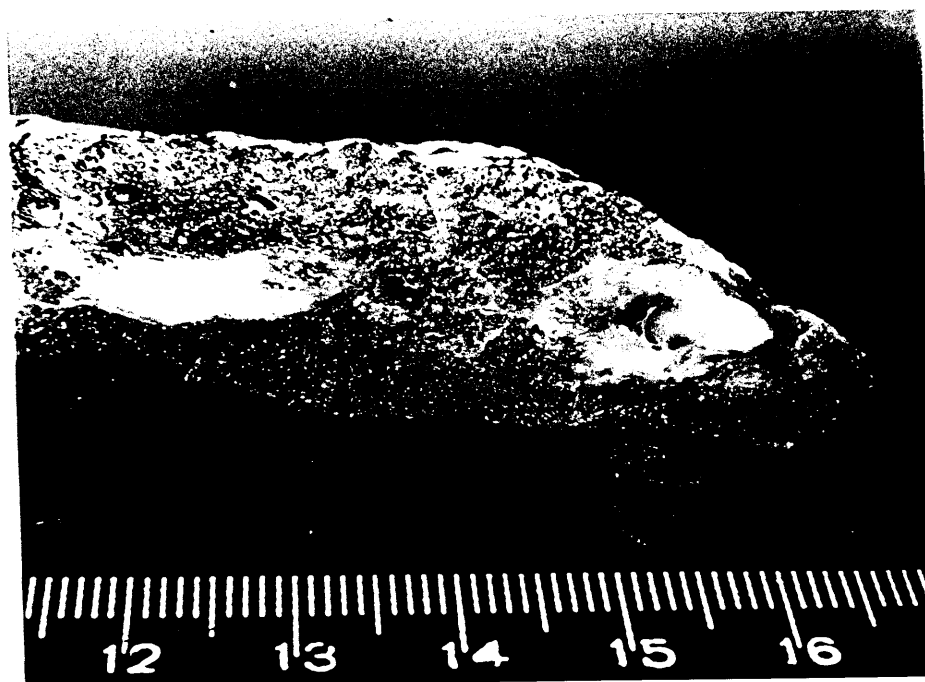


Figura 3: caso 1, nódulos pulmonares: gelatinoso (criptococose); granulomatoso (tuberculose).

Comentários

Criptococose é a principal micose do sistema nervoso central (FETTER, KLINTWORTH & HENDRY, 1967), manifestando-se como meningite (HAY, 1991). A superfície cerebral pode apresentar aspecto gelatinoso (LITTMAN & ZIMMERMAN, 1956), como o mostrado na figura 2. Mais raramente há lesão parenquimatosa, com aspecto de massa, granulomatosa (LITTMAN, 1959) ou gelatinosa (SALFELDER, 1971; GARCIA, WEISBERG, LACORTE, 1985).

Caso - 5

IMS, 37 anos, feminina, preta, há seis meses com crises de cefaléia, ocasionalmente náuseas e vômitos. As consultas médicas e uma hospitalização não tiveram uma investigação diagnóstica efetiva, limitando-se à medicação sintomática. Há três meses não deambulava e a cefaléia ficou contínua. Há um mês os familiares notaram ptose palpebral e a paciente referia diplopia. Ao internar apresentava-se confusa, em bom estado geral, com temperatura axilar 38oC, pulso 80, respiração 22, pressão arterial 120/80 mmHg. Havia rigidez de nuca, ptose palpebral e ausência de movimentos espontâneos no olho direito, pupilas isocóricas e fotorreagentes, reflexo cutaneoplantar em flexão bilateral, sem deficiências motoras.

Evolução: No dia da internação foi realizada punção lombar que revelou líquido francamente turvo, pressão inicial de 900 mmHg. Retirado líquido até a pressão final de 250 mmHg, sem alteração do sensorio. Foram iniciados corticoterapia e quimioterapia para tuberculose. No dia seguinte, o quadro clínico permanecia inalterado. Exame do LCR: glicose 5 mg/dl e proteínas 51 mg/dl; citológico: 11 elementos por mm³, 95% de linfócitos e 5% de neutrófilos; o estudo micológico diagnosticou criptococose. Iniciado anfotericina B, mas a paciente evoluiu para o óbito no quarto dia de tratamento.

Avaliação micológica

Líquor: O exame microscópico direto evidenciou grande número de elementos fúngicos, capsulados. Vários elementos fúngicos tinham seus brotamentos presos uns aos outros, em cadeia, no interior da cápsula. **Urina:** No sedimento urinário, observaram-se elementos fúngicos menores com ou sem brotamento, envolvidos por pequena cápsula (Fig. 4). Em cultivos do LCR em meio ágar-Sabouraud e da urina em ágar-Sabouraud com cloranfenicol obteve-se a 25 e 37°C colônias leveduriformes, que eram urease positivos e produziram pigmento em ácido cafeico, caracterizando **Cryptococcus neoformans**, que veio a ser tipado como sendo da variedade neoformans e do sorotipo A. Enviado líquido e soro para o Dr. LEO KAUFMAN (Center for Disease Control, CDC, Atlanta, USA) para pesquisa de antígenos criptococócicos, pela prova de látex, que foi positiva no LCR 1:4096 e no soro 1:2048.

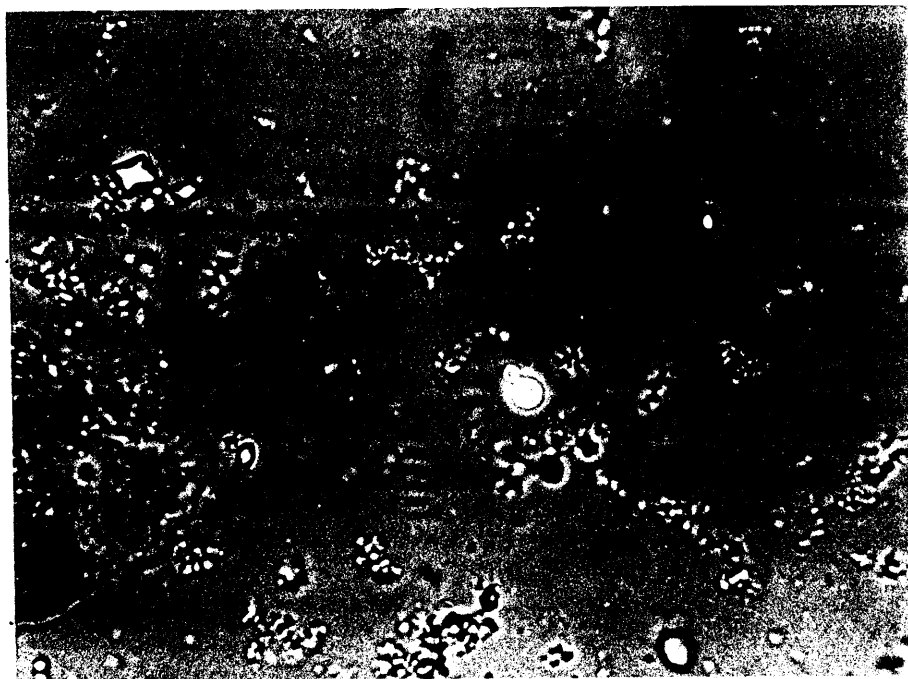


Figura 4: caso 5, urina, C. n. var. neoformans.

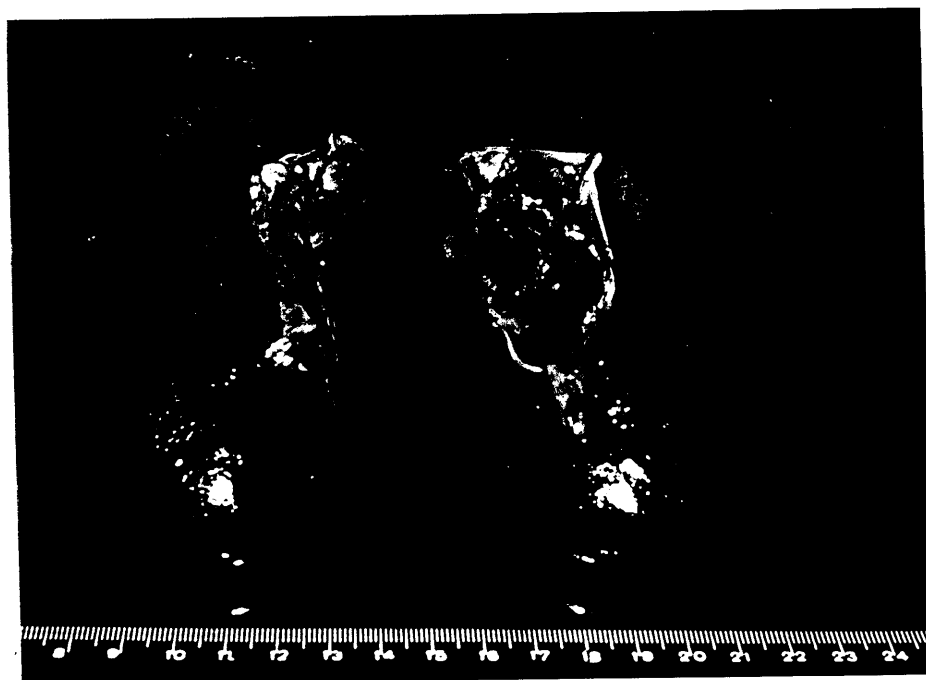

Figura 5: caso 5, rins de aparência normal.

Autópsia

Encéfalo cinzento, friável, com zonas laceradas. Leptomeningite transparente e levemente espessada, não se identificando lesões focais. Congestão vascular, aparente edema e autólise. Criptococose menígea, com extensão aos espaços de Virchow-Robin. Pulmões vinhosos, com pleuras lisas, pesando o direito 840 g e o esquerdo 650 g. Ao corte mostraram-se congestos, edemaciados, com condensações avermelhadas mal definidas, por vezes coalescentes. Diagnóstico: broncopneumonia aguda bilateral, congestão e edema pulmonar. Micológico negativo. Rins vermelhos, elásticos, com superfície lisa (Fig. 5), pesando o direito 230 g e o esquerdo 220 g. Ao corte, estriações amarelas corticais, dispostas perpendicularmente à cápsula renal. Desenho córtico-medular e acentuação das estriações da medular. Criptococose renal: elementos fúngicos pequenos, virtualmente restritos a túbulos da medula e pequeno focos intersticiais (Fig. 6 e 7). Criptococose esplênica.




Figura 6: caso 5, rim, raros elementos fúngicos, H&E

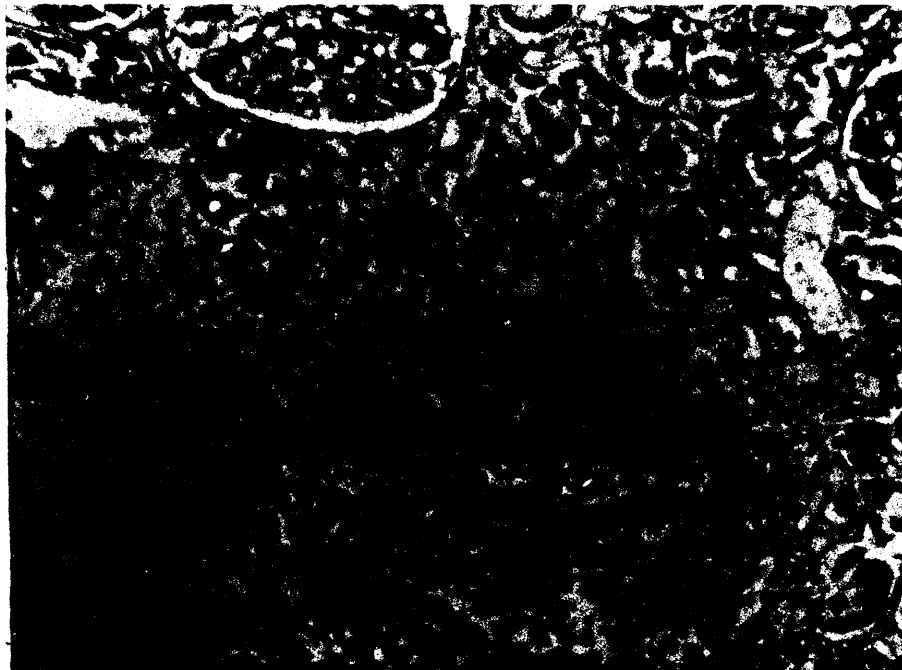


Figura 7: caso 5, rim, elementos fúngicos pequenos, restritos a
túbulos da medular, prata.

Comentários

É alta a incidência de lesão renal na criptococose disseminada, sendo de grande valor diagnóstico o urocultivo (BUTLER et al., 1964; SALYER & SALYER, 1973; LE FICHOUX et al., 1986)). KAPLAN e colaboradores (1977) cultivando 310 espécimes clínicos de pacientes com criptococose encontraram o *C. neoformans* mais amiudamente no LCR e na urina, sendo que em dois pacientes a micose foi descoberta no urocultivo de rotina. Neste sentido, a criptococúria pode ser o sinal revelador de uma criptococose latente (MARTY et al., 1984). No presente caso, não havia alteração funcional ou lesão macroscópica renal e o fungo foi descoberto no lúmen tubular, devido à coloração especial. Podemos inferir que a descoberta da lesão renal depende de busca orientada. A passagem pelo rim é fruto de criptocococemia (PERFECT, DURACK & SALLIS, 1983), tendo sido documentada lesão glomerular (LITTMAN & ZIMMERMAN, 1956; SALYER & SALKYER, 1973), sem repercussão funcional (SALYER & SALYER, 1973), como neste caso.

Caso - 53: AAS, 37 anos, masculino, branco, residente em Canoas, RS, desde nov/84 começou a apresentar tosse, expectoração mucóide. Posteriormente surgiu cefaléia holocraniana intensa, fotofobia, diplopia e vômitos. Emagreceu 16 Kg em 40 dias. Aproximadamente após 15 dias do início dos sintomas, surgiram lesões pediculadas, tuberosas, ertêmato-arroxeadas, de superfície hiperceratóticas, na face. Através da biópsia de uma delas, foi feito o diagnóstico de criptococose (Fig 8).

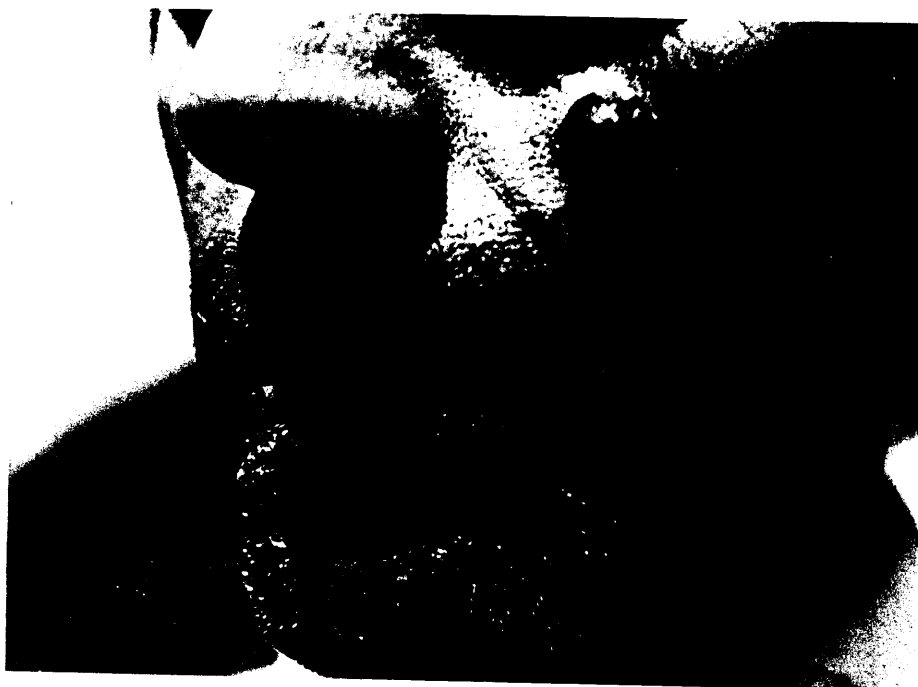

Figura 8: *C. n. var. gattii*, lesões pediculadas, tuberosas (caso 53).

Internou no Serviço de Dermatologia (Enf 5, Santa Casa) no dia 19.12.84. Na ocasião, apresentava-se lúcido, coerente, orientado, com rigidez de nuca moderada, Sinais de Kernig, Brudzinski I e II e Lasègue positivos. O fundo de olho mostrava edema de papila bilateral. A tomografia computadorizada cerebral foi normal. A punção lombar com pressão inicial de 700 mmH₂O e pressão líquórica final de 170mm, após o uso de Manitol. O líquido mostrou aumento de células (75 leucócitos/mm³), com predominância de linfócitos (80%); aumento de proteínas (120 mg/dl), diminuição de glicose (57 mg/dl) e presença de *C. neoformans*. O radiograma de tórax, mostrava lesão tumefaciente hemisférica, no cúpmen, à esquerda (Fig. 9).

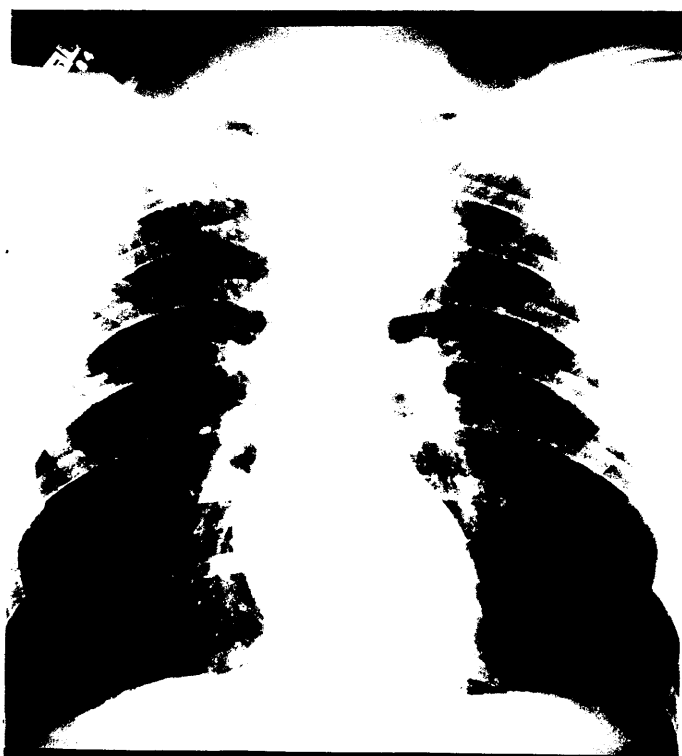


Figura 9: caso 53, lesão pulmonar tumefaciente.

Avaliação micológica

Microscopia: exame microscópico de produto do aspirado de uma das lesões cutâneas, após adição de gota de potassa com tinta mostrou, grande número de elementos fúngicos redondos, capsulados. Porção de escarro gelatinoso (Fig. 10) processado da mesma forma mostrou quantidade semelhante de células fúngicas (Fig. 11). O exame do líquido após centrifugação, com nigrosina, também foi positivo.

Cultivo. isolou-se colônias leveduriformes, em ágar-Sabouraud (LCR e aspirado de lesão cutânea) e ágar-Sabouraud com cloranfenicol (escarro), tanto a 25, como a 35°C. As colônias triadas pela prova de uréia e fenoloxidase foram enviadas aos EUA, onde foram caracterizada como *C. neoformans* var. *gattii*, sorotipo B.

Seromicrobiologia

Líquor e soro do paciente foram testados, pelo Dr. LED KAUFMAN (Center for Disease Control, Atlanta, USA), sendo positivo 1:2048, nos dois espécimes.



Figura 10: caso 53, escarro de aspecto gelatinoso

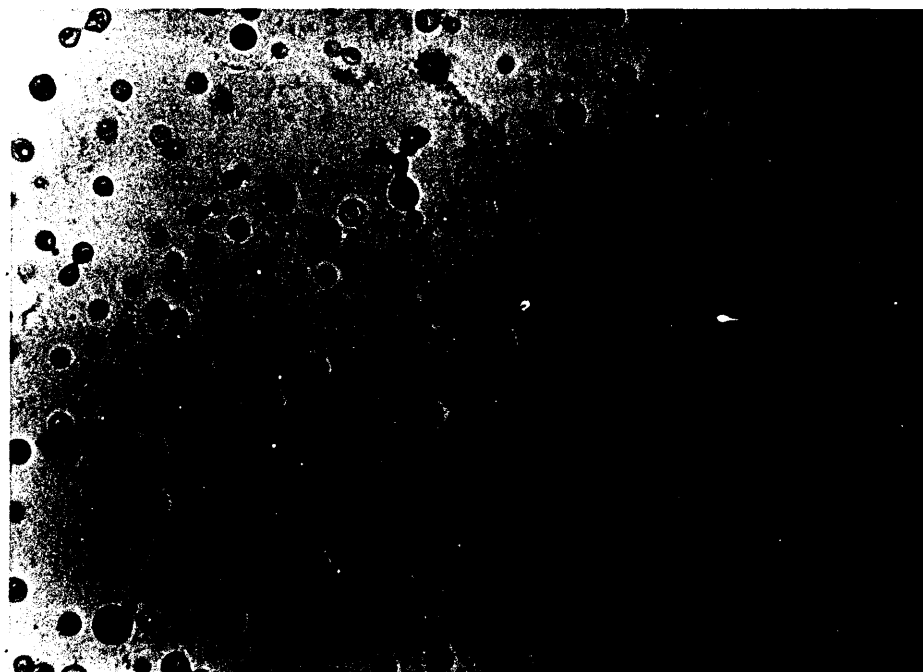


Figura 11: escarro, *C. n.* var. *gattii*, potassa com tinta.

Evolução

No dia 21.12.84, passou a receber anfotericina B (25 mg/dia) e 5-fluocitosina (150 mg/Kg/dia). Novo radiograma do tórax, de 29.01.85, evidenciou surgimento de pequenos nódulos e micronódulos nos segmentos apical posterior e superior do pulmão direito. A reação de Mantoux era de 14 mm, foram realizadas várias pesquisas de bacilos álcool-ácido resistentes (BAAR) no escarro, sempre negativas. Foi transferido para o Pavilhão Pereira Filho, para investigação diagnóstica da infiltração do pulmão direito, onde internou dia 02.04.85, referindo cefaléia, pouca expectoração mucopurulenta. Estava em bom estado geral, lúcido, ativo e coerente. Na face apresentava ainda duas lesões verrucóides, em regressão. O estudo radiológico torácico comparativo mostrava: na porção âtero-medial do seguimento superior do cúpulo, à esquerda, massa tumefaciente hemisférica, que fazia corpo com a pleura; nos segmentos apical posterior e superior do pulmão direito, pequenos nódulos acinares, micronódulos. Algumas dessas lesões eram confluentes. Estava no centésimo primeiro dia de 5-fluocitosina e dose total de anfotericina B de 2,275 g.

Foi realizada punção pulmonar aspirativa da lesão tumefaciente do lobo superior esquerdo, cujo resultado foi negativo para células malignas e positivo para *C. neoformans*. Os exames de escarro eram positivos para *C. neoformans* persistentemente negativos para BAAR. No dia 17.04.85, um exame de escarro foi positivo para BAAR, iniciando-se, então, rifampicina, hidrazita e etambutol. O paciente apresentou melhora clínica e teve alta hospitalar, fazendo uso somente de tuberculostáticos. .LS2

Em dez/85, reinternou no Pavilhão Pereira Filho com recidiva da criptococose pulmonar, que foi tratada cirurgicamente, com lobectomia superior direita. O anatopatológico de porção de pulmão (cúlmen), mostrava na face costal lesão tumoriforme medindo cerca de 3,0 x 2,6 x 1,5 cm. O parênquima pulmonar subjacente mostrava-se cinzento, de aspecto consolidado, com zonas antracóticas. A microscopia mostrou reação inflamatória fibrosante e granulomatosa, com necrose e focos supurativos. A coloração pela prata mostrou grande número de elementos fúngicos leveduriformes arredondados, brotantes, capsulados, característicos do *C. neoformans*. Teve alta usando cetocozanol. Foi reavaliado em 05.86 e estava assintomático, e as provas de látex, tanto no LCR como no soros foram negativas, as lesões cutâneas tinham desaparecido (Fig. 12). Feito contato com o paciente, em 1992, que continuava livre de sintomas, com atividade normal.



Figura 12: *C. n. var. gattii* regressão das lesões (caso 53).

Comentários

Este é o primeiro caso documentado de lesão cutânea por *C. neoformans* var. *gattii*.

Chama atenção neste caso o grande número de elementos fúngicos no escarro e a lesão pulmonar, que necessitou cirurgia para tratamento. Caso de *C. neoformans* var. *gattii* foi documentado no escarro e lavado brônquico (ROZENBAUM, 1990) e outro necessitou abordagem idêntica, para o tratamento da lesão pulmonar (MITCHELL & SORREL, 1992).

Caso - 55

CJ, 47 anos, masculino, branco, protético, residente em Porto Alegre, há quatro meses apresentava tosse produtiva, expectoração purulenta, por vezes hemática. O estudo radiológico do tórax, mostrava opacidade densa de contornos nítidos sem broncograma aéreo, situada no segmento apical do lobo superior do pulmão direito. Presença de estrias densas na vizinhança da opacidade. Não havia evidências de adenopatias e foi considerado a hipótese diagnóstica de neoplasia, como mais provável.

Evolução

Inicialmente realizou broncoscopia que não demonstrou broncoestenose e cujo lavado brônquico foi negativo para células malignas. Por apresentar lesão na transição com segmento anterior do lobo superior direito, sugestiva de neoplasia, completou estadiamento oncológico que incluiu cintilografias óssea e hepática e mediastinoscopia. Não havendo anormalidades nestes exames, foi levado à toracotomia. Ao abordar-se a cavidade torácica direita encontrou-se atelectasia e tumoração na transição do segmento anterior e apical. Realizada lobectomia superior e esvaziamento ganglionar mediastinal. A biópsia de congelação do nódulo gelatinoso encontrado à abertura da peça cirúrgica (Fig. 13), demonstrou a presença de **C. neoformans**. O pós-operatório evoluiu sem anormalidades.

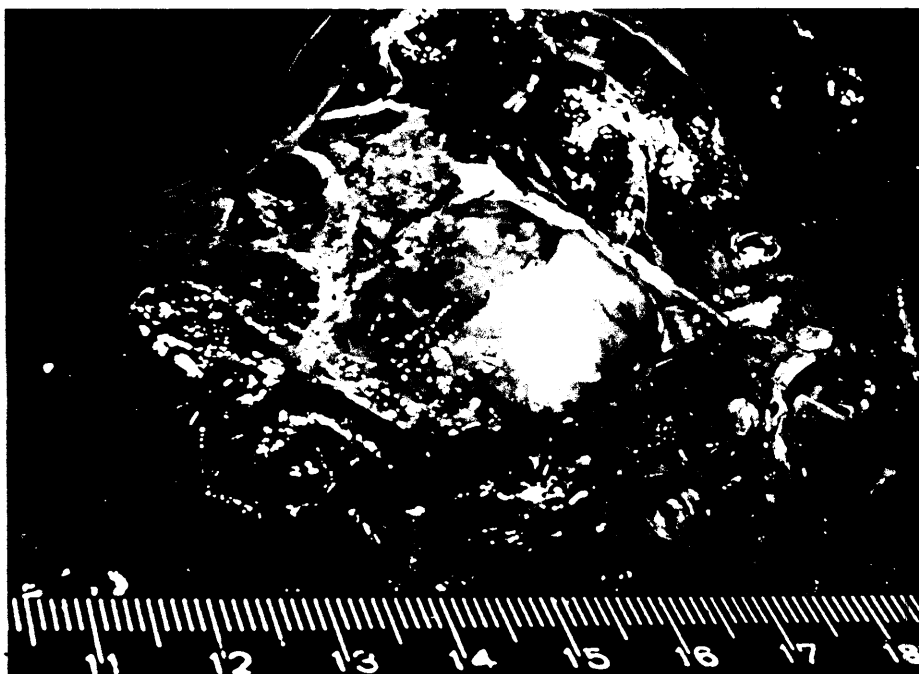


Figura 19: caso 55, nódulo pulmonar gelatinoso, *C. n. var gattii*.

Foi realizada investigação neurológica com punção lombar. O exame de líquido (bioquímico e citológico) foi normal. O paciente teve alta hospitalar. Reavaliação, em 1993, oito anos após a cirurgia, mostrava que estava curado, em atividade normal.

Avaliação micológica

Pulmão: fragmento de parênquima pulmonar, contendo material gelatinoso mostrou ao exame microscópico direto, com potassa com tinta, elementos fúngicos leveduriformes, arredondados, capsulados, brotantes. Os cultivos em ágar-Sabouraud (25 e 35°C) deram crescimento a colônias leveduriformes (uréia positiva, ácido caféico positivo), que foram identificado como *C. neoformans* var. *gattii*, sorotipo B. Líquor e urina: micológico direto e cultivo negativos. O estudo soromicológico do líquido foi negativo. No soro o teste foi positivo 1:16. Em dois meses de controle a soromicologia negativou.

Comentário

Estes dois casos (53 e 55), mostram a exuberância da lesão pulmonar no *C. neoformans* var. *gattii*. Este, sendo o primeiro caso tratado unicamente com cirurgia. Nestes pacientes não havia doença predisponente, a semelhança de outros casos publicados (SHIMIZU, HOWARD & CLANCY, 1968; CURRIE *et al.*, 1990; DROMER, RONIN & DUPONT, 1992).

5. Literatura

5.1. Aspectos ecológicos

O homem entra em contato com *C. neoformans* que vive como sapróbio no meio ambiente. EMMONS, em 1951, isolou pelo primeira vez o fungo do solo e, posteriormente demonstrou haver uma estreita relação entre isolamento do solo e ninhos de pombos (*Columba livia*) (EMMONS, 1955), fato confirmado por AJELLO (1958) e restudado por EMMONS (1961). A persistência do fungo no meio ambiente é influenciada por ampla gama de microrganismo presentes nas fezes dos pombos (RUIZ, NEILSON & BULMER, 1982). O fungo pode estar relacionado com outros pássaros (DE URDEY & SWINNE, 1986). Na tentativa de melhor estudar os nichos ecológicos tem surgido novos meios de cultivo (SHIELDS & AJELLO, 1966; RUBIO et al., 1984).

No Brasil, o fungo foi isolado na Bahia (SILVA, 1960; SILVA & PAULA, 1963), São Paulo (MELO et al., 1987; ROGERS & BENEKE, 1964), Pernambuco (MELO et al., 1987), Minas Gerais (ROGERS & BENEKE, 1964), Rio de Janeiro (ROGERS & BENEKE, 1964; LAZERA, 1989) e Rio Grande do Sul (MACHADO, AMARAL & SEVERO, 1993). LAZERA (1989) documentou pela primeira vez, em nosso meio, *C. neoformans* em fezes de morcego e, como achado inédito, em oco de árvore (*Syzygium jombolana*).

A variedade **neoformans** tem distribuição universal (KWON-CHUNG & BENNETT, 1984) e é a que está relacionada a fezes de pombo (DROUHET & LAZARUS, 1981; LEVITZ, 1991). Porém, não causa infecção nos pombos, presumivelmente devido a alta temperatura das aves (40-42oC). O fungo foi encontrado no papo das aves, mas não no trato intestinal inferior, sugerindo que o pombo é portador transitório (KWON-CHUNG, VARMA & HOWARD, 1988), atuando como reservatório do fungo (SWINNE, 1974). Em nosso meio documentamos o **C. neoformans** var. **neoformans**, sorotipo A, no centro de Porto Alegre, em prédio abandonado (Galeria XV de Novembro), contendo o acúmulo de fezes secas de pombos (MACHADO, AMARAL & SEVERO, 1993).

Recentemente foi reconhecido o habitat natural do **C. neoformans** var. **gattii**. Esta variedade do fungo tem nicho ecológico específico, relacionado com a floração de **Eucalyptus camaldulensis** (ELLIS & PFEIFFER, 1990a e 1990b; PFEIFFER & ELLIS, 1991). A variedade foi também isolada de oco de **E. tereticornis** e de humus acumulado sob essa árvore (PFEIFFER & ELLIS, 1992a), com característica sazonal (ELLIS & PFEIFFER, 1992b). As cepas encontradas no ambiente são do sorotipo B e mostram maior virulência, quando comparadas com outras provenientes de casos humanos (KWON-CHUNG et al., 1992b). Em duas oportunidades a variedade **gattii** foi isolada do meio ambiente sem estar relacionada com eucalipto. Uma junto a fezes de morcego, em casa abandonada (LAZERA, 1989) e outra em ninho de vespas (CONTI-DIAZ, 1990).

Com o conhecimento das duas variedades do fungo ficou claro os diferentes nichos ecológicos do *C. neoformans* var. *neoformans* e do *C. neoformans* var. *gattii* (Figura 14).

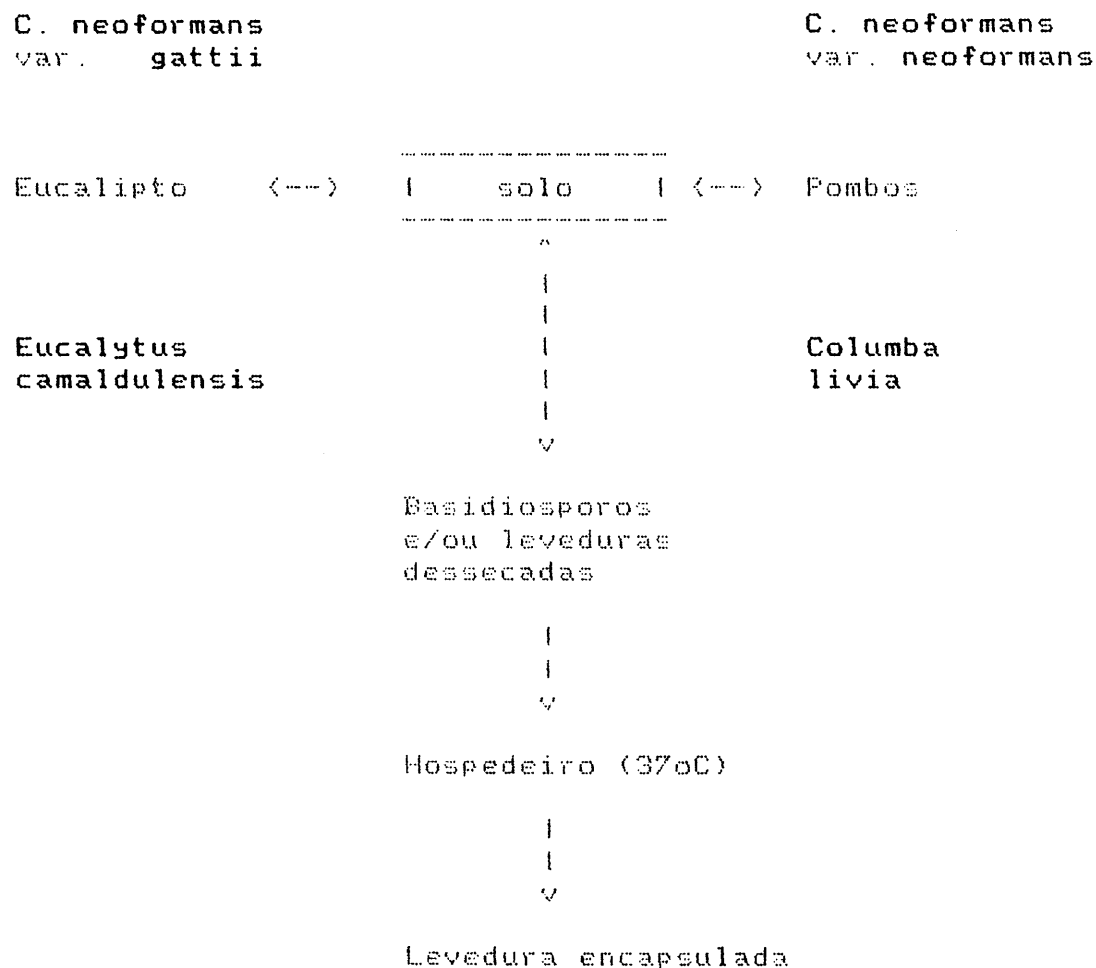


Figura 14: Ecologia do *Cryptococcus neoformans*

5.2. Aspectos epidemiológicos

5.2.1. *C. neoformans* var. *neoformans*

C. neoformans var. *neoformans* tem distribuição universal. Por estar relacionado com pombos, predomina na zona urbana. Um aspecto interessante é o fato de o fungo ser facilmente isolado de depósitos de fezes de pombos de cidades como Cincinnati (KAO & SCHARZ, 1957), Nova Iorque (LITTMAN & SCHNEIERSON, 1959), Montevideo (CIVILA & CONTI-DÍAZ, 1976), Rio de Janeiro (LAZERA, 1989), Havana (ANDREW et al., 1990), Porto Alegre (MACHADO, AMARAL & SEVERO, 1993) e não ser descrito epidemia focal ao redor destas áreas. Isto sugere que o ser humano tem resistência natural elevada para o fungo.

C. neoformans var. *neoformans* é a variedade cosmopolita predominante nas regiões de climas temperados e frios, correspondendo a 100% dos casos verificados no Japão (HIRONGA et al., 1983) e Europa (KWON-CHUNG, VARMA & HOWARD, 1988; LEVITZ, 1991). A prevalência dos sorotipos D e AD é mais marcante na Europa, do que todas as outras regiões geográficas estudadas (KWON-CHUNG & BENNETT, 1984). Em nosso meio tem predominado o sorotipo A (LACAZ & RODRIGUES, 1983; CALVO et al., 1990; ROZENBAUM et al., 1992), incluindo cepa isolada do meio ambiente (MACHADO, AMARAL & SEVERO, 1993).

5.2.2. *C. neoformans* var. *gattii*

C. neoformans var. *gattii* distribuiu-se pelos países de clima tropical e subtropical (KWON-CHUNG & BENNETT, 1984), entre as latitudes 45 graus norte e sul, prevalecendo na zona rural (ELLIS, 1987), a maioria dos pacientes não é imunodeprimida (LO, 1976; ROZENBAUM, 1990; BAVA & NEGRONI, 1990; DROMER, RONIN & DUPONT, 1992; ROZENBAUM et al., 1992; MITCHELL & SORREL, 1992). Foi relatado caso em paciente leucêmico (SHIMIZU, HOWARD & CLANCY, 1986). Há predominância do sorotipo B, que tem ampla distribuição (LACAZ & RODRIGUES, 1983; KWON-CHUNG & BENNETT, 1984; BAVA, 1987; ROZENBAUM et al., 1992), enquanto o sorotipo C ocorre no Sul da Califórnia, EUA, particularmente (BENNETT, KWON-CHUNG & HOWARD, 1977; KWON-CHUNG & BENNETT, 1984). Recentemente, esta variedade fúngica foi descrita em animais, como infecção natural, acometendo seis gatos, na Austrália (MALIK et al., 1992). Foi descrito caso fora de área endêmica como micose de importação, mostrando um longo período de incubação (DROMER, RONIN & DUPONT, 1992).

No Brasil, na era pré-SIDA, havia uma marcada prevalência de *C. neoformans* var. *gattii* (KWON-CHUNG & BENNETT, 1984). À semelhança de outras regiões onde tinha sido registrado predomínio de casos de *gattii*, passou a prevalecer a variedade *neoformans* como agente da micose (KWON-CHUNG, VARMA & HOWARD, 1988).

5.3. Aspectos terapêuticos e prognósticos

Tratamento

Cada tratamento deve ser individualizado de acordo com as características do paciente, resposta clínica e achados laboratoriais.

A lesão primária pulmonar, em paciente hígido, não necessita tratamento específico, pois como regra ocorre resolução espontânea (HAMMERMAN et al., 1973; BAKER, 1976). Contudo nesses pacientes é necessário que o exame micológico seja negativo no líquido e na urina para afastar uma doença disseminada. Todo o paciente, mesmo com lesão localizada, deve receber antifúngico quando pertencer a grupo de risco para a disseminação da infecção. Por outro lado, a variedade *gattii* pode causar lesão pulmonar progressiva mesmo no hospedeiro normal (MITCHEL & SORREL, 1992).

Nos pacientes sem lesão no SNC, pode-se usar anfotericina B, na dose total de 2 a 3 g, associada ou não à 5-flucitosina. A dose total de anfotericina B, administrada como tratamento inicial, deve ser determinada pela resposta clínica, desaparecimento da febre e esterilização de um fluido inicial infectado. Recentemente surgiu a apresentação lipossômica da anfotericina B, com significativa redução da toxicidade (BEGUE & LINDO-SORIANO, 1991; COKER & HORNER, 1992).

Baseado no efeito sinérgico, ou pelo menos aditivo da associação de anfotericina B com 5-flucitosina (DISMUKES, 1989), e em ensaio clínico aleatório do início da década de 70 (UTZ et al., 1975) foi proposto um estudo controlado, usando anfotericina B + 5-flucitosina durante 6 semanas comparando com anfotericina B por 10 semanas (BENNETT et al., 1979). A terapia combinada melhorou e curou mais pacientes, esterelizou mais rapidamente o líquido e apresentou menos nefrotoxicidade. Ocorreram menos falhas terapêuticas ou recaídas. As reações adversas à 5-flucitosina foram de 32%, embora não graves. A conclusão foi que a combinação seria o tratamento de escolha na meningite criptocócica.

Encorajado pelo resultado da associação terapêutica o Nacional Institute of Allergy and Infectious Diseases Mycoses Study Group (NIAID MSG) realizou novo estudo clínico multicêntrico, randomizado (DISMUKES et al., 1987). A hipótese do trabalho foi que em 4 semanas com a combinação terapêutica seriam atingidos os benefícios e diminuídos os efeitos tóxicos.

Contudo, não houve diferença na frequência de reações adversas e o grupo que recebeu tratamento por 4 semanas teve menor índice de cura (75%) do que os que receberam as drogas por 6 semanas (85%). Porém, no grupo de pacientes com transplante renal esse índice foi menor (70%) e a taxa de recaída foi significativamente maior nos pacientes que receberam antifúngico por 4 semanas. A conclusão do NIAID MSG foi que o regime de anfotericina B + 5-flucitosina por 4 semanas deve ser aplicado para casos selecionados, principalmente para pacientes com meningite sem complicação neurológica, sem imunodepressão, líquido pré-tratamento com mais de 20 leucócitos/mm³ e soro com título para antígeno criptocócico (prova do látex) menor que 1:32. A recomendação é que os pacientes transplantados façam no mínimo 6 semanas de tratamento.

Com o surgimento dos derivados imidazólicos ampliaram-se as possibilidades terapêuticas. Cetoconazol e itraconazol têm atividade semelhante (GRAYBILL & AHRNS, 1984). Alguns autores têm utilizado para lesões cutâneas (BESSIERES et al., 1983), pulmonares (NEGRONI et al., 1988), meningite (DE BEULE, DE CONCKER & CAUWENBERGH, 1988; DENNING et al., 1989; BITTENCOURT et al., 1989), endoftalme (DENNING et al., 1991). Tem sido empregado para profilaxia da lesão do SNC (EDITORIAL, 1988) e para o tratamento de manutenção da meningite (GANS, SCHATTENKERK & KETEL, 1988).

Contudo, estes resultados devem ser encarados como provisórios (POWDERLY, 1992), principalmente pelo tropismo do fungo pelo SNC e pela dificuldade dessas drogas atingirem níveis terapêuticos no SNC (PATTERSON & ANDRIOLE, 1989; SUGAR, STERN & DUPONT, 1990), já tendo sido relatado falha terapêutica com cetoconazol na meningite (PERFECT et al., 1988).

Mais recentemente surgiu o fluconazol, com rápida absorção oral e também com apresentação parenteral (PATTERSON & ANDRIOLE, 1989; LARSEN, LEAL & CHAN, 1990). Suas duas maiores indicações são como profilaxia (STERN et al., 1988) e tratamento de manutenção (SUGAR & SAUNDERS, 1988; BOZZETTE et al., 1991), porém foi relatado falha a este respeito (HAGLUND & GREENFIELD, 1992). Podendo ser utilizado como tratamento da infecção aguda do SNC (STERN et al., 1988; BYRNE & WAJSZCZUK, 1988; LAROCHE et al., 1992); lesão cutânea (FELDMAN, FLEICHER & RESNIC, 1992). Sua eliminação é predominantemente renal, sendo necessária uma modificação na dosagem, de acordo com a creatinina sérica. Nos pacientes que fazem uso de diálise a dose deve ser reposta a cada sessão. Os resultados são encorajadores, mas já foi relatado caso de sucesso terapêutico devido a lesão prostática, como fator alimentador de recidiva (BAILLY et al., 1991).

As infecções causadas pelo *C. neoformans* var. *gattii* requerem uma terapia significativamente mais prolongada, quando comparadas às infecções causadas pelo *C. neoformans* var. *neoformans* (BHATTACHARJEE, BENNETT & GLAUDEMANS, 1984). Isso poderia ser explicado pela menor sensibilidade do *gattii* à 5-flucitosina (BAVA & NEGRONI, 1989; PATTERSON & ANDRIOLE, 1989). Contudo, não há resistência natural do *gattii* aos antifúngicos (ELLIS & PFEIFFER, 1992b). Em caso de rápida progressão e disseminação, tem sido apregoado cirurgia, seguida de tratamento antifúngico (MITCHELL & SORRELL, 1992).

Prognóstico

A infecção primária tem característica regressiva em indivíduos imunologicamente normais. O prognóstico é bom mesmo sem tratamento específico (HAMMERMAN et al., 1979). Porém, em caso de infecção pulmonar por *C. neoformans* var. *gattii* a doença é rapidamente progressiva, mesmo em paciente sem doença ou condição predisponente (MITCHELL & SORRELL, 1992). Salienta-se que todo o paciente com diagnóstico de criptococose o líquido deve ser submetido a exame micológico (direto, cultivo e, se possível, látex para antígenos). O paciente com lesão pulmonar isolada com característica regressiva, que ficar sem tratamento antifúngico, deve permanecer sob vigilância clínica e ser reavaliado a cada 3 a 6 meses.

No paciente imunodeprimido a infecção é progressiva e as manifestações à distância são comuns, principalmente no SNC. Alguns fatores, se presentes, são considerados de mau prognóstico na meningoencefalite, como imunodepressão, corticoterapia, hipertensão liquórica, contagem de leucócitos no líquido inferior a 20/mm³, hipoglicorraquia, exame micológico direto do líquido positivo, localizado extraneurológica concomitante e títulos elevados de antígenos criptocócicos no líquido e no soro (DIAMOND & BENNETT, 1974).

5.4. Criptococose e Sida

Antes da pandemia de SIDA a criptococose ocorria esporadicamente. Com o surgimento dessa doença, já no início da década de 1980 registrou-se incremento no número de casos da micose e a SIDA passou a ser a principal doença predisponente à criptococose (DISMUKES, 1988).

Por outro lado, a criptococose passou a ser a quarta complicação infecciosa com risco de vida para o sidético e o terceiro fator que define caso de SIDA (KOVACS et al., 1985, ZUGER et al., 1986).

A associação SIDA e criptococose é variável, com a distribuição geográfica (Tabela 10).

Tabela 10: prevalência de criptococose e SIDA

País	Prevalência	Ano, autor
Zaire	13 - 25%	1986, SWINNE
EUA	10%	1986, ZUGER
Brasil	9,3%	1987, PASTERNAK
França	6%	1989, CLOSETS
Alemanha	3,6%	1987, STAIB

São notáveis as diferenças da criptococose no paciente com SIDA (KOVACS et al., 1985; ZUGER et al., 1986; CARSON & GOLSMITH, 1991). A principal manifestação é a meningite (DISMUKES, 1988), caracterizada pela inespecificidade clínica (SUGAR, 1991), podendo inclusive cursar sem sinais ou sintomas neurológicos, até mesmo com exame líquórico normal, exceto pela presença do fungo (CHUNCK & SANDE, 1989). O que sugere que a micose deve ser suspeitada em todo o paciente com SIDA, especialmente quando apresentarem febre e mal estar (SUGAR, 1991). A positividade do exame micológico direto do líquido pode ser superior a 75% no sidético (CHUCK & SANDE, 1989), quando diagnóstica só a metade dos casos no paciente que não tem SIDA (McGINNIS, 1982). A prova do látex para antígenos no LCR pode ser uma opção diagnóstica útil e rápida (KOVACS et al., 1985; GRANT & ARMSTRONG, 1988). Podendo até mesmo ser pesquisada no soro, como tiragem diagnóstica (ROUX et al., 1986; DESMET, KAYEMBE & De VROEY, 1989). Possibilita diagnóstico e tratamento precoces (BOUCOT et al., 1989; CALVO et al., 1991).

Nos pacientes com meningite é comum associação com lesão pulmonar criptocócica que deve ser distinguida de outra infecção oportunística (GAL et al., 1986; CAIUBY et al., 1989; CLARK et al., 1990). A micose pode ser a primeira manifestação da SIDA, apresentando como síndrome da distrição respiratória do adulto (MURRAY et al., 1988) ou como mediastinite simulando linfoma (TORRES, 1987).

A generalização da infecção é evidente, se atentarmos para o fato de muitos pacientes apresentarem criptocococemia (LEGGIADRO, KLINE & HUGHES, 1991; PATTERSON & ANDRIOLE, 1989; MURRAY et al., 1988; KHARDORI, BUTT & ROLSTON, 1988; YAO et al., 1990) e criptococúria (STAIB & SEIBOLD, 1989). Tem sido descrito, hepato-esplenomegalia (KOVACS et al., 1985), linfadenopatia periférica (MOLINA et al., 1988), lesão prostática (KING, FINLEY & CHAPMAN, 1990; BAILLY et al., 1991) endoftalmite (DENNING et al., 1991; CRUMP et al., 1992), lesões cutânea (PATTERSON & ANDRIOLE, 1989). Estas, são polimórficas (MANRIQUE et al., 1992; CUSINI et al., 1991) por vezes simulando sarcoma de Kaposi (JONES et al., 1990) ou molusco contagioso (RICO & PENNEYS, 1985; CONCUS et al., 1988; RICCHI et al., 1991). Foi descrito lesão de mucosa associada a sarcoma de Kaposi (KURUVILLA, HUMPHREY & EMKO, 1992). O fungo foi encontrado até mesmo no líquido seminal (STAIB et al., 1989) e na placenta (KIDA, ABRAMOWISKI & SANTOSCOY, 1989).

Como regra geral, na criptococose a reação inflamatória do tecido acometido é mínima (KOZEL, 1993), isto é particularmente verdadeiro para o sidético (GAL et al., 1986). A multiplicação dos elementos fúngicos causa lesões císticas macro e microscópicas, produzidas pela compressão do tecido pelo fungo (GARCIA, WEISBERG & LACORTE, 1985).

A criptococose dos pacientes com SIDA é causada por *C. neoformans* var. *neoformans*, de maneira quase absoluta, mesmo em zonas tropicais e subtropicais (RINALDI et al., 1986; SHIMIZU, HOWARD & CLANCY, 1986; SWINNE, NKURIKIYINFURA & MUTEMBE, 1986; BOTTONE et al., 1987; SWINNE & DE VRDEY, 1987; TESTA, VOHITO & GEORGES, 1988; MENDES et al., 1989; RAMIREZ, 1991; ROZENBAUM et al., 1992; BAVA & NEGRONI, 1992). Na maioria dos casos A é o sorotipo encontrado (ROZENBAUM et al., 1992; CALVO et al., 1990). Há evidências de que o polissacarídeo capsular do *C. neoformans* var. *neoformans* sorotipo A aumenta a capacidade infectante do vírus da imunodeficiência humana tipo 1 (HIV-1), funcionando como um cofator no surgimento da SIDA (MANTOVANI et al., 1992).

Raramente foi documentado o isolamento *C. neoformans* var. *gattii* no paciente com SIDA (KAPENDA'A et al., 1987; St-GERMAIN, NOEL & KWON-CHUNG, 1988; ROZENBAUM et al., 1989; CLANCY et al., 1990). Os quatro casos referidos são de zona endêmica da variedade *gattii* (KAPENDA'A et al., 1987; ROZENBAUM et al., 1989) ou tiveram história de viagem por zona endêmica (St-GERMAIN, NOEL & KWON-CHUNG, 1988; CLANCY et al., 1990). Todos apresentaram envolvimento do SNC.

5.5. Medidas preventivas

O isolamento de cepas virulentas de *Cryptococcus neoformans* do solo, tanto da variedade *neoformans* (MACHADO, AMARAL & SEVERO, 1993), como de *C. neoformans* var. *gattii* (KWON-CHUNG et al., 1992b) é importante com vistas a medidas preventivas, já que o homem fica frequentemente exposto às possíveis fontes de infecção, particularmente por *C. neoformans* var. *neoformans*, que tem habitat urbano. Contudo é difícil evitar o contato com os propágulos fúngicos uma vez que o *C. neoformans* var. *neoformans* é ubíquo na natureza (GORDON, 1983), estando presente inclusive dentro da casa do paciente (SWINNE, KAYEMBE & NIYIMI, 1986; SWINNE et al., 1991) ou no ambiente hospitalar (RUSTAN et al., 1992).

Os focos de infecção por *C. neoformans* var. *gattii* são os eucaliptos em flor, na primavera. E, por algum tempo, o humus acumulado sob essas árvores, em locais protegidos do sol (PFEIFFER & ELLIS, 1992). Pessoas imunodeprimidas não deveriam se expor a esses focos (LEVITZ, 1991).

A melhor proteção pessoal à criptococose é a imunidade celular intacta (GORDON, 1983). Não há vacina (KOZEL, 1993). O uso de máscara deve ser encorajado para as pessoas que estão expostas ao foco contaminado.

6. Discussão

Com a presunção que a criptococose causada por *C. neoformans* var. *neoformans*, e a causada por *C. neoformans* var. *gattii* constituem entidades clínicas diferentes, os pacientes foram separados em dois grupos em estudo transversal. Dentre as razões, está o conhecimento de que a virulência do *C. neoformans* tem conotação genética (KWON-CHUNG, EDMAN & WICKES, 1992).

É fato conhecido de que uma única espécie fúngica produza duas doenças diferentes, no homem, porque abriga duas variedades: *Histoplasma capsulatum* var. *capsulatum*, cosmopolita, tem tropismo pelo sistema monocítico-macrofágico; o *H. capsulatum* var. *duboisii* está restrito ao continente africano e com tropismo linfo-cutâneo e ósseo (KWON-CHUNG & BENNETT, 1992b).

O *C. neoformans* var. *neoformans* é caracteristicamente fungo oportunista; 81% das infecções que causa ocorreram em hospedeiro debilitado por uma doença predisponente, notadamente SIDA (48%). A relação do *C. neoformans* var. *neoformans* com SIDA é demais evidente, inclusive na predominância absoluta do sorotipo A. Esta variedade do fungo mostra um tropismo pelo SNC (88%), tem tendência a disseminação das lesões, o que é comprovado pela frequência do urocultivo positivo, confirmado pelos achados de autópsia, e concordante com os dados da literatura (cf. *Criptococose e SIDA*, 5.4). O prognóstico é péssimo, uma vez que 74% dos pacientes evoluem para o óbito.

O *C. neoformans* var. *gattii* age como patógeno primário: infecta o paciente hígido (88%), tem tropismo pelo SNC (75%), e tendência a manter-se como infecção pulmonar (63%), local da infecção primária. Esse fato tem repercussão na abordagem terapêutica (WEINKE & POHLE, 1988). A remoção cirúrgica da massa fúngica foi necessária para a cura do paciente (caso 53), a semelhança do caso relatado por MITCHELL e SORRELL (1992), em que houve associação de cirurgia e tratamento antifúngico. Outro exemplo de que a infecção por *gattii* pode ficar limitada ao pulmão foi observado no caso 55, em que houve cura só com o tratamento cirúrgico (cf. Casos representativos, 4). O prognóstico é bom, 75% dos pacientes curam a micose.

A criptococose evoluiu de um gigante adormecido (AJELLO, 1970), que despertou (KAUFMANN & BLUMER, 1978) para tornar-se uma doença do presente e do futuro (DROUHET, DUPONT & REYES, 1986). Esta constatação se tornou trágica realidade para países pobres, devido ao custo do tratamento (TAELMAN et al., 1991).

Os avanços da biologia molecular (POLACHEK & LEBENS, 1989; KWON-CHUNG et al., 1992a; KOZEL, 1993) separaram o *C. neoformans* em duas variedades que apresentam diferenças ecológicas (cf. Aspectos ecológicos, 5.1) e epidemiológicas (cf. Aspectos epidemiológicos, 5.2) e clínicas. Portanto, os problemas dos pacientes devem ser abordados individualmente.

As novas técnicas de laboratório permitem diagnóstico etiológico acurado e rápido de criptococose (HOPFER & GROSCHEL, 1975), com excelente sensibilidade e especificidade, inclusive para reconhecer as duas variedades fúngicas (KWON-CHUNG & BENNETT, 1992a).

Por fim, tratar bem nosso paciente passa obrigatoriamente pela modernização de nosso laboratório.

Conclusões

A criptococose causada por *C. neoformans* var. *neoformans* e a produzida por *C. neoformans* var. *gattii* devem constituir duas doenças diferentes.

A criptococose por *C. neoformans* var. *neoformans* caracteriza-se por: ser cosmopolita e predominantemente urbana, o nicho ecológico da variedade está relacionado a ninhos de pombo concentrados usualmente nas cidades; conseqüentemente a exposição a propágulos do fungo é frequentíssima. A doença é relativamente rara, pois é grande a resistência do hospedeiro.

Em contrapartida, a criptococose por *C. neoformans* var. *gattii* tem: distribuição geográfica restrita, em áreas das regiões tropicais e subtropicais, o nicho ecológico do fungo é rural, relacionado a eucalipto; exposição do hospedeiro ao fungo é rara e sazonal; menor resistência do hospedeiro.

REFERÊNCIAS BIBLIOGRÁFICAS

- AJELLO, L. Occurrence of *Cryptococcus neoformans* in soil. *Am J Hyg* 67: 72-77, 1958.
- AJELLO, L. The medical mycological iceberg. *International Symposium on Mycoses*. PAHO Sci Pub No 205, p. 9-12, Washington, 1970.
- ANDREU, CF; MACHIN, GM; BERNAL, LPA; MORALES, RR & HERRERA, CA. *Cryptococcus neoformans* var. *neoformans* isolated in Havana city. *Mem Inst Oswaldo Cruz* 85: 245, 1990.
- BAILLY, MP; BOIBIEUX, A; BIRON, F; DURIEU, I; PIENS, MA; PEYRAMOND, D & BERTRAND, JL. Persistence of *Cryptococcus neoformans* in prostate: failure of fluconazole despite high doses. *J Infect Dis* 164: 435-436, 1991.
- BAKER, RD. The primary pulmonary lymph node complex of cryptococcosis. *Am J Clin Pathol* 65: 83-92, 1976.
- BANCROFF, GJ; ROCKETT, ER & COLLINS, HL. Capsule synthesis and immunity to *Cryptococcus neoformans*. In: BENNETT, JE, HAY, RJ & PETERSON, PK (Eds.). *New strategies in fungal disease*. Edinburgh, Churchill Livingstone, 1992, chap. 10, p. 179-191.
- BAVA, AJ. Diferenciación en pares serotípicos de cepas de *Cryptococcus neoformans* aisladas en nuestro medio. *Rev Arg Micol* 19: 12-13, 1987.
- BAVA, AJ & NEGRONI, R. Susceptibilidad "in vitro" de cepas de *Cryptococcus* a 5 drogas antifúngicas. *Rev Inst Med Trop São Paulo* 31: 346-350, 1989.
- BAVA, AJ & NEGRONI, R. Estudio del primer caso autóctono argentino de criptococosis producida por *Cryptococcus neoformans* var. *gattii*. *Rev Iberoam Micol* 7: 39-42, 1990.

- BAVA, AJ & NEGRONI, R. Característica epidemiológica de 105 casos de criptococosis diagnosticados en la República Argentina entre 1981-1990. *Rev Inst Trop São Paulo* 34: 335-340, 1992.
- BENNETT, JE; DISMUKES, WE; DUMA, RJ; MEDOFF, G; SANDE, MA; GALLIS, H; LEONARD, J; FIELDS, BT; BRADSHA, W; HAYHOOD, H; MCGEE, ZA; CATE, TR; COBBS, CG; WARNER, JF & ALLING, DW. A comparison of amphotericin B alone and combined with flucytosine in the treatment of cryptococcal meningitis. *N Engl J Med* 301: 126-131, 1979.
- BENNETT, JE; KWON-CHUNG, KJ & HOWARD, DH. Epidemiologic differences among serotypes of *Cryptococcus neoformans*. *Am J Epidemiol* 105: 582-586, 1977.
- BENNETT, JE; KWON-CHUNG, KJ & THEODORE, TS. Biochemical differences between serotypes of *Cryptococcus neoformans*. *Sabouraudia* 16: 167-174, 1978.
- BESSIERES, MH; LINAS, MD; RECCO, P; CAVE, JP; MAZABREY, D & BONAFE, JL. Cryptococose cutanee isolee, valeur du traitement au ketoconazole. *Bull Soc Fr Mycol Med* 12: 181-184, 1983.
- BHATTACHARJEE, AK; BENNETT, JE & GLAUDEMANS, CPJ. Capsular polysaccharides of *Cryptococcus neoformans*. *Rev Infect Dis* 6: 619-624, 1984.
- BITTENCOURT, PCT; SILVADO, CE; BITTENCOURT, MRT & WITTIG, E. Ketoconazole no tratamento da criptococose do sistema nervoso central. *Arq Cat Med* 18: 11-13, 1989.
- BLOOMFIELD, N; GORDON, MA & ELMENDORF, DF, Jr. Detection of *Cryptococcus neoformans* antigen in body fluids by latex particle agglutination. *Proc Soc Exp Biol Med* 114: 64, 1963.
- BOTTONE, EJ; SALKIN, IF; HURD, NJ & WORMSER, GP. Serogroup distribution of *Cryptococcus neoformans* in patients with AIDS. *J Infect Dis* 156: 242, 1987.

BOTTONE, EJ; TOMA, M; JOHANSSON, BE & WORMSER, GP. Poorly encapsulated *Cryptococcus neoformans* from patients with AIDS. I. Preliminary observations. *AIDS Res* 2: 211-218, 1986.

BOTTONE, EJ & WORMSER, GP. Poorly encapsulated *Cryptococcus neoformans* from patients with AIDS. II. Correlation of capsule size observed directly in cerebrospinal fluid with that after animal passage. *AIDS Res* 2: 219-225, 1986.

BOUCOT, I; POIROT, JL, ROUX, F; MARTEAU, M, BASSET, D; CASSET, S; GEORGES, E; DENIS, M; MAYAUD, C & LANCASTRE, F. Recherche systematique d'antigene soluble cryptococcique chez les patients immunodeprimes. *Bull Soc Fr Mycol Med* 17: 339-342, 1989.

BOZZETTE, SA; LARSEN, RA, CHIU, J; LEAL, MAE; JACOBSEN, J; ROTHMAN, P; ROBINSON, P; GILBERT, G, McCUTCHAN, JA; TILLES, J; LEEDOM, JM, & RICHMAN, DD. A placebo-controlled trial of maintenance therapy with fluconazole after treatment of cryptococcal meningitis in the acquired immunodeficiency syndrome. *N Engl J Med* 324: 580-584, 1991.

BULMER, GS & SANS, MD. *Cryptococcus neoformans*. II. Phagocytosis by human leukocytes. *J Bacteriol* 94: 1480-1483, 1967.

BUTLER, WT; ALLING, DW; SPICKARD, A & UTZ, JF. Diagnostic and prognostic value of clinical and laboratory findings in cryptococcal meningitis. A follow-up study of forty patients. *N Engl J Med* 270: 59-67, 1964.

BYRNE, WR & WAJSZCZUK, CP. Cryptococcal meningitis in the acquired immunodeficiency syndrome (AIDS): successful treatment with fluconazole after failure of amphotericin B. *Ann Intern Med* 108: 384-385, 1988.

- CAIUBY, MJ; ROZENBAUM, R; FEIJÓ, P; CARVALHO, A; PEIXOTO, CA; ASSIS, TL; VOHMS, C; NOGUEIRA, SA & GONCALVES, AJR. Associação de criptococose e histoplasmose em pacientes portadores da síndrome de imunodeficiência adquirida. *Arq Bras Med* 63: 443-445, 1989.
- CALVO, B; FISCHMAN, O; CASTELO FILHO, A; REIS FILHO, J; DEL BIANCO, R; BARBOSA, RM & ZAROR, L. Detección de antígeno del polisacarido capsular de *Cryptococcus neoformans* en pacientes con SIDA y neurocriptococosis en São Paulo, Brasil. *Rev Inst Med Trop São Paulo* 33: 485-490, 1991.
- CALVO, B; FISCHMAN, O; PIGNATARI, A; DEL BIANCO, R & ZAROR, L. Variedades y serotipos de *Cryptococcus neoformans* en pacientes con SIDA y neurocriptococosis en São Paulo, Brasil. *Rev Inst Med Trop São Paulo* 32: 480-482, 1990.
- CAPONE, D, GONÇALVES, AJR; ANDRADE, EM; PEYNEAU, A; WANKE, B; MONTESSI, J, ROMÃO, PAA & KRITSKI, AL. Criptococose pulmonar por *Cryptococcus neoformans* não capsulado. *JBM* 50: 67-70, 1986.
- CARSON, PJ & GOLDSMITH, JC. Atypical pulmonary diseases associated with AIDS. *Chest* 100: 675-677, 1991.
- CHUCK, SL & SANDE, MA. Infections with *Cryptococcus neoformans* in the acquired immunodeficiency syndrome. *N Engl J Med* 321: 794-799, 1989.
- CIVILA, E & CONTI-DÍAZ, IA. Aislamiento de *Cryptococcus neoformans* de excretas secas de palomas en la ciudad de Montevideo. *Pat Clin Microbiol* 3: 41-48, 1976.
- CLANCY, MN; FLEISCHMANN, J; HOWARD, DH; KWON-CHUNG, KJ & SHIMIZU, RY. Isolation of *Cryptococcus neoformans gattii* from a patient with AIDS in Southern California. *J Infect Dis* 161: 809, 1990.
- CLARK, RA; GREEE, DL; VALAINIS, GT & HYSLOP, NE. *Cryptococcus neoformans* pulmonary infection in HIV-1-infected patients. *J AIDS* 3: 480-484, 1990.

- CLOSETS, F; BARRABES & COTY, F. Mycoses et parasitoses opportunistes au cours du SIDA. *Bull Soc Fr Mycol Med*, 18: 97-102, 1989.
- COHEN, J. The pathogenesis of cryptococcosis. *J Infect* 5: 109-116, 1982.
- COHEN, J; PERFECT, JR & DURACK, DT. Cryptococcosis and the basidiospore. *Lancet* 1: 1301, 1982.
- COKER, R & HORNER, PJ. Short-course treatment and response to liposomal amphotericin B in AIDS-associated cryptococcosis. *J Infect Dis* 165: 593, 1992.
- CONDUS, AP; HELFAND, RF; IMBER, MJ, LERNER, EA & SHARPE, RJ. Cutaneous cryptococcosis mimicking molluscum contagiosum with AIDS. *J Infect Dis* 158: 897-898, 1988.
- CONTI-DIAZ, IA. Highlights of cryptococcosis in Uruguay. *Bull Soc Fr Mycol Med* 19: 83-90, 1990.
- CRUMP, JRC; ELNER, SG; ELNER, VM & KAUFFMAN, CA. Cryptococcal Endophthalmitis: case report and review. *Clin Infect Dis* 14: 1069-1073, 1992.
- CURRIE, B; VIGUS, T; LEAGH, G & DWYER, B. *Cryptococcus neoformans* var. *gattii*. *Lancet* 2: 1442, 1990.
- CUSINI, M; CAGLIANI, P; GRIMALT, R; TADINI, G & ALESSI, E. Primary cutaneous cryptococcosis in a patient with acquired immunodeficiency syndrome. *Arch Dermatol* 127: 1848-1849, 1991.
- DE BEULE, K; DE DONCKER, P & CAUWENBERGH, G. Traitement a l'itraconazole de la cryptococcose cerebrale et pulmonaire. *Bull Soc Fr Mycol Med* 17: 121-126, 1988.
- DE CLOSETS, F; BARRABES, A & COTTY, F. Mycoses et parasitoses opportunistes au cours du SIDA. *Bull Soc Fr Mycol Med* 28: 97-102, 1989.

- DENNING, DW; ARMSTRONG, RW,; FISHMAN, M & STEVENS, DA.
Endophthalmitis in a patient with disseminated
cryptococcosis and AIDS who was treated with
itraconazole. **Rev Infect Dis** 13: 1126-1130, 1991.
- DENNING, DW; TUCKER, RM; HANSON, LH; HAMILTON, JR & STEVENS,
DA. Itraconazole therapy for cryptococcal meningitis and
cryptococcosis. **Arch Intern Med** 149: 2301-2308, 1989.
- DESMET, P; KAYEMBE, KD & DE VROEY, C. The value of
cryptococcal serum antigen screening among HIV-
positive/AIDS patients in Kinshasa, Zaire. **AIDS** 3: 77-78,
1989.
- DE VROEY, C & SWINNE, D. Isolements de *Cryptococcus*
neoformans a l'occasion de concours de chant de
canaris. **Bull Soc Fr Mycol Med** 15: 353-356, 1986.
- DIAMOND, RD & BENNETT, JE. Prognostic factors in
cryptococcal meningitis: a study of 111 cases. **Ann Intern
Med** 80: 176-181, 1974.
- DISMUKES, WE. Cryptococcal meningitis in patients with AIDS.
J Infect Dis 157: 624-628, 1988.
- DISMUKES, WE; CLOUD, G; GALTES, HA; KERKERING, TM ; MEDOFF,
G & BLACKWEDER, WC. Treatment of cryptococcal meningitis
with combination amphotericin B and flucytosine for four
as compared with six weeks. **N Engl J Med** 317: 334-341,
1987.
- DROMER, F; RONIN, O & DUPONT, B. Isolation of *Cryptococcus*
neoformans var. *gattii* from asian patient in France:
evidence for dormant infection in healthy subjects. **J Med
Vet Mycol** 30: 395-397, 1992.
- DROUHET, E; DUPONT, B & REYES, G. Antigenes de *Cryptococcus*
neoformans et reponse immunologique dans la cryptococcus,
mycose d'actualite et mycose de l'avenir. **Bull Soc Fr
Mycol Med** 15: 21-30, 1986.

- DROUHET, E & LAZARUS, GR. Ecologie des souches de *Cryptococcus neoformans* d'origine humaine en France. Caracteres biochimiques et serotypiques de 61 souches. *Bull Soc Mycol Med* 10: 203-206, 1921.
- EDITORIAL: Cryptococcosis and AIDS. *Lancet* 1: 1434-1436, 1988.
- ELLIS, DH. *Cryptococcus neoformans* var. *gattii* in Australia. *J Clin Microbiol* 25: 430-431, 1967.
- ELLIS, DH & PFEIFFER, TJ. Ecology, life cycle, and infectious propagule of *Cryptococcus neoformans*. *Lancet* 336: 923-925, 1990a.
- ELLIS, DH & PFEIFFER, TJ. Natural habitat of *Cryptococcus neoformans* var. *gattii*. *J Clin Microbiol* 28: 1642-1644, 1990b.
- ELLIS, DH & PFEIFFER, TJ. Environmental isolation of *Cryptococcus neoformans* var. *gattii* from *Eucalyptus tereticornis*. *J. Med Vet Mycol* 30: 407-408, 1992a.
- ELLIS, DH & PFEIFFER, TJ. The ecology of *Cryptococcus neoformans*. *Eur J Epidemiol* 8: 321-325, 1992b.
- EMMONS, CE. Isolation of *Cryptococcus neoformans* from soil. *J Bact* 62: 685-690, 1951.
- EMMONS, CE. Saprophytic sources of *Cryptococcus neoformans* associated with the pigeon (*Columba livia*). *Am J Hyg* 62: 227-232, 1955.
- EMMONS, CE. Prevalence of *Cryptococcus neoformans* in pigeon habitants. *Public Health Reports* 75: 362-364, 1961.
- FELDMAN, SR; FLEICHER, AB, Jr. & RESNIK, SD. Fluconazole treatment cutaneous cryptococcosis. *Arch Dermatol* 128: 1045-1046, 1992.

- FETTER, BF; KLINTWORTH, GK & HENDRY, WS. Cryptococcosis. In: **Mycoses of the central nervous system**. Baltimore, Williams & Wilkins Co., 1967, chap. 9, p. 89-123.
- FLETCHER, RH; FLETCHER, SW & WAGNER, EH. **Clinical epidemiology - the essentials**. Baltimore, Williams & Wilkins, 1982.
- FRONTLING, RA & SHANDOMY, HJ. Immunity in cryptococcosis: an overview. **Mycopathologia** 77: 183-190, 1982.
- GAL, AA; KOSS, MN; HAWKINS, J; EVANS, S & EINSTEIN, H. The pathology of pulmonary cryptococcal infections in the acquired immunodeficiency syndrome. **Arch Pathol Lab Med** 100: 502-507, 1986.
- GANS, J; SCHATTENKERK, JKE & KETEL, RJ. Itraconazole as maintenance treatment for cryptococcal meningitis in the acquired immune deficiency syndrome. **Br Med J** 296: 339, 1988.
- GARCIA, CA; WEISBERG, LA & LACORTE, WSJ. Cryptococcal intracerebral mass lesions: CT-pathologic considerations. **Neurology** 35: 731-734, 1985.
- GORDON, MA. Cryptococcosis. In: DISALVO, AF (Ed.). **Occupational mycoses**. Philadelphia, Lea & Febiger, 1983, chap. 1, p. 1-11.
- GRANT, IH & ARMSTRONG, D. Fungal infections in AIDS. Cryptococcosis. **Infect Dis Clin N Am** 2: 457-464, 1988.
- GRAYBILL, JR & AHRENS, J. R 51212 (itraconazole) therapy of murine cryptococcosis. **J Med Vet Mycol** 22: 445-453, 1984.
- GROCCOTT, RG. A stain for fungi in tissue sections and smears. Using Gomori's methenamine-silver nitrate technic. **Am J Clin Pathol** 25: 975-979, 1955.

- HAGLUNG, LA & GREENFIELD, RA. Rapid relapse of cryptococcal meningitis after termination of maintenance fluconazole in AIDS. *Am J Med* 92: 449-450, 1992.
- HALL, NK; MALUF, KC & BLACKSTOCK. Functional testing and chemical composition of cryptococcal extracts. *Sabouraudia: J Med Vet Mycol* 22: 439-442, 1984.
- HAMMERMAN, KJ & POWELL, KE. Pulmonary cryptococcosis clinical forms and treatment. A centers for disease control cooperative mycosis study. *Am Rev Respir Dis* 108: 1116-1123, 1975.
- HAMMERMAN, KJ; POWELL, KE; CHRISTIANSON, CS; HUGGIN, FM; LARSH, HW; VIVAS, JR & TOSH, FE. Pulmonary cryptococcosis: clinical forms and treatment. *Am Rev Res Dis* 108: 1116-1123, 1973.
- HAY, RJ. Clinical manifestations and management of cryptococcosis in the compromised patient. In: WARNOCK, DW; RICHARDSON, MD (Eds.). **Fungal infection in the compromised patient**. 2nd ed. Chichester, John Wiley & Sons, 1991, chap. 4, p. 85-115.
- HIRONAGA, M; IKEDA, R; FUKAZAWA, Y & WATANABE, S. Mating types and serotypes of *Cryptococcus neoformans* isolated in Japan. *Sabouraudia* 21: 73-78, 1983.
- HOPFER, RL & BLANK, F. Caffeic acid-containing medium for identification of *Cryptococcus neoformans*. *J Clin Microbiol* 2: 115-120, 1975.
- HOPFER, RL & GROSCHEL, D. Six-hour pigmentation test for the identification of *Cryptococcus neoformans*. *J Clin Microbiol* 2: 96-98, 1975.
- JONES, C; ORENKO, I; ROSEN, T & ELLNER, K. Cutaneous cryptococcosis simulating Kaposi sarcoma in the acquired immunodeficiency syndrome. *Cutis* 45: 163-167, 1990.

- KAO, CJ & SCHWARZ, J. The isolation of *Cryptococcus neoformans* from pigeon nests. With remarks on the identification of virulent cryptococci. *Am J Clin Pathol* 27: 652-663, 1957.
- KAPEND'AS, K; KOMICHELO, K; SWINNE, D & VANDEPITTE, J. Meningitis due to *Cryptococcus neoformans* biovar *gattii* in a Zaire AIDS patient. *Eur J Clin Microbiol* 6: 320-321, 1987.
- KAPLAN, MH; ROSEN, PP & ARMSTRONG, D. Cryptococcosis in a cancer hospital. Clinical and pathological correlates in forty-six patients. *Cancer* 39: 2265-2274, 1977.
- KAUFMAN, L & BLUMER, S. Cryptococcosis: the awakening giant. In: Fourth international conference on the mycoses. *The black and white yeasts*. Washington, PAHO Sci Pub No 356, p. 176-82, 1978.
- KHARDORI, N; BUTT, F & ROLSTON, KVI. Pulmonary, cryptococcosis in AIDS. *Chest* 93: 1319-1320, 1988.
- KIDA, M; ABRAMOWSKI, CR & SANTOSCOY. Cryptococcosis of the placenta in woman with acquired immunodeficiency syndrome. *Hum Pathol* 20: 920-921, 1989.
- KING, C; FINLEY, R & CHAPMAN, SW. Prostatic cryptococcal infection. *Ann Int Med* 113: 720, 1990.
- KOVACS, JA; KOVACS, A; FOLIS, M; WRIGHT, WC; GILL, VJ; TUAZON, CU; GELMANN, EP; LANE, HC; LONGFIELD, R; OVERTURF, G; MACHER, AM; FAUCI, AS; PARRILLO, JE; BENNETT, JE; MASUR, H. Cryptococcosis in the acquired immunodeficiency syndrome. *Ann Intern Med* 103: 533-538, 1985.
- KOZEL, TR. Cryptococcosis. In: MURPHY, JW; FRIEDMAN, H & BENDINELLI, M (Eds.). *Fungal infections and immune responses*. New York, Plenum Press, 1993, chap. 11, p. 277-302.

- KURUVILLA, A; HUMPHREY, DM & EMKO, P. Coexistent oral cryptococcosis and Kaposi's sarcoma in acquired immunodeficiency syndrome. *Cutis* 49:260-264, 1992.
- KWON-CHUNG, KJ & BENNETT, JE. Epidemiologic differences between the two varieties of *Cryptococcus neoformans*. *Am J Epidemiol* 120: 123-130, 1984.
- KWON-CHUNG, KJ & BENNETT, JE. Cryptococcosis In: *Medical mycology*. Philadelphia, Lea & Febiger, 1992a, chap. 16, p. 397-446.
- KWON-CHUNG, KJ & BENNETT, JE. Histoplasmosis In: *Medical mycology*, Philadelphia, Lea & Febiger, 1992b, chap. 18, p. 464-513.
- KWON-CHUNG, KJ & EDMAN, JC. Recent advances in the molecular genetics of *Cryptococcus neoformans*. In: BENNETT, JE, HAY, RJ & PETERSON, PK (Eds.). *New strategies in fungal disease*. Edinburgh, Churchill Livingstone, 1992, chap. 11, p. 195-207.
- KWON-CHUNG, KJ; EDMAN, JC & WICKES, BL. Genetic association of mating types and virulence in *Cryptococcus neoformans*. *Infect Immun* 60: 602-605, 1992.
- KWON-CHUNG, KJ; KOZEL, TR; EDMAN, JC; POLACHECK, I; ELLIS, D; SHINODA, T & DROMER, F. Recent advances in biology and immunology of *Cryptococcus neoformans*. *J Med Vet Mycol* 30 (Suppl 1): 133-142, 1992a.
- KWON-CHUNG, KJ; POLACHECK, I & BENNETT, JE. Improved diagnosis medium for separation of *Cryptococcus neoformans* var. *neoformans* (serotype A and D) and *Cryptococcus neoformans* var. *gattii* (serotype B and C). *J Clin Microbiol* 15: 535-537, 1982.
- KWON-CHUNG, KJ; VARMA, AK & HOWARD, DH. Ecology and epidemiology of *Cryptococcus neoformans*: a recent study of isolates in the United States. Proc X Congr - ISHAM. J R Prous Science Pub, Barcelona, 1980, p. 107-112.

- KWON-CHUNG, KJ; WICKES, BL; STOCKMAN, L; ROBERTS, GD; ELLIS, D & HOWARD, DH. Virulence, serotype, and molecular characteristics of environmental strains of *Cryptococcus neoformans* var. *gattii*. *Infect Immun* 60: 1869-1874, 1992b.
- LACAZ, CS; PORTO, E & MARTINS, JED. *Micologia Médica. Fungos, actinomicetos e algas de interesse médico*. 8a ed. São Paulo, Sarvier, 1991, cap. 36, p. 545-608.
- LACAZ, CS & RODRIGUES, MC. Sorotipagem do *Cryptococcus neoformans*. *Rev Bras Med* 40: 297-300, 1983.
- LAROCHE, R; DUPONT, B; TOUZE, JE; TAEI,MAN, H; BOGAERTS, J; KADIO, A; M'PELE, P; LATIF, A; AUBRY, P; DURBEC, JP; SAUNIERE, JF. Cryptococcal meningitis associated with AIDS in african patients: treatment with fluconazole. *J Med Vet Mycol* 30: 71-78, 1992.
- LARSEN, RA, LEAL, MAE & CHAN, LS. Fluconazole compared with flucytosine for cryptococcal meningitis in AIDS. *Ann Intern Med* 113: 183-187, 1990.
- LAZERA, MS. Fontes saprofiticas de *Cryptococcus neoformans* na cidade do Rio de Janeiro. Dissertação de Mestrado, UFRJ, Rio de Janeiro, 1989.
- LE FICHOUX, Y; MARTY, P; MONDAIN, V & PESCE, A. *Cryptococcus neoformans* dans les urines et cryptococcose disseminée. *Bull Soc Fr Mycol Med* 15: 311-312, 1986.
- LEGGIARDO, RJ; KLINE, MW & HUGHES, WT. Extrapulmonary cryptococcosis in children with acquired immunodeficiency syndrome. *Pediatr Infect Dis J* 10: 658-662, 1991.
- LEVITZ, SM. The ecology of *Cryptococcus neoformans* and the epidemiology of cryptococcosis. *Rev Infect Dis* 13: 1163-1169, 1991.
- LITTMAN, ML. Cryptococcosis (torulosis). Current concenps and therapy. *Am J Med* 27: 976-998, 1959.

- LITTMAN, ML & SCHNEIERSON, SS. *Cryptococcus neoformans* in pigeon excreta in New York city. *Am J Hyg* 69: 49-59, 1959.
- LITTMAN, ML & WALTER, JE. Cryptococcosis: current status. *Am J Med* 45: 922-932, 1968.
- LITTMAN, ML & ZIMMERMAN, LE *Cryptococcosis*. New York, Grune & Stratton, 1956.
- LO, D. Cryptococcosis in the northern territory. *Med J Aust* 2: 825-828, 1976.
- MACHADO, CC; ANARAL, AA & SEVERO, LC. *Cryptococcus neoformans* var. *neoformans* isolado do solo. *Rev Inst Med Trop São Paulo* 35: 1, 1993 (no prelo).
- MALIK, R; WIGNEY, DI; MUIR, DB; GREGORY, DJ & LOVE, DN. Cryptococcosis in cats: clinical and mycological assessment of 29 cases and evaluation of treatment using orally administered fluconazole. *J Med Vet Mycol* 30: 133-144, 1992.
- MANRIQUE, P; MAYO, J; ALVAREZ, JA; GANCHEGUI, X; ZALBAZA, I FLORES, M. Polymorphous cutaneous cryptococcosis: nodular, herpes-like, and molluscum-like lesions in a patient with the acquired immunodeficiency syndrome. *J Am Acad Dermatol* 26: 122-124, 1992.
- MANTOVANI, MP; CASADEVALL, A; KOLLMANN, TR; RUBINSTEIN, A & GOLSDSTEIN, H. Enhancement of HIV-1 infection by the capsular polysaccharide of *Cryptococcus neoformans*. *Lancet* 339: 21-23, 1991.
- MARTY, P, MARTY-JAUSSAN, I, BAYADA, JM; FICHOUX, Y, DOUCET, J & BABEAU, P. Cryptococcurie revelatrice d'une cryptococcose disseminee. *Bull Soc Fran Mycol Med* 13: 315-318, 1984.

- McGAW, TG & KOZEL, TR. Opsonization of *Cryptococcus neoformans* by human immunoglobulin G: masking of immunoglobulin G by cryptococcal polysaccharide. *Infect Immun* 25: 262-267, 1979.
- McGINNIS, MR. Detection of fungi in cerebrospinal fluid. *Am J Med* 75: 129-38, 1983.
- MELO, NT; NIGRO, RC; FERREIRA, AD; HUGGINS, DW & LACAZ, CS. Isolamento de *Cryptococcus neoformans* de fezes de pombos, do solo e ninhos de pombos. *Rev bras Med* 44: 19-23, 1987.
- MENDES, CMF; FRANCISCO, W; SIQUEIRA, LFG & SILVEIRA, MJ. Sorogrupagem de *Cryptococcus neoformans*, nota epidemiológica. *Rev Microbiol São Paulo* 20: 333-336, 1989.
- MITCHELL, DH & SORRELL, TC. Pancoast's syndrome due to pulmonary infection with *Cryptococcus neoformans* var. *gattii*. *Clin Infect Dis* 14: 1142-1144, 1992.
- MOLINA, JM; OKSENHENDLER, E; DANIEL, MT & CLAUVEL, JP. Fine needle aspiration and cryptococcosis in the acquired immunodeficiency syndrome (AIDS). *Ann Intern Med* 108: 772, 1988.
- MURPHY, JW. Clearance of *Cryptococcus neoformans* from immunologically suppressed mice. *Infect Immun* 57: 1944-1952, 1989.
- MURRAY, RJ; BECKER, P; FURTH, P & CRINER, GJ. Recovery from cryptococemia and adult respiratory distress syndrome in the acquired immunodeficiency syndrome. *Chest* 93: 1304-1306, 1988.
- NEGRONI, R; METTA, H; TABORDA, A; ROBLES, AM & ARECHAVALA, A. Neumopatia aguda persistente por *Cryptococcus neoformans* su tratamiento con itraconazol. *Rev Arg Micol* 11: 29-33, 1988.

- NEILSON, JB; FRONTLING, RA & BULMER, GS. Pseudohyphal forms of *Cryptococcus neoformans*: decreased survival in vivo. *Mycopathologia* 73: 57-59, 1981.
- NZARAMBA, D; MULUMBA, P & SWINNE, D. Pathogenicite compare des varietes de *Cryptococcus neoformans*. *Bull Soc Fr Mycol Med* 13: 319-322, 1984.
- PASTERNAK, J; ROSENTHAL, C, STEFANI, HNY; BIANCALANA, ML, & NETO, VA. Incidência de infecções oportunisticas numa série brasileira de pacientes com AIDS. *Rev Ass Med Brasil* 33: 119-120, 1987.
- PATTERSON, TF & ANDRIOLE, VT. Current concepts in cryptococcosis. *Eur J Clin Microbiol Infect Dis* 8: 457-465, 1989.
- PERFECT, JR; DURACK, DT & GALLIS, HA. Cryptococemia. *Medicine* 62: 98-109, 1983.
- PERFECT, JR; DURACK, DT; HAMILTON, JD & GALLIS, HA. Failure of Ketoconazole in cryptococcal meningitis. *JAMA* 247: 3349-3351, 1982.
- PFEIFFER, TJ & ELLIS, DH. Environmental isolation of *Cryptococcus neoformans gattii* from California. *J Infect Dis* 163: 929-930, 1991.
- PFEIFFER, TJ & ELLIS, DH. Environmental isolation of *Cryptococcus neoformans* var. *gattii* from *Eucalyptus tereticornis*. *J Med Vet Mycol* 30: 407-408, 1992.
- POLACHEK, I & LEBENS, GA. Electrophoretic karyotype of the pathogenic yeast *Cryptococcus neoformans*. *J Gen Microbiol* 135: 65-71, 1989.
- POWDERLY, WG. Therapy for cryptococcal meningitis in patients with AIDS. *Clin Infect Dis* 14: S54-S59, 1992.

- RAMIREZ, LPP. La cryptococcose au cours de l'infection VIH: épidémiologique et clinique. (Hôpital Emílio Ribas, São Paulo Brésil). Tese de Doutorado, Montpellier, Faculté de Medicine de Montpellier, 1991.
- REYES, G & DROUHET, E. Distribution des serotypes de *Cryptococcus neoformans* chez des malades immunodeprimés (SIDA, corticothérapie, etc..) atteints de cryptococcose. *Bull Soc Fr Mycol Med* 13: 323-328, 1984.
- RICCHI, E; MANFREDI, R; SACRANI, P; COSTIGLIOLA, P & CHIODO, F. Cutaneous cryptococcosis and AIDS. *J Am Acad Dermatol* 25: 335-336, 1991.
- RICO, MJ & PENNEYS, NS. Cutaneous cryptococcosis resembling molluscum contagiosum in patient with AIDS. *Arch Dermatol* 121: 901-902, 1985.
- RINALDI, MG; DRUTZ, DJ; HOWELL, A; SANDE, MA; WOFSEY, CB & HADLEY, WK. Serotypes of *Cryptococcus neoformans* in patients with AIDS. *J Infect Dis* 153: 642, 1986.
- ROGERS, AL & BENEKER, ES. Human pathogenic fungus recovered from brazilian soil. *Mycopathologia* 22: 15-20, 1964.
- ROUX, P; CHAVIN, MF; TOUBOUL, JL; BASSET, D; DELACOUR, T; REVUZ, J; FOURET, P; MAYAUD, C & LANCASTRE, F. Interet de la recherche systematique d'antigene serique cryptococcique au cours du SIDA: propos d'un cas cryptococcose de disseminee asymptotique. *Bull Soc Fr Mycol Med* 15: 361-364, 1986.
- ROZENBAUM, R. Criptococose: contribuição ao estudo da micose e de seu agente no Brasil. Dissertação de Mestrado, Rio de Janeiro, UFRJ, 1990.
- ROZENBAUM, R; GONÇALVES, AJR; WANKE, B; CAIUBY, MJ; CLEMENTE, H; LAZERA, MS; MONTEIRO, PCF & LONDERO, AT. *Cryptococcus neoformans* varieties as agents of cryptococcosis in Brazil. *Arq Bras Med* 66: 261-263, 1992.

- ROZENBAUM, R; GONCALVES, AJR; WANKE, B; VIEIRA, W & De VROEY, C. *Cryptococcus neoformans* var. *gattii* in a brazilian AIDS patient. *Arq Bras Med* 63: 447-448, 1989 (=Mycopathologia 112: 33-34, 1990).
- RUBIO, M; DE VROEY, C; CHALON, E & SWINNE, D. An improved medium for the isolation of *Cryptococcus neoformans* from pigeon droppings. *Sabouraudia: J Med Vet Mycol* 22: 345-346, 1984.
- RUIZ, A, NEILSON, JB & BULMER, OS. Control of *Cryptococcus neoformans* in nature by biotic factors. *Sabouraudia* 20: 21-29, 1982.
- RUSTAN, ME; RUBINSTEIN, HR; SICILIANO, C & MARSIM, DT. Possibility of in-hospital infection by *Cryptococcus neoformans* in patients with AIDS. *Rev Inst Med Trop São Paulo* 34: 383-387, 1992.
- SALFELDER, K. Cryptococcosis. In: BAKER, RD (Ed.). *The pathologic anatomy of mycoses. Human infection with fungi actinomycetes and algae*. Berlin, Springer-Verlag, 1971, chap. 8, p. 383-444.
- SALYER, WR & SALYER, DC. Involvement of the kidney and prostate in cryptococcosis. *J Urol* 109: 695-698., 1973.
- SCHONHEYDER, H & STENDERUP, A. Isolation of *Cryptococcus neoformans* from pigeon manure on two media inducing pigment formation. *Sabouraudia* 20: 193-197, 1982.
- SCHURMANN, D; MARQUES, BM; GRUNEWALD, T; POHLE, HD; HAHN, H & RUF, B. Safety and efficacy of liposomal amphotericin B in treating AIDS-associated disseminated cryptococcosis. *J Infect Dis* 164: 620-621, 1991.
- SEELIGER, HPE. Use of urease test for the screening and identification of cryptococci. *J Bact* 72: 127-131, 1956.

- SEVERO, LC; LONDERO, AT; MARTINS, SC; REOLON, M & GEYER, RG. Provável criptococose pulmonar causada por *Cryptococcus neoformans* não-capsulado. *Rev Inst Med Trop São Paulo* 32: 283-286, 1991.
- SHIELDS, AB & AJELLO, L. Medium for selective isolation of *Cryptococcus neoformans*. *Science* 151: 208-209, 1966.
- SHIMIZU, RY; HOWARD, DH & CLANCY, MN. The variety of *Cryptococcus neoformans* in patients with AIDS. *J Infect Dis* 154: 1042, 1986.
- SIEGEL, S. *Nonparametric statistics for the behavioral sciences*. New York, McGraw-Hill, Inc, 1956.
- SILVA, ME. Ocorrência de *Cryptococcus neoformans* e *Microsporium gypseum* em solos da Bahia. *Bol Fund G Muniz* 17: 1-14, 1960.
- SILVA, ME & PAULA, LA. Isolamento de *Cryptococcus neoformans* de excremento e ninhos de pombos (*Columba livia*) em Salvador, Bahia (Brasil). *Rev Inst Med Trop São Paulo* 5: 5-11, 1963.
- STAIB, F & SEIBOLD, M. Use of the membrane filtration staib agar for the detection of *Cryptococcus neoformans* in the urine of AIDS patients - a contribution to diagnosis, therapy and pathogenesis of cryptococcosis. *Mycose* 32: 63-72, 1989.
- STAIB, F; SEIBOLD, M; ANTWEILER, E; FROHLICH, B; WEBER, S & BLISSE, A. The brown colour effect (BCE) of *Cryptococcus neoformans* in the diagnosis, control and epidemiology of *C. neoformans* infections in AIDS patients. *Zbl Bakt Hyg* 266: 167-177, 1987.
- STAIB, F; SEIBOLD; L'AGE, M; HEISE, W; SKRORDE, J; GROSSE, G; NURNBERGER, F & BAUER, G. *Cryptococcus neoformans* in the seminal fluid of an AIDS patient: a contribution to the clinical course of cryptococcosis. *Mycoses* 32: 171-180, 1989.
- SWINNE, D & DE VROEY, C. Epidemiologie de la cryptococcus. *Rev Ibérica Micol* 4: 77-83, 1987.
- SWINNE, D; KAYEMBE, K & NIYIMI, M. Isolation of saprophytic *Cryptococcus neoformans* var. *neoformans* in Kinshasa, Zaire. *Ann Soc Belge Med Trop* 66: 57-61, 1986.