

# Terapêutica fotodinâmica com ácido delta-aminolevulínico em neoplasias queratinocíticas superficiais\* *Photodynamic therapy with delta-aminolevulinic acid for superficial keratinocytic neoplasms\**

Renato Marchiori Bakos<sup>1</sup>  
Tania Cestari<sup>4</sup>  
Carolina Peukert<sup>7</sup>

Lucio Bakos<sup>2</sup>  
Tobias Orlandini<sup>5</sup>  
Clarissa Berti<sup>8</sup>

Elton Ferlin<sup>3</sup>  
Roberto Rezende<sup>6</sup>  
Emileine Di Domenico<sup>9</sup>

**Resumo:** FUNDAMENTOS - A terapêutica fotodinâmica (TFD) é técnica de tratamento em que são aplicadas, nos tecidos, substâncias fotossensibilizantes, posteriormente ativadas com luzes de comprimentos de onda específicos, com a finalidade de produzir destruição celular, por meio da ação de produtos citotóxicos fotoativados. Tal método tem sido utilizado em diversos tipos de neoplasias cutâneas, com resultados bastante entusiasmadores.

OBJETIVOS - Avaliar o efeito de uma única sessão de terapêutica fotodinâmica (TFD) com ácido delta aminolevulínico (ALA) tóxico, estimulado por luz não coerente, em ceratoses actínicas (CAC), carcinomas basocelulares (BC) superficiais e doenças de Bowen (DB).

MATERIAL E MÉTODOS - Utilizando uma fonte de luz não coerente, emitida por protótipo desenvolvido no Serviço de Engenharia Biomédica do Hospital de Clínicas de Porto Alegre (HCPA), para ativar o ácido delta-aminolevulínico (ALA) a 20%, aplicado com oclusão, foram tratadas 80 lesões cutâneas, em 52 pacientes. Entre as lesões, 32 (40%) eram carcinomas basocelulares superficiais, 37 (46,3%) ceratoses actínicas e 11 (13,7%) doenças de Bowen. Em 23 casos (28,7%), além das características clínicas, o diagnóstico foi confirmado por biópsia e exame histopatológico.

RESULTADOS - Não foi possível obter o seguimento de cinco lesões tratadas. Das 75 lesões que puderam ser avaliadas, 41 (54,6%) apresentaram cura, 22 (29,4%) apresentaram melhora, e 12 (16,0%) permaneceram inalteradas, tendo o tratamento sido considerado ineficaz nestas últimas. Das 35 ceratoses actínicas, 23 (65,7%) obtiveram cura, 7 (20%) melhoraram, e cinco (14,3%) não responderam ao tratamento. Trinta carcinomas basocelulares superficiais foram tratados, com cura em 10 (33,3%), melhora em 13 (43,4%) e sem alterações em sete (23,3%). Dos 10 casos de doença de Bowen avaliados, oito (80%) curaram e dois (20%) melhoraram. Os efeitos colaterais observados foram ardência em 24 lesões (32%), dor em cinco (6,7%) e prurido em um caso (1,3%). A maioria dos casos (60%) apresentou boa tolerância ao tratamento, não havendo efeitos paralelos dignos de nota.

CONCLUSÕES - Os resultados obtidos no trabalho assemelham-se, em parte, aos relatados na literatura com aplicação única da terapêutica fotodinâmica com ácido delta-aminolevulínico em neoplasias queratinocíticas superficiais, principalmente nas ceratoses actínicas e na doença de Bowen. Palavras-chave: carcinoma basocelular; doença de Bowen; fotobiologia; fotoquimioterapia.

**Summary:** BACKGROUND - Photodynamic therapy (PDT) is a treatment technique in which photosensitizing substances are applied in tissues and excited with specific wavelengths of light energy to obtain cell destruction through photoactive cytotoxic substances. This method has been used in several skin neoplasms, with quite successful results.

OBJECTIVES - To study the effects of one single session of topical delta-aminolevulinic acid (ALA) irradiated with incoherent light, in actinic keratosis (AK), superficial basal cell carcinoma (BCC) and Bowen's disease (BD).

PATIENT AND METHODS - Eighty skin lesions, in 52 patients, were treated with an incoherent light source prototype built by the Service of Biomedical Engineering of Hospital de Clínicas de Porto Alegre (HCPA), after the application of 20% ALA under occlusion. Thirty two (40%) were superficial BCC, 37 (46.3%) AK, and 11 (13.7%) BD. Diagnosis was confirmed by biopsy and histology in 23 cases (28.7%).

RESULTS - Follow up was not available in five lesions. From the remaining 75, 41 (54.6%) were completely resolved, 22 (29.4%) showed partial remission, and 12 (16.0%) were considered as treatment failures. Considering the 35 treated AK, 23 (65.7%) presented complete response, 7 (20%) improved, and 5 (14.3%) showed no benefit after treatment. Thirty BCC were treated, 10 (33.3%) completely resolved, 13 (43.4%) improved, and 7 (23.3%) remained unaffected. From 10 treated BD, 8 (80%) resolved and 2 (20%) improved. Observed side effects were burning sensation in 24 lesions (32%), pain in 5 (6.7%), and itch in one case (1.3%). Most patients (60%) did not experience any important side effects.

CONCLUSION - The results of this study are similar, in part, to the results of other studies present in the literature that used a single treatment with ALA/PDT for superficial keratinocytic neoplasms, especially for actinic keratosis and Bowen's disease.

Key-words: carcinoma, basal cell; Bowen's disease; photobiology; photochemotherapy.

Recebido em 04.03.2002. / Received in March, 04<sup>th</sup> of 2002.

Aprovado pelo Conselho Consultivo e aceito para publicação em 25.11.2002. / Approved by the Consultive Council and accepted for publication in November, 25<sup>th</sup> of 2002.

\* Trabalho realizado nos Serviços de Dermatologia e de Engenharia Biomédica do Hospital de Clínicas de Porto Alegre (HCPA), da Faculdade de Medicina (FAMED), da Universidade Federal do Rio Grande do Sul (UFRGS), Porto Alegre, RS. / Work developed at the Dermatology and Biomedical Engineering Services of the Hospital de Clínicas de Porto Alegre (HCPA), Medicine School (FAMED), Federal University of Rio Grande do Sul (UFRGS), Porto Alegre, state of Rio Grande do Sul, Brazil.

<sup>1-6</sup> Médico Residente do Serviço de Dermatologia do Hospital de Clínicas de Porto Alegre. / Resident Medical Doctor, Dermatology Service, Hospital de Clínicas de Porto Alegre (HCPA).

<sup>2</sup> Professor Titular da UFRGS e Chefe do Serviço de Dermatologia do HCPA. / Titular Professor, UFRGS and Head of Dermatology Service, HCPA.

<sup>3</sup> Engenheiro do Serviço de Engenharia Biomédica do HCPA. / Engineer at the Biomedical Engineering Service, HCPA.

<sup>4</sup> Professor Adjunto da UFRGS e do Serviço de Dermatologia do HCPA. / Adjunct Professor at UFRGS and Dermatology Service, HCPA.

<sup>5</sup> Médico Especializando do Serviço de Dermatologia do HCPA. / M.D. specializing at the Dermatology Service, HCPA.

<sup>7-9</sup> Acadêmicas de Medicina da UFRGS. / Medical students UFRGS.

©2003 by Anais Brasileiros de Dermatologia

## INTRODUÇÃO

O termo fotodinâmica data de 1904, quando von Tappeiner descreveu as reações químicas com consumo de oxigênio induzidas pela fotossensibilização em biologia. A terapêutica fotodinâmica (TFD), na concepção atual, é modalidade de tratamento baseada fundamentalmente na aplicação de substâncias fotossensibilizantes que se acumulam nas células alvo e são ativadas por uma fonte luminosa. Esse processo libera espécies reativas de oxigênio (principalmente oxigênio singlete), responsáveis pelo dano de membranas celulares e destruição tumoral. O composto sensibilizante é administrado por via oral ou endovenosa, para o tratamento de tumores broncopulmonares, gastrointestinais ou cerebrais. Em tumores endometriais, carcinomas de bexiga e tumores cutâneos, o agente é aplicado topicamente.<sup>3,4</sup>

Para afecções dermatológicas, o ácido delta aminolevulínico (ALA), precursor das porfirinas e do heme, é a substância mais utilizada.<sup>3</sup> Quando oferecido de maneira exógena aumenta a produção da protoporfirina tipo IX que se acumula, preferencialmente, em células displásicas e neoplásicas. A fotoativação, em princípio, pode ser feita por meio de qualquer fonte de luz visível, desde que ela possua características espectrais específicas, alta potência de saída e máxima absorção pelo fotossensibilizante. Em estudos clínicos iniciais, lâmpadas incandescentes e projetores de diapositivos foram utilizados. Recentemente, aparelhos profissionais de luz incoerente têm sido desenvolvidos. O comprimento de onda mais utilizado nos trabalhos com TFD-ALA localiza-se em torno de 630nm. Aparelhos de laser também podem ser utilizados, mais comumente os de argônio (argon ion pumped dye laser, de 630nm) e de ouro (gold vapor laser, de 628nm), sendo também possível alcançar bons resultados com laser de diodos.<sup>3</sup>

Apesar de ter sido testado também em doenças não neoplásicas, como a psoríase, infecções por vírus de papiloma humano (HPV), alopecia areata e outras, sua principal indicação é o tratamento de lesões neoplásicas não melanocíticas, queratinocíticas superficiais, como carcinomas epidermóides, ceratoses actínicas, carcinomas basocelulares e doenças de Bowen.<sup>2</sup> A TFD já foi utilizada experimentalmente em micose fungóide, sarcoma de Kaposi e ceratoacantomas.

O propósito deste trabalho foi avaliar o efeito de sessão única de terapêutica fotodinâmica (TFD) com ácido delta-aminolevulínico (ALA) tópico em ceratoses actínicas (CAC), carcinomas basocelulares (CBC) superficiais e doenças de Bowen (DB), utilizando uma fonte luminosa não coerente desenvolvida no Serviço de Engenharia Biomédica do Hospital de Clínicas de Porto Alegre (HCPA).

## MATERIAL E MÉTODOS

Os pacientes foram selecionados no Serviço de Dermatologia do Hospital de Clínicas de Porto Alegre ou encaminhados por outros serviços, nos anos de 1996 a 2000, constituindo-se de voluntários de ambos os sexos, que concordaram em participar do estudo após leitura do

## INTRODUCTION

The term photodynamic dates back to 1904, when von Tappeiner described the chemical reactions that occur in biology when the consumption of oxygen is induced by photosensitization. Photodynamic therapeutics (TFD), in the current conception, is a treatment modality based fundamentally on the application of photosensitive substances to accumulate in the target cells that are then activated by a light source. This process liberates a reactive form of oxygen (mainly singlet oxygen), which is responsible for damage to cellular membranes and tumoral destruction. The sensitizing compound is administered orally or endovenously for the treatment of bronchopulmonary, gastrointestinal or cerebral tumors. In endometrial tumors, bladder carcinomas and cutaneous tumors, the agent is applied topically.<sup>3,4</sup>

The delta-aminolevulinic acid (ALA), precursor of porphyrins and heme, is the most frequently substance used on dermatological diseases.<sup>3</sup> When applied in exogenous form it increases the production of protoporphyrin type IX that accumulates, preferentially, in dysplastic and neoplastic cells. Photo-activation, in principle, can be effected with any visible light source that possesses specific spectrum characteristics, a powerful luminosity and a maximum absorption by the photosensitive substance. In initial clinical studies, incandescent lamps or slide projectors were used. Recently, professional devices producing incoherent light have been developed. The wavelengths most successfully used in working with TFD-ALA were found to be around 630nm. Laser devices can also be used, more commonly those of argon (argon ion pumped dye laser, 630nm) and gold (gold vapor laser, 628nm). It is also possible to achieve good results with diode lasers.<sup>3</sup>

Although this therapy has also been tested on diseases that are not neoplastic, such as psoriasis, infections due to human papilloma virus (HPV), alopecia areata and others, its main indication is in the treatment of non-melanocytic neoplastic lesions, superficial keratinocytes, such as epidermoid carcinomas, actinic keratoses, basal cell carcinomas and Bowen's disease.<sup>2</sup> TFD has already been used experimentally in mycosis fungoides, Kaposi's sarcoma and keratoacanthomas.

The purpose of this work was to evaluate the effect of a single session of photodynamic therapeutics (PDT) using topical delta-aminolevulinic acid (ALA) on actinic keratoses (AK), superficial basal cell carcinomas (BCC's) and Bowen's disease (BD), using an incoherent light source developed by the Service of Biomedical Engineering of the Hospital de Clinicas de Porto Alegre (HCPA).

## MATERIAL AND METHODS

The patients selected were attended at the Dermatology Service of the HCPA or indicated by other services, in the years from 1996 to 2000, and they consisted of volunteers of both sexes. These agreed to participate in the study after reading the consent form and being well informed. The study began only

termo de consentimento pós-informado. O estudo teve início depois de aprovado pela Comissão de Ética e Deontologia Médica do HCPA em 1996.

Os critérios de inclusão previam pacientes de ambos os sexos, portadores de carcinomas basocelulares superficiais, ceratoses actínicas e doenças de Bowen, sem história de fotossensibilidade, não gestantes, maiores de 18 anos, sem tratamento específico por, pelo menos, 30 dias e sem história de uso de outras medicações, tópicas ou sistêmicas, especificamente fotossensibilizantes ou imunossuppressores.

Os critérios de exclusão, além dos já apontados (gestantes, menores de idade, com situações de fotossensibilidade, etc.), incluíam presença de lesões nodulares, profundas ou ulceradas.

Na primeira visita, os pacientes eram orientados a respeito das características do estudo, bem como se submetiam a anamnese, exame dermatológico completo e avaliação clínica da lesão a ser tratada. Em caso de dúvida diagnóstica, a lesão era biopsiada, com realização de exame histopatológico. Ceratoses actínicas eram consideradas pequenas placas hiperkeratóticas, isoladas, com escamas aderidas, acastanhadas, bem delimitadas, de bordas irregulares, localizadas em área de fotoexposição crônica. A doença de Bowen era caracterizada por placa eritemato-escamosa, bem delimitada, levemente elevada, plana, encimada por escamas amareladas que, ao serem removidas, revelam superfície úmida, avermelhada, sem sangramento, localizada em área fotoexposta ou não.<sup>11</sup> O carcinoma basocelular superficial era considerado quando a placa estava delimitada por uma borda de tecido tumoral translúcido, por vezes com pontos pigmentares, com centro atrófico ou escamoso, por vezes eroso, combinado com aumento de vascularidade, podendo configurar aspecto pagetóide.<sup>11</sup>

O agente fotossensibilizante utilizado foi o ácido delta-aminolevulínico (Sigma Chemical, ST. Louis, MO, EUA), incorporado a 20% em creme (emulsão óleo-em-água), de acordo com trabalhos anteriores. O produto foi importado mediante verba específica para o estudo fornecida pelo Fundo de Incentivo à Pesquisa (FIPE) do HCPA e Fundação de Amparo à Pesquisa do Rio Grande do Sul (FAPERGS). A fonte luminosa foi desenvolvida no Serviço de Engenharia Biomédica do HCPA, constituindo-se em protótipo composto basicamente de uma lâmpada halógena tipo ELH de 300W, 120V, temperatura de cor 3350 Kelvin, emissora de luz não coerente, e dois filtros, um para infravermelho, tipo Schott KG-1 (Edmund Optics, Barrington, NJ, EUA) e outro passa-banda Schott OG550 (Edmund Optics, Barrington, NJ, EEUU) para delimitar o espectro de saída do feixe luminoso em 620±70nm. Limite da banda de passagem: 610nm (transmitância > 99%); limite da banda de rejeição: 510nm (transmitância = 0,001%); ponto de corte: 550nm (transmitância = 50%). O aparelho utilizava sistema de esfriamento por ventilador (Figura 1).

As lesões a serem tratadas eram limpas com solução salina estéril 0,9%, e, caso houvesse crostas, essas eram

after being approved by the Commission of Ethics and Medical Deontology of HCPA in 1996.

Within the inclusion criteria patients of both sexes were selected, who had superficial basal cell carcinomas, actinic keratoses or Bowen's disease. They could have no history of photosensitivity, could not be pregnant, had to be over 18 years of age, with no specific treatment for at least 30 days and with no history of use of other topical or systemic medications, specifically photosensitizers or immunosuppressors. The exclusion criteria, besides those already mentioned (pregnancy, under age, having photosensitivity problems, etc.), included the presence of deep or ulcerated nodular lesions. In the first visit, the patients were informed regarding the characteristics of the study and also submitted to anamnesis, a complete dermatological exam and clinical evaluation of the lesion to be treated. In the event of diagnostic doubt, the lesion was biopsied and a histopathological exam was performed. It was considered actinic keratosis the presence of small isolated hyperkeratotic plaques, with adhered scales, brownish, well defined, with irregular borders, located in an area of chronic photoexposure. Bowen's disease was characterized by erythemic-scaly plaque, well-defined, slightly raised and flat, topped by yellowish scales that, when removed exposed a humid, red, non-sanguinolent surface, whether located in a photoexposed area or not.<sup>11</sup> The superficial basal cell carcinoma was considered when the plate was defined by a border of translucent tumoral tissue, sometimes with pigmented spots, with an atrophic or scaly center, sometimes eroded, combined with an increase in vascularity creating a pagetoid aspect.<sup>11</sup>

The photosensitizing agent used was 20% delta-aminolevulinic acid (Sigma Chemical, ST. Louis, MILLSTONE, USA), incorporated in cream (emulsion oil-in-water), as described in previous work. The product was imported for the study within a specific budget supplied by the Fund for Incentive of Research (FIPE) of HCPA and the Foundation for Help in Research of Rio Grande do Sul (FAPERGS). The Biomedical Engineering Service of HCPA developed the light source. It consisted of a prototype composed basically of a halogen lamp type ELH 300W, 120V, color temperature 3350 Kelvin, emitting incoherent light. Two filters were utilized, one infrared, type Schott KG-1 (Edmund Optics, Barrington, NJ, USA) and the other a band emission controller, Schott OG550 (Edmund Optics, Barrington, NJ, USA) to limit the spectrum of emissions of the luminous beam to 620±70nm. The thresholds of the band of emission were: 610nm (transmittance > 99%); threshold of the rejection band: 510nm (transmittance = 0.001%); cut-off point: 550nm (transmittance = 50%). The apparatus used a ventilation cooling system (Figure 1).

The lesions to be treated were cleaned with sterile 0.9% saline solution, and, in the event of the existence of crusts, these were removed to facilitate the penetration of the activate substance (ALA). The lesion was covered with a fine layer of 20% ALA cream, a margin being left of about 0.5cm

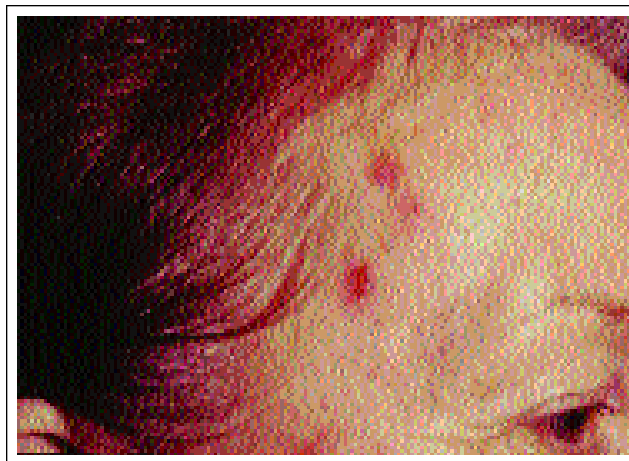
**Figura 1: Aparelho de fotoirradiação utilizado no trabalho, desenvolvido no Serviço de Engenharia Biomédica do Hospital de Clínicas de Porto Alegre.**



**Figure 1: Photoradiation apparatus used in the research done at the biomedical Engineering Service of the Hospital de Clínicas de Porto Alegre.**

removidas para facilitar a penetração da substância ativa (ALA). A lesão era coberta com fina camada do creme de ALA a 20%, deixando-se margem de cerca de 0,5cm na pele normal. A área era ocluída com papel alumínio (para evitar fotoativação precoce), sendo removida após o mínimo de três e o máximo de seis horas.<sup>3,12</sup> Nesse momento, após remoção do resíduo de creme, fazia-se a monitorização da fluorescência produzida pela protoporfirina IX no tumor, mediante exame com lâmpada de Wood (Skiner, São Paulo, Brasil). A seguir, após proteção dos olhos e da pele vizinha ao tumor, a lesão era fotoirradiada com o filtro do aparelho mantido à distância de cerca de 20cm. O tempo de iluminação variava entre 10 e 20 minutos, de acordo com critérios clínicos, ditados principalmente pelo tamanho e espessura lesionais, além da fluorescência.<sup>3,12</sup> A densidade de potência irradiada era de 200mW/cm<sup>2</sup> e, conforme o tempo de exposição, a fluência variava entre 120 e 240J/cm<sup>2</sup>. Eram monitorizados, durante a aplicação, os possíveis efeitos adversos imediatos, como ardência, dor e calor, sendo considerados presentes ou ausentes, para fins de avaliação. Após a aplicação, o paciente era liberado e agendado para retorno dentro de três a quatro semanas, sendo, então, submetido a novo exame clínico e revisão da(s) lesão(ões) tratada(s). Em sua estada domiciliar era orientado a utilizar pomada de colagenase com cloranfenicol, em caso de presença de necrose ou secreção purulenta na área irradiada. No retorno, era feita a avaliação da resposta clínica ao tratamento. Eram definidas cura como a ausência de lesão clínica no local tratado (Figuras 2 e 3); melhora quando houvesse desaparecimento de mais de 50% da lesão; e ineficácia havendo menos de 50% de desaparecimento lesional. Os dados obtidos foram registrados e tabulados.

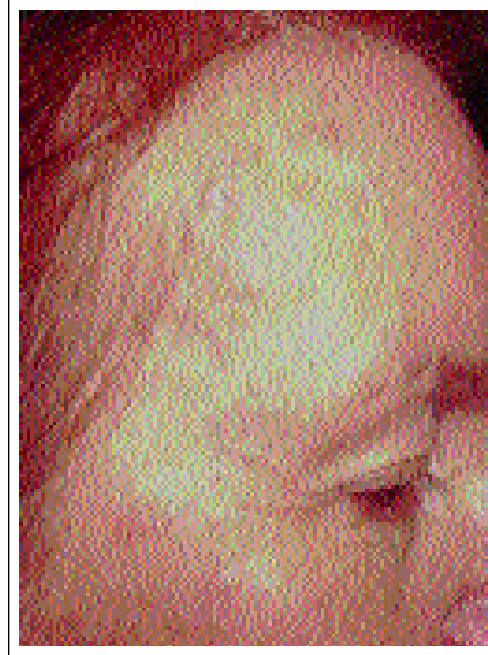**Figura 2: Ceratoses actínicas e carcinoma basocelular de região temporal direita, antes do tratamento.**



**Figure 2: Actinic keratoses and basal cell carcinoma in the right temporal region before treatment.**

of normal skin. The area was occluded with aluminum foil (to avoid precocious photoactivation), to be removed after a minimum of three and a maximum of six hours.<sup>3,12</sup> At that time, after removal of the residue of cream, the fluorescence produced by the protoporphyrin IX in the tumor was monitored by examination utilizing a lamp, type Wood (Skiner, São Paulo, Brazil). Following this, after protection of the eyes and of the skin neighboring the tumor, the lesion was submitted to photoradiation with the filter of the apparatus maintained at a distance of about 20cm. In addition to the level of fluorescence, the duration of illumination varied between 10 and 20 minutes (in agreement with clinical criteria), dictated mainly by the lesion size and thickness.<sup>3,12</sup> The potency of radiation was 200mW/cm<sup>2</sup> and, depending on the length of time of exposure, the efficiency factor varied between 120 and 240J/cm<sup>2</sup>. Possible immediate adverse side effects were monitored during the application, such as ardor, pain and heat, their presence or absence being noted for purposes of evaluation. After application, the patients were released and scheduled for return in from three to four weeks. They were then subjected to a further clinical exam and reexamination of the lesion(s) treated. During the home stay they were counseled to use collagenase ointment with chloramphenicol, in case of the presence of necrosis or festering secretion in the irradiated area. Upon return, evaluation of the clinical response to the treatment was made. They were considered to be cured when there was an absence of clinical lesion in the site treated (Figures 2 and 3); improvement when there was disappearance of more than 50% of the lesion; and inefficacy when there was less than 50% regression of the lesion. The obtained data were registered and tabulated.

**Figura 3: Mesmas lesões da Figura 2 após uma sessão de TFD/ALA. Controle clínico quatro semanas após tratamento.**



**Figure 3: The same lesions as shown in Figure 2 after session of TFD/ALA. Clinical control four weeks after treatment.**

## RESULTADOS

Foram tratadas 80 lesões em 52 pacientes (Tabela 1). Deles, 35 (67,3 %) eram do sexo feminino e 17 (33,7%) do masculino. A média de idade da população foi 60 anos. Entre as lesões, 32 (40%) eram carcinomas basocelulares superficiais, 37 (46,3%) ceratoses actínicas e 11 (13,7%) doenças de Bowen. Em 23 casos (28,7%) o diagnóstico foi confirmado por biópsia e exame histopatológico. As localizações predominantes das lesões eram a face (33 / 41,3%), o dorso (14 / 17,5%) e os membros superiores (11 / 13,8%). O diâmetro das lesões variou entre 0,5 e 3cm. A média do tempo de oclusão das lesões foi de três horas e 54 minutos. As lesões foram irradiadas por 10 minutos em 26% dos casos, 15 minutos em 55% e 20 minutos em 19%. Da população inicial de 80, não foi possível obter o seguimento de cinco lesões tratadas. Das 75 lesões tratadas que puderam ser

## RESULTS

Eighty lesions were treated in 52 patients (Table 1). Of the patients, 35 (67.3%) were female and 17 (33.7%) male. The mean age of the group was 60 years. Of the lesions, 32 (40%) were superficial basal cell carcinomas, 37 (46.3%) actinic keratoses and 11 (13.7%) Bowen's disease. In 23 cases (28.7%) the diagnosis was confirmed by biopsy and histopathological exam. The predominant locations of the lesions were the face (n = 33, 41.3%), the back (n = 14, 17.5%) and the superior members (n = 11, 13.8%). The diameter of the lesions ranged from 0.5 to 3cm. The mean time of occlusion of the lesions was three hours and 54 minutes. The lesions were irradiated for 10 minutes in 26% of the cases, 15 minutes in 55% and 20 minutes in 19%. Of the initial group of 80, it was not possible to obtain the follow-up of five treated lesions. Of the 75 lesions treated that

**Tabela 1: Características da população inicial estudada (80 lesões). / Table 1: Characteristics of the initial sample population (80 lesions).**

População estudada / Population Studied		N.	%
Sexo / Sex	Masculino / Male	17	33.7
	Feminino / Female	35	67.3
	Total (pacientes) / Total (patients)	52	100.0
Idade (média) / Age (mean)		60 anos / years	
Diagnóstico / Diagnosis	Carcinoma basocelular / Basal cell carcinoma	32	40.0
	Ceratoses actínicas / Actinic keratoses	37	46.3
	Doença de Bowen / Bowen's disease	11	13.7
	Total (lesões) / Total (lesions)	80	100.0
Localização / Location	Couro cabeludo / Scalp	1	1.2
	Face / Face	33	41.3
	Pavilhão auricular / Auriculae	1	1.2
	Região cervical / Cervical region	3	3.8
	Tórax anterior / Anterior thorax	8	10.0
	Dorso superior / Upper back	14	17.5
	Abdome / Abdomen	1	1.2
	Membros superiores / Upper members	11	13.8
	Membros inferiores / Inferior members	2	2.5
	Mãos (dorsal) / Hands (dorsal surface)	6	7.5
<b>Total (lesões) / Total (lesions)</b>		<b>80</b>	<b>100.0</b>



avaliadas, 41 (54,6%) apresentaram cura, 22 (29,4%) apresentaram melhora, e 12 (16%) permaneceram inalteradas, tendo sido o tratamento considerado ineficaz nestas últimas (Gráfico 1). Trinta carcinomas basocelulares superficiais foram tratados, com cura em 10 (33,3%), melhora em 13 (43,4%) e sem alterações em sete (23,3%) (Gráfico 2). Das 35 ceratoses actínicas tratadas, 23 (65,7%) obtiveram cura, sete (20%) melhoraram, e cinco (14,3%) não responderam ao tratamento (Gráfico 3). Dos 10 casos de doença de Bowen, oito (80%) curaram e dois (20%) melhoraram (Gráfico 4). Os efeitos colaterais observados foram ardência em 24 lesões (32%), dor em cinco (6,7%) e prurido em um caso (1,3%). A maioria dos casos (60%) apresentou boa tolerância ao tratamento, não havendo efeitos paralelos dignos de nota (Gráfico 5).

## DISCUSSÃO

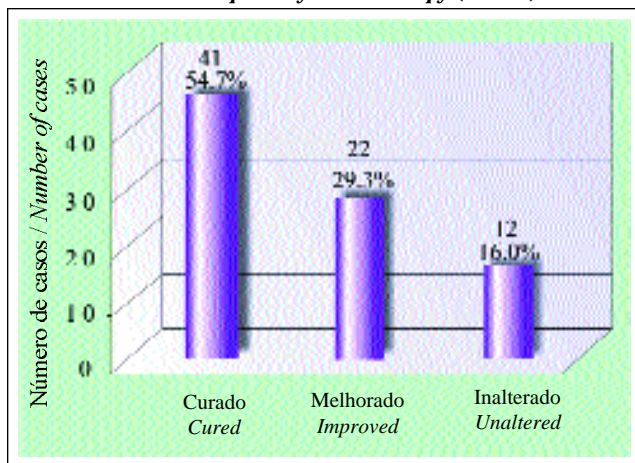
O princípio da terapêutica fotodinâmica foi observado por Raab, em 1900, que conseguiu a morte rápida de *Paramecium caudatum* após exposição à luz na presença do corante acridina orange. A seguir, von Tappeiner, autor do termo fotodinâmica, e Jesionek relataram o uso de eosina tóxica e luz visível no tratamento de tumores cutâneos, condilomas planos e lúpus vulgar. Foi feito uso clínico da TFD pela primeira vez por Dougherty *et al.*, em 1978, com relato de sucesso no tratamento de câncer cutâneo e outras malignidades. Desde então, a técnica vem sendo aplicada experimentalmente para o tratamento de vários tumores, como de esôfago, gastrointestinais, broncogênicos e cutâneos.<sup>2</sup> Em 1990, Kennedy *et al.* introduziram uma nova abordagem da TFD envolvendo a produção de protoporfirinas endógenas, mediante a utilização de ALA a 20% tópico seguido de exposição única à luz filtrada de projetor de diapositivos. Os autores relataram índice de cura de 90% em ceratoses actínicas. A aplicação tópica do ALA proporciona maior penetração através da epiderme com camada córnea alterada e bem menos através da epiderme normal, permitindo a fotossensibilização

could be evaluated, 41 (54.6%) developed to cure, 22 (29.4%) presented improvement and 12 (16%) remained unaffected, the treatment was considered ineffective in the latter (Graph 1). Thirty superficial basal cell carcinomas were treated, with cure in 10 (33.3%), improvement in 13 (43.4%) and no alterations in seven (23.3%) (Graph 2). Of the 35 actinic keratoses treated, 23 (65.7%) were cured, seven (20%) improved and five (14.3%) did not respond to the treatment (Graph 3). Of the 10 cases of Bowen's disease, eight (80%) were cured and two (20%) improved (Graph 4). The observed side effects were a burning sensation in 24 lesions (32%), pain in five (6.7%) and pruritus in one case (1.3%). Most of the cases (60%) presented a good tolerance to treatment, and did not present side effects that were worthy of note (Graph 5).

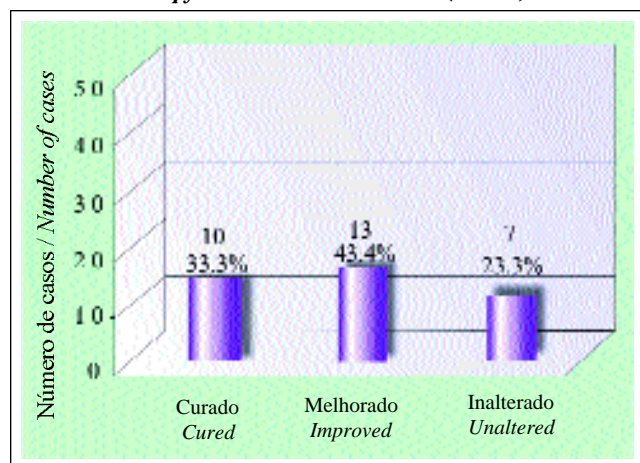
## DISCUSSION

Raab observed the photodynamic therapeutic principle in 1900, when he achieved rapid killing of *Paramecium caudatum* after exposure to light in the presence of acridine orange dye. Later, von Tappeiner, who created the term photodynamic, and Jesionek reported the use of topical eosin and visible light in the treatment of cutaneous tumors, flat condylomas and lupus vulgaris. Dougherty *et al.* made clinical use of PDT for the first time in 1978, with reports of success in the treatment of cutaneous cancer and other malignant conditions. Ever since, the technique has been applied experimentally in the treatment of several tumors, such as esophageal, gastrointestinal, bronchogenic and cutaneous.<sup>2</sup> In 1990, Kennedy *et al.* introduced a new approach to PDT involving the production of endogenous protoporphyrin, by the use of topical 20% ALA followed only by exposure to the filtered light of a slide projector. In this present work a rate of cure of 90% in actinic keratoses was observed. The topical application of ALA achieves a greater penetration through epidermis which is altered and which has a surface that is much less tough, than it can through the normal epi-

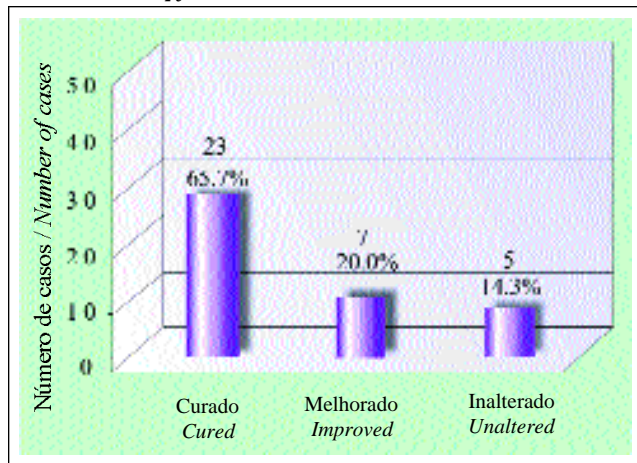
**Gráfico 1: Resultados gerais das lesões tratadas com terapêutica fotodinâmica (n=75). / Graph 1 - General results of the lesions treated with photodynamic therapy (n = 75).**



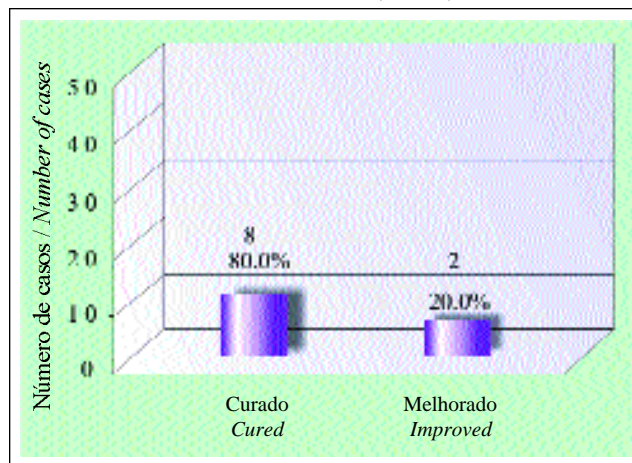
**Gráfico 2: Resultados da terapêutica fotodinâmica em carcinomas basocelulares (n=30). / Graph 2 - Results of the photodynamic therapy in basal cell carcinomas (n = 30).**



**Gráfico 3: Resultados da terapêutica fotodinâmica em ceratoses actínicas (n=35).** / *Graph 3 - Results of the photodynamic therapy in actinic keratoses (n = 35).*



**Gráfico 4: Resultados da terapêutica fotodinâmica em doença de Bowen (n=10).** / *Graph 4 - Results of the photodynamic therapy in Bowen's disease (n = 10).*



seletiva dos tumores cutâneos. As células tumorais metabolizam o ALA produzindo porfirinas endógenas, particularmente a protoporfirina IX, que destrói o tecido tumoral quando irradiada pela luz visível, por meio da liberação de intermediários de oxigênio altamente reativos, que oxidam irremediavelmente componentes celulares essenciais, causando dano tecidual e necrose.<sup>3</sup> Além disso, o ALA não causa fotossensibilidade prolongada, mesmo com o uso sistêmico, ao contrário dos fotossensibilizantes primitivamente utilizados (porfirinas exógenas).

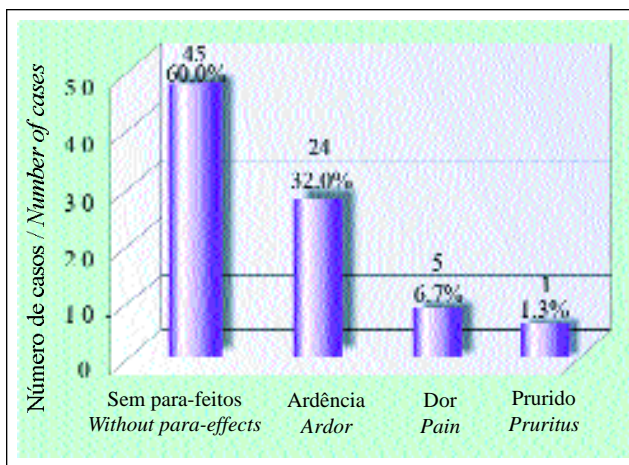
Vários estudos têm demonstrado a eficácia clínica da TFD com ALA 20% no tratamento de neoplasias cutâneas não melanocíticas. Wolf *et al.* demonstraram resposta completa com TFD em nove ceratoses actínicas, cinco de seis CECs superficiais e 36 de 37 CBCs superficiais. Em relação às doenças de Bowen, a resposta clínica variou consideravelmente, com taxas de cura a longo prazo entre 50 e 100%. A TFD demonstrou boa eficácia no tratamento de CBCs superficiais, com taxas de resposta completa variando de 79 a 100%.<sup>10,20</sup> Apenas dois estudos demonstraram taxa de apenas 50%.<sup>19</sup> A relação inversa entre a espessura tumoral e a resposta dos CBCs superficiais à TFD foi demonstrada por Morton *et al.* Cairnduff *et al.*<sup>20</sup> estudaram a TFD para o tratamento de CBCs superficiais, doença de Bowen e metástases cutâneas de carcinoma de mama. Entre as doenças de Bowen (36 lesões), ocorreu resposta completa em 89%, com seguimento médio de 18 meses. A resposta entre os CBCs (16

*dermis, thus enabling a selective photosensitization of cutaneous tumors. Tumoral cells metabolize the ALA producing endogenous porphyrins, particularly protoporphyrin IX, that destroys the tumoral tissue when irradiated by visible light, through the means of highly reagent oxygen liberation, that irremediably oxidizes essential cellular components, causing tissue damage and necrosis.<sup>3</sup> Besides this, ALA does not cause prolonged photosensitivity, even with systemic use, unlike photosensitizers used in the past (exogenous porphyrin).*

*Several studies have demonstrated the clinical effectiveness of PDT with 20% ALA in the treatment of non-melanocytic cutaneous neoplasias. Wolf et al. verified complete response with PDT in nine actinic keratoses, five of six superficial CEC's and 36 of 37 superficial BCC's. Regarding Bowen's disease, the clinical response varied considerably, with long-term cure rates between 50 and 100%. PDT demonstrated good effectiveness in the treatment of superficial BCC, with completed response rates varying from 79 to 100%.<sup>10,20</sup> Only two studies demonstrated a rate of only 50%.<sup>19</sup> The inverse relationship between tumoral thickness and the response of superficial BCC to PDT was demonstrated by Morton et al.*

*Cairnduff et al.<sup>20</sup> studied PDT for the treatment of superficial BCC, Bowen's disease and cutaneous metastases of breast carcinoma. Among those with Bowen's disease (36 lesions), there was a complete response in 89%, with a mean follow-up of 18 months. The response among BCC (16*

**Gráfico 5: Frequência de efeitos colaterais com a terapêutica fotodinâmica (n=75).**



**Graph 5: Frequency of the side effects from photodynamic therapy (n = 75).**

lesões) foi de 50% durante o seguimento de 17 meses. Nódulos metastáticos não obtiveram boa resposta.

Bons resultados com a TFD também foram relatados por Svanberg *et al.* Houve cura em 100% dos CBCs superficiais (55 lesões), 64% dos CBCs nodulares (25 lesões), 90% das lesões de doença de Bowen (10 lesões) e em dois de quatro linfomas de células T, com seguimento que variou de seis a 14 meses.<sup>23</sup> Calzavara-Pinton *et al.*<sup>10</sup> realizaram TFD em várias aplicações, em CACs, CBCs, carcinomas epidermóides, DBs e ceratoacantomas. Todas as ceratoses actínicas (50 lesões), CBCs superficiais (23), doenças de Bowen (seis) e ceratoacantomas (quatro) mostraram cura clínica total. Além disso, 91,6% dos CECs superficiais (11/12), 80% dos CBCs nodulares (24/30) e 66,7% dos CECs nodulares (quatro/seis) apresentaram resposta completa. Todos os CBCs pigmentados (quatro) foram resistentes ao tratamento. Após o seguimento por 29 meses de 63 lesões e de análise histológica de 59 áreas de lesões com cura clínica, as taxas de resposta final foram: 84% das CACs, 86,9% dos CBCs superficiais, 50% dos CBCs nodulares, 83,3% dos CECs superficiais e 33,3% dos CECs nodulares. As taxas de resposta dos ceratoacantomas e das doenças de Bowen permaneceram em 100%. A resposta das CACs à TFD é semelhante à resposta obtida com outros tratamentos tópicos, como crioterapia com nitrogênio líquido e peelings químicos. Um estudo realizado por Morton *et al.* comparou a eficácia da TFD com ALA aplicado topicamente com a crioterapia em 40 lesões de doença de Bowen. A cura ocorreu em 10 das 20 lesões tratadas com crioterapia e em 15 de 20 lesões tratadas com TFD, após uma aplicação. A diferença tornou-se estatisticamente significativa após correção para o tamanho da lesão. Além disso, ocorreram menos efeitos adversos com a TFD.

Fritsch *et al.*<sup>3</sup> cobriram um amplo espectro de neoplasias epiteliais, com os mais diversos tamanhos e profundidades. Para o carcinoma basocelular superficial, a cura depende do tamanho e da intensidade da luz e do número de sessões. Os nodulares respondem mal e devem ser excisados. As doenças de Bowen podem ser curadas em até 70%, mas com repetidas sessões (até 10) de TFD. A melhor indicação para TFD são as ceratoses actínicas, com cura de até 100%, com duas ou três sessões. Com sessão única o índice de cura variou de 50 a 95%.

O propósito deste trabalho foi avaliar o efeito de sessão única de TFD em alguns tumores queratinocíticos superficiais, utilizando tecnologia própria, uma luz não coerente de fabricação artesanal local. Os resultados no grupo analisado foram bastante satisfatórios, com baixo índice de efeitos paralelos na avaliação a curto prazo proposta no projeto. Nas ceratoses actínicas obteve-se índice de cura clínica de 65,7%, semelhante aos resultados de Fritsch *et al.*<sup>3</sup> que, entretanto, recomendam pelo menos duas sessões para obter cura completa, com resultado cosmético satisfatório. Nas doenças de Bowen, os 80% de cura obtidos com um só tratamento não devem ser motivo de euforia na resolução do tumor, pois, muito embora outros trabalhos tenham relatado resultados semelhantes, esses achados não foram confirmados em estu-

lesions) was 50% during the follow-up of 17 months. Metastatic nodules did not obtain a good response.

Svanberg *et al.* also reported good results with PDT. There was cure in 100% of superficial BCC (55 lesions), 64% of the nodular BCC (25 lesions), 90% of the lesions of Bowen's disease (10 lesions) and in two out of four T-cell lymphomas, with a follow-up that varied from six to 14 months.<sup>23</sup> Calzavara-Pinton *et al.*<sup>10</sup> accomplished PDT in several applications, in AK's, BCC, epidermoid carcinomas, BD and keratoacanthomas. All of the actinic keratoses (50 lesions), superficial BCC (23 lesions), Bowen's disease (6 lesions) and keratoacanthomas (4 lesions) presented total clinical cure. Also, 91.6% of superficial CEC (11 out of 12), 80% of the nodular BCC (24 out of 30) and 66.7% of the nodular CEC (4 out of 6) presented a complete response. All of the pigmented BCC ( $n = 4$ ) were resistant to treatment. After a follow-up of 29 months of 63 lesions and histological analysis of 59 areas of lesions after clinical cure, the rates of final response were: 84% of AK, 86.9% of superficial BCC, 50% of nodular BCC, 83.3% of superficial CEC and 33.3% of nodular CEC. The rates of response of the keratoacanthomas and Bowen's disease reached 100%. The response of AK to PDT is similar to the response obtained with other topical treatments, such as cryotherapy with liquid nitrogen and chemical peeling. In a study accomplished by Morton *et al.* the effectiveness of PDT with ALA applied topically was compared with cryotherapy in 40 lesions of Bowen's disease. Cure was accomplished in 10 of the 20 lesions treated with cryotherapy and in 15 of 20 lesions treated with PDT, after one application. The difference became statistically significant after correction for the size of the lesion. In addition there were less adverse side effects with PDT.

The study by Fritsch *et al.*<sup>3</sup> covered a wide spectrum of epithelial neoplasias, with a greater diversity of sizes and depths. It was found that for superficial basal cell carcinoma, cure depended on size, intensity of light and the number of sessions. The nodular type responded poorly and should be excised. Bowen's disease could be cured in up to 70% of the cases, but with repeated sessions (up to 10) of PDT. The best indication for PDT was in actinic keratosis, with a cure rate of up to 100% after two or three sessions. With a single session the cure rate varied from 50 to 95%.

The purpose of this work was to evaluate the effect of a single session of PDT on some superficial keratinocytic tumors, using an incoherent light designed and produced by local technology. The results in the analyzed group were quite satisfactory, with a low level of side effects in the short-term evaluation proposed for the project. In the actinic keratoses a rate of clinical cure of 65.7% was obtained. This was similar to the results obtained by Fritsch *et al.*<sup>3</sup> who, however, recommended at least two sessions to obtain a complete cure with satisfactory cosmetic results. In Bowen's disease, the 80% cure obtained with only one treatment should not be reason for euphoria in the resolution of the tumor because, although other works have reported similar results, these findings were not confirmed in subsequent studies<sup>3</sup>, in that recurrences were



dos subsequentes,<sup>3</sup> pois foram observadas recidivas, mesmo com sessões repetidas. A espessura do epitélio, com redução da penetração do ALA pode ser a causa dessa resposta incompleta. A troca de laser por luz incoerente incrementou os resultados terapêuticos da TFD na doença de Bowen.<sup>10</sup> Nos carcinomas basocelulares, a cura clínica em apenas 33,3% dos casos pode ser interpretada como em outros trabalhos, que correlacionavam a resposta ao tamanho, à profundidade do tumor e à intensidade da luz.<sup>3,19</sup> Estudos relatam que biópsias revelaram resíduos de tecido neoplásico em derme média e profunda, cobertos por pele normal, em diversas lesões clinicamente curadas após aplicação única de TFD, podendo haver recorrência local dos tumores a longo prazo.<sup>3,10</sup> Haller *et al.* avaliaram a eficácia da TFD no tratamento de 26 CBCs superficiais, utilizando duas aplicações, com intervalo de uma semana. A taxa de reposta completa após um mês de tratamento foi de 100%, ocorrendo apenas uma recidiva no seguimento de 27 meses. Nos CBCs, alguns autores recomendam que não se espere a cicatrização após a primeira aplicação para realizar as sessões subsequentes, pois tecido cutâneo normal poderá cobrir possíveis restos do tumor em camadas mais profundas, produzindo ilhotas de tumor protegidas contra a penetração do ALA e facilitando a resistência ao tratamento.<sup>3</sup> Baseada nestas pesquisas e em testes de Fase III do produto, recentemente, a Food and Drug Administration (FDA) americana aprovou o uso de uma solução de ALA a 20% (Levulan® Kerastick™, DUSA Pharmaceuticals Inc, Wilmington, MA, EUA), com luz azul de 471nm para tratamento das ceratoses actínicas, aumentando oficialmente, dessa forma, o espectro terapêutico disponível para essas afecções.<sup>26</sup> Embora a maioria dos estudos clínicos tenha utilizado luz vermelha ao redor de 630nm, devido ao maior poder de penetração de comprimentos de onda mais longos, considerando o fato de a excitação máxima da protoporfirina IX ser ao redor dos 410nm, há trabalhos mais recentes com luz na faixa do violeta (400-450nm), que citam ser essa 10 vezes mais eficaz do que a vermelha.<sup>27</sup>

## CONCLUSÕES

Os resultados do presente trabalho assemelham-se, em parte, aos existentes na literatura, obtidos com aplicação única da terapêutica fotodinâmica com ácido delta-aminolevulínico em neoplasias queratinocíticas superficiais, principalmente nas ceratoses actínicas e na doença de Bowen. Os trabalhos sugerem que, além de ser terapêutica eficaz, a TFD possui algumas vantagens, como a baixa incidência de efeitos colaterais e bom resultado estético da área tratada. A TFD também representa alternativa útil no tratamento de tumores cutâneos superficiais de grande extensão ou localizados em áreas anatómicas de difícil acesso, em que métodos invasivos causariam maior destruição tecidual. Um dos limites impostos pela TFD/ALA é de ordem econômica, pois o custo operacional é bem mais elevado do que o das técnicas tradicionais mais difundidas, como a crioterapia, a curetagem e o creme de 5-fluoro-uracil, pois, além da dificuldade de obtenção do ácido

*observed, even with repeated sessions. The thickness of the epithelium, with consequent reduction of the penetration of ALA could be the cause of that incomplete response. The replacement of laser light instead of incoherent light increased their therapeutic results with PDT in Bowen's disease.<sup>10</sup> In this study, basal cell carcinomas with a clinical cure rate of only 33.3% of the cases can be interpreted, as was done in other works, as a response related to the size and depth of the tumor and intensity of the light.<sup>3,19</sup> Other studies report that biopsies revealed residues of neoplastic tissue in mid and deep dermis, covered by normal skin, in several lesions clinically cured after a single application of PDT, suggesting possible local recurrences of the tumors in the long term.<sup>3,10</sup> Haller et al. evaluated the effectiveness of PDT in the treatment of 26 superficial BCC, using two applications, one week apart. The rate of complete recuperation after a month of treatment was 100%, having only one recurrence in a follow-up of 27 months. In BCC, some authors recommend not waiting for complete cicatrization after the first application before accomplishing subsequent sessions. This is because normal cutaneous tissue can cover possible remains of the tumor in deeper layers, producing tumor islets protected against the penetration of the ALA and thus creating a resistance to the treatment.<sup>3</sup> Based on such research and on Phase III tests of the product, the U.S. Food and Drug Administration (FDA) recently approved the use of a solution of 20% ALA (Levulan® Kerastick™, DUSA Pharmaceuticals Inc, Wilmington, MA, USA), combined with a blue light of 471nm, for treatment of actinic keratoses, thus officially augmenting the available therapeutic spectrum for these afflictions.<sup>26</sup> Most of the clinical studies had used red light of around 630nm, due to the greater power of penetration of the longer wavelengths. But considering the fact that the maximum excitation of protoporphyrin IX is around 410nm, there are more recent studies using light in the violet wavelengths (400-450nm), which have reported this to be 10 times more effective than red light.<sup>27</sup>*

## CONCLUSIONS

*The results of the present work, largely resembling those described in the literature, were obtained utilizing a single application of photodynamic therapeutics with delta-aminolevulinic acid on superficial keratinocytic neoplasias, mainly in actinic keratoses and in Bowen's disease. This research suggests that, besides being therapeutically effective, PDT possesses some advantages, such as the low incidence of side effects and a good aesthetic result in the treated area. PDT also represents a useful alternative in the treatment of superficial cutaneous tumors of wide extension or those located in anatomical areas of difficult access where invasive methods would cause greater tissue destruction. One of the limits imposed by PDT/ALA is economical because the operational cost is much higher than that of the more widespread traditional techniques, such as cryotherapy, curettage or the cream of 5-fluoro-uracil. This is due to the high market pri-*

delta-aminolevulínico, há o valor elevado dos aparelhos de fotoativação disponíveis no mercado. Entretanto, a introdução, no futuro, de aparelhagens menos dispendiosas, talvez semelhantes ao protótipo utilizado no presente trabalho, ou de outro tipo, em conjunto com maior facilidade de acesso ao ALA, poderá tornar esse tratamento muito mais difundido e acessível à população portadora de neoplasias não melanocíticas superficiais, principalmente quando múltiplas ou em situações de difícil resolução com terapias convencionais. □

*cing of the apparatus available for photoactivation and the difficulty of obtaining delta-aminolevulinic acid. However, the introduction in the future of less costly equipment, perhaps similar to the prototype used in the present work, or even of another type, combined with a higher availability of ALA, could turn this into a much more widespread and accessible treatment for patients with non-melanocytic superficial neoplasias, especially when these are multiple or in situations of difficult resolution with conventional therapies. □*

### AGRADECIMENTOS

Os autores agradecem às Dras. Simone Pessatto e Paula B. D'Elia, médicas do Curso de Especialização em Dermatologia do HCPA, que, na ocasião da pesquisa, colaboraram intensamente no tratamento e avaliação dos pacientes. O trabalho recebeu auxílio do Centro de Estudos e Pesquisas Dermatológicas de Porto Alegre (CEPEDERM), quota de pesquisa do FIPE do Hospital de Clínicas de Porto Alegre, bem como bolsas de iniciação científica do CNPq (PIBIC) e da Fundação de Amparo à Pesquisa do Rio Grande do Sul (FAPERGS) que, pela união dos recursos, tornaram possível a sua realização. A essas instituições nossos agradecimentos pelo apoio e pelo estímulo ao progresso da Ciência.

Suporte financeiro: O presente trabalho contou com auxílio financeiro do Fundo de Incentivo à Pesquisa (FIPE) do Hospital de Clínicas de Porto Alegre e do Centro de Estudos e Pesquisas Dermatológicas de Porto Alegre (CEPEDERM) para compra de material, e com Bolsas de Iniciação Científica da Fundação de Amparo à Pesquisa do Rio Grande do Sul (FAPERGS) e do CNPq/PIBIC para auxílio aos Acadêmicos de Medicina pesquisadores.

### ACKNOWLEDGEMENTS

*The authors thank Dr. Simone Pessatto and Dr. Elia Paula B., of the Course of Specialization in Dermatology of HCPA who collaborated intensely in the patients' treatment and evaluation. The financial support received from the Center for Dermatological Study and Research of Porto Alegre (CEPEDERM), the research grant from FIPE (Research Incentive Fund) of the Hospital de Clínicas de Porto Alegre, as well as grants for pioneer science from CNPq (PIBIC) and the Fundação de Amparo à Pesquisa do Rio Grande do Sul (FAPERGS) made this research possible. To these institutions we express our appreciation for their support and for their incentive for the progress of the Science.*

*Financial support: The present work was partly financed with a grant from FIPE (Research Incentive Fund) of the Hospital de Clínicas de Porto Alegre and CEPEDERM (Center for Dermatological Study and Research of Porto Alegre) for the purchase of material, and with grants for Pioneer Science from the Fundação de Amparo à Pesquisa do Rio Grande do Sul (FAPERGS) and CNPq/PIBIC for assisting Medical Research Students.*

### REFERÊNCIAS / REFERENCES

1. Dougherty TJ, Gomer CJ, Henderson BW, et al. Photodynamic Therapy. *J Natl Cancer Inst* 1998;90:889-905.
2. Kalka K, Merk H, Mukhtar H. Photodynamic Therapy in Dermatology. *J Am Acad Dermatol* 2000;42:389-413.
3. Fritsch C, Goerz G, Ruzicka T. Photodynamic Therapy in Dermatology. *Arch Dermatol* 1998;134:207-14.
4. Pass HI. Photodynamic Therapy in Oncology: Mechanisms and Clinical Use. *J Natl Cancer Inst*. 1993;85:443-56.
5. Henderson BW, Dougherty TJ, How does photodynamic therapy work? *Photochem Photobiol* 1992;55:145-57.
6. Szeimies RM, Hein R, Bäuml W, et al. A possible new incoherent lamp for photodynamic treatment of superficial skin lesions. *Acta Dermatol Venereol*. 1994;74:117-9.
7. Szeimies RM, Abels C, Fritsch C, et al. Wavelength Dependency of Photodynamic Effects After Sensitization with 5-Aminolevulinic Acid in Vitro and in Vivo. *J Invest Dermatol*. 1995;105:672-7.
8. Wolf P, Fink-Puches R, Cerroni L, Kerl H. Photodynamic therapy for mycosis fungoides after topical photosensitization with 5-aminolevulinic acid. *J Am Acad Dermatol* 1994;31:678-80.
9. Dougherty TJ. Photoradiation therapy for cutaneous and subcutaneous malignancies. *J Invest Dermatol* 1981;77:122-4.
10. Calzavara-Pinton PG. Repetitive photodynamic therapy with topical delta-aminolevulinic acid as na appropriate approach to the routine treatment of superficial nonmelanoma skin tumors. *J Photochem Photobiol B* 1995;29:53-7.
11. MacKie RM. Epidermal skin tumors. In: Champion RH, Burton JL, Burns DA, Breathnach SM, eds. *Rook / Wilkinson / Ebling Textbook of Dermatology*. Oxford, Blackwell, 6th ed, 1998:1651-93.
12. Jeffes EW, McCullough JL, Weinstein GD, et al. Photodynamic Therapy of actinic keratosis with topical 5-aminolevulinic acid. *Arch Dermatol* 1997;133:727-32.
13. Raab O. Ueber die Wirkung fluoreszierenden Stoffe auf Infusorien. *Z Biol* 1900;39:524-56.

14. Von Tappeiner H, Jesionek A. Therapeutische Versuche mit Fluorescierenden Stoffen. Munch Med Wochenschr 1903;47:2042-4.
15. Dougherty TJ, Kaufman JE, Goldfarb A, et al. Photoradiation therapy for the treatment of malignant tumors. Cancer Res 1978;38:2628-35.
16. Kennedy JC, Pottier RH, Pross DC. Photodynamic therapy with endogenous protoporphyrins IX: basic principles and present clinical experience. J Photochem Photobiol B. 1990;6:143-8.
17. Wolf P, Rieger E, Kerl H et al. Topical photodynamic therapy with endogenous porphyrins after application of 5-aminolevulinic acid: Na alternative treatment modality for solar keratoses, superficial squamous cell carcinomas, and basal cell carcinomas? J Am Acad Dermatol 1993;28:17-21.
18. Lui H, Salashe S, Ariz T, et al. Photodynamic therapy of non-melanoma skin cancer with topical aminolevulinic acid: a clinical and histologic study. Arch Dermatol 1995;131:737-8.
19. Morton CA, Mackie RM, Whitehurst C, et al. Photodynamic therapy for basal cell carcinoma: effect of tumour thickness and duration of photosensitizer application on response. Arch Dermatol 1998;134:249-9.
20. Morton CA, Whitehurst C, Moseley H, et al. Comparison of photodynamic therapy with cryotherapy in the treatment of Bowen's disease. Brit J Dermatol 1996;135:766-71.
21. Cairnduff F, Stringer MR, Hudson EJ et al. Superficial photodynamic therapy with topical 5-aminolevulinic acid for superficial primary and secondary skin cancer. Br J Cancer, 1994;69:605-8.
22. Jones CM, Mang T, Cooper M, et al. Photodynamic therapy in the treatment of Bowen's disease. J Am Acad Dermatol, 1992;27:979-82.
23. Fijan S, Hönigsmann H, Ortel B. Photodynamic therapy of epithelial skin tumours using delta-aminolaevulinic acid and desferrioxamine. Br J Dermatol. 1995;133:282-8.
24. Svanberg K, Anderson T, Killander D et al. Photodynamic therapy of non-melanoma malignant tumours of the skin using topical delta-amino levulinic acid sensitization and laser irradiation. Br J Dermatol. 1994;130:743-51.
25. Haller JC, Cairnduff F, Slack G et al. Routine double treatments of superficial basal cell carcinomas using aminolaevulinic acid-based photodynamic therapy. Br J Dermatol. 2000;143:1270-4.
26. Wolf P. Photodynamic therapy in dermatology: state of the art. JEADV 2001;15:508-9.
27. Dijkstra AT, Majoie IML, van Dongen JWF et al. Photodynamic therapy with violet light and topical delta-aminolevulinic acid in the treatment of actinic keratosis, Bowen's disease and basal cell carcinoma. JEADV2001; 15:550-4.

---

**ENDEREÇO PARA CORRESPONDÊNCIA: / MAILING ADDRESS:**

**Renato Marchiori Bakos**  
**Rua Nossa Senhora Aparecida, 71**  
**Porto Alegre RS 91920-690**  
**Tel/Fax: (51) 32667117 / 32667061**  
**E-mail: rbakos@portoweb.com.br**