

**UNIVERSIDADE FEDERAL DO RIO GRANDE DO SUL
FACULDADE DE VETERINÁRIA
CURSO DE ESPECIALIZAÇÃO EM CLÍNICA MÉDICA DE FELINOS
DOMÉSTICOS**

**TRABALHO DE CONCLUSÃO DE CURSO DE ESPECIALIZAÇÃO EM
CLÍNICA MÉDICA DE FELINOS DOMÉSTICOS**

Aline Rocha Nunes

Porto Alegre, 2021

UNIVERSIDADE FEDERAL DO RIO GRANDE DO SUL
FACULDADE DE VETERINÁRIA
CURSO DE ESPECIALIZAÇÃO EM CLÍNICA MÉDICA DE FELINOS
DOMÉSTICOS

Politraumatismo: Relato de caso

Autor: Aline Rocha Nunes

Trabalho de Conclusão de Curso apresentado como requisito para a conclusão do Curso de Especialização em Clínica Médica de Felinos Domésticos.

Orientador: Prof. Dr. Marcelo Meller Alievi

Coorientadora: Msc. Elissandra Da Silveira

Porto Alegre, 2021

AGRADECIMENTOS

Em primeiro lugar, gostaria de agradecer a Deus por ter coragem e por ter me dado força suficiente para concretizar o mais desafio na minha vida profissional.

À minha mãe, sem ela jamais teria conseguido chegar aonde cheguei, pelo apoio incondicional que dedicou a mim, e me estendendo a mão quando mais precisei. Muito obrigado, tu foste meu porto seguro nesses anos.

Ao meu pai, que mesmo em outro plano, sei que nas horas de desespero sempre esteve junto a mim me mandando vibrações boas e me tranquilizando quando sentimos-me senti desacreditada. Obrigado por me proteger sempre e estar velando por mim.

À minha vó, que sempre torceu por mim e, na sua maturidade, sempre me confortou com seu amor e carinho.

Aos meus colegas que me incentivaram sempre quando pensava em desistir, meu orientador Prof. Dr. Marcelo Meller Alievi, minha coorientadora, Msc. Elissandra da Silveira, que me auxiliaram e me deram todo suporte necessário para chegar aqui aonde cheguei neste momento. Gratidão a todos.

À minha colega Camila Heidrich Medeiros, que não deixou nunca eu desanimar, me dando apoio em todos os momentos. Obrigada foste peça fundamental para eu chegar até aqui.

À Universidade Federal do Rio Grande do Sul e todos os professores que contribuíram para minha qualificação, cada um de uma forma ou de outra, despertando dentro de nós a busca pelo conhecimento para nos tornarmos profissionais pelos quais eles se orgulhem de ter sido nossos mestres.

Aos animais que, de uma forma ou de outra, consegui ajudar e que me ajudaram na construção do meu conhecimento, pois é por eles que dedico a maior parte dos meus dias e por amor a eles que escolhi esta profissão, a qual sempre soube que nasci para isso e que além de um sonho foi uma opção de vida.

RESUMO

O trauma crânio encefálico possui alta casuística na clínica médica de pequenos animais. Quando os felinos têm acesso à rua, há maior possibilidade de que ocorra esse tipo de trauma, devido a acidentes automobilísticos, brigas ou maus tratos. O atendimento clínico desses pacientes deve ser de emergência, devido ao risco iminente de óbito. Para que o tratamento seja eficaz, é necessário conhecer e entender a fisiopatologia envolvida no trauma para que, desta forma, seja possível realizar a conduta terapêutica adequada. O objetivo desse trabalho foi relatar o caso de um felino atendido em uma clínica veterinária localizada em Pelotas, Rio Grande do Sul, com suspeita de atropelamento. O felino chegou para atendimento em estupor, vocalizando, dispneico, com algia generalizada e sensibilidade a luz. No primeiro momento, foi feita a estabilização com o uso de oxigenioterapia e analgesia. Posteriormente foi realizada a fluidoterapia e a administração de manitol. Também foram realizados exames complementares, em que foi observada linfopenia. Também foram administrados complexos vitamínicos. Além disso, devido a secreção nasal, foram administrados antibióticos e anti-inflamatórios. Mesmo com o atendimento, o felino foi a óbito. Na necropsia, foram constatadas lesões graves em diversos órgãos.

Palavras chave: intensivismo, medicina felina, emergência, trauma.

ABSTRACT

Brain trauma has a high number of cases in the small animal medical clinic. When cats have access to the street, there is a greater possibility that this type of trauma may occur, due to car accidents, fights or mistreatment. The clinical care of these patients must be emergency, due to the imminent risk of death. For the treatment to be effective, it is necessary to know and understand the pathophysiology involved in the trauma so that, in this way, it is possible to carry out the appropriate therapeutic approach. The objective of this study was to report the case of a feline treated at a veterinary clinic located in Pelotas, Rio Grande do Sul, with suspicion of being run over. The feline arrived for care in a stupor, vocalizing, dyspneic, with generalized pain and sensitivity to light. At first, stabilization was performed using oxygen therapy and analgesia. Subsequently, fluid therapy and administration of mannitol were performed. Complementary tests were also performed, in which lymphopenia was observed. Vitamin complexes were also administered. In addition, due to nasal discharge, antibiotics and anti-inflammatory drugs were administered. Even with the care, the feline died. At necropsy, severe lesions were found in several organs.

Keywords: intensivecare, feline medicine, emergency, trauma

LISTA DE ILUSTRAÇÕES

Figura 1: Paciente felino com suspeita de trauma cranioencefalico atendido e clínica veterinária particular em Pelotas/RS. Fonte: autor.....	15
Figura 2- Fluxograma de tratamento de animais com trauma craniencefalico. Adaptado de Platt (2013).....	21

LISTA DE TABELAS

Tabela 1: Exame de sangue (hemograma e bioquímico) de paciente felino com suspeita de trauma cranioencefalico atendido em clínica particular em Pelotas/RS.	16
Tabela 2: Exame de sangue (hemograma) de paciente felino com suspeita de trauma cranioencefalico atendido em clínica médica veterinária em Pelotas/RS.	18

LISTA DE ABREVIACOES E SIGLAS

BID- Duas vezes ao dia

HCV- Hospital de Clnicas Veterinrias

SID- Uma vez ao dia

SRD- Sem raa definida

TCE - Traumatismo cranioenceflico

TID- Trs vezes ao dia

UFPeI- Universidade Federal de Pelotas

SUMÁRIO

1	INTRODUÇÃO	10
2	REVISÃO BIBLIOGRÁFICA.....	11
2.1	Traumatismo cranioencefálico.....	11
3	RELATO DE CASO	14
4	DISCUSSÃO.....	20
5	CONCLUSÃO	24
	REFERÊNCIAS BIBLIOGRÁFICAS	25

1 INTRODUÇÃO

A instituição de um estilo de vida semi-domiciliado, ou seja, animais com acesso à rua, vem ao encontro do conceito de um estilo de vida mais natural e estimulante para os gatos domésticos. Entretanto, essa prática aumenta os riscos de que esses animais contraíam doenças infecciosas, sofriam maus tratos ou traumatismos(LITTLE, 2015).

Dentre os diversos traumas que esses animais podem sofrer, destaca-se o traumatismo cranioencefálico (TCE), caracterizado como uma lesão decorrente de trauma biomecânico e molecular que afeta o encéfalo, as meninges, o crânio e o couro cabeludo (RODRIGUES et al., 2018). As lesões podem resultar em danos celulares decorrentes do trauma focal ou difuso; os focais macroscopicamente e limitados a uma determinada área; e os difusos na maioria microscopicamente associados à disfunção cerebral. Tais lesões podem levar a *déficits* físicos, cognitivos e comportamentais(ALLISON; CHAD, 2010; ALMEIDA et al., 2012).

Na rotina clínica, são comuns os atendimentos de felinos que sofreram algum tipo de trauma devido a atropelamentos, brigas ou maus tratos. Nesses atendimentos, a abordagem principal visa a avaliação e a estabilização dos sistemas cardiovascular, respiratório, neurológico e renal (SIQUEIRA; RAHAL; VASSALO, 2013; KUO; BACEK; TAYLOR, 2017). Normalmente ocorrem diversas complicações crônicas devido ao TCE como: atrofia muscular, retenção de urina, incontinência urinária, incontinência fecal e feridas de decúbito e em alguns casos ocorrência de óbito (SANTORO; BAHR ARIAS, 2018).

É importante ressaltar que animais domiciliados ou semi-domiciliados são aqueles totalmente dependentes dos seres humanos para sobreviverem se tornando o grupo de maior vulnerabilidade dos seres sencientes(LOCKWOOD; ARKOW, 2016), sendo assim os tutores devem ser responsáveis por buscar atendimento médico veterinário, quando necessário, e propiciar a estes animais qualidade de vida.

Diante do exposto, o presente trabalho tem como objetivo relatar o atendimento de um felino macho, semi-domiciliado, paciente de uma clínica particular na cidade de Pelotas- RS com suspeita de TCE.

2 REVISÃO BIBLIOGRÁFICA

2.1 Traumatismo cranioencefálico

O TCE é uma das causas mais comuns de morbidade e mortalidade em pequenos animais (KUO; BACEK; TAYLOR, 2017). Em pacientes felinos ocorre após trauma, como acidentes de trânsito, quedas e perfurações devido a feridas por mordedura (CAINE et al., 2018). Ou seja, é resultante de forças mecânicas externas aplicadas ao encéfalo e às estruturas que o circundam, levando à lesão estrutural e/ou interrupção da função encefálica por lesões primárias e secundárias(ANDRADE et al., 2009). Devido à diversidade de intensidade do trauma, há diferentes níveis de gravidade e de prognóstico (BRANCO et al., 2013).

Os danos resultantes do TCE são classificados em lesões primárias e secundárias, em que as primárias são graduadas conforme a sua gravidade (concussão, contusão, laceração, lesão axonal difusa e lesão vascular)(ANDRADE et al., 2009; BRANCO et al., 2013). Essas lesões são caracterizadas pelo rompimento físico das estruturas intracranianas no momento do impacto. Concussão é a lesão mais leve definida por perda de consciência sem lesões histopatológicas associadas(PARK; WHITE; TIEBER, 2012). A concussão é considerada qualquer lesão no cérebro. A contusão é o hematoma do parênquima cerebral. Laceração é a perturbação do parênquima cerebral, sendo a forma mais grave de lesão primária. Também ocorre hemorragia, com formação de hematoma e compressão subsequente do parênquima cerebral, essas podem ocorrer dentro do parênquima cerebral (intra-axial) e nos espaços subaracnóideo, subdural e epidural (extra-axial). A hemorragia intracraniana está presente em 96% dos casos de TCE grave em cães e gatos (ALLISON; CHAD, 2010; PARK; WHITE; TIEBER, 2012; DIFAZIO; FLETCHER, 2013).

A evolução da lesão primária para secundária está relacionada com o atendimento clínico, escolha do tratamento, estabilização e controle do paciente. A progressão do quadro depende de uma complexa cascata de reações bioquímicas, que ocorre de minutos a dias após as lesões iniciais (BRANCO et al., 2013; KUO; BACEK; TAYLOR, 2017).

O TCE resulta na liberação excessiva de neurotransmissores excitatórios, levando a danos neuronais. Essa liberação ocorre, pois, o glutamato desencadeia um influxo de sódio e cálcio que gera despolarização e posterior liberação de neurotransmissores. O excesso de sódio causa edema citotóxico, enquanto o cálcio ativa proteases destrutivas, lipases e endonucleases(KUO; BACEK; TAYLOR, 2017). Outros fatores que contribuem

para lesão secundária incluem: depleção de trifosfato de adenosina, produção de espécies reativas de oxigênio, acúmulo de óxido nítrico e acidose (DIFAZIO; FLETCHER, 2013).

A piora dos danos cerebrais ocorrem devido aos distúrbios sistêmicos que comprometem a perfusão cerebral e com isso ocorre: hipotensão, hipóxia, inflamação sistêmica, hiperglicemia ou hipoglicemia, hipercapnia ou hipocapnia, hipertermia e anormalidades nos eletrólitos ou equilíbrio ácido-base(ALLISON; CHAD, 2010), que resulta em diminuição do fluxo sanguíneo, isquemia, necrose e apoptose do tecido nervoso encefálico (BRANCO et al., 2013; SIQUEIRA; RAHAL; VASSALO, 2013).

O atendimento de TCE é considerada uma emergência médica, e o tratamento inadequado das alterações secundárias podem levar ao aumento irreversível da pressão intracraniana, hérnia encefálica e ao óbito (CRIVELLENTI; BORIN-CRIVELLENTI, 2012).

Desta forma, o diagnóstico inicial geralmente é feito com base no histórico e no exame físico do paciente. A avaliação deve estar voltada aos sistemas cardiovascular e respiratório, seguida por um exame neurológico completo (ALLISON; CHAD, 2010). Esses sistemas devem ser priorizados em pacientes com TCE, pois pode ocorrer hipotensão e hipoxemia, contribuindo para a piora do quadro clínico (DIFAZIO; FLETCHER, 2013).

A avaliação do sistema cardiovascular deve se concentrar nos parâmetros de perfusão (coloração das mucosas, tempo de preenchimento capilar, pulso, qualidade de pulso, temperatura central e periférica). Em relação ao sistema respiratório, deve ser avaliado a frequência respiratória, esforço respiratório e ausculta torácica. Exames de imagem devem ser realizados afim de detectar pneumotórax, derrame pleural e doença parenquimatosa(contusão), porém com o paciente estável para passar pelos exames, sem que ofereça risco de vida (PARK; WHITE; TIEBER, 2012; KUO; BACEK; TAYLOR, 2017).

Após a avaliação e atendimento inicial a terapêutica utilizada se baseia principalmente em oxigenioterapia, para manter a oximetria e, fluidoterapia, afim de manter a volemia e repor eletrólitos (ALLISON; CHAD, 2010). A nutrição também é essencial já que TCE está associado a um estado hipermetabólico e hipercatabólico. A nutrição enteral precoce mantém a integridade gastrointestinal, melhora a função imunológica e atenua a resposta metabólica ao estresse(OLAN; PRITTIE, 2015; KUO; BACEK; TAYLOR, 2017). Além disso a glicemia deve ser avaliada, já que a hiperglicemia é uma indicação da gravidade da lesão, mas não necessariamente um indicador de

prognóstico, estudos não dão suporte para uso de insulina (KUO; BACEK; TAYLOR, 2017).

O controle de dor também deve ser realizado, entretanto, o grau de analgesia e de sedação devem ser equilibrados para haver a preservação da pressão arterial e do estado ventilatório, já que a depressão de cada um desses parâmetros pode contribuir para a lesão secundária (ROBERTS et al., 2011). O manitol também pode ser associado, já que o seu uso é preconizado como diurético osmótico, entretanto, em pacientes hipotensos e desidratados não deve ser administrado (FINK, 2012). Anticonvulsivantes podem ser associados naqueles casos em que há convulsões pós traumáticas (THOMPSON; POHLMANN-EDEN; CAMPBELL, 2012). Outras terapêuticas podem ser aplicadas de acordo com o quadro clínico do paciente, intervenções cirúrgicas também podem ocorrer de acordo com as alterações apresentadas. Além disso é imprescindível que haja monitoramento constante do paciente (ALLISON; CHAD, 2010; KUO; BACEK; TAYLOR, 2017).

O prognóstico para a recuperação do TCE é variável e depende da gravidade, da causa, do local da lesão, da eficácia do tratamento e das lesões secundárias (ALLISON; CHAD, 2010).

3 RELATO DE CASO

Foi atendido um felino macho, castrado, sem raça definida (SRD), com 1 ano e 2 meses de idade, em uma clínica veterinária localizada na cidade de Pelotas/RS. O paciente chegou às 23h do dia 11/04/2019, encaminhado para internação de outra clínica com suspeita de atropelamento no mesmo dia às 22:10 horas, sendo relatado pelos tutores que o trauma ocorreu por volta das 21:30 horas.

O animal havia recebido dexametasona, por via endovenosa. No momento da chegada na clínica, foi realizada oxigenioterapia e monitoração dos parâmetros vitais. Os tutores foram informados pela médica veterinária plantonista sobre a gravidade do quadro clínico e também da necessidade de realização de exames complementares.

Em relação ao exame clínico, o paciente apresentava temperatura 37,8°C, frequência cardíaca 120 bpm, frequência respiratória 38 rpm e glicemia 50 estava em estado de estupor, com algia generalizada, dispneia e epistaxe. Não tinha teste de FIV e FeLV o que não pode ser realizado pois tutores não autorizaram a realização do mesmo. A analgesia utilizada foi cloridrato de tramadol (2 mg/kg, SC), dipirona (25 mg/kg, EV), maropitant (0,1 mL/kg, SC) e fluidoterapia subcutânea, pois animal descompensava na manipulação, na dose de manutenção (30 mL/kg/24h). A analgesia foi mantida durante todo o período em que o animal se manteve internado na clínica, com frequência de a cada 12 horas.

Após 12 horas, o paciente seguia com dificuldade respiratória, edema na região do crânio, prolapso de terceira pálpebra bilateral, decúbito esternal e *headpressing*. Como a presença de claridade e de sons alterava o comportamento do felino, fazendo com que vocalizasse, esse ficou isolado no gatil, sem barulho e no escuro. A sua manipulação era feita sempre com muito cuidado, pois o animal descompensava com facilidade necessitando de oxigênio. No segundo dia de internação, houve melhora na respiração, diminuição da vocalização e da epistaxe, neste momento foi possível manter o acesso venoso para administração de fluidoterapia (30 mL/Kg/24 h) e manitol (1 g/Kg, EV, TID). Também foi realizadas radiografias de tórax para avaliar uma possível hérnia diafragmática, que foi descartada no exame.

No dia 14/04 o paciente parou de vocalizar, apresentou melhora na respiração, houve a retração da terceira pálpebra, e durante a visita dos tutores, o gato os reconheceu. O quadro clínico do felino manteve-se progredindo positivamente até o dia 16, momento

em que o paciente apresentou estabilidade dos parâmetros, e foi possível suspender a oxigenioterapia (figura 1).




Figura 1: Paciente felino com suspeita de trauma cranioencefálico atendido em clínica veterinária particular em Pelotas/RS. Fonte: autor

Entretanto, o paciente apresentava secreção nasal purulenta com odor fétido, havendo suspeita de rinosinusite, já que a ausculta pulmonar não apresentava alterações. Os tutores relataram que segundo testemunhas o felino havia sido agredido brutalmente na região encefálica, e não havia sofrido um atropelamento, como suspeitado inicialmente. Sendo assim foi realizada coleta de sangue para hemograma e bioquímico (Tabela 1). Também foi solicitado aos tutores autorização para análise do conteúdo nasal, para melhor avaliação, entretanto essa não foi realizada devido restrições de condições financeiras.

Tabela 1: Exame de sangue (hemograma e bioquímica sérica) de paciente felino com suspeita de trauma cranioencefálico atendido em clínica particular em Pelotas/RS.

Hemograma			
Eritrograma	Resultado		Valores de referência
Hemácia	8,06	$\times 10^6/\mu\text{L}$	5,0-10,0
Hemoglobina	14,5	g/dL	8,0-15,0
Hematócrito	43	%	24-45
VCH	53,3	fL	39-55
CHCM	33,7	%	31-35
Plaquetas	307.000	$/\mu\text{L}$	300.000-800.000
Proteínas plasmáticas	8,4	g/dL	6,0-8,0
Leucograma			
Leucócitos totais		$5.000/\mu\text{L}$	5.500-19.500
	%	$/\mu\text{L}$	$/\mu\text{L}$
Bastonetes	0	0	0-300
Segmentados	89	4.450	2.500-12.500
Eosinófilos	0	0	0-1.500
Basófilos	0	0	Raros
Linfócitos	11	550	1.500-7.000
Monócitos	0	0	0-850
Bioquímico			
Creatinina	1,3	mg/dL	0,6-1,8
Ureia	33,4	mg/dL	10-60

Foi possível avaliar no exame de sangue uma leucopenia, bem próxima ao limite mínimo, porém neutrófilos segmentados estavam dentro da normalidade, assim como ausência de desvio à esquerda, evidenciado na análise dos bastonetes.

A terapêutica inserida foi prednisolona (1 mg/kg, VO, SID), amoxicilina com clavulanato (25 mg/kg, VO, BID) e suplementação vitamínica para melhora do quadro. Também foi realizada nebulização com soro fisiológico duas vezes ao dia.

Com o tratamento utilizado, o paciente apresentou uma pequena melhora, em que conseguia se manter de pé; apesar de apresentar dificuldade de deglutição conseguia alimentar-se de ração pastosa, em que se utilizava uma super calórica (Recovery®).

Sete dias após a internação do paciente, esse foi retirado da clínica sem recomendação médica pelos tutores, que alegavam não ter condições financeiras de manter o felino sob cuidados veterinários. Foi explicado aos responsáveis que apesar da melhora do paciente, esse ainda era de risco devido ao seu histórico clínico e que esse poderia vir a óbito. Foi mantida a prescrição já utilizada na clínica no momento da alta não recomendada, com o uso de antibioticoterapia, corticoterapia, analgesia, nebulização, suplementação vitamínica e alimentação. Também foi elucidado aos tutores novamente a importância de realizar exames de imagem, foi explicada que o ideal seria a realização de uma tomografia.

Após 96 horas da alta, os tutores retornaram com o animal, apresentando dificuldade respiratória, apatia, desidratação e vômitos com secreção purulenta. Foi relatado pelos responsáveis que esse quadro já ocorria há 24 horas e que só conseguiram administrar a medicação prescrita no primeiro e segundo dia após a alta, pois posteriormente o paciente regurgitava sendo inviável manter a prescrição médica.

O felino foi novamente internado na clínica veterinária sendo, realizadas oxigênio e fluidoterapia. Nesse dia, também foi coletado sangue para realização de exames complementares novamente (Tabela 2).

Tabela 2: Exame de sangue (hemograma) de paciente felino com suspeita de trauma crânio encefálico atendido (segunda internação, 96 horas após alta hospitalar) em clínica médica veterinária em Pelotas/RS.

Hemograma			
Eritrograma	Resultado		Valores de referência
Hemácia	3,03	$\times 10^6/\mu\text{L}$	5,0-10,0
Hemoglobina	7,2	g/dL	8,0-15,0
Hematócrito	22	%	24-45
VCH	72,6	fL	39-55
CHCM	32,7	%	31-35
Plaquetas	209.000	$/\mu\text{L}$	300.000-800.000
Proteínas plasmáticas	8,6	g/dL	6,0-8,0
Leucograma			
Leucócitos totais		5.800/ μL	5.500-19.500
	%	$/\mu\text{L}$	$/\mu\text{L}$
Bastonetes	1	58	0-300
Segmentados	92	5.336	2.500-12.500
Eosinófilos	0	0	0-1.500
Basófilos	0	0	Raros
Linfócitos	7	406	1.500-7.000
Monócitos	0	0	0-850

Foi possível avaliar que o paciente se encontrava anêmico e desidratado, devido aos resultados apresentados no hemograma foi realizada antibioticoterapia com o uso de metronidazol (15mg/kg, BID, IV) e ceftriaxona (25mg/kg, BID, IV), devido o aumento de secreção e alterações no exame, também foi administrado anti-inflamatório meloxicam 2% (0,5 ml/kg, SID, IV), vitamina b12 (HIPOVITA B12. 0,5 ml/animal, TID, IV) e suplementação vitamínica (Eritrós[®], 1g, VO, SID). Após aproximadamente 24 horas de internação, foi possível realizar a estabilização do paciente, em que esse não necessitava mais do uso de oxigênio, nesse momento o felino já conseguia se alimentar, mas ainda demandava de cuidados constantes, como auxiliar alimentação e ingestão de água, controle de glicemia e coordenação motora. Novamente, devido aos custos, os tutores solicitaram a retirada do animal sem recomendação médica. Entretanto, nesse momento foi dada a opção aos responsáveis de transferi-lo para o hospital de clínicas veterinárias (HCV) da Universidade Federal de Pelotas (UFPel). O animal foi encaminhado com prescrição de

antibiótico, anti-inflamatório e suplementação vitamínica, além disso foi requerido exame de imagem, radiografia de crânio e tórax, além de exames de sangue e tratamento suporte de acordo com o quadro clínico do paciente.

O felino foi atendido no HCV, entretanto durante o exame clínico geral, o felino veio a óbito sendo posteriormente encaminhado para necropsia no setor de patologia da UFPEl. Segundo o laudo da necropsia o paciente apresentou fratura no lado esquerdo do crânio e hematoma intenso nesta região. Hematoma em ambas as órbitas oculares e próximo ao olho esquerdo. Encéfalo congesto e com hematomas, especialmente em cerebelo e tronco encefálico e entre os folhetos do cerebelo e no interior do tecido nervoso há múltiplos focos de acúmulo de elementos do sangue (hemácias e fibrina).

4 DISCUSSÃO

Em traumas ocorridos com golpes e contragolpes, há um impacto de aceleração ou desaceleração que podem induzir lesões encefálicas graves. Isso ocorre porque, no momento do golpe, há o deslocamento oposto do cérebro em relação ao crânio, e no contragolpe o cérebro busca uma saída contra a pressão negativa produzida pelo impacto (RODRIGUES et al., 2008). Nesse momento do impacto, há a lesão primária devido ao trauma gerado no crânio. E posteriormente ocorre a lesão secundária que é causada por uma combinação de acontecimentos extracranianos sistêmicos, bioquímicos intracranianos e alterações físicas (ALLISON; CHAD, 2010; KUO; BACEK; TAYLOR, 2017). Ocorre então o aumento da atividade de neurotransmissores excitatórios gerando espécies reativas de oxigênio e produção de citocinas pró-inflamatórias, que contribuem para a morte celular (RABELLO, 2012; RIZKALLAL; LAFUENTE, 2020).

Com isso, há depleção de ATP e uma falha energética levando a perturbação na homeostase iônica e fluxo descontrolado de sódio e cálcio para os neurônios, promovendo edema (ALLISON; CHAD, 2010). O edema vasogênico ocorre por dano na barreira hemato-encefálica, levando a acúmulo e extravasamento de líquido, o qual causa complicações graves do tipo hemorrágicas (BRANCO et al., 2013), como evidenciado no paciente em questão, após laudo de necropsia.

Na medicina veterinária não existe uma diretriz única que guie o tratamento de TCE, levando a uma grande controvérsia quanto à terapia mais adequada nesses casos. Platt, (2013) estabeleceu um fluxograma acerca de condutas adequadas para o atendimento desses pacientes (Figura 2).

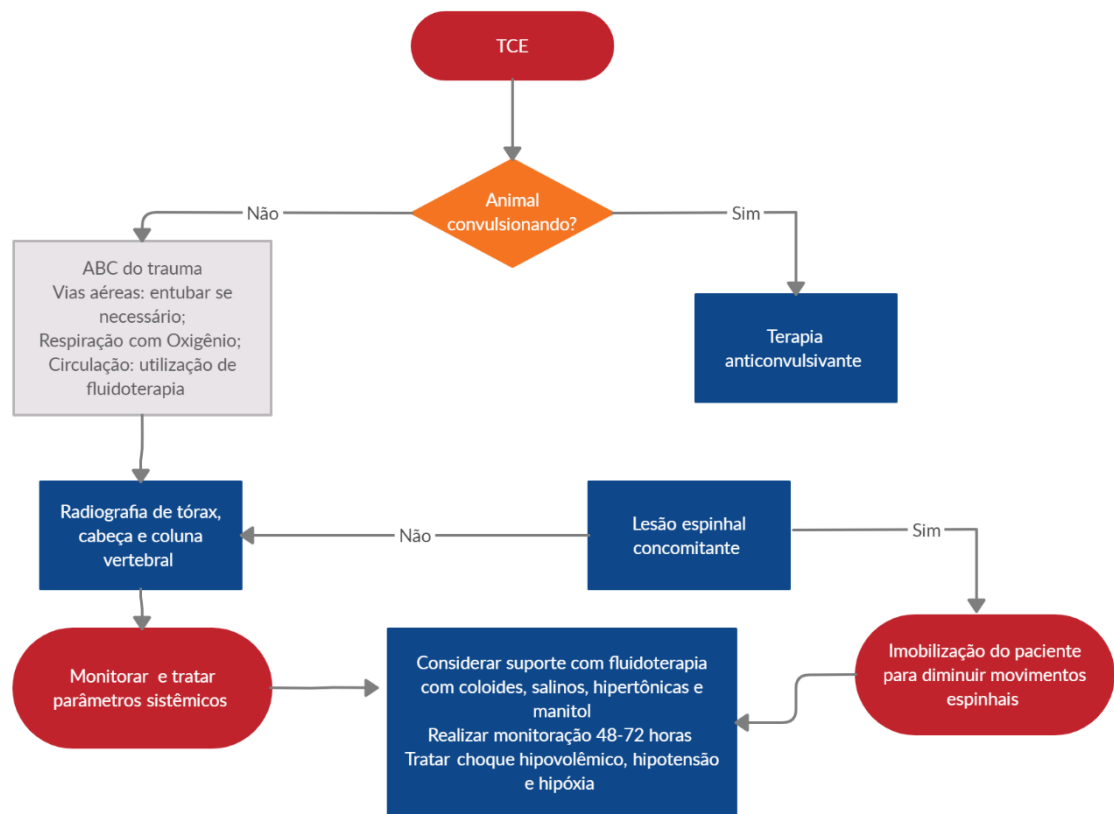


Figura 2- Fluxograma de tratamento de animais com trauma craniocéfálico. Adaptado de Platt (2013)

A realização da oxigenioterapia foi realizada pela apresentação de dispneia e estupor na avaliação clínica do paciente. Primeiramente deve-se realizar a avaliação das vias aéreas, respiração e estado circulatório, que consiste no “ABC” da emergência (SIQUEIRA et al., 2013). O sistema respiratório demanda atenção especial, em que o uso de oxigenioterapia é imprescindível para evitar o óbito do animal, já que é necessário para satisfazer as demandas metabólicas do encéfalo, pois qualquer dano ao encéfalo leva a um estado de hipóxia e lesão cerebral (DIFAZIO; FLETCHER, 2018). Sendo assim, é necessária a avaliação da frequência respiratória e cardíaca, padrão respiratório e coloração das mucosas (KUO; BACEK; TAYLOR, 2017) para determinação do quadro geral do paciente. Posteriormente, na avaliação secundária é realizada a estabilização do animal e avaliação das lesões traumáticas (RABELLO, 2012).

Nesse momento é possível avaliar o nível de consciência do animal, que é classificado como: normal, deprimido, obtundido, estuporado ou comatoso, dependendo da resposta do paciente a estímulos externos (GAROSI; ADAMANTOS, 2011). Em estados alterados de consciência há uma lesão difusa ou disseminada, lesões multifocais de ambos

os hemisférios cerebrais(GAROSI; ADAMANTOS, 2011; KUO; BACEK; TAYLOR, 2017), que foi confirmada pela necropsia realizada.

Foi possível avaliar que o paciente se encontrava anêmico e desidratado, condizente com os achados no exame clínico. Também foi possível avaliar que houve uma melhora na leucopenia, entretanto começou a apresentar neutrofilia com desvio a esquerda. A hemorragia e exsudatos nasais são frequentemente relatados e indicam fratura no crânio. Quando há a secreção de exsudatos não hemorrágicos, como do caso relatado, deve ser realizada análise dessa, pois concentrações de glicose cerca de 80% sugerem perda de fluido cérebro espinal(ALLISON; CHAD, 2010; GAROSI; ADAMANTOS, 2011). No paciente em questão, a análise não foi autorizada pelos tutores. Além disso o local de saída do fluido é uma porta de entrada de bactérias para o cérebro (ALLISON; CHAD, 2010; GAROSI; ADAMANTOS, 2011). Sendo assim, pode ser realizado o uso de antibióticos de largo espectro, afim de evitar uma infecção (SIQUEIRA et al., 2013). Por esses motivos, foi iniciada antibioticoterapia no paciente, inicialmente com amoxicilina com clavulanato.

A terapia de suporte se dá com o uso de fluidoterapia que é extremamente importante para impedir a ocorrência de hipovolemia. Seu uso leva a uma normotensão e uma adequada pressão de perfusão cerebral (DIFAZIO; FLETCHER, 2013; KUO; BACEK; TAYLOR, 2017), evitando danos maiores, não apenas ao encéfalo, mas como em todos os órgãos. A fluidoterapia foi instituída imediatamente na chegada do paciente, porém foi utilizada inicialmente a via subcutânea, devendo ter sido utilizada a via endovenosa. Porém, foi priorizado a estabilização do paciente, mesmo sabendo que a absorção e eficácia da fluidoterapia é superior por via endovenosa (TAYLOR, 2017).

O uso de manitol, deve ser realizado, pois leva a um aumento do fluxo sanguíneo cerebral e a leva a uma reversão do gradiente osmótico do sangue cerebral, reduzindo o volume de fluido extracelular e o dano no encéfalo. Entretanto, seu uso deve ser realizado sempre em conjunto com a fluidoterapia, pois a sua administração leva a diurese, e caso não haja uma reposição volêmica pode ocorrer hipovolemia (FINK, 2012; SIQUEIRA et al., 2013; KUO; BACEK; TAYLOR, 2017). Nesse caso, idealmente, a desidratação deveria ter sido corrigida, pela via endovenosa, antes da administração do manitol, porém optou-se por estabilizar o paciente, com oxigenioterapia e fluidoterapia subcutânea, devido a agitação, quadro neurológico e possibilidade de óbito por manipulação.

Também deve ser realizada analgesia, em que os opióides são os mais utilizados, pois evitam efeitos cardiovasculares (BRANCO et al., 2013). Além desses analgésicos a utilização do maropitant pode ser realizada, pois esse é um antagonista do receptor da

neurocinina-1 (NK1) usado para o tratamento da dor, pois evita a ligação da substância P com esse receptor (CORREIA et al., 2019). Essa substância também está relacionada com o sistema cardiovascular, expressão de citocinas pró-inflamatórias, regulação respiratória, gástrica e urinária (MUNOZ; ROSSO; COVENAS, 2011). A analgesia do paciente foi realizada com a administração de cloridrato de tramadol, dipirona sódica e citrato de maropitant.

O uso de corticoides, apesar de muitas vezes empregado por médicos veterinários, são contraindicados em casos de TCE, em humanos estudos demonstram que esses apresentam efeitos secundários adversos como, hemorragias digestivas, hiperglicemia e imunossupressão (RABELLO, 2012; KUO; BACEK; TAYLOR, 2017), sendo assim não havia evidência que fundamentasse o uso desses fármacos no paciente deste relato.

Também devem ser realizadas radiografias torácicas para identificação de hemorragia, contusão pulmonar e pneumotórax, que é comumente associada ao TCE (RIZKALLAL; LAFUENTE, 2020). E, tomografia na região de crânio é o exame de eleição, permitindo a identificação de hemorragias, lesões de massa e edema cerebral (KUO; BACEK; TAYLOR, 2017). Contudo, só foi possível realizar o RX torácico, a tomografia não foi autorizada pelos tutores e o paciente não se apresentava suficientemente estável para deslocamento até a localidade com equipamento para realização deste exame.

Outro aspecto de grande importância é manter a nutrição dos pacientes, em que, estudos apontam que a nutrição nos primeiros 5 a 7 dias após a lesão reduz a mortalidade de pacientes com TCE (BRANCO et al, 2013). Após a resolução do estupor, o paciente alimentou-se adequadamente com ração hipercalórica durante a internação.

Apesar da realização de terapêutica adequada, o prognóstico de TCE é considerado de reservado à desfavorável, como no paciente relatado que veio a óbito (KUO; BACEK; TAYLOR, 2017). Entretanto, é importante ressaltar que em alguns casos o tratamento intensivo é bem-sucedido com a alta do paciente.

5 CONCLUSÃO

Animais semi-domiciliados estão mais sujeitos a traumas, desta forma a conscientização dos tutores de evitar acesso à rua ainda é necessária. O TCE tem um prognóstico variável, em que depende do tamanho e grau da lesão. É importante entender dos mecanismos fisiopatológicos do trauma para poder realizar a terapêutica adequada. Entretanto, por vezes, devido à extensão das lesões, essas são irreversíveis, causando sequelas ou óbito.

REFERÊNCIAS BIBLIOGRÁFICAS

- ALLISON, S.; CHAD, W. Traumatic brain injury: a review of pathophysiology and management. **Journal of Veterinary Emergency and Critical Care**, v. 20, n. 2, p. 177–190, 2010.
- ALMEIDA, T. L. T. . et al. Traumatismo crânioencefálico: reabilitação. **Acta Fisiátrica**, v. 19, n. 2, p. 130–137, 2012.
- ANDRADE, A. F. et al. pathophysiological mechanisms following traumatic brain injury. **Revistada Associação Médica Brasileira**, v. 55, n. 1, p. 75–81, 2009.
- BRANCO, S. E. M. T. . et al. trauma crânio-encefálico em pequenos animais – considerações terapêuticas. **Cadernos Técnicos de Veterinária e Zootecnia**, v. 69, n. 97, p. 50–61, 2013.
- CAINE, A. et al. Magnetic resonance imaging in 30 cats with traumatic brain injury. **Journal of Feline Medicine and Surgery**, 2018.
- CORREIA, J.M.X.,et al. Evaluation of the Antinociceptive Effect of Maropitant, a Neurokinin-1 Receptor Antagonist, in Cats Undergoing Ovariohysterectomy. **Veterinary Medicine International**, v. 2019, p. 9352528, 2019.
- CRIVELLENTI, L. Z.; BORIN-CRIVELLENTI, S. **Casos de Rotina em Medicina Veterinária de Pequenos Animais**.2012.
- DIFAZIO, J. .; FLETCHER, D. . **Textbook of Small Animal Emergency Medicine**. [s.l: 2018.
- DIFAZIO, J.; FLETCHER, D. J. Updates in the management of the small animal patient with neurologic trauma. **Veterinary Clinics of North America - Small Animal Practice**, v. 43, n. 4, p. 915–940, 2013.
- FINK, M. E. Osmotherapy for intracranial hypertension: Mannitol versus hypertonic saline. **CONTINUUM Lifelong Learning in Neurology**, v. 18, n. 3, p. 640–654, 2012.
- GAROSI, L.; ADAMANTOS, S. Head trauma in the cat. 2. Assessment and management of traumatic brain injury. **Journal of Feline Medicine and Surgery**, v. 13, n. 11, p. 815–823, 2011.
- KUO, K. W.; BACEK, L. M.; TAYLOR, A. R. Head trauma. **Veterinary Clinics of North America - Small Animal Practice**, v. 48, n. 1, p. 111–128, 2017.
- LITTLE, S. E. **O Gato: Medicina Interna**. v. 1, 2015.
- LOCKWOOD, R.; ARKOW, P. Animal Abuse and Interpersonal Violence: The Cruelty

- Connection and Its Implications for Veterinary Pathology. **Veterinary Pathology**, v. 53, n. 5, p. 910–918, 2016.
- MUNOZ, M.; ROSSO, M.; COVENAS, R. The NK-1 Receptor: A New Target in Cancer Therapy. **Current Drug Targets**, v. 12, n. 6, p. 909–921, 2011.
- OLAN, N. V.; PRITTIE, J. Retrospective evaluation of ProcalAmine administration in a population of hospitalized ICU dogs: 36 cases (2010-2013). **Journal of Veterinary Emergency and Critical Care**, v. 25, n. 3, p. 405–412, 2015.
- PARK, E. H.; WHITE, G. A.; TIEBER, L. M. Mechanisms of injury and emergency care of acute spinal cord injury in dogs and cats. **Journal of Veterinary Emergency and Critical Care**, v. 22, n. 2, p. 160–178, 2012.
- PLATT, S. R. BSAVA Manual of Canine and Feline Neurology. In: **British Small Animal Veterinary Association**. p. 485. 2013.
- RABELLO, R. **Emergências de pequenos animais: condutas clínicas e cirúrgicas no paciente grave**. Elsevier, 2012.
- RIZKALLAL, C.; LAFUENTE, P. Feline skull injuries: Treatment goals and recommended approaches. **Journal of Feline Medicine and Surgery**, v. 22, n. 3, p. 229–240, 2020.
- ROBERTS, D. J. et al. Sedation for critically ill adults with severe traumatic brain injury: A systematic review of randomized controlled trials. **Critical Care Medicine**, v. 39, n. 12, p. 2743–2751, 2011.
- RODRIGUES, M. S. et al. Epidemiology of cranioencephalic trauma in a hospital. **Revista da Sociedade Brasileira de Clínica Médica**, v. 16, n. 1, 2018.
- SANTORO, M. B.; BAHRI ARIAS, M. V. Complicações observadas em cães e gatos com doenças neurológicas. **Pesquisa Veterinária Brasileira**, v. 38, n. 6, p. 1159–1171, 2018.
- SIQUEIRA, E. G. M.; RAHAL, S. C.; VASSALO, F. . Trauma Cranioencefálico Em Pequenos Animais. **Veterinária e Zootecnia**, v. 20, n. 0, p. 112–123, 2013.
- THOMPSON, K.; POHLMANN-EDEN, B.; CAMPBELL, L. A. Pharmacological treatments for preventing epilepsy following traumatic head injury. **Cochrane Database of Systematic Reviews**, 2012.