

PACIENTE PSIQUIÁTRICO EM USO DE CLOZAPINA COM FEBRE E TAQUICARDIA

PATIENT ON CLOZAPINE WITH FEVER AND TACHYCARDIA

Gustavo Costa Fernandes<sup>1</sup>, Thiago Quedi Furian<sup>2</sup>

RESUMO

A clozapina é uma droga de suma importância para o manejo de pacientes com sintomas psicóticos. Entretanto, efeitos adversos graves como agranulocitose e miocardite podem limitar o seu uso. Apresentamos o caso de um homem de 20 anos de idade que desenvolveu febre e taquicardia alguns dias após o início de uso de clozapina para um provável quadro de esquizofrenia. Após tentativas frustradas de tratamento com antipsicóticos atípicos e lítio, o tratamento com clozapina foi iniciado para controlar sintomas psicóticos. Alguns dias depois, surgiram febre e taquicardia sinusal persistente no eletrocardiograma (ECG). O hemograma revelou leucocitose e eosinofilia. Um ecocardiograma foi realizado e evidenciou aumento do ventrículo esquerdo, hipocinesia difusa e uma fração de ejeção diminuída. Um diagnóstico clínico de miocardite foi feito, e a clozapina foi suspensa, com melhora dos padrões ecocardiográficos e clínicos. A miocardite é um dos muitos potenciais efeitos adversos da clozapina e tem características semelhantes às produzidas pelo ajuste de dose normal da medicação, tornando-se um diagnóstico importante e perigosamente ignorado. Apesar de raros, os efeitos miocárdicos da clozapina podem ser bastante graves, levando ao óbito em alguns casos. Dessa forma, recomenda-se a realização de ECG pré e pós-tratamento e a suspensão da droga caso haja suspeita de acometimento cardíaco.

**Palavras-chave:** Clozapina; miocardite

ABSTRACT

Clozapine is a useful drug in the treatment of patients with psychotic symptoms. However, severe adverse effects, such as myocarditis and agranulocytosis, can restrict its indications. We present the case of a 20-year-old male who developed fever and tachycardia a few days after initiating treatment with clozapine for a diagnosis of schizophrenia. After unsuccessful treatment attempts with atypical anti-psychotics and lithium, clozapine was initiated to control psychotic symptoms. A few days later, he presented with fever and persistent sinus tachycardia on electrocardiogram (ECG). Blood cell count revealed leukocytosis and eosinophilia. An echocardiogram was performed, which showed left ventricular enlargement, diffuse hypokinesis, and a decreased ejection fraction. A clinical diagnosis of myocarditis was made and clozapine was discontinued, with improvement of both echocardiographic and clinical features. Myocarditis is one of the many potential adverse effects of clozapine and has similar features with its normal dose titration, making it an important and dangerously overlooked diagnosis. Although rare, clozapine's myocardial effects may be extremely severe, leading to death in some patients. Therefore, it is advisable to obtain an ECG before and after initiating treatment and to immediately discontinue the drug in suspected cases.

**Keywords:** Clozapine; myocarditis

Rev HCPA 2010;30(1):63-67

A clozapina, um representante dos chamados antipsicóticos atípicos, tem seu maior valor clínico no tratamento de transtornos psicóticos, para os quais costuma ter bons resultados, com melhora importante da sintomatologia dos pacientes psicóticos. No entanto, devido à conhecida associação com agranulocitose, seu uso fica geralmente restrito a casos não responsivos a outras drogas com efeitos adversos potencialmente menos graves.

Trazemos o relato de um caso, no qual um paraefeito menos conhecido, porém não menos grave, tornou-se evidente em um paciente de 20 anos com diagnóstico de esquizofrenia em uso recente de clozapina. Relatos de associação de cardiopatias com o uso de clozapina datam de 1980, quando um homem de 22 anos em uso da droga morreu subitamente, supostamente de miocardite aguda por overdose da medicação (1). Desde então, alguns relatos e séries de casos têm sido publicados, demonstrando a associação entre clozapina e cardiopatias, especialmente miocardite e miocardiopatia dilatada. Ou-

tros potenciais efeitos adversos cardiovasculares dessa droga incluem pericardite, prolongamento do intervalo QT e morte súbita (1).

RELATO DE CASO

Homem, 20 anos, branco, estudante, procedente de Porto Alegre, interna-se na Unidade Psiquiátrica para manejo e investigação de sintomatologia psicótica e condutas agressivas com início 3 anos antes. Paciente com internação prévia alguns meses antes, tendo feito uso de lítio e risperidona sem resposta adequada. Tabagista pesado, em uso abusivo de álcool e cigarros de maconha, sem outras comorbidades. Durante a investigação, realizou ressonância magnética nuclear (RMN) de crânio para descartar lesões estruturais do sistema nervoso central, que não evidenciou alterações. Definido o diagnóstico de esquizofrenia, foi iniciado tratamento com clorpromazina 100 mg três vezes ao dia, sem resposta clínica após 10 dias de uso. Associou-se, então, clozapina, inicialmente na

1. Faculdade de Medicina, Universidade Federal de Medicina do Rio Grande do Sul.

2. Serviço de Medicina Interna, Hospital de Clínicas de Porto Alegre.

**Contato:** Gustavo Costa Fernandes. E-mail: gcostafernandes@yahoo.com (Porto Alegre, RS, Brasil).

dose de 25 mg ao dia, com aumento diário de 25 mg, sendo retirada a clorpromazina.

Após o primeiro dia de uso de clozapina, foi registrado aumento da frequência cardíaca basal de 80 bpm para 100 bpm, sem outras alterações de sinais vitais. O paciente relatava sialorreia, sudorese noturna e mal-estar geral. A partir do nono dia de uso da droga, passou a apresentar quadro febril, com temperaturas axilares em torno de 38°C (máxima de 38,8°C), frequência cardíaca com picos de 120 bpm e prostração marcada. Negava palpitações, dor torácica, sintomas respiratórios, urinários ou gastrointestinais. Ao exame, o paciente mostrava-se abatido e sudorético. Ausculta pulmonar e exame físico de abdome normais. Sem linfonodomegalias. Ausculta cardíaca com frequência cardíaca de 110 bpm, ritmo regular, bulhas hipofônicas, sem sopros. Sem turgência venosa jugular a 45° e *ictus cordis* não palpável. Extremidades profundas, sem edema.

O hemograma apresentava 11.820 leucócitos, com predomínio de segmentados, sem formas jovens. O exame foi repetido 2 dias depois, com 6.730 leucócitos, 670 bastões e 200 eosinófilos (3%). Realizados raio X de tórax, ecografia de abdome e exame qualitativo de urina todos normais. Urocultura e hemocultura sem crescimento de germes. Os níveis de creatina quinase (CK), hormônio estimulante da tireoide

e tiroxina livre estavam dentro da normalidade. O ECG mostrou taquicardia sinusal e alterações inespecíficas de repolarização ventricular (Figura 1). O nível de troponina T foi normal. Após essa investigação inicial, foi realizado ecocardiograma que não mostrou vegetações, porém evidenciou leve aumento das espessuras parietais do ventrículo esquerdo (VE), hipocinesia difusa, massa do VE de 306 g e fração de ejeção de 44% (Tabela 1).

O paciente seguiu em uso da medicação no decorrer da investigação, sendo suspensa a clozapina após alteração documentada pela ecocardiografia, aos 15 dias de uso. Foi iniciado manejo para insuficiência cardíaca (IC) assintomática com metoprolol e enalapril. Dois dias após a suspensão da droga, o paciente teve melhora importante da sintomatologia, mantendo-se afebril e com retorno da frequência cardíaca basal para 80 bpm. Foram realizados novos exames após 11 dias da suspensão da droga. O ECG retornou a um padrão normal (Figura 2), e o ecocardiograma apresentou regressão das alterações prévias, sem hipocinesias, massa do VE de 236 g e fração de ejeção de 71% (Tabela 1). Houve recrudescimento dos sintomas psicóticos cerca de 1 semana após a suspensão da clozapina, mas com controle parcial ao ser iniciado manejo com olanzapina e sessões de eletroconvulsoterapia.

**Tabela 1** - Medidas ecocardiográficas durante o uso de clozapina e após a suspensão da droga.

Medidas ecocardiográficas	9 dias de uso de clozapina	11 dias após suspensão de clozapina	Valores de referência
Diâmetro da aorta (cm)	3,5	3,3	2,0-3,7
Diâmetro do átrio esquerdo (cm)	3,9	3,3	1,9-4,0
VE - diâmetro diastólico final (cm)	5,5	4,9	3,5-5,6
VE - diâmetro sistólico final (cm)	4,3	2,9	2,6-3,9
Volume VE diastólico final (ml)	147,4	112,8	51-154
Volume VE sistólico final (ml)	83,1	32,2	25-66
Fração de ejeção (Teicholtz) %	44	71	53-77
Encurtamento fracional sistólico %	22	41	27-46
Espessura diastólica de septo (cm)	1,1	1,1	0,6-1,1
Espessura diastólica da parede posterior (cm)	1,2	1,1	0,6-1,1
Massa do VE	306	236	Até 215
Diâmetro do ventrículo direito (modo M) (cm)	2,3	1,9	0,8-2,6

VE = ventrículo esquerdo

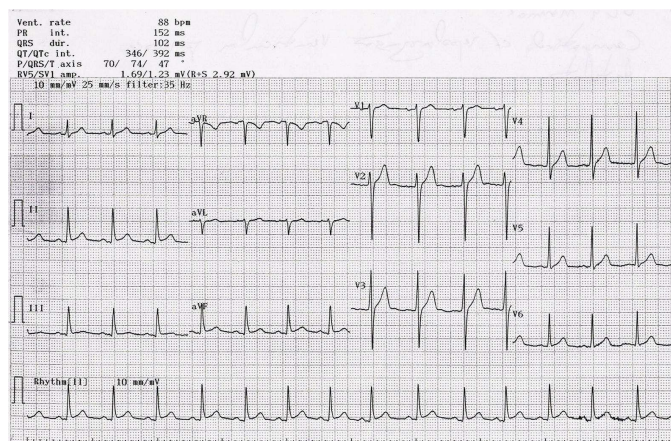


Figura 1 - Eletrocardiograma aos 11 dias de uso de clozapina. Taquicardia sinusal e alterações inespecíficas de repolarização.

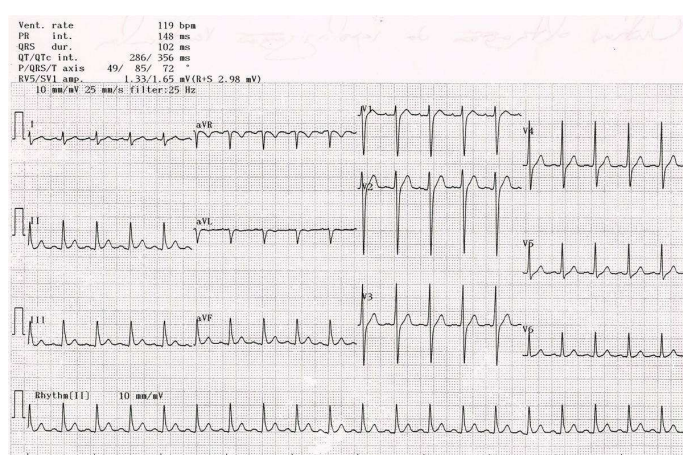


Figura 2 - Eletrocardiograma após 13 dias de suspensão da clozapina. Repolarização ventricular precoce.

## DISCUSSÃO

Dentre as diversas manifestações cardiovasculares da clozapina (pericardite, prolongamento do intervalo QT e morte súbita), as miocardiopatias (miocardite e miocardiopatia dilatada) têm sido foco de atenção nos últimos anos, com relatos e séries de casos mostrando clara associação entre o uso da droga e essas patologias (2-7). A definição diagnóstica das miocardiopatias nesse contexto fica muitas vezes nebulosa, considerando-se que essa é uma patologia de difícil definição que se baseia apenas em achados clínicos e laboratoriais. Muitos dos relatos de casos não possuem confirmação histopatológica das miocardiopatias, sendo o diagnóstico final feito em bases clínicas. A definição de miocardite refere-se à inflamação do músculo cardíaco secundária à exposição a antígenos externos, como vírus e drogas, ou à ativação autoimune contra autoantígenos. Para a confirmação diagnóstica, são utilizados os critérios histopatológicos de Dallas. Já a chamada miocardiopatia dilatada refere-se a distúrbios do miocárdio associados ao aumento do diâmetro interno do VE. Grande parte das miocardiopatias

dilatadas pode ser atribuída a fatores genéticos, mas a miocardite também pode ser um evento inicial nessa patologia, levando à formação de um contínuo entre as duas entidades (8). Do ponto de vista da prática clínica, a diferenciação entre as duas patologias é importante na consideração da etiologia e o prognóstico, visto que muitas causas podem ser passíveis de tratamento.

A miocardite induzida por clozapina, apesar de já relatada em diversos cenários, ainda não tem sua fisiopatologia bem esclarecida. A hipótese mais aceita é a de que se trata de uma reação de hipersensibilidade aguda (tipo I, mediada por imunoglobulina E) induzida por droga. Essa hipótese é baseada principalmente no tempo de manifestação dos achados (usualmente antes de 3 semanas após o início da exposição) e na presença de infiltrados eosinofílicos no miocárdio e de eosinofilia periférica apesar de eles serem inconstantes nos relatos de casos (2). Já a miocardiopatia dilatada (em geral, aparente após vários meses de exposição) teria como explicação fisiopatológica a toxicidade direta da droga ou a progressão de uma miocardite subclínica.

A literatura recente tem estimado o risco de miocardite associada à clozapina entre 0,015% e 0,188% (1). Contudo, a verdadeira incidência deve ser muito maior, visto que efeitos adversos de drogas são frequentemente subdiagnosticados e/ou relatados. Mesmo com a notificação sobre os possíveis efeitos cardiovasculares da clozapina oficialmente publicada pela Novartis, uma das fabricantes da droga, em 2002 (9), é possível que o registro de efeitos adversos continue sendo pouco relatado. Nesse caso especificamente, um fator de grande importância na subestimativa do risco de miocardite é o baixo índice de suspeita clínica dessa complicação em usuários de clozapina. Além disso, as manifestações clínicas da miocardite assemelham-se aos parafeitos comuns da própria titulação da droga no início do tratamento, podendo o diagnóstico passar despercebido se não houver progressão da doença à sua forma fulminante. Por exemplo, febre e sintomas “gripais” são manifestações comuns no início da terapia, sendo considerados achados benignos. Contudo, podem ser as únicas manifestações de miocardite. Outros sintomas relatados nos casos de miocardite são dispneia, dor torácica e fadiga. A Tabela 2 resume os achados clínicos e laboratoriais associados com a titulação de dose normal da clozapina, miocardite e miocardiopatia.

Em uma série de casos, a mortalidade por essa complicação chegou a 50% dos casos. Assim, é extremamente importante um alto grau de suspeita clínica para o diagnóstico. No nosso caso, os achados que desviaram a atenção para um diagnóstico que não os simples parafeitos

da medicação foram o grau marcado de prostração do paciente, bulhas cardíacas hipofonéticas à ausculta e, principalmente, taquicardia sustentada mesmo nos períodos de apirexia. Achados de exames complementares associados à miocardite incluem hipocinesia de VE e redução da fração de ejeção no ecocardiograma, anormalidades inespecíficas no ECG, eosinofilia periférica e elevação dos níveis de CK e troponinas. Nosso paciente apresentava alterações de ecocardiograma, ECG e discreta eosinofilia. Não houve elevação de CK ou troponinas. Apesar de biópsia endomiocárdica ser necessária para o diagnóstico definitivo de miocardite, o diagnóstico presuntivo de cardiopatia induzida por clozapina ficou claro no nosso caso pela compatibilidade dos achados clínicos e laboratoriais com relatos prévios e, principalmente, pela resolução da sintomatologia e dos achados ecocardiográficos e eletrocardiográficos após a suspensão da droga.

De relevância neste relato de caso é a possível associação de miocardite induzida por clozapina e a rápida titulação da droga na fase inicial, já levantada como possível fator contribuinte para essa complicação em relatos e publicações prévias (10). Nosso paciente teve a dose de clozapina aumentada em 25 mg ao dia desde o início da terapia, iniciando com sintomas adversos importantes a partir do nono dia de uso. Essa possível associação já foi apontada, sendo propostos aumentos mais lentos na dose, não atingindo a dose de 125 mg ao dia antes de 2-3 semanas após o início do tratamento.

**Tabela 2** - Achados clínicos e laboratoriais associados à titulação de dose normal de clozapina, miocardite e miocardiopatia (adaptado de Merrill et al., 2005)

	Titulação normal de dose	Miocardite	Miocardiopatia
Sintomas	Letargia, tontura, cefaleia, tremor, parafeitos colinérgicos, queixas gastrointestinais	Febre, fadiga, letargia, sintomas gripais, desconforto precordial, palpitações, dispneia, taquipneia, outros sintomas de ICC em casos graves.	Fadiga, fraqueza, dispneia, ortopneia, desconforto torácico, dispneia paroxística noturna, outros sintomas de ICC
Exame físico	Taquicardia (25%), hipotensão leve incluindo hipotensão ortostática (9%), hipertensão leve (4%)	Taquicardia, sopro sistólico transitório, sinais de embolia sistêmica ou pulmonar, sinais de ICC em casos graves	Taquicardia, sinais de ICC, hipotensão, pressão de pulso diminuída, sinais de embolia sistêmica ou pulmonar
Laboratório	Normal	CK e troponina elevadas, eosinofilia	Geralmente normal
Raio X de tórax	Normal	Evidência de ICC em casos graves	Evidência de ICC
Eletrocardiograma	Taquicardia sinusal (25%), alterações inespecíficas de onda T, geralmente normalizando no seguimento	Taquicardia sinusal, alterações do segmento ST e onda T, arritmias ventriculares ou atriais (pouco comum), distúrbios de condução AV ou intraventriculares, ondas Q (raramente)	Taquicardia sinusal, arritmias atriais e ventriculares, alterações do segmento ST, onda P e onda T, distúrbios de condução intraventriculares, hipertrofia de VE
Ecocardiograma	Normal	Disfunção ventricular esquerda, aumento da espessura miocárdica, trombos ventriculares esquerdos, alteração de enchimento diastólico	Disfunção e dilatação ventricular esquerdas, alteração dos movimentos diastólicos da valva mitral

ICC = insuficiência cardíaca congestiva; CK = creatina quinase; AV = átrio-ventricular; VE = ventrículo esquerdo

## CONCLUSÃO

A clozapina, apesar da série de efeitos adversos potencialmente graves que tem, segue sendo uma droga de extrema importância na prática clínica. Sua eficácia no tratamento de transtornos psicóticos refratários ao tratamento usual é de grande valia, especialmente se considerarmos a redução que ela produz na taxa de sintomas e comportamentos suicidas, uma importante causa de mortalidade nesses pacientes (11). No entanto, a boa resposta à sintomatologia psiquiátrica não deve interferir na avaliação das complicações clínicas dessa droga. A agranulocitose, já bem reconhecida e divulgada como importante paraefeito da clozapina, já entrou em esquemas de monitoramento em relação à segurança da droga, e o controle para sua detecção precoce é rotina na prática médica. Já as complicações cardiovasculares seguem sendo frequentemente negligenciadas, tanto pelo não conhecimento de sua existência quanto pela baixa suspeita clínica, visto o quadro clínico ser semelhante aos paraefeitos benignos do início da terapia.

Levando em consideração a gravidade das sequelas cardiológicas e o potencial de letalidade das miocardiopatias, alguns autores já propõem um esquema para detecção precoce de miocardite. A proposta de realizar um ECG de base em todos os pacientes candidatos ao uso da droga (1) nos parece adequada. Um ecocardiograma inicial deve ser considerado em pacientes com história prévia de cardiopatia estrutural (infarto agudo do miocárdio prévio, valvopatias, miocardiopatias, etc). Um segundo ECG deve ser considerado em todos os casos entre a segunda e quarta semana de tratamento, quando o risco de miocardite é maior. Além disso, dosagem dos níveis de fração MB da creatina quinase ou troponinas e um novo ECG devem ser consideradas em todos os pacientes que apresentem sintomas cardiovasculares. A realização de ecocardiograma, apesar do custo mais elevado, também deve ter um baixo limiar na consideração da investigação clínica, visto não impor riscos ao paciente e ter o poder de detectar alterações graves mais facilmente, como redução na fração de ejeção e dilatação de câmaras cardíacas. Ressaltamos, contudo, que os pacientes devem ser sistematicamente avaliados do ponto de vista clínico por meio do método diagnóstico e assistencial de mais fácil execução e de maior importância durante o acompanhamento médico: a anamnese abrangente e objetiva.

A clozapina deve ser interrompida imediatamente após a detecção de qualquer alteração cardiológica pelo alto risco de evolução a óbito de forma abrupta. O uso de corticoides é controverso nesses casos. Manejo com medicações cardiovasculares pode ajudar na sintomatologia

apesar de o benefício em impedir a progressão da patologia ou acelerar a recuperação dos doentes não estar claro. Pacientes que apresentem miocardite ou miocardiopatia dilatada por clozapina não devem ter essa droga reintroduzida no seu tratamento pelo alto risco de recorrência das complicações (1).

As estimativas de incidência dessas importantes complicações, como já foram mencionadas, são provavelmente subestimativas da real magnitude do problema. Na revisão literária, é possível encontrar um maior número de relatos e séries de casos nos últimos anos, provavelmente refletindo uma consciência cada vez maior desse paraefeito por parte dos clínicos. No entanto, ainda não há uma rotina de controle bem estabelecida para essas complicações. Assim, a suspeita clínica segue sendo de suma importância para o diagnóstico desses paraefeitos potencialmente fatais.

## REFERÊNCIAS

1. Merrill DB, Dec GW, Goff DC. Adverse cardiac effects associated with clozapine. *J Clin Psychopharmacol.* 2005;25:32-41.
2. Kilian JG, Kerr K, Lawrence C, Celermajer DS. Myocarditis and cardiomyopathy associated with clozapine. *Lancet.* 1999;354:1841-5.
3. Kakar P, Millar-Craig M, Kamaruddin H, Burns S, Loganathan S. Clozapine induced myocarditis: a rare but fatal complication. *Int J Cardiol.* 2006;112:e5-6.
4. Merrill DB, Ahmari SE, Bradford JE, Lieberman JA. Myocarditis during clozapine treatment. *Am J Psychiatry.* 2006;163:204-8.
5. Annamraju S, Sheitman B, Saik S, Stephenson A. Early recognition of clozapine-induced myocarditis. *J Clin Psychopharmacol.* 2007;27:479-83.
6. Hägg S, Spigset O, Bate A, Soderström TG. Myocarditis related to clozapine treatment. *J Clin Psychopharmacol.* 2001;21:382-8.
7. Tanner MA, Culling W. Clozapine associated dilated cardiomyopathy. *Post Grad Med J.* 2003;79:412-3.
8. Liu PP, Schultheiss HP. Myocarditis. In: Braunwald E, ed. *Heart Disease: A Textbook of Cardiovascular Medicine.* Philadelphia: W.B. Saunders; 2007. p. 1775-91.
9. Devarajan S, Kutcher SP, Dursun SM. Clozapine and sudden death. *Lancet.* 2000;355:841.
10. Novartis Pharma Canada. Association of Clozaril (clozapine) with cardiovascular toxicity. [Dear Healthcare Professional letter]. 2002. Available at: [http://www.hc-sc.gc.ca/dhp-ps/medeff/advisories-avis/prof/\\_2002/clozaril\\_hpc-cps-eng.php](http://www.hc-sc.gc.ca/dhp-ps/medeff/advisories-avis/prof/_2002/clozaril_hpc-cps-eng.php)
11. Walker AM, Lanza LL, Arellano F, Rothman KJ. Mortality in current and former users of clozapine. *Epidemiology.* 1997;8:671-7.

Recebido: 23/09/09

Aceito: 19/11/09