

Estudo comparativo de medidas cefalométricas sagitais obtidas em telerradiografia digital e tomografia computadorizada de feixe cônico

Comparative study of sagittal cephalometric measurements using digital lateral cephalometric radiography and cone beam computed tomography

Anna Carolina Teixeira Centeno¹, Érika de Oliveira Dias Macêdo^{2*}, Telmo Bandeira Berthold³

¹ Cirurgiã-Dentista, Pós-graduanda. UFRGS; ² Doutora em Odontologia, Pesquisadora do Departamento de Cirurgia e Ortopedia. UFRGS; ³ Doutor em Odontologia, Professor Associado do Departamento de Cirurgia e Ortopedia. UFRGS. Professor Titular do Departamento de Odontologia Preventiva. PUCRS

Resumo

Introdução: A proposta deste estudo foi comparar medidas cefalométricas, lineares e angulares, obtidas de cefalogramas sobre telerradiografias de perfil digitais e reconstruções tomográficas, no plano médio sagital, a partir da tomografia computadorizada de feixe cônico (TCFC). **Metodologia:** Foram selecionadas 108 documentações iniciais de pacientes ortodônticos que continham telerradiografia de perfil digital e TCFC. Para reconstrução tomográfica a largura da base do osso nasal foi adotada como padrão para definição da espessura a ser utilizada. O examinador determinou 17 pontos anatômicos no plano médio sagital para a obtenção de 16 medidas cefalométricas utilizando o Dolphin Imaging Cephalometric and Tracing Software sobre os dois exames analisados. **Resultados:** A análise de reprodutibilidade do examinador foi feita através do coeficiente de correlação intraclasse (ICC) e constatou-se excelente reprodutibilidade (ICC \geq 0,75) para todas as medidas cefalométricas utilizadas. A média das medidas cefalométricas no plano médio sagital, dos dois tipos de exames, foram submetidas ao teste t pareado e ao teste de Wilcoxon quando não foi obtida normalidade dos dados. Do total de medidas analisadas 9 (nove) foram diferentes estatisticamente, entre os dois grupos: SNA, SNB, SND, 1.NA, S-L, N-Me e SN apresentaram valores de $p < 0,01$ enquanto Pog-NB e S-Li apresentaram valor de $p < 0,05$. **Conclusões:** O estudo mostrou que houve diferenças significativas entre as medidas cefalométricas no plano médio sagital obtidas a partir da telerradiografia digital e a tomografia computadorizada de feixe cônico quando utilizada a base do osso nasal como referência de espessura para a reconstrução tomográfica.

Palavras-chave: Ortodontia. Tomografia Computadorizada de Feixe Cônico. Cefalometria.

Abstract

Introduction: The purpose of this study was to compare cephalometric, linear and angular measurements obtained from cephalograms on digital lateral cephalometric radiography and tomography reconstructions in the sagittal plane, from cone beam computed tomography (CBCT). **Methodology:** A hundred and eight patients who had undergone both digital lateral cephalometric radiography and CBCT were selected. For tomography reconstruction the width of the base of the nasal bone was adopted as the thickness standard. The examiner determined 17 anatomical points in the sagittal plane to obtain 16 cephalometric measurements using Dolphin Imaging Cephalometric Tracing and Software on the two exams analyzed. **Results:** The reproducibility analysis of the examiner was performed using the intraclass correlation coefficient (ICC) and found an excellent reproducibility (ICC > 0.75) for all cephalometric measurements used. The average of cephalometric measurements in the sagittal plane of the two types of exams were submitted to paired t test and Wilcoxon test when the data were not normally distributed. Nine measures of the total analyzed, were statistically different between the two groups: SNA, SNB, SND, 1.NA, SL, N-Me and SN presented p values < 0.01 as Pog-NB and S-Li presented p < 0.05. **Conclusions:** The study showed that there were significant differences between cephalometric measurements in the sagittal plane obtained from the digital radiography and computed tomography cone beam when used the base of the nasal bone as thickness reference for tomographic reconstruction.

Keywords: Orthodontics. Cone-Beam Computed Tomography. Cephalometry.

INTRODUÇÃO

A análise cefalométrica feita sobre telerradiografias de perfil convencionais é o método mais utilizado para avaliar a morfologia esquelética do paciente, além da posição e inclinações dentárias, padrão de crescimento e os resultados do tratamento ortodôntico. Entretanto, esta

análise sendo realizada em uma imagem bidimensional (2D) reproduzindo estruturas tridimensionais (3D)¹ está sujeita a erros.

As telerradiografias de perfil apresentam limitações tais como: erros no posicionamento do paciente, diferença na magnificação de estruturas bilaterais, e sobreposição de estruturas craniofaciais o que dificulta a precisão da localização dos pontos cefalométricos².

Dentre as dificuldades encontradas, a falta de precisão na demarcação dos pontos cefalométricos é considerada a principal fonte de erros na cefalometria³, especial-

Correspondente/ Corresponding: *Érika de Oliveira Dias de Macêdo – Endereço: Rua Ramiro Barcelos 2492 – Ortopedia CEP: 90035-003 – Porto Alegre/RS – Tel.: (51) 9997-1079 – E-mail: erikaodias@gmail.com

mente em pacientes com assimetrias significantes como em síndromes craniofaciais. Apesar disto, o cefalograma lateral ainda é amplamente utilizado no planejamento de cirurgias ortognáticas e craniofaciais devido a sua fácil reprodutibilidade e seu baixo custo⁴.

Com o advento da tomografia computadorizada *fan beam* (TCFB), foi possível obter imagens tridimensionais da estrutura craniofacial e imagens de tecidos duros e moles em tamanho real (escala 1:1), porém com alto custo e alta dose de radiação⁵. Recentemente, com a introdução da tomografia computadorizada de feixe cônico (TCFC) na comunidade odontológica, desenvolvida especialmente para a área de cabeça e pescoço, se obteve um exame com menor custo, redução da dose de radiação, ausência de sobreposição de estruturas, bem como a possibilidade de realizar medições em imagens reconstruídas geradas por softwares⁶.

Esta nova tecnologia permitiu reconstruções primárias (corte sagital, coronal e axial) e reconstruções secundárias (reconstrução em 3D e MIP) de diversas estruturas craniofaciais⁷. Além disso, algumas TCFC fornecem um campo de visão (F.O.V) grande, o que permite a reconstrução em 3D e a visualização de toda a região maxilofacial.

O valor da TCFC no planejamento de implantes, na avaliação cirúrgica de patologias, na avaliação da articulação temporomandibular, e na avaliação pré e pós-operatória de estruturas craniofaciais tem sido estudada, assim como na ortodontia⁸⁻¹⁰.

As limitações apresentadas pelas telerradiografias de perfil, apresentadas anteriormente, e as múltiplas vantagens da TCFC nortearam esse estudo comparativo entre os dois tipos de imagens.

Neste estudo, buscou-se avaliar se há diferenças significativas nas mensurações cefalométricas, lineares e angulares, realizadas no plano médio sagital em telerradiografias laterais digitais e sobre reconstruções tomográficas, derivados da TCFC, no plano médio sagital.

METODOLOGIA

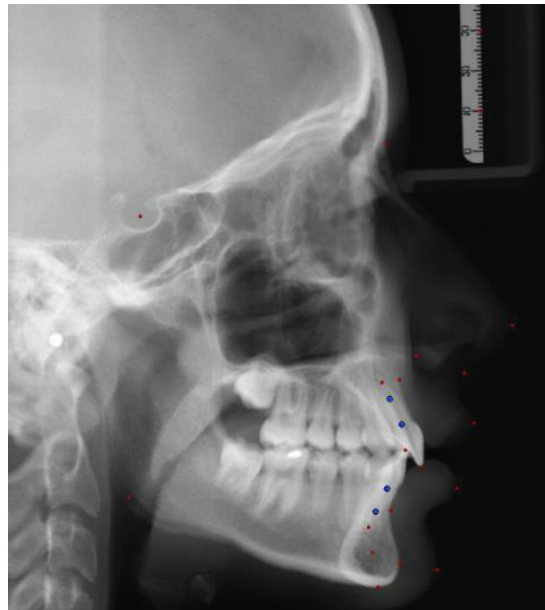
O presente estudo foi encaminhado e aprovado pela Comissão de Pesquisa da FO-UFRGS (Projeto 28163 – ATA nº 03/2015) e pelo Comitê de ética da UFRGS (Parecer 1.173.489).

A documentação inicial de 108 pacientes da clínica do Curso de Especialização de Ortodontia da Faculdade de Odontologia da UFRGS, que possuía telerradiografia de perfil e tomografia computadorizada de feixe cônico, foi selecionada aleatoriamente e utilizada no presente estudo. O tamanho amostral foi estipulado usando como base o número de documentações arquivadas que possuíam tais exames e que satisfizeram os critérios de inclusão do estudo, totalizando 150 documentações. Os pacientes foram selecionados tendo como critérios a ausência de deformidades faciais, de elementos dentários retidos no plano médio sagital e de aparelhos ortodônticos fixos no momento do exame. A amostra da pesquisa foi calculada com um erro máximo de estimacão de 5% e com um

intervalo de confiança de 95%, estabelecendo-se uma quantidade mínima de 108 pacientes a serem investigados. Pacientes com elementos dentários retidos no plano médio sagital, grandes assimetrias faciais e presença de aparelho ortodôntico fixo não foram incluídos no estudo.

As telerradiografias de perfil (Figura 1) foram realizadas no aparelho *Orthophos XG-5*, no qual a cabeça do paciente foi estabilizada no cefalostato, posicionado com o Plano de Frankfurt paralelo ao solo, o plano sagital perpendicular ao feixe de raios X e com o lado esquerdo da face próxima ao detector. A imagem da telerradiografia lateral digital foi exportada em formato JPEG e importada ao *Dolphin Imaging Cephalometric and Tracing Software*[®] (*Dolphin*), versão 11.0.

Figura 1 – Telerradiografia digital de perfil com os 17 pontos anatômicos (pontos em vermelho), 2 pontos de calibração (na régua) e quatro pontos azuis determinados pelo Dolphin a partir da demarcação dos pontos no ápice e incisal.



As TCFC incluídas na amostra, foram adquiridas com o tomógrafo *i-CAT*[®] (*Imaging Sciences International, Hatfield, PA*), sendo adotado um F.O.V. (*field of view*) de 22cm de diâmetro por 16 cm de altura e voxel isotrópico de 0,4mm. Os dados da TCFC foram exportados do programa em formato DICOM e importados no *Dolphin Imaging Cephalometric and Tracing Software*[®], versão 11.0. Para a obtenção da reconstrução tomográfica, o ajuste do limite de visibilidade do tecido mole e do tecido ósseo foi ajustado manualmente (Figura 2). Posteriormente, na vista coronal, o volume 3D foi rotado até que o plano médio sagital estivesse orientado verticalmente e a linha transporiônica obtivesse uma orientação horizontal (Figura 3). Na vista sagital, o volume 3D foi reorientado até que o Plano de Frankfurt estivesse posicionado horizontalmente (Figura 4).

Figura 2 – Ajuste do limite de visibilidade do tecido mole e do tecido ósseo.

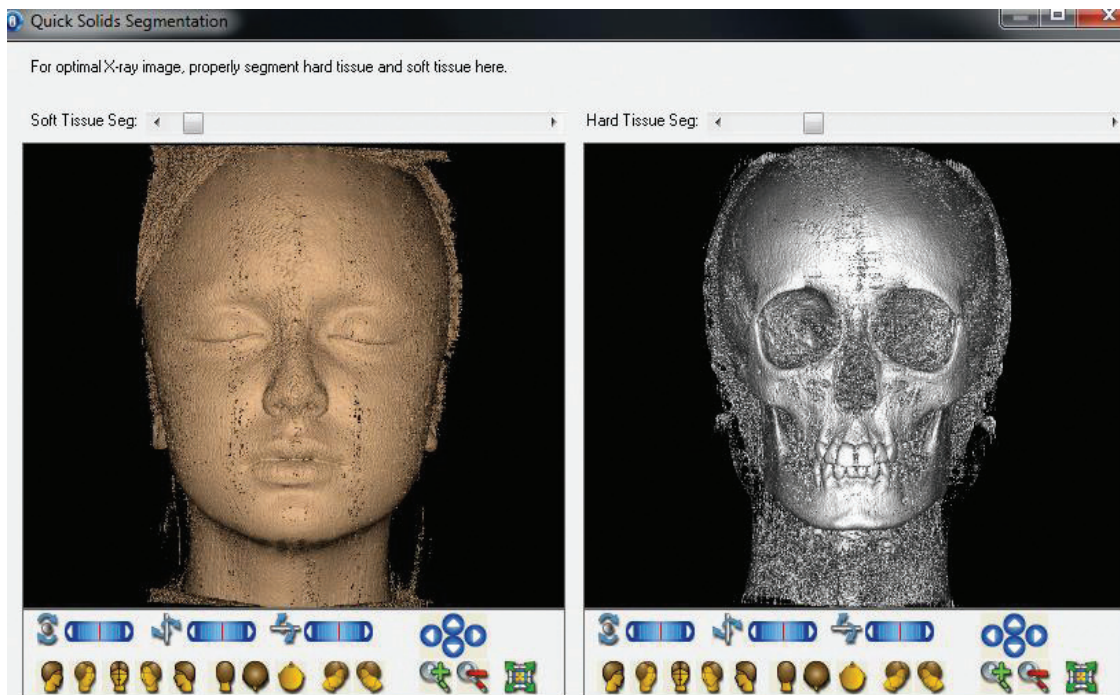


Figura 3 – Orientação do volume na vista coronal.

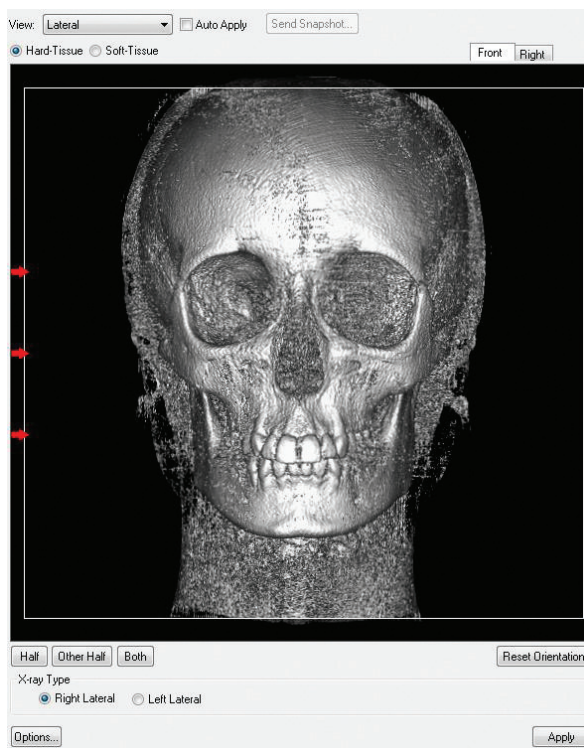
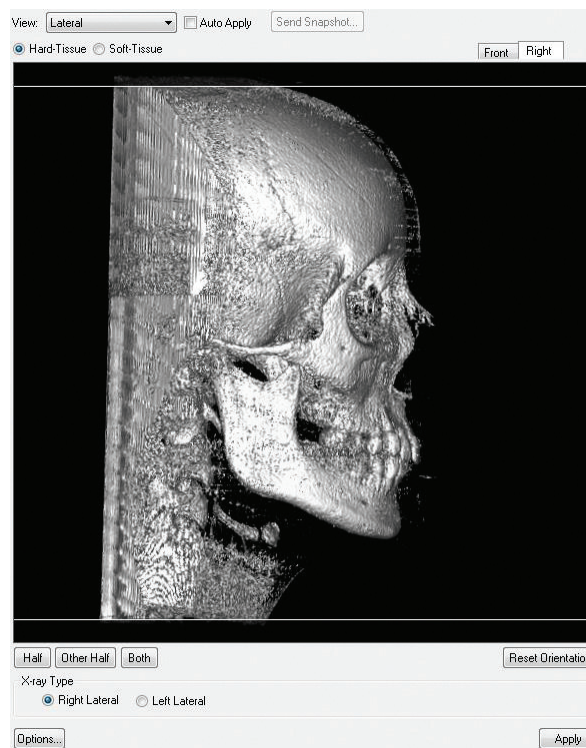


Figura 4 – Orientação do volume na vista sagital.



Em seguida, o cursor para adquirir a reconstrução tomográfica foi posicionado no plano médio sagital com uma espessura equivalente a largura da base do osso nasal (Figura 5), a fim de reduzir a quantidade de estruturas

sobrepostas, gerando, assim, a reconstrução tomográfica utilizada para a demarcação dos pontos anatômicos (Figura 6).

Figura 5 – Definição da espessura da reconstrução tomográfica (imagem à esquerda) e reconstrução tomográfica gerada (imagem à direita).

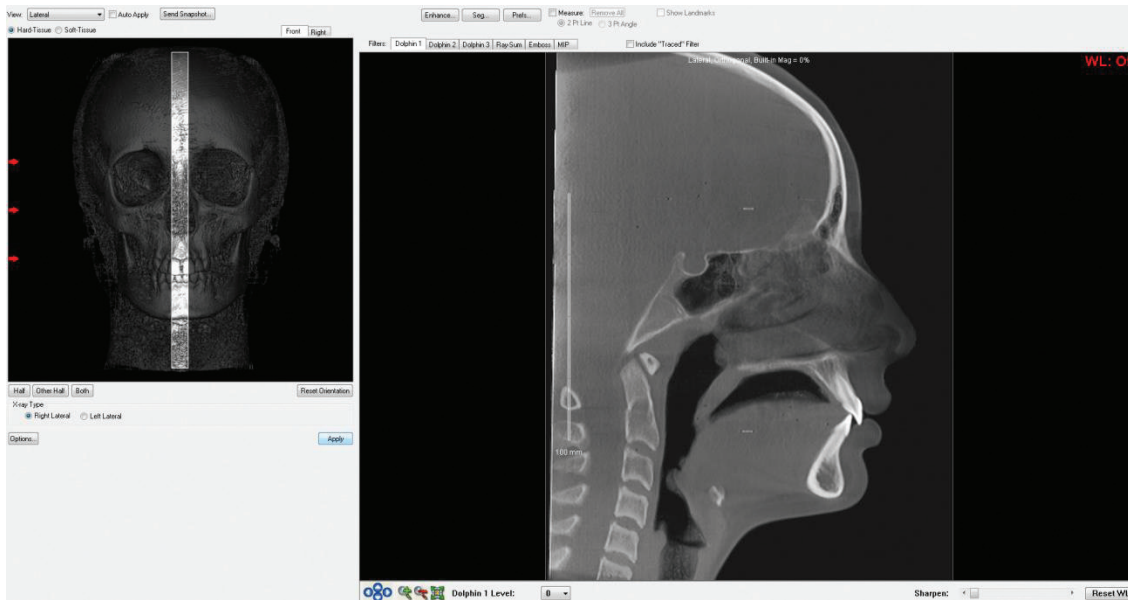
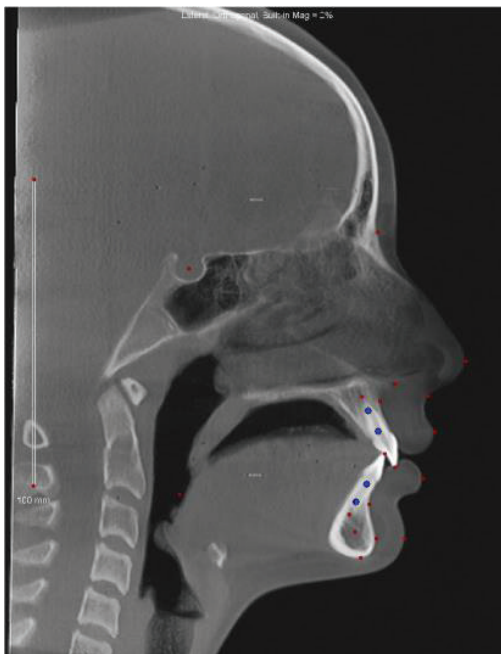

Figura 6 – Reconstrução tomográfica com os 17 pontos anatômicos e 2 pontos de calibração



As duas imagens foram incluídas nos registros criados no *Dolphin Imaging Cephalometric and Tracing Software*® para cada paciente da amostra. Uma tabela no programa *Excell*® foi construída, onde o número de registro do paciente e as medidas cefalométricas obtidas a partir da imagem gerada da TCFC e da telerradiografia de perfil foram tabulados. Para diminuir os possíveis vieses da pesquisa, cada imagem recebeu um número de registro, as quais foram sorteadas para determinar a sequência das imagens a serem analisadas.

Tabela 1 – Definições dos pontos anatômicos utilizados na telerradiografia de perfil e na reconstrução tomográfica derivada da TCFC.

Pontos	Descrição
Sela (S)	Localizado no centro da sela túrcica
Násio (N)	Localizado na porção mais anterior da sutura fronto-nasal
Espinha nasal anterior (Spna)	Ponto mais anterior da maxila
Ponto A (A)	Localizado no ponto mais profundo da concavidade anterior da maxila
Ponto B (B)	Localizado no ponto mais profundo da concavidade anterior da mandíbula
Pogônio (Pog)	Ponto mais anterior na imagem da sínfise mandibular
Mentoniano (Me)	Ponto mais inferior da sínfise mandibular
Lábio Superior (Ls)	Ponto mais anterior do lábio superior
Lábio Inferior (Li)	Ponto mais anterior do lábio inferior
Pogônio Mole (Pog')	Ponto mais anterior do queixo
Ponta do Nariz (Prn)	Ponto mais anterior do nariz
Ponto Subnasal (Sn)	Ponto de união entre o nariz e o lábio superior
Ponto D (D)	Ponto localizado no centro geométrico da sínfise mentoniana
Incisivo Superior (1)	Borda incisal e ápice radicular do incisivo central superior
Incisivo Inferior (1)	Borda incisal e ápice radicular do incisivo central inferior

As medições foram realizadas por um examinador que determinou os 17 pontos anatômicos nas telerradiografias de perfil e nas reconstruções tomográficas. Os pontos utilizados e suas definições são apresentados na Tabela 1. A calibração das imagens foi realizada com a demarcação de dois pontos de referência (Ponto 1 e Ponto 2) sobre a régua de alumínio, localizada no canto superior direito da telerradiografia de perfil (Figura 1), e no canto médio esquerdo da reconstrução tomográfica (Figura 6).

A partir da marcação dos pontos o programa *Dolphin Imaging Cephalometric and Tracing Software*[®] gerou os valores das 16 medidas cefalométricas de interesse do estudo (Tabela 2).

Tabela 2 – Descrição dos fatores cefalométricos analisados.

Medidas Cefalométricas	Descrição
Medidas Lineares (mm)	
S-N	Comprimento anterior da base craniana
N-Me	Altura facial anterior
Pog-NB	Distância entre o ponto Pogônio e a linha Násio-Ponto B
S-LS	Distância entre o lábio superior e a linha S de Steiner*
S-Li	Distância entre o lábio inferior e a linha S de Steiner*
S-L	Distância do ponto S a parte mais anterior da mandíbula
<u>1</u> -NA	Distância da parte mais anterior do incisivo superior até a linha NA
1-NB	Distância da parte mais anterior do incisivo inferior até a linha NB
Medidas Angulares (°)	
SNA	Posição da maxila em relação à base anterior do crânio
SNB	Posição da mandíbula em relação à base anterior do crânio
NA.Pog	Ângulo da convexidade facial
ANB	Relação sagital entre a maxila e a mandíbula
SND	Relaciona a base do crânio com a mandíbula
<u>1</u> -NA	Ângulo entre o longo eixo do incisivo superior e a linha NA
1-NB	Ângulo entre o longo eixo do incisivo inferior e a linha NB
<u>1</u> .1	Ângulo formado pela intercessão dos longos eixos dos incisivos superiores com os inferiores

* Linha S de Steiner (Linha S) – Ponto médio da borda inferior do nariz e tangente ao Pog'

Quinze pacientes da amostra foram selecionados aleatoriamente por sorteio para a análise de reprodutibilidade do examinador. Para tal avaliação, a marcação dos pontos cefalométricos foi realizada duas vezes em ambos os exames, com um intervalo de três semanas entre si.

RESULTADOS

O coeficiente de correlação intraclassa (ICC) foi utilizado para a análise de confiabilidade intra-examinador e verificou-se excelente reprodutibilidade (ICC \geq 0,75) para todas as medidas estudadas (Tabela 3).

Tabela 3 – Valores do ICC (Coeficiente de Correlação Intraclasse) para a calibração intraexaminador.

Medida	Telerradiografia			Reconstrução Tomográfica		
	ICC	Intervalo de Confiança 95%		ICC	Intervalo de Confiança 95%	
		Limite inferior	Limite superior		Limite inferior	Limite superior
SNA	0,988	0,964	0,996	0,986	0,960	0,995
SNB	0,983	0,950	0,994	0,991	0,973	0,997
ANB	0,995	0,985	0,998	0,998	0,993	0,999
SND	0,986	0,959	0,995	0,989	0,966	0,996
\perp -NA (mm)	0,987	0,962	0,996	0,993	0,979	0,998
\perp -NA (°)	0,983	0,952	0,994	0,979	0,938	0,993
1-NB (mm)	0,990	0,972	0,997	0,988	0,964	0,996
1.NB (°)	0,956	0,875	0,985	0,984	0,953	0,995
Pog-NB	0,972	0,918	0,990	0,972	0,919	0,990
\perp .1	0,980	0,941	0,993	0,991	0,973	0,997
S-Ls	0,994	0,981	0,998	0,990	0,969	0,996
S-Li	0,997	0,991	0,999	0,994	0,981	0,998
S – L	0,991	0,975	0,997	0,994	0,982	0,998
NA.Pog	0,995	0,986	0,998	0,995	0,987	0,998
N-Me	0,988	0,965	0,996	0,997	0,991	0,999
S-N	0,987	0,960	0,995	0,990	0,970	0,997

As análises estatísticas foram realizadas com o software SPSS versão 13.0. O nível de significância máximo assumido foi de 5% ($p \leq 0,05$).

Para a análise dos dados foram utilizados três testes estatísticos:

O teste de normalidade Kolmogorov – Smirnov verificou que algumas medidas (SNA, SND, \perp -NA, 1-NB e S-N) não apresentavam uma condição de normalidade. Assim, para essas medidas foi utilizado o teste não-paramétrico de Wilcoxon.

O teste t-student para dados pareados foi utilizado para as demais medidas cefalométricas.

Através dos resultados dos testes Wilcoxon e teste t-student para dados pareados, verificou-se que as medidas cefalométricas angulares SNA, SNB, SND e \perp -NA e as medidas cefalométricas lineares Pog-NB, S-Li, S-L, N-Me e S-N apresentaram diferença estatística significativa para seus valores entre a telerradiografia de perfil e a reconstrução tomográfica obtida a partir da TCFC (Tabela 4).

Tabela 4 – Comparação das medidas Telerradiografia X Reconstrução Tomográfica.

Medida	Telerradiografia		Reconstrução Tomográfica		p
	Média	DP(±)	Média	DP(±)	
SNA ¹	80,81B	3,92	81,95A	4,06	0,000
SNB ²	77,60B	4,27	78,64A	4,35	0,000
ANB ²	3,20A	3,08	3,31A	3,07	0,386
SND ¹	74,55A	4,08	74,02B	15,48	0,000
\perp -NA(mm) ²	3,79A	2,96	3,62A	3,14	0,236
\perp -NA (°) ¹	23,11A	8,78	21,63B	8,91	0,000
1-NB (mm) ¹	4,91A	2,88	5,06A	2,92	0,264
1.NB (°) ²	24,94A	7,40	25,45A	7,45	0,109
Pog-NB ²	0,86B	1,80	1,02A	1,61	0,030
\perp .1 ²	128,75A	12,67	129,61A	12,99	0,052
S-Ls ²	1,01A	2,86	0,85A	2,51	0,070
S-Li ²	1,94A	3,20	1,72B	3,07	0,042
S – L ²	41,97B	8,33	44,46A	8,18	0,000
NA.Pog ²	5,72A	6,88	5,69A	6,73	0,895
N-Me ²	62,21B	5,92	62,60A	6,06	0,003
S-N ¹	63,28B	3,58	63,61A	3,61	0,002

DP – desvio-padrão; Letras maiúsculas diferentes nas linhas indicam significância estatística $p < 0,05$.

¹ Teste não-paramétrico Wilcoxon; ² Teste t-student para dados pareados

DISCUSSÃO

A cefalometria visa fornecer relações lineares e angulares do complexo craniofacial, de modo que está inserida no diagnóstico, plano de tratamento e acompanhamento na área ortodôntica, cirúrgica e ortopédica¹⁰. Desde sua introdução, os ortodontistas têm como desafio as limitações inerentes à reprodução de estruturas tridimensionais em imagens bidimensionais. Problemas como a ampliação, sobreposição de estruturas e a variabilidade na demarcação de pontos cefalométricos são importantes fontes de erros¹¹.

Na literatura são encontrados estudos comparando medidas cefalométricas sobre telerradiografias de perfil convencional e reconstruções tomográficas, assim como, pesquisas sobre a acurácia e a precisão da TCFC na demarcação dos pontos cefalométricos^{2,12}. Pode-se observar também uma falta de padronização das metodologias dos estudos e a utilização de diversos softwares de cefalometria, o que dificulta a comparação dos resultados.

Vale salientar que a variação inter-examinador tem sido considerada a principal influência sobre a confiabilidade na demarcação dos pontos¹³. Erros na identificação de pontos cefalométricos são geralmente menores na avaliação intra-observador se comparados aos erros inter-examinador¹⁴. Tais discordâncias podem ser oriundas de treinamentos e experiências diferentes¹⁵. No presente estudo, os referidos erros foram minimizados devido à avaliação de apenas um examinador.

Em uma revisão sistemática³, verificou-se uma alta precisão na identificação dos pontos cefalométricos utilizando a TC convencional e a TCFC, bem como uma redução dos erros de marcação a menos de 0,5mm a partir da TCFC. Estudos com crânios secos têm demonstrado não haver diferenças significativas entre as mensurações angulares e lineares obtidas na TCFC quando comparada às medidas realizadas sobre crânios secos, no entanto, uma variabilidade significativa pode ser observada nas medidas realizadas a partir das telerradiografias de perfil^{2,16}.

Outros autores¹⁷ avaliaram a precisão das medidas lineares em cefalogramas convencionais e em cefalogramas gerados a partir do tomógrafo i-CAT em 23 crânios humanos, onde não foram utilizadas imagens em 3D. Seus resultados indicam que as medidas no plano médio sagital, nas reconstruções tomográficas, são significativamente mais precisas quando comparadas com as imagens convencionais.

Existe evidência de que as mensurações realizadas sobre reconstruções tomográficas derivadas da TCFC simulando telerradiografias de perfil são comparáveis a cefalogramas convencionais tanto *in vitro* quanto *in vivo*^{18,19}. No presente estudo, ao contrário das pesquisas anteriores, as imagens tomográficas foram reconstruídas em uma estreita faixa no plano médio sagital, a fim de eliminar a sobreposição de estruturas e avaliar se há diferença entre as medidas utilizando os dois tipos de exames, com e sem a presença de sobreposição. Tal

metodologia nos permitiu demonstrar que ausência de sobreposição de estruturas nas reconstruções tomográficas, tornou mais fácil a demarcação dos pontos cefalométricos.

Os resultados obtidos no presente estudo mostram diferença estatística significativa em 9 das 16 medidas cefalométricas avaliadas. Tais dados estão de acordo com a literatura em relação à precisão da reconstrução multi-planar derivada do volume da TCFC quando comparada a cefalogramas convencionais. Ademais, conclui-se que a ausência de sobreposição de estruturas na TCFC é determinante para as diferenças encontradas²⁰.

Em contrapartida, em um estudo²¹ que comparou medidas lineares e angulares realizadas em cefalometrias convencionais e cefalometrias 3D derivadas da TCFC em 11 pacientes obteve-se resultados diferentes. As medidas cefalométricas mostraram ser similares em ambos os exames. Essa discordância dos resultados pode ter sido influenciada pela diferença do tamanho amostral.

Em recente estudo²², foram investigados os erros na identificação de pontos anatômicos em cefalogramas convencionais e cefalogramas derivados da TCFC, no qual o volume foi reorientado simulando uma telerradiografia de perfil convencional. Observou-se um maior erro na identificação dos pontos cefalométricos N, Or e Spna. Esses achados confirmam os resultados do presente estudo, no qual ficou demonstrado que 5 das 9 medidas cefalométricas com diferença estatística significativa utilizam o ponto N como referência.

Os resultados obtidos nesse estudo corroboram com os resultados de um estudo prévio²³, no qual foram avaliados 14 medidas cefalométricas em telerradiografias de perfil e em reconstruções tomográficas geradas a partir da TCFC, cujos resultados demonstraram diferença estatística significativa em 9 medidas avaliadas.

Como a TCFC é uma tecnologia relativamente nova, as limitações e os parâmetros que regem a reconstrução em 3D da cabeça ainda têm de ser mais bem apurados para utilização no diagnóstico ortodôntico. Apesar da evolução da cefalometria 3D, há uma grande dificuldade de localização de pontos cefalométricos e de medidas em cortes da TC, uma vez que estes pontos podem aparecer em vários cortes distintos dificultando o uso desta ferramenta de diagnóstico.

Apesar das diversas limitações das radiografias convencionais, a análise cefalométrica em imagens convencionais ainda é uma das ferramentas de diagnóstico predominantes na ortodontia. A realização da cefalometria em 3D não justifica a exposição do paciente a uma dose maior de radiação X, porém, em pacientes nos quais se faz necessária a complementação diagnóstica com a solicitação da TCFC – como nos casos de dentes impactados, presença de reabsorções radiculares, planejamento cirúrgico e grandes assimetrias craniofaciais – a análise cefalométrica sobre reconstruções tomográficas ou a cefalometria 3D podem ser utilizadas com sucesso e precisão.

CONCLUSÕES

O estudo demonstrou que a utilização da base do osso nasal como referência de espessura para reconstrução tomográfica influencia de forma significativa as medidas cefalométricas obtidas através da TCFC quando comparadas às obtidas pela telerradiografia digital.

REFERÊNCIAS

1. AGRAWAL, J. M. et al. CBCT in orthodontics: the wave of future. **J. Contemp. Dent. Pract.**, India, v. 14, n. 1, p. 153-157, 2013.
2. SHOKRI A., KHAJEH S., KHAVIDA. Evaluation of the accuracy of linear measurements on lateral cephalograms obtained from cone-beam computed tomography scans with digital lateral cephalometric radiography: an in vitro study. **J. craniofac surg.** v. 5, n. 25, p. 1710-1713, Sept. 2014.
3. LOU, L. et al. Accuracy of measurements and reliability of landmark identification with computed tomography (CT) techniques in the maxillofacial area: A systematic review. **Oral surg. Oral med. Oral pathol. Oral radiol. endod.**, St. Louis, v. 104, n.3, p. 402-411, 2007
4. POR, Y.C. et al. A novel method for measuring and monitoring monobloc distraction osteogenesis using three dimensional computed tomography rendered images with the "biporion-dorsum sellae" plane. Part I: precision and reproducibility. **J. craniofac. surg.**, Boston, v. 16, n. 3, p.430-435, 2005.
5. NGAN, D.C. et al. Comparison of radiation levels from computed tomography and conventional dental radiographs. **Aust. orthod. j.**, Brisbane, v. 19, n. 2, p. 67-75, 2003.
6. LUDLOW, J.B. et al. Dosimetry of 3 CBCT units for oral and maxillofacial radiology. **Dentomaxillofac. radiol.**, Tokyo, v. 35, n.4, p. 219-226, 2006.
7. ZIEGLER, C.M. et al. Clinical indications for digital volume tomography in oral and maxillofacial surgery. **Dentomaxillofac. radiol.**, Tokyo, v.31, n. 2, p. 126-130, 2002.
8. BAUMRIND, S. et al. Using three-dimensional imaging to assess treatment outcomes in orthodontics: a progress report from the University of the Pacific. **Orthod. craniofac. res.**, Oxford, v. 6, n. 1, p.132-142, 2003.
9. HONDA, K. et al. Single air contrast arthrography for temporomandibular joint disorder using limited cone beam computed tomography for dental use. **Dentomaxillofac. radiol.**, Tokyo, v. 33, n. 4, p. 271-273, 2004.
10. BAUMRIND, S. et al. Using three-dimensional imaging to assess treatment outcomes in orthodontics: a progress report from the University of the Pacific. **Orthod. craniofac. res.**, Oxford, v. 6, supl. 1, p.132-142, 2003.
11. CHUNG, R. R. et al. A comparative analysis of angular cephalometric values between CBCT generated lateral cephalograms versus digitized conventional lateral cephalograms. **Int orthod.**, Paris, v.7, n. 4, p.308-321, 2009.
12. GRAUER, D. et al. Accuracy and landmark error calculation using cone-beam computed tomography-generated cephalograms. **Angle orthod.**, v. 2, n. 80, p.286-294, 2010.
13. CHEN, Y. J. et al. Reliability of landmark identification in cephalometric radiography acquired by a storage phosphor imaging system. **Dentomaxillofac. radiol.**, Tokyo, v. 33, n. 5, p.301-306, 2004.
14. GRAVELY, J.F.; BENZIES, P.M. The clinical significance of tracing error in cephalometry. **Br j. orthod.**, London, v.1, n.3, p. 95-101, 1974.
15. SAVAGE, A.W.; SHOWFETY, K.J.; YANCEY, J. Repeated measures analysis of geometrically constructed and directly determined cephalometric points. **Am. j. orthod. Dentofacial. orthop.**, St. Louis, v. 91, n.4, p.295-299, 1987.
16. MOREIRA, C. R. et al. Assessment of linear and angular measurements on three-dimensional cone-beam computed tomographic images. **Oral surg. Oral med. Oral pathol. Oral radiol. endod.**, St. Louis, v. 108, n. 3, p.430-436, 2009.
17. MOSHIRI, M. et al. Accuracy of linear measurements from imaging plate and lateral cephalometric images derived from cone-beam computed tomography. **Am. j. orthod. dentofacial. orthop.**, St. Louis, v. 132, n. 4, p.550-560, 2007.
18. KUMAR, V. et al. In vivo comparison of conventional and cone beam CT synthesized cephalograms. **Angle orthod.**, Appleton, v. 78, n. 5, p. 873-879, 2008.
19. LIEDKE, G.S. et al. Comparative study between conventional and cone beam CT-synthesized half and total skull cephalograms. **Dentomaxillofac. radiol.**, Tokyo, v. 41, n. 2, p. 136-142, 2012.
20. LUDLOW, J.B. et al.. Precision of cephalometric landmark identification: cone-beamcomputed tomography vs conventional cephalometric views. **Am. j. orthod. dentofacial. orthop.**, St. Louis, v. 136, n.3, p.e1-10, 2009.
21. OZ, U.; ORHAN, K.; ABE, N. Comparison of linear and angular measurements using two-dimensional conventional methods and three-dimensional cone beam CT images reconstructed from a volumetric rendering program in vivo. **Dentomaxillofac. radiol.**, Tokyo, v. 40, n. 8, p. 492-500, 2011.
22. CHANG, Z. C. et al.. Landmark identification errors on cone-beam computed tomography-derived cephalograms and conventional digital cephalograms. **Am. j. orthod. dentofacial. orthop.**, St. Louis, v. 140, n. 6, p. e289-297, 2011.
23. VAN VLIJMEN, O. J., ET AL. Comparison of cephalometric radiographs obtained from cone-beam computed tomography scans and conventional radiographs. **J. oral maxillofac. Surg.**, Philadelphia, v. 67, n.1, p. 92-97, 2009.

Submetido em: 20/03/2016

Aceito em: 30/03/2016