

UNIVERSIDADE FEDERAL DO RIO GRANDE DO SUL
FACULDADE DE MEDICINA
PROGRAMA DE PÓS-GRADUAÇÃO EM MEDICINA: CIÊNCIAS CIRÚRGICAS

JOSÉ MAURO ZIMMERMANN JÚNIOR

COMPARAÇÃO DE TÉCNICAS DE RECONSTRUÇÃO DO LIGAMENTO CRUZADO
ANTERIOR EM PACIENTES COM RESTRIÇÃO DA MOBILIDADE DO QUADRIL:
DUPLA BANDA VERSUS BANDA SIMPLES ASSOCIADO A TENODESE
EXTRAARTICULAR

PORTO ALEGRE
2014

JOSÉ MAURO ZIMMERMANN JÚNIOR

COMPARAÇÃO DE TÉCNICAS DE RECONSTRUÇÃO DO LIGAMENTO CRUZADO
ANTERIOR EM PACIENTES COM RESTRIÇÃO DA MOBILIDADE DO QUADRIL:
DUPLA BANDA VERSUS BANDA SIMPLES ASSOCIADO A TENODESE
EXTRAARTICULAR

Dissertação apresentada como requisito parcial
para obtenção do grau de Mestre em Ciências
Cirúrgicas.

Orientador: Prof. Dr. João Luiz Ellera Gomes

PORTO ALEGRE
2014

CIP - Catalogação na Publicação

Zimmermann Júnior, José Mauro
COMPARAÇÃO DE TÉCNICAS DE RECONSTRUÇÃO DO
LIGAMENTO CRUZADO ANTERIOR EM PACIENTES COM
RESTRIÇÃO DA MOBILIDADE DO QUADRIL: DUPLA BANDA
VERSUS BANDA SIMPLES ASSOCIADO A TENODESE
EXTRAARTICULAR / José Mauro Zimmermann Júnior. --
2014.
61 f.

Orientador: João Luiz Ellera Gomes.

Dissertação (Mestrado) -- Universidade Federal do
Rio Grande do Sul, Faculdade de Medicina, Programa
de Pós-Graduação em Medicina: Ciências Cirúrgicas,
Porto Alegre, BR-RS, 2014.

1. Reconstrução do ligamento cruzado anterior do
joelho. 2. Amplitude de movimento do quadril. 3.
Ruptura. 4. O resultado do tratamento. I. Ellera
Gomes, João Luiz, orient. II. Título.

AGRADECIMENTOS E DEDICATÓRIAS

Agradeço e dedico, em primeiro lugar, aos meus pais, Cleni e José Mauro, por terem me proporcionado a educação e a estrutura necessária para ser Médico, Ortopedista e Traumatologista e, agora, Mestre.

Agradeço ao meu irmão, Thiago, pela parceria e confiança.

Dedico à minha família e aos meus amigos, que sempre acreditaram em mim.

Agradeço e dedico à Eliza, minha noiva, pelo apoio incondicional e por me permitir fazer parte da sua vida.

À Universidade Federal do Rio Grande do Sul e ao Hospital de Clínicas de Porto Alegre, incluindo todos os funcionários, obrigado por me proporcionarem fazer parte dessas instituições de tamanha excelência de ensino e prática médica.

Agradeço ao GPPG-HCPA pelo apoio nas análises estatísticas, à Organiza – Secretaria Executiva pela formatação e revisão do português e à Scientific pela revisão do inglês e formatação do artigo para publicação.

Agradeço aos preceptores da residência do HCPA pelos ensinamentos e aos residentes que conviveram comigo, pela amizade.

Agradeço ao Prof. Dr. Carlos Galia, por ter me estimulado a continuar fazendo parte do Serviço de Ortopedia do HCPA no período em que dúvidas me surgiram, por ter sido meu preceptor na Residência e professor durante o Mestrado.

Obrigado Prof. Dr. Carlos Macedo, chefe do Serviço de Ortopedia do HCPA e meu preceptor, por ter esse estilo agregador que faz com que eu me sinta sempre em casa na Sala de Gesso.

Agradeço ao Dr. Ricardo Rosito, que passou de preceptor para amigo e colega de trabalho, parceria que se criou logo após a residência que me faz crescer diariamente.

Aos doutores Felipe Carvalho e Samuel Conrad, colegas da residência, amigos, sócios, confidentes, obrigado por terem preferido o HCPA naquele fim de 2009. Mudou nossas vidas!

Ao Prof. Dr. Luiz Roberto Marczyk, um ícone da história da Ortopedia do Brasil, que me deu a honra de fazer parte da sua equipe e me transmite confiança e ensinamentos cirúrgicos.

Finalmente, ao Prof. Dr. João L. Ellera Gomes, além de ter sido um dos meus grandes orientadores da residência e da especialização em Cirurgia do Joelho, foi o grande responsável por eu ter ingressado na pós-graduação e estar me tornando Mestre. Muito obrigado pela dedicação e interesse.

RESUMO

Introdução: Estudos têm mostrado que, pelo menos em jogadores de futebol, a diminuição da amplitude de movimento do quadril homolateral tem uma influência significativa na ocorrência de lesão do LCA, com alta incidência de rerrupturas especialmente após reconstrução em banda simples. Esse estudo objetiva comparar a capacidade de duas técnicas cirúrgicas de prevenir a rerruptura do LCA em jogadores de futebol com a articulação do quadril homolateral limitada (soma de rotação interna e externa $<60^\circ$).

Materiais e Métodos: Esse estudo foi um ensaio clínico randomizado prospectivo. Trinta atletas de futebol do sexo masculino (idade média de 22 anos, variando de 18 a 28 anos), com rupturas por não contato do LCA, foram alocados aleatoriamente em dois grupos. Os critérios de inclusão foram lesão ligamentar isolada do LCA, soma das rotações do quadril homolateral abaixo de 60° e ser jogador de futebol profissional ou semi-profissional. Os critérios de exclusão englobaram dor persistente no quadril ou história de fratura ou cirurgia prévia em qualquer segmento do membro inferior. Um grupo foi submetido à reconstrução combinada intra e extra-articular (GIE), enquanto o outro foi tratado com reconstrução dupla banda com enxertos do semitendinoso e grácil (GDB).

Resultados: Nos dois anos de acompanhamento de cada paciente, ocorreram três rerrupturas no GDB contra nenhuma no GIE. Nos 27 atletas com reconstruções intactas, a quantidade de instabilidade residual no exame físico e no Rolimeter[®] foram os mesmos.

Conclusão: Nossos achados mostram que, em dois anos de acompanhamento, a incidência de rerruptura, embora não tenha sido a mesma, não apresentou diferença significativa entre as técnicas de reconstrução intra + extraarticular e dupla banda do LCA em pacientes atletas com articulação do quadril homolateral restrita.

Palavras-chave: reconstrução do ligamento cruzado anterior do joelho. amplitude de movimento do quadril. ruptura. o resultado do tratamento.

ABSTRACT

Introduction: Studies have shown that, at least in soccer players, decreased ipsilateral hip range of motion has a significant influence on the occurrence of anterior cruciate ligament (ACL) injury, with a high incidence of re-ruptures especially after single-bundle reconstruction. This study aimed to compare the ability of two surgical techniques to prevent re-rupture of the ACL in soccer players with ipsilateral restricted hip joints (sum of internal and external rotation $< 60^\circ$).

Materials and Methods: The study was a prospective randomized clinical trial. Thirty male soccer players (mean age, 22 years; range, 18-28) with noncontact ACL ruptures were allocated to two groups. Inclusion criteria were isolated ACL injury, ipsilateral hip range of rotation below 60° , and being a professional or semi-professional soccer player. Exclusion criteria were persistent hip pain or history of any fracture or previous surgery of the lower limb. One group underwent a combined intra- plus extra-articular reconstruction (IEG), while the other was treated with double-bundle reconstruction (DBG) with semitendinosus and gracilis grafts. All patients were followed up for two years after surgery.

Results: At two-year follow-up of each patient, there were three re-ruptures in the DBG vs. none in the IEG. In the 27 athletes with intact reconstructions, the amount of residual instability in the physical examination and Lachman test was about the same.

Conclusion: Our findings demonstrate that, in two years of follow-up, the incidence of re-rupture, although not the same, showed no significant difference between intra- plus extra-articular and double-bundle ACL reconstruction techniques in patients with ipsilateral restrained hip joints.

Keywords: anterior cruciate ligament reconstruction; knee; range of motion, articular; rupture; treatment outcome.

LISTA DE SIGLAS

- ADM** Amplitude de movimento
- IMC** Índice de massa corporal
- LCA** Ligamento cruzado anterior
- RNM** Ressonância nuclear magnética
- GIE** Grupo de Reconstrução Intra + extraarticular
- GDB** Grupo de Reconstrução em Dupla Banda

LISTA DE FIGURAS

1	Técnica utilizada na reconstrução intra + extraarticular.....	38
	Technique employed in intra- plus extra-articular reconstruction.....	47
2	Fixação em <i>over-the-top</i> na reconstrução intra + extraarticular.....	38
	Over-the-top fixation in intra- plus extra-articular reconstruction.....	48
3	Raio-x de crescimento ósseo na fixação em <i>over-the-top</i>	38
	An X-ray film of bone ingrowth in over-the-top fixation.....	48
4	Técnica empregada na reconstrução em dupla banda.....	39
	Technique employed in double-bundle reconstruction.....	49
5	Imagem artroscópica da dupla banda.....	39
	Arthroscopic image of the double-bundle.....	49

SUMÁRIO

1	INTRODUÇÃO.....	11
	REFERÊNCIAS.....	12
2	FUNDAMENTAÇÃO TEÓRICA.....	13
2.1	O ligamento cruzado anterior (LCA).....	13
2.1.1	Importância na articulação do joelho.....	13
2.1.2	Anatomia.....	13
2.1.3	Biomecânica.....	13
2.1.4	Mecanismos de lesão.....	14
2.1.5	Fatores de risco.....	14
2.1.6	Semiologia da lesão.....	17
2.1.7	Exames de imagem.....	18
2.1.8	Tratamento conservador versus cirúrgico.....	18
2.2	A cirurgia do ligamento cruzado anterior.....	19
2.2.1	Primeiros relatos do LCA: anatomia, biomecânica e lesão.....	19
2.2.2	O reparo primário.....	20
2.2.3	A reconstrução.....	21
2.2.3.1	<i>Reconstrução extra-articular.....</i>	<i>21</i>
2.2.3.2	<i>Reconstrução intra-articular.....</i>	<i>22</i>
2.2.4	Enxertos mais utilizados.....	23
2.2.4.1	<i>Tendão patelar.....</i>	<i>23</i>
2.2.4.2	<i>Tendões flexores (semitendinoso e gracilis).....</i>	<i>23</i>
2.2.4.3	<i>Fáscia lata (trato iliotibial).....</i>	<i>24</i>
2.2.4.4	<i>Enxerto sintético.....</i>	<i>24</i>
2.2.5	Cirurgia artroscópica.....	24
2.2.6	Reconstrução em dupla banda.....	25
2.2.7	Localização das fixações femoral e tibial.....	26
2.3	Problemas e questionamentos acerca da cirurgia do LCA atualmente aplicada... 27	
	REFERÊNCIAS.....	28
3	HIPÓTESES.....	31
3.1	Hipótese nula (H0).....	31
3.2	Hipótese Alternativa (H1).....	31
4	OBJETIVO GERAL.....	32
	ARTIGO ORIGINAL EM PORTUGUÊS.....	33
	ARTIGO ORIGINAL EM INGLÊS.....	43

	REFERÊNCIAS/REFERENCES.....	53
5	DISCUSSÃO E CONCLUSÃO.....	57
	REFERÊNCIAS.....	60
	APÊNDICE A - TERMO DE CONSENTIMENTO LIVRE E ESCLARECIDO	61

1 INTRODUÇÃO

O ligamento cruzado anterior (LCA) é considerado a estrutura-chave da articulação do joelho.^{1,2} Devido à sua importância e relevância, especialmente em atletas jogadores de futebol, a problemática relacionada às suas lesões, e à sedimentação de novos fatores de risco para o desenvolvimento da lesão, propusemos um estudo em que comparamos atletas de futebol com rupturas do LCA que por possuírem bloqueio das rotações do quadril homolateral, estão mais propensos à rerruptura.

Para a realização do estudo, selecionamos 30 pacientes jogadores de futebol com ruptura do LCA, que possuem como fator de risco o bloqueio das rotações do quadril homolateral, um fator de risco que já se mostrou importante para a etiologia da lesão do LCA.³⁻⁵ Desses 30, estabeleceu-se dois grupos de 15 pacientes e em cada grupo foi aplicado um tipo de técnica cirúrgica. No primeiro grupo, associou-se a reconstrução intra-articular com a extra-articular do LCA. Já no segundo grupo, foi feita a reconstrução em dupla banda do LCA. Os pacientes de ambos os grupos foram submetidos à investigação de novas lesões no decorrer do período de dois anos.

A ideia desse estudo surgiu da observação do fator quadril restrito na lesão e rerruptura LCA. Pensamos em avaliar duas técnicas cirúrgicas que proporcionam estabilização rotacional na reconstrução do LCA, testando qual delas possui melhor resposta para evitar nova lesão.

Essa dissertação está composta de uma Fundamentação Teórica sobre o assunto, hipóteses, objetivos, o artigo feito com base nesse estudo em português e em inglês, e uma discussão com conclusão a cerca do que foi feito com base nos conhecimentos atuais.

REFERÊNCIAS

1. DUTHON, V. B.; BAREA, C.; ABRASSART, S. et al. Anatomy of the anterior cruciate ligament. *Knee Surgery, Sports Traumatology, Arthroscopy*, Heidelberg, v. 14, n. 3, p. 204-213, mar. 2006.
2. MARKATOS, K.; KASETA, M. K.; LALLOS, S. N. et al. The anatomy of the ACL and its importance in ACL reconstruction. *European Journal of Orthopaedic Surgery & Traumatology*, Paris, v. 23, n. 7, p. 747-752, oct. 2013.
3. ELLERA GOMES, J. L.; PALMA, H. M.; RUTHNER, R. Influence of hip restriction on noncontact ACL rerupture. *Knee Surgery, Sports Traumatology, Arthroscopy*, Heidelberg, v. 22, n. 1, p. 188-191, jan. 2014.
4. PHILIPPON, M.; DEWING, C.; BRIGGS, K. et al. Decreased femoral head–neck offset: a possible risk factor for ACL injury. *Knee Surgery, Sports Traumatology, Arthroscopy*, Heidelberg, jan. 2012. Disponível em: <<http://www.ncbi.nlm.nih.gov/pubmed/22286743>>. Acesso em: 9 mar. 2014. No prelo.
5. TAINAKA, K.; TAKIZAWA, T.; KOBAYASHI, H. et al. Limited hip rotation and non-contact anterior cruciate ligament injury: a case-control study. *Knee*, Oxford, v. 21, n. 1, p. 86-90, jan. 2014.

2 FUNDAMENTAÇÃO TEÓRICA

2.1 O ligamento cruzado anterior (LCA)

2.1.1 Importância na articulação do joelho

O nome desse ligamento é dado pela sua inserção na tíbia.^{1,2} É o principal restritor estático da translação anterior da tíbia em relação ao fêmur, correspondendo com até 86% da força de resistência.² O LCA contribui secundariamente na estabilização rotacional e varo-valgo do joelho.¹

2.1.2 Anatomia

É uma estrutura de tipo em banda constituída por tecido conectivo denso, formada principalmente por colágeno do tipo I (90%) e tipo III (10%).¹ Cerca de 60% do peso do ligamento é formado por água.² O LCA insere-se no fêmur em formato de semicírculo, localizado na porção posterior da superfície interna/medial do côndilo femoral lateral. Possui comprimento de 22-41 mm (em média 32 mm), largura de 7-12 mm (em média 10 mm) e área seccional de 34 mm² proximal e 42 mm² distal. Descende anteromedialmente e insere-se na tíbia em uma fossa localizada anterolateral à espinha tibial medial, medial à inserção do corno anterior do menisco lateral.^{1,2} Além disso, o LCA é inervado pelo nervo tibial posterior,^{1,2} e vascularizado pela artéria genicular média.¹

Funcionalmente, o LCA é dividido em três bandas: anteromedial, posterolateral e intermédia.² Os nomes das bandas são baseados na localização das inserções tibiais. Contudo, o mais largamente aceito e estudado é o modelo que utiliza apenas as bandas anteromedial e posterolateral.² A banda anteromedial está tensa em flexão e a posterolateral em extensão.²

2.1.3 Biomecânica

Chamado de pivô central do joelho, pela sua posição e suas funções, anteriormente descritas, o LCA propicia que o joelho desempenhe de forma estável os seus movimentos de flexo-extensão, principalmente pelas características das bandas anteromedial e posterolateral, limitando movimentos de anteriorização excessiva, rotação em valgo e de força axial.^{1,2}

A função do LCA pode ser mensurada pelos seguintes testes:¹

- a) Lachmann, para avaliar a restrição da anteriorização da tíbia em 15-30° (função do feixe posterolateral);

- b) Gaveta anterior, que avalia a restrição da anteriorização da tíbia em 90° (função do feixe anteromedial);
- c) Pivot Shift, que avalia a restrição da rotação externa e do valgo, funções secundárias do LCA.

A tensão máxima do LCA é de aproximadamente 1725 +- 270 N,² com valores que são maiores em jovens do que em idosos.¹

Possui funções proprioceptivas, contendo variedade de mecanorreceptores e terminações nervosas.¹

2.1.4 Mecanismos de lesão

A grande maioria dos casos de lesão do LCA se dá por lesões de não contato (70-84%), ocorrendo tanto em homens quanto em mulheres. Considera-se lesão por não contato aquela em que não há contato físico com outro indivíduo na hora do trauma. No futebol, esporte praticado por todos os pacientes que foram avaliados no estudo realizado nessa dissertação, as rupturas de LCA ocorrem mais comumente na ausência de contato corpo a corpo.³

O movimento que leva à lesão pode ser um dos seguintes: mudança de direção ou manobras de corte combinadas com desaceleração, queda após salto com o joelho em extensão completa, rotação do joelho em extensão completa com o pé apoiado, hiperextensão ou hiperflexão do joelho. Todas essas descrições utilizam formas variadas de combinações dos movimentos de flexo-extensão, rotacionais e varo-valgo do joelho.³

A força de anteriorização do joelho, especialmente em flexão de 20-30°, parece ser a força isolada mais associada com lesão do LCA. Contudo, estudos em cadáveres demonstram que a combinação de forças produz maior tensão que isolada no LCA.³

A posição cinemática mais comum associada com a ruptura do LCA por mecanismo de não contato é a seguinte:³

- a) tíbia em rotação externa (em mulheres parece ser rotação interna);
- b) joelho em quase extensão completa;
- c) pé fixo no chão;
- d) movimento de desaceleração do membro inferior com colapso em valgo do joelho.

2.1.5 Fatores de risco

Os fatores de risco podem ser divididos em extrínsecos (fora do corpo) e intrínsecos (dentro

do corpo). Também, de acordo com o consenso de Hunt Valley, os fatores são organizados em ambientais, anatômicos, desenvolvimentais/hormonais, neuromusculares e biomecânicos.^{3,4}

Sobre os fatores ambientais (piso de jogo, condições climáticas, tipo de calçado), há falta de evidências em praticantes do futebol, mas elas existem em jogadores de futebol americano, de futebol australiano e de esportes em ambiente fechado, como o handebol.^{3,4} Observa-se aumento de lesões na grama natural quando está se praticando futebol australiano em grama seca, quando comparado com grama molhada. Isso pode ser explicado pelo aumento da fricção e resistência torsional do par calçado-interface do piso quando está seco.^{3,4} É relatado, também, que o clima frio diminui o risco de lesão quando comparado com o calor.^{3,4} Demonstra-se ainda que a grama artificial tem maior tendência a lesar o LCA do que a grama natural, que o tipo de grama natural também pode influenciar na lesão (grama de azevém diminui o risco quando se compara com a Bermuda), e que piso de ambientes fechados predispõem mais a lesão do que ambiente aberto, pelo mesmo motivo de aumento ou diminuição da fricção e resistência.^{3,4} Deve-se ressaltar, entretanto, a limitação desses estudos em controlar os fatores de confusão, algo que é difícil de realizar nesse tipo de análise.^{3,4}

Os fatores anatômicos são todas aquelas alterações estruturais presentes que contribuem para a lesão do LCA. São eles: diminuição da ADM do quadril,^{5,6} aumento do IMC (Índice de Massa Corporal), índice do túnel intercondilar (tamanho do LCA), recurvato do joelho, hiperlaxidão ligamentar e história prévia de lesão.^{3,4} Esses fatores são considerados não-modificáveis, mas pode-se controlá-los ou ainda tratá-los para diminuir o risco de causarem lesão.

Sobre o movimento do quadril, na literatura médica já há comprovação de que se trata de um fator que aumenta o risco de ruptura e rerruptura do LCA.⁶⁻⁹ Em 2008, Ellera Gomes et al.,⁶ após observarem diminuição da ADM do quadril em grande número de jogadores de futebol com rupturas por trauma de não contato do LCA, investigaram a ADM do quadril em jogadores de futebol com ruptura do LCA. Observaram diferença estatisticamente significativa de diminuição da ADM do quadril quando comparado com o controle, sendo encontrado em 38% dos indivíduos quando o ponto de corte foi 70° de ADM nas rotações externa e interna e em 64% dos indivíduos quando o ponto de corte foi 80° de ADM do quadril.⁶ Esse estudo tornou-se o ponto de partida para o entendimento de um novo fator de risco para a lesão do LCA.

Após iniciar a análise radiográfica desses mesmos pacientes, Ellera Gomes et al.,⁹ em 2010, publicou os achados radiográficos alterados no quadril, sendo que 56% dos pacientes tiveram achados radiográficos anormais: 24% com calcificações pericapsulares ou osteófitos na borda acetabular, 10% com deformidade no colo femoral, 18% com desordem do colo femoral e da borda acetabular e 4% por *impingement* causado por anormalidade no colo do fêmur.

Após, o mesmo autor relatou uma avaliação feita em pacientes que já tinham rerruptura do LCA por trauma de não contato e avaliou as variáveis relacionadas à restrição do movimento do quadril que poderiam contribuir para a rerruptura.⁷ Encontrou como dado significativo a diminuição da ADM total quando somadas as rotações externa e interna do quadril, sendo que o valor médio foi de 45° em jogadores de futebol com rerruptura do LCA (96,4% dos pacientes tiveram valores menores que 60°) contra 56,2° em jogadores de futebol saudáveis sem essa patologia (apenas 59,3% tiveram valores menores que 60°).⁷

Ainda sobre o assunto, de Castro et al.¹⁰ propuseram exercícios de alongamento em uma tentativa de melhorar a ADM dos pacientes com bloqueio das rotações e diminuir a influência do fator bloqueio do quadril na patologia do LCA. Os pesquisadores conseguiram pouco resultado satisfatório de aumento das rotações do quadril, após 12 semanas de intervenção.¹⁰

Philippon et al,⁸ no ano de 2012, publicou um estudo em que avaliou pacientes com ruptura de LCA. Ele os comparou com pacientes sem essa lesão. Foi feita avaliação do ângulo alfa no fêmur proximal, o principal fator objetivo para o diagnóstico do CAM (um dos achados radiográficos de impacto femoroacetabular). O pesquisador encontrou diferença estatisticamente significativa nesse ângulo, com aumento nos pacientes com lesão do LCA (média de 84°) quando comparado com os pacientes sem lesão do LCA (média de 59°). Cerca de 94% dos pacientes com lesão do LCA tiveram ângulo alfa maior que 60°, enquanto que em apenas 35% dos pacientes sem lesão do LCA observou-se esse valor.

Em 2013, Tainaka et al.⁵ relatou estudo de caso-controle em que avaliou pacientes com lesão do LCA e controles sem essa lesão. Encontrou *odds ratio* ajustado estatisticamente significativo de 0,18 para rotação interna e 0,23 para rotação externa para aumento de 10° em cada uma das rotações, o que demonstra que os casos de lesão do LCA possuíam diminuição da ADM.⁵

Semelhante aos anteriores, os fatores desenvolvimentais/hormonais, tais como o sexo feminino, status puberal, fase pré-ovulatória e força tênsil do LCA são fatores também não modificáveis, devendo ser controlados apenas, evitando exercícios de maior risco nas fases mais intensas dos fatores cíclicos.

A biomecânica do membro inferior é muito peculiar, uma vez que as articulações do quadril, joelho e tornozelo estão muito relacionadas. A maioria dos estudos antigos biomecânicos do LCA eram realizados com cadáveres amputados no nível supracondiliano do joelho, sem analisar a relação do quadril com o joelho. Os fatores biomecânicos atualmente mais citados são: joelho varo (abduzido), aumento da anteriorização da tíbia, lateralização do tronco, rotação tibial aumentada, pé pronado, preparação física e reações do piso. Esses fatores são ditos modificáveis, pois todos eles podem ser alterados, como melhorar a condição física, fazer alongamentos, usar palmilhas e órteses,

ou ainda realizar procedimentos cirúrgicos.

Para finalizar, os fatores neuromusculares, não menos importantes, estão relacionados à propriocepção, força e recrutamento da musculatura envolvida com o movimento e estabilização do joelho.

2.1.6 Semiologia da lesão

A história clássica da lesão do LCA é aquela em que há um trauma torsional por não contato do joelho, em que rapidamente desenvolve-se imobilidade funcional e derrame articular.¹¹ Normalmente se ouve um estalido¹¹ e com o passar do tempo, na lesão crônica, o paciente pode referir falseios.

O tempo de desenvolvimento do derrame articular pode auxiliar no diagnóstico: início rápido (em duas horas) de grande e tenso derrame articular sugere ruptura do ligamento cruzado anterior.¹¹

O mecanismo da lesão é outro fator que ajuda na elucidação diagnóstica. Entorse com o pé fixo no chão, movimentos de desaceleração rápidos sugerem lesão no ligamento cruzado anterior.¹¹

Fundamental na avaliação de lesão do LCA é o exame físico. Embora deva ser feito o exame completo de todas as estruturas do joelho, apresentarei apenas os relevantes para o LCA, que é o foco dessa dissertação.

Na inspeção e palpação pode-se observar derrame articular, deformidades no joelho, defesa álgica e dor difusa no joelho. A lesão do LCA caracteriza-se por não apresentar normalmente dor em local específico, exceto quando há lesões associadas, tais como menisco medial e/ou lateral, que causam mais comumente dor medial ou lateral no joelho, respectivamente.

No teste de Lachman, o paciente se posiciona em decúbito dorsal e joelho fletido à 20-30°. O examinador coloca uma das mãos no fêmur distal e a outra na tíbia proximal, e promove movimento antagônico entre eles. Quando a tíbia se desloca anteriormente mais que o lado contralateral,¹¹ é sinal de lesão. O examinador, então, avalia especialmente o feixe posterolateral do LCA.¹ Esse teste apresenta sensibilidade de 85-93% e especificidade de 94-99%.¹²

Já no teste da Gaveta Anterior, o paciente se posiciona em decúbito dorsal com o joelho em 90° de flexão. O examinador apoia o pé do paciente e, com as mãos na região posterior da tíbia proximal, puxando-a para anterior. O teste é positivo para lesão do ligamento cruzado anterior quando há deslocamento anterior excessivo subjetivo.¹¹ O examinador avalia principalmente o feixe anteromedial do LCA.¹ A sensibilidade e a especificidade são de 92% e 91%, respectivamente.¹²

Dos testes que avaliam o componente rotacional do LCA, o Pivot Shift é o mais utilizado:

paciente em decúbito dorsal, com o examinador posicionando o joelho em extensão, rotação interna da perna e estresse em valgo, inicia-se lentamente a flexão. Quando, em torno dos 30-50°, perceber-se repentina redução de uma subluxação anterior, o teste é positivo para lesão do ligamento cruzado anterior.¹¹ É pouco sensível (24-48%), mas o mais específico entre os testes citados (98%).¹²

2.1.7 Exames de imagem

A ressonância nuclear magnética (RNM) é considerada o exame não invasivo padrão-ouro para o diagnóstico da ruptura do LCA.¹³ Um estudo reportou uma sensibilidade de 81%, especificidade de 96%, e acurácia diagnóstica de 96% com a RNM, enquanto que o exame clínico teve sensibilidade de 77%, especificidade de 100% e acurácia diagnóstica de 93%.¹⁴ Esses dados mostram semelhança no diagnóstico clínico e por RNM, sendo usados associados para o diagnóstico.

Também há certa importância das radiografias simples do joelho, tanto de forma estática quanto em stress,¹⁵ podendo demonstrar aumento da translação anterior ou ainda lesão clássica de ruptura do LCA como a fratura de Segond,¹² fratura-avulsão da eminência tibial lateral que hoje já se acredita não ser mais patognomônica.¹⁶

2.1.8 Tratamento conservador *versus* cirúrgico

Apesar de ser uma das cirurgias ortopédicas mais difundidas e realizadas, há pouca evidência de boa qualidade que suporte o benefício da cirurgia em relação ao tratamento conservador, sendo que há evidência de benefício do tratamento conservador no quadro agudo.¹² Há ainda relatos de pacientes submetidos ao tratamento conservador que ficaram mais satisfeitos com esse método: cerca de 61%, de acordo com um estudo randomizado.¹⁷

Contudo, é de consenso que o paciente que deseja praticar atividades que exijam movimentos rotacionais do joelho necessita de um ligamento cruzado anterior íntegro ou reconstruído, pois menos da metade dos pacientes tratados de forma conservadora retornam ao mesmo nível de atividade pré-lesão.¹²

2.2. A cirurgia do ligamento cruzado anterior

2.2.1 Primeiros relatos do LCA: anatomia, biomecânica e lesão

A primeira descrição conhecida dos ligamentos cruzados é de aproximadamente 5000 anos atrás.¹⁸ A anatomia do joelho foi citada por Smith Papyrus (3000 a.C.) e Hipócrates (460-377 a.C.) descreveu subluxação do joelho e relação com lesão ligamentar.¹⁸ Galen (200-130 a.C.) foi o primeiro a descrever a anatomia de partes moles do joelho, reconhecendo a importância dos ligamentos na estabilização do joelho.^{18,19}

Em 1782, Hey utilizou o termo “desarranjo interno do joelho” para aqueles problemas associados à mobilidade do joelho.¹⁸ Por mais de 200 anos esse termo foi utilizado para especificar a insuficiência funcional relacionada às lesões dos ligamentos cruzados, mesmo que a ideia inicial do termo estivesse mais preocupada com as lesões meniscais.¹⁸

Em 1836, os irmãos Weber descreveram de forma detalhada a mecânica da articulação do joelho, esclarecendo a importância das estruturas intra e extra-articular. Eles descreveram pela primeira vez a cinemática anormal relacionada com lesão dos ligamentos cruzados e a anatomia em bandas anteromedial e posterolateral do LCA,¹⁸ ideia que hoje em dia está em voga com as reconstruções em dupla banda.

O francês Amedee Bonnet, em 1845, relatou pela primeira vez a relação de “ouvir um estalo” no joelho e desenvolver derrame articular com diminuição da amplitude de movimento associado a lesão ligamentar do joelho.¹⁹ Além disso, relatou os maus resultados relacionados ao tratamento com imobilização prolongada para essa lesão, descrevendo um tratamento com imobilizador de joelho que mantinha o movimento do joelho e do quadril.¹⁹ Stark, em 1850, mencionou dois casos de ruptura do LCA que foram tratados com gesso e tiveram bons resultados.¹⁸ Esse autor também enfatizou alguns sinais clínicos como o falseio, estalido audível e subluxação, associando-os à lesão do LCA.

Em 1873, Meyer descreveu o movimento do joelho como “mecanismo em parafuso”, conceito importante para a característica rotacional estabilizadora do LCA, que é produzida pelas diferenças entre os côndilos femorais.¹⁸ Em 1875, o grego Georgios Noulis relatou uma série de estudos cadavéricos que realizavam subluxação anterior forçada da tibia que poderia lesar o LCA, descrevendo um teste muito similar ao de Lachman.¹⁹

Com o advento da radiografia para o diagnóstico de lesões ortopédicas, o francês Paul Segond, em 1879, descreveu que uma pequena fratura-avulsão do platô anterolateral tibial era tipicamente relacionada à lesão do LCA.^{18,19} Posteriormente foi chamada e persiste até hoje com o

epônimo de “fratura de Segond”.^{18,19} Esse autor, ainda, descreveu o desenvolvimento de derrame articular em pouco tempo pós-trauma, presumivelmente relacionado à hemartrose.¹⁸

2.2.2 O reparo primário

As primeiras tentativas cirúrgicas foram no intuito de reparar o ligamento primariamente através de suturas. A primeira descrição de reparo do LCA foi atribuída a A. W. Mayo Robson, em 1895, que relatou reparo com sutura tanto do LCA quanto ligamento cruzado posterior em um mineiro que havia se lesionado três anos antes.¹⁹ Seis anos após, o paciente relatou que seu joelho estava “perfeitamente forte”, sendo capaz de andar sem mancar.¹⁹ Em 1900, Battle descreveu bom resultado em um caso após dois anos de cirurgia.²⁰

Ivar Palmer, em 1938, demonstrou a falha de cicatrização de rupturas totais de LCA, defendendo o reparo precoce.¹⁹

Em 1950, D. H. Donoghue reportou sua técnica de reparo do LCA, em que se fazia sutura por túneis tibial e femoral.¹⁹ Já em 1960, Donoghue publicou estudo que avaliava o método em cachorros, que apresentaram 10% da força normal do LCA depois de quatro semanas após o reparo.¹⁹ Esse autor foi muito importante no entendimento da cicatrização da lesão do LCA e seu reparo.

Após um período de introdução das reconstruções, em meados de 1970 retornaram os ideais do reparo, com John Feagin e MacIntosh. Esse último descreveu o reparo com fixação da sutura *over-the-top* (sobre o côndilo).

Mais tarde, essa cirurgia foi modificada por John Marshall, tornando-se o tratamento cirúrgico de escolha da época.²⁰ Esse autor expandiu a descrição do reparo primário, com sua técnica com múltiplas voltas e suturas profundas variadas entre os ligamentos cruzados.¹⁹ Ainda John Feagin, e também Walter Curl, publicaram o uso da técnica de Marshall com fios *catgut* em cadetes de West Point. Tiveram bons resultados em dois anos; contudo, em cinco anos, 71% dos pacientes relataram dor e 94% instabilidade, desencorajando o uso dessa técnica.¹⁹ De toda forma, preceitos como o *over-the-top* seguem até hoje sendo motivo de discussão e de emprego em técnica cirúrgica do LCA.

Ainda em estudos com animais, Cabaud, em 1979, descobriu que o reparo em macacos era mais efetivo do que em cachorros (45% *versus* 10% da força do LCA original).^{19,21} Contudo, outros estudos mostraram que a avaliação em animais poderia ter outros vieses, pois as reconstruções de LCA testadas em animais também tiveram índices de insucesso altos.¹⁹

Na década de 1980, havia dois estudos prospectivos que avaliavam o reparo. O primeiro, de

1985, Odensten et al. compararam de forma randomizada reparo *versus* reconstrução com banda iliotibial *versus* tratamento conservador em pacientes com lesão do LCA.¹⁹ Em 18 meses de seguimento, não houve diferença estatisticamente significativa entre operados e não operados nos escores de desfecho, mas 95% dos pacientes do grupo reparo e 11% do grupo tratamento conservador relataram joelho estável.¹⁹ Foi importante também o número de pacientes do tratamento conservador que necessitaram de cirurgia posterior para lesão meniscal.

Em 1987, foi publicado o estudo de Sandberg et al., que também concluiu que o reparo não é estatisticamente melhor que o tratamento conservador.¹⁹ Mas, semelhante ao de Odensten et al., os índices de instabilidade (pelo teste de Pivot Shift) e de ruptura meniscal foram maiores no grupo tratamento conservador.¹⁹ Esses estudos, publicados na década da grande discussão entre tratamento com reparo ou reconstrução, ajudaram a impulsionar o desenvolvimento das técnicas de reconstrução que hoje são consideradas o padrão-ouro.

2.2.3 A reconstrução

O conceito de reconstrução do LCA foi introduzido por Hey Groves em 1917, com o uso do trato iliotibial, sendo desinserido do tubérculo de Gerdy e reinserido intra-articular no local de inserção tibial do LCA.¹⁸ Posteriormente, foram feitos túneis femoral e tibial que mimetizavam as inserções originais do LCA.¹⁸

2.2.3.1 Reconstrução extra-articular

Em meados de 1970, tornava-se claro o déficit funcional relacionado à insuficiência do LCA, assim, foram realizados testes biomecânicos que demonstraram a importância do LCA na estabilização do joelho.²⁰ Disso tudo, Slocum e Larson introduziram o conceito de “Instabilidade Rotacional do Joelho”, no qual foi observado que o trauma com mecanismo em valgo e rotação externa da tibia resulta em lesão do ligamento colateral medial, cápsula medial posterior e LCA. Contudo, falharam ao não valorizar adequadamente as lesões isoladas de LCA.²⁰ Surgiram, então, procedimentos que não tratavam apenas a lesão do LCA, como transferência da pata de ganso, avançamento do ligamento colateral medial, rafia capsular, técnica *Five-in-one* (cinco em um), entre outros. O grande problema dessas técnicas era a restrição de amplitude de movimento que ocorria como complicação.²⁰

Kennedy e Fowler, em 1971, começaram a defender a lesão isolada do LCA.²⁰ Posteriormente Galway et al. descreveram o “fenômeno do Pivot Shift”, que apresentava o teste que

é utilizado até hoje para o diagnóstico, reiterando a importância rotacional do LCA no joelho.²⁰ Hughston fez uma interpretação desses novos conceitos e descreveu a “instabilidade anterior lateral rotatória” que ocorre secundária à lesão capsular lateral que pode ser acentuada pela insuficiência do LCA.²⁰

Disso surgiu a primeira técnica de reconstrução extra-articular, desenvolvida por D. L. MacIntosh (canadense), ao observar o fenômeno do Pivot Shift utilizou uma tira da fâscia lata.^{19,22,23} Essa tira era passada sob o ligamento colateral lateral e inserido no septo intermuscular, sendo chamada de MacIntosh I (ou Macintosh extra-articular).^{19,22,23}

Outros autores também descreveram técnicas, inclusive alguns já haviam descrito antes uma técnica de tenodese da fâscia lata, como Lemaire.²⁴ O uso da fâscia lata é o mais importante exemplo da reconstrução extra-articular do LCA, além de ser extremamente empregado nas reconstruções de LCA na população pediátrica.¹⁹

2.2.3.2 Reconstrução intra-articular

Em 1935, Willis Campbell relatou o primeiro uso de enxerto do tendão patelar e fixação com túnel no fêmur e na tibia,¹⁹ retirando o terço medial do tendão, em uma reconstrução intra-articular. Em 1960, Jones descreveu o uso do terço médio do tendão, e logo a seguir foi descrito o uso do enxerto livre com pontas ósseas.²⁰

A descrição do teste de Lachman por Torg, em 1976, e a publicação por Noyes definiu claramente o LCA como o restritor primário da translação anterior da tibia.²⁰ Isso fez com que os cirurgiões buscassem alternativas de técnicas que suprissem todas as funções do LCA.²⁰

John Insall, em 1980, descreveu um tipo de reconstrução do LCA intra-articular dinâmica com a fâscia lata.^{19,20} MacIntosh, posteriormente, desenvolveu uma modificação da sua técnica em que se trazia o enxerto da fâscia lata (da técnica MacIntosh I) de volta intrarticularmente, sendo passada por dentro de túnel tibial; essa modificação foi chamada de MacIntosh II.^{19,22,23}

Na sequência, o mesmo MacIntosh desenvolveu uma técnica em que retirava o terço médio do tendão patelar, do retináculo da patela e do tendão do quadríceps, mantendo a inserção distal, passando intra-articularmente e fixando no fêmur posterolateral distal; chamada de Macintosh III.^{19,20} A falha dessa técnica estava na fraqueza resultante no retináculo patelar, tornando necessária a utilização de reforço com o próprio tendão quadríceps ou sintéticos.²⁰

Clancy é conhecido como o cirurgião que popularizou a técnica que utiliza o enxerto livre do terço médio patelar com pontas ósseas, em outra reconstrução intra-articular.¹⁹ Contudo, ele defendia simultâneo reparo capsular medial e lateral, procedimento que O'Brien relatou como

desnecessário para bons resultados na cirurgia do LCA.¹⁹

Atualmente, o padrão-ouro para tratamento cirúrgico das lesões do LCA em adultos é com reconstrução intra-articular utilizando enxerto livre,¹⁹ mais comumente do tendão patelar ou do gracilis-semitendinoso.

2.2.4 Enxertos mais utilizados

Uma das grandes discussões sem resposta definitiva na literatura está na escolha do melhor enxerto a ser utilizado para a reconstrução do LCA. Se todos os cirurgiões de joelho forem questionados, haverá uma gama grande de opiniões diversas, defensores desse ou daquele enxerto. O mais importante é, sem dúvida, a promoção de uma reconstrução estável e resistente do LCA, capaz de suportar as cargas e estresses que o corpo irá promover nesse “neoligamento”.

2.2.4.1 Tendão patelar

Conforme já mencionado, Campbell, em 1935, relatou o primeiro uso de enxerto do terço medial do tendão patelar e fixação com túnel no fêmur e na tibia.¹⁹ Já Jones, na década de 1960, descreveu o uso do terço médio do tendão.²⁰

A apresentação de Franke, em 1978, em Lyon, na primeira Reunião da International Society of Knee, que revisava sua publicação de 1976, demonstrava o uso do tendão patelar como enxerto livre do terço médio do mesmo, posicionando os enxertos de forma anatômica.²⁴ Brükner, em 1966, já havia proposto esse uso.²⁴

O uso se tornou tão difundido que muitos consideram como o melhor enxerto autólogo para reconstrução de LCA.²⁴ Entretanto, principalmente com a introdução dos enxertos flexores, estudos demonstram não haver diferença estatisticamente significativa entre os dois, causando uma discussão acerca do enxerto que deveria ser considerado o principal.²⁴

2.2.4.2 Tendões flexores (semitendinoso e gracilis)

A ideia do uso dos flexores teve como objetivo principal evitar complicações que o enxerto do tendão patelar apresenta: fraturas patelares, contratura em flexão residual, dor anterior no joelho.²⁴

Macey foi o primeiro a descrever o uso dos flexores como enxerto para reconstrução do LCA, em 1939.²⁰ Zarins e Rowe trouxeram novamente o uso desses enxertos ao associar uma

reconstrução com semitendinoso na técnica Macintosh II.²⁰ Lipscomb B. também descreveu, em 1982, o uso do gracilis e semitendinoso como enxertos.²⁴

Entretanto, o grande marco no uso dos tendões flexores na reconstrução do LCA ocorreu em 1984, em que Ellera Gomes e Marczyk²⁵ descreveram pela primeira vez o uso de enxerto flexor livre. Eles utilizaram o tendão semitendinoso dobrado sobre ele mesmo, confeccionaram túneis tibial e femoral de forma que reproduzissem a anatomia do LCA (o que hoje em dia se chama de reconstrução anatômica), e fixaram com plugs ósseos.²⁵

Esse é outro conceito que deve ser ressaltado, pois hoje o uso dos tendões flexores livres é considerado padrão para reconstrução do LCA, e estudos mostram ausência de diferenças em resultados funcionais quando comparado ao enxerto de tendão patelar.²⁴

2.2.4.3 *Fáscia lata (trato iliotibial)*

O uso do trato iliotibial faz parte da história evolutiva da cirurgia do LCA, tanto da reconstrução intra-articular quanto da extra-articular. Sobre essa última, é o principal enxerto descrito para tal. As técnicas descritas por MacIntosh são os principais exemplos da reconstrução extra-articular (MacIntosh I) e intra-articular (MacIntosh II) com esse enxerto.^{19,22,23}

2.2.4.4 *Enxerto sintético*

A primeira reconstrução do LCA com material sintético foi relatado por F. Lange, que utilizou seda trançada para sua cirurgia.¹⁹ Esse procedimento não deu certo, mas foi o início do que seria desenvolvido mais tarde.¹⁹

Muitos tipos de enxertos sintéticos foram desenvolvidos desde então, como o Gore-tex, fibra de carbono, entre outros. Foi muito utilizado em diversos locais do mundo, inclusive no Brasil. No entanto, nenhum deles conseguiu suficiente crescimento celular e tecidual para que levasse a uma incorporação biológica satisfatória e evitasse as rerrupturas futuras,¹⁹ quando comparados aos enxertos autólogos.

2.2.5 **Cirurgia artroscópica**

Com o desenvolvimento da cirurgia intra-articular, realizava-se uma artrotomia para confecção dos túneis nos locais apropriados.²⁰ Os avanços tecnológicos que ocorreram em meados da década de 80, com o desenvolvimento de instrumentais adequados e o treinamento dos

cirurgias, levaram à introdução da artroscopia na reconstrução do LCA.²⁰ Em 1980, Dandy realizou a primeira reconstrução do LCA artroscópica conhecida.¹⁸

Progressivamente foi-se desenvolvendo a reconstrução artroscópica do LCA, substituindo a técnica por artrotomia. Hoje em dia é considerado o padrão-ouro de abordagem articular na cirurgia do LCA. Todavia, estudos comparativos entre artrotomia *versus* artroscopia demonstraram vantagens apenas na estética e diminuição da morbidade no pós-operatório inicial, com resultados funcionais equivalentes.²⁰

2.2.6 Reconstrução em dupla banda

Ainda que os resultados das reconstruções convencionais do LCA (tendão patelar ou flexores) tenham sido satisfatórios e duradouros, o teste clínico do Pivot Shift mostrou-se positivo em até 25% dos casos pós-operatórios, demonstrando falha de controle rotacional, que poderia ser responsável pelos problemas condrais e meniscais secundários.²⁴ Isso fez com que se reanalisasse a anatomia e a biomecânica do LCA, especialmente na divisão duas bandas.^{20,24}

As reconstruções realizadas até a introdução desse conceito ignoravam a banda posterolateral do LCA, responsável por auxiliar o controle do recurvato do joelho, evitar a anteriorização a 0-20 graus (teste de Lachman) e pelo controle da rotação interna.²³ Pareceu lógico e elementar que reproduzir a anatomia do LCA seria a melhor alternativa de tratamento para a sua ruptura.²⁴

Muneta, em 1999, foi o primeiro a publicar uma série preliminar de pacientes operados com essa técnica, mas Yasuda, em 2004, definiu as zonas anatômicas que deveriam ser a escolha para uma reconstrução anatômica.²⁴

R. Meredick publicou uma revisão sistemática de quatro ensaios clínicos que demonstrou diferenças no artrômetro de 0,52 mm sem diferença estatisticamente significativa a favor da dupla banda.²⁴ Outros estudos, inclusive um do mesmo autor Yasuda, em 2010, demonstrou melhores resultados contra a instabilidade anterior.²⁴

Entretanto, muitos problemas técnicos começaram a aparecer, principalmente pelas dificuldades de confecção dos túneis, com possibilidade grande de erros de posicionamento.²⁴ Observou-se uma longa curva de aprendizado para sua aplicação correta.²⁴ Com tudo isso, aliado ao fato dos resultados funcionais não terem se mostrado superiores, ainda há necessidade de maior tempo de seguimento para se dizer se essa técnica será superior às convencionais.^{20,24}

2.2.7 Localização das fixações femoral e tibial

O estudo e entendimento da anatomia complexa do joelho fez com que se buscasse uma posição mais anatômica dos enxertos, pois ela evita o *impingement* do enxerto, alongamento do enxerto e a constrição do joelho além do normal.²⁰ O erro mais comum no posicionamento é a colocação do túnel, tanto femoral como tibial, numa posição excessivamente anterior, o que causa limitação da extensão por impacto do enxerto contra o túnel intercondilar.²⁰

No caso do túnel tibial, a descrição mais aceita da posição ideal de saída do *footprint* é de 6-7 mm anterior ao ligamento cruzado posterior,^{20,26} com a entrada na região medial proximal da tibia.

A grande discussão está no túnel femoral. Logo que iniciaram as primeiras reconstruções intra-articulares, a busca pela posição anatômica da fixação femoral foi uma constante. No momento em que foram introduzidas as técnicas artroscópicas, elaborou-se, principalmente pelas facilidades de aplicação, técnica de confecção do túnel femoral pelo túnel tibial, o que é chamado de transtibial.²⁶ Além disso, a utilização da técnica de fixação em *over-the-top* no fêmur, foi abandonada por muitos cirurgiões por não reproduzir a anatomia.

Passaram-se quase 20 anos e a técnica do túnel transtibial foi sendo empregada como método principal de confecção do túnel femoral, independente do tipo de enxerto que seria utilizado, mesmo que não reproduzisse a anatomia original do LCA e ainda mantinha fatores predisponentes à ruptura, tais como o impacto no intercôndilo, especialmente em movimentos rotacionais do joelho.²⁶

Após a introdução dos conceitos da dupla banda, conforme já relatado nessa dissertação, em uma espécie de retorno ao passado, muitos voltaram a defender a confecção do túnel femoral em uma posição mais perto da anatômica possível, confeccionando o túnel pelo portal medial da artroscopia.²⁶

Atualmente, a busca na maioria das publicações é a reprodução da anatomia do LCA, sendo que se defende a saída do *footprint* tibial a 6-7 mm do ligamento cruzado posterior e túnel femoral na face medial do côndilo lateral, tomando cuidado para manter a cortical posterior da região (usualmente 2 mm).²⁶ Se as posições na visualização artroscópica fossem analisadas como se fosse um relógio, os túneis transtibiais seriam mais verticais, com posição próxima das 12:00; o que se busca atualmente é posicionamento do túnel femoral mais horizontal, 10-11:00 para o joelho direito e 1-2:00 para o joelho esquerdo, buscando novamente a reconstrução anatômica, conceito defendido por muitos que dizem melhorar principalmente o controle rotacional da reconstrução.^{20,26}

2.3 Problemas e questionamentos acerca da cirurgia do LCA atualmente aplicada

Há uma taxa de 90-95% de bons resultados com a cirurgia atualmente empregada para as lesões do LCA.^{20,26} Mesmo assim, no início dos anos 2000, com as publicações de estudos biomecânicos, passou-se a ver que o controle rotacional da cirurgia era muitas vezes deficitário. E como a grande maioria dos pacientes operados são jovens, exigirão desse “novo ligamento” todos os âmbitos da sua estabilização, assim, a preocupação especial com o controle rotacional cresceu.

O trabalho que será apresentado a seguir tem como substrato de problemática a discussão de quatro fatores, citados nesta dissertação, que estão sendo discutidos atualmente pelo que podem contribuir ou entender sobre a patologia do LCA e o seu melhor tratamento:

- a) bloqueio das rotações do quadril;
- b) localização das fixações femoral e tibial;
- c) reconstrução extra-articular;
- d) reconstrução em dupla banda.

Esses fatores servirão como base para o estudo que descreveremos a seguir.

REFERÊNCIAS

1. DUTHON, V. B.; BAREA, C.; ABRASSART, S. et al. Anatomy of the anterior cruciate ligament. *Knee Surgery, Sports Traumatology, Arthroscopy*, Heidelberg, v. 14, n. 3, p. 204-213, mar. 2006.
2. MARKATOS, K.; KASETA, M. K.; LALLOS, S. N. et al. The anatomy of the ACL and its importance in ACL reconstruction. *European Journal of Orthopaedic Surgery & Traumatology*, Paris, v. 23, n. 7, p. 747-752, oct. 2013.
3. ALENTORN-GELI, E.; MYER, G. D.; SILVERS, H. J. et al. Prevention of non-contact anterior cruciate ligament injuries in soccer players. Part 1: mechanisms of injury and underlying risk factors. *Knee Surgery, Sports Traumatology, Arthroscopy*, Heidelberg, v. 17, n. 7, p. 705-729, july 2009.
4. GRIFFIN, L. Y.; ALBOHM, M. J.; ARENDT, E. A. et al. Understanding and preventing noncontact anterior cruciate ligament injuries: a review of the Hunt Valley II meeting, January 2005. *The American Journal of Sports Medicine*, Baltimore, v. 34, n. 9, p. 1512-32, sep. 2006.
5. TAINAKA, K.; TAKIZAWA, T.; KOBAYASHI, H. et al. Limited hip rotation and non-contact anterior cruciate ligament injury: a case-control study. *Knee*, Oxford, v. 21, n. 1, p. 86-90, jan. 2014.
6. ELLERA GOMES, J. L.; de CASTRO, J. V.; BECKER, R. Decreased hip range of motion and noncontact injuries of the anterior cruciate ligament. *Arthroscopy*, Philadelphia, v. 24, n. 9, p. 1034-1037, sep. 2008.
7. ELLERA GOMES, J. L.; PALMA, H. M.; RUTHNER, R. Influence of hip restriction on noncontact ACL rerupture. *Knee Surgery, Sports Traumatology, Arthroscopy*, Heidelberg, v. 22, n. 1, p. 188-191, jan. 2014.
8. PHILIPPON, M.; DEWING, C.; BRIGGS, K. et al. Decreased femoral head–neck offset: a possible risk factor for ACL injury. *Knee Surgery, Sports Traumatology, Arthroscopy*, Heidelberg, jan. 2012. Disponível em: <<http://www.ncbi.nlm.nih.gov/pubmed/22286743>>. Acesso em: 9 mar. 2014. No prelo.
9. ELLERA GOMES, J. L.; PALMA, H. M.; BECKER, R. Radiographic findings in restrained hip joints associated with ACL rupture. *Knee Surgery, Sports Traumatology, Arthroscopy*, Heidelberg, v. 18, n. 11, p. 1562-1567, nov. 2010.
10. DE CASTRO, J. V.; MACHADO, K. C.; SCARAMUSSA, K. et al. Incidence of decreased hip range of motion in youth soccer players and response to a stretching program: a randomized clinical trial. *Journal of Sport Rehabilitation*, Champaign, v. 22, n. 2, p. 100-107, may 2013. No prelo.
11. KOHEN, C. L.; KOLLING, J. H. G.; DUNCAN, M. S. (Coords.). Seção X: problemas musculoesqueléticos. In: DUNCAN, B. B.; SCHMIDT, M. I.; GIUGLIANI, E. R. J. et al. (Eds.). 4. ed. *Medicina ambulatorial: condutas de atenção primária baseadas em evidências*. Porto Alegre: Artmed, 2013.
12. MORELLI, V.; BRIGHT, C.; FIELDS, A. Ligamentous injuries of the knee: anterior cruciate, medial collateral, posterior cruciate, and posterolateral corner injuries. *Primary Care*, Philadelphia,

v. 40, n. 2, p. 335-356, june 2013.

13. OLDRINI, G.; TEIXEIRA, P. G.; CHANSON, A. et al. MRI appearance of the distal insertion of the anterior cruciate ligament of the knee: an additional criterion for ligament ruptures. *Skeletal Radiology*, Berlin, v. 41, n. 9, p. 1111-1120, sep. 2012.

14. RAYAN, F.; BHONSLE, S.; SHUKLA, D. D. Clinical, MRI, and arthroscopic correlation in meniscal and anterior cruciate ligament injuries. *International Orthopaedics*, Berlin, v. 33, n. 1, p. 129-132, feb. 2009.

15. DEJOUR, D.; NTAGIOPOULOS, P. G.; SAGGIN, P. R. et al. The diagnostic value of clinical tests, magnetic resonance imaging, and instrumented laxity in the differentiation of complete versus partial anterior cruciate ligament tears. *Arthroscopy*, Philadelphia, 29, n. 3, p. 491-499, mar. 2013.

16. ARNEJA, S. S.; FUREY, M. J.; ALVAREZ, C. M. et al. Second fractures: not necessarily pathognomonic of anterior cruciate ligament injury in the pediatric population. *Sports Health*, Thousand Oaks, v. 2, n. 3, p. 437-439, sep. 2010.

17. FROBELL, R. B.; ROOS, E. M.; ROOS, H. P. et al. A randomized trial of treatment for acute anterior cruciate ligament tears. *The New England Journal of Medicine*, Boston, v. 363, n. 4, p. 331-342, july 2010.

18. KARLSSON, J. History of cruciate ligament repair: development of repair and reconstruction. In: WALSH, W. R. (Ed.). *Repair and regeneration of ligaments, tendons, and joint capsule*. Totowa: Human Press, 2005. cap. 6. p. 135-142.

19. MURRAY, M. M. History of ACL treatment and current gold standard of care. In: MURRAY, M. M.; VAVKEN, P.; FLEMING, B. (Eds.). *The ACL handbook: knee biology, mechanics, and treatment*. New York: Springer, 2013. cap. 2. p. 19-28.

20. MCCULLOCH, P. C.; LATTERMANN, C.; BOLAND, A. L. et al. An illustrated history of anterior cruciate ligament surgery. *The Journal of Knee Surgery*, Stuttgart, v. 20, n. 2, p. 95-104, apr. 2007.

21. CABAUD, H. E.; RODKEY, W. G.; FEAGIN, J. A. et al. Experimental studies of acute anterior cruciate ligament injury and repair. *The American Journal of Sports Medicine*, Baltimore, v. 7, n. 1, p. 18-22, jan. 1979

22. DODDS, A. L.; GUPTE, C. M.; NEYRET, P. et al. Extra-articular techniques in anterior cruciate ligament reconstruction: a literature review. *The Journal of Bone and Joint Surgery*, London, v. 93, n. 11, p. 1440-1448, nov. 2011.

23. IRELAND, J.; TRICKEY, E. L. Macintosh tenodesis for anterolateral instability of the knee. *The Journal of Bone and Joint Surgery*, London, v. 62, n. 3, p. 340-345, aug. 1980.

24. CHAMBAT, P.; GUIER, C.; SONNERY-COTTET, B. The evolution of ACL reconstruction over the last fifty years. *International Orthopaedics*, Berlin, v. 32, n. 2, p. 181-186, feb. 2013.

25. ELLERA GOMES, J. L.; MARCZYK, L. R. Anterior cruciate ligament reconstruction with a loop or double thickness of semitendinosus tendon. *The American Journal of Sports Medicine*, Baltimore, v. 12, n. 3, p. 199-203, may/june 1984.

26. MULLER III, R. H.; AZAR, F. M. Knee injuries: Anterior cruciate ligament injuries. In: CANALE, S. T.; BEATY, J. H. (Eds.). *Campbell's operative orthopaedics*. 12th ed. Philadelphia: Elsevier, 2013. cap. 45. p. 2052-2212.

3 HIPÓTESES

3.1 Hipótese nula (H0)

Não há diferença de resultados em dois anos nas técnicas de reconstrução do ligamento cruzado anterior em pacientes com restrição da mobilidade dos quadris, quando se compara as técnicas cirúrgicas de dupla banda e banda simples associada a tenodese extraarticular.

3.2 Hipótese Alternativa (H1)

Há diferença de resultados em dois anos nas técnicas de reconstrução do ligamento cruzado anterior em pacientes com restrição da mobilidade dos quadris, quando se compara as técnicas cirúrgicas de dupla banda e banda simples associada a tenodese extraarticular.

4 OBJETIVO GERAL

Comparar os resultados da reconstrução do ligamento cruzado anterior em pacientes com a lesão do LCA e restrição da mobilidade dos quadris avaliando as técnicas de dupla banda versus banda simples associado a tenodese extraarticular.

ARTIGO ORIGINAL EM PORTUGUÊS

COMPARAÇÃO DA RECONSTRUÇÃO DO LIGAMENTO CRUZADO ANTERIOR EM
PACIENTES COM RESTRIÇÃO DA MOBILIDADE DO QUADRIL: DUPLA BANDA
VERSUS BANDA SIMPLES ASSOCIADA A TENODESE EXTRAARTICULAR – UM
ESTUDO PILOTO

José Mauro Zimmermann Júnior, M.D.;¹ Samuel Conrad, M.D.;² João Luiz Ellera Gomes, M.D.,
Ph.D.³

^{1,3} Faculdade de Medicina, Universidade Federal do Rio Grande do Sul (UFRGS), Porto Alegre,
RS, Brazil. Hospital de Clínicas de Porto Alegre (HCPA), Porto Alegre, RS, Brazil.

² Hospital de Clínicas de Porto Alegre (HCPA), Porto Alegre, RS, Brazil.

Endereço para correspondência:

Rua/Av.: **Avenida Independência, nº 900, apto 402**

Cidade/Estado: Porto Alegre / RS

CEP: 90035-072

Fone: (51) 96717177

Email: jmzjunior@gmail.com

Palavras-chave: reconstrução do ligamento cruzado anterior do joelho. amplitude de movimento do quadril. ruptura. o resultado do tratamento.

RESUMO

Introdução: Estudos têm mostrado que, pelo menos em jogadores de futebol, a diminuição da amplitude de movimento do quadril homolateral tem uma influência significativa na ocorrência de lesão do LCA, com alta incidência de rerrupturas especialmente após reconstrução em banda simples. Esse estudo objetiva comparar a capacidade de duas técnicas cirúrgicas de prevenir a rerruptura do LCA em jogadores de futebol com a articulação do quadril homolateral limitada (soma de rotação interna e externa <60°).

Materiais e Métodos: Esse estudo foi um ensaio clínico randomizado prospectivo. Trinta atletas de futebol do sexo masculino (idade média de 22 anos, variando de 18 a 28 anos), com rupturas por não contato do LCA, foram alocados aleatoriamente em dois grupos. Os critérios de inclusão foram lesão ligamentar isolada do LCA, soma das rotações do quadril homolateral abaixo de 60° e ser jogador de futebol profissional ou semi-profissional. Os critérios de exclusão englobaram dor persistente no quadril ou história de fratura ou cirurgia prévia em qualquer segmento do membro inferior. Um grupo foi submetido à reconstrução combinada intra e extra-articular (GIE), enquanto o outro foi tratado com reconstrução dupla banda com enxertos do semitendinoso e grácil (GDB).

Resultados: Nos dois anos de acompanhamento de cada paciente, ocorreram três rerrupturas no

GDB contra nenhuma no GIE. Nos 27 atletas com reconstruções intactas, a quantidade de instabilidade residual no exame físico e no Rolimeter[®] foram os mesmos.

Conclusão: Nossos achados mostram que, em dois anos de acompanhamento, a incidência de rerruptura, embora não tenha sido a mesma, não apresentou diferença significativa entre as técnicas de reconstrução intra + extraarticular e dupla banda do LCA em pacientes atletas com articulação do quadril homolateral restrita.

INTRODUÇÃO

A ruptura do LCA e as suas consequências sobre a capacidade rotacional e de desempenho em atletas são bem conhecidas e documentadas na literatura ortopédica [1-8]. Devido a isso, desde os primeiros trabalhos propondo a reconstrução do ligamento cruzado anterior com tendões patelares ou flexores, muitos relatos destacando as vantagens técnicas da reconstrução do LCA foram publicados, focando principalmente na melhora da fixação do enxerto [9-12]. No entanto, depois do sucesso inicial, os resultados não foram capazes de ultrapassar um certo nível de eficácia e relatos sobre rerrupturas começaram a aparecer. A ideia de que as falhas no tratamento poderiam ser causadas por desrespeito à anatomia original levou a um esforço para reproduzir as bandas anteromedial e posterolateral do LCA [13-18].

O achado freqüente após reconstrução do LCA é um teste de Lachman negativo com persistência do pivot shift. A melhor explicação para isso é a inabilidade do túnel simples intraarticular de controlar certos casos com rotação interna excessiva do joelho. Pelo menos teoricamente, uma dupla banda ou banda simples associada com tenodese extraarticular poderia fornecer uma vantagem ao lidar com esse problema [19]. O controle de rotação interna/externa do joelho seria melhor restaurado por técnicas cirúrgicas capazes de restaurar as bandas anteromedial e posteromedial [20]. A verdadeira questão, porém, é de que forma detectar quais pacientes irão se beneficiar dessas técnicas e quais não irão.

Estudos anteriores mostraram que, pelo menos em jogadores de futebol, a diminuição da amplitude de movimento do quadril homolateral tem uma influência significativa na ocorrência de lesão do LCA [2-4,7,21,22]. Isso nos levou a conduzir um estudo piloto comparando duas técnicas cirúrgicas de reconstrução do LCA em um grupo de jogadores de futebol com restrição da mobilidade do quadril homolateral, na busca da melhor opção para controlar a sobrecarga no joelho imposta pelo quadril restrito.

Estudos anteriores já mostraram uma alta incidência de rerruptura com a reconstrução com banda única [23], especialmente em jogadores de futebol [4]. Portanto, nós selecionamos duas técnicas cirúrgicas que teoricamente proporcionam maior estabilidade rotacional do que a

abordagem em banda simples: um grupo foi submetido a reconstrução intra + extraarticular (GIE) e outro foi tratado com técnica de reconstrução em dupla banda (GDB). O objetivo do estudo foi comparar a capacidade das duas técnicas de evitar a rerruptura do LCA em atletas com restrição da mobilidade do quadril homolateral. Nossa hipótese foi que a incidência de rerruptura seria menor no GDB do que no GIE da reconstrução em dois anos de acompanhamento.

MATERIAIS E MÉTODOS

Este estudo constitui um ensaio clínico randomizado prospectivo. De janeiro de 2008 a janeiro de 2010, 30 pacientes masculinos com idades entre 18 e 28 anos (média 22 anos) foram selecionados para inclusão no estudo (N = 30). Os critério de inclusão foram lesão ligamentar isolada do LCA, quadril homolateral restrito (ADM abaixo de 60°) e ser jogador de futebol profissional ou semi-profissional. Nós definimos atletas profissionais aqueles indivíduos que jogam em times profissionais e recebem pagamento por essa atividade, e atletas semi-profissionais aqueles que competem em campeonatos amadores mas não recebem qualquer pagamento. A insuficiência do LCA foi confirmada pelo exame clínico – teste de Lachman, realizado com o auxílio do dispositivo de Rolimeter[®] (Aircast, Neubeuern, Alemanha) com uma diferença de 5 mm ou mais, e um teste de Pivot Shift positivo – e pela ressonância magnética (RNM), realizado em todos os pacientes e avaliados por um radiologista, de acordo com o cuidado padrão do paciente. Os critérios de exclusão englobaram dor persistente no quadril ou história de fratura ou cirurgia prévia no membro inferior. O estudo foi aprovado pelo Comitê de Ética do Hospital de Clínicas de Porto Alegre, Brasil, com protocolo numero 07-669. Consentimento informado por escrito foi obtido de todos os participantes antes da inclusão no estudo.

Amostra

A amostra foi composta de dois grupos de pares combinados de 15 indivíduos cada. Os pacientes tiveram em media 45° de soma das rotações interna-externa do quadril. Foi aplicado o escore de Lysholm em 16 pacientes no pré-operatório e em todos os pacientes no primeiro ano pós-operatório. O escore pós-operatório não foi comparado com o pré-operatório, pois os 14 pacientes que não tiveram escore aplicado foram tratados na fase aguda (até dois meses após o trauma), então os dados dos seus escores pré-operatórios não eram avaliáveis. O GIE teve 2 atletas profissionais e o GDB teve um.

As técnicas cirúrgicas selecionadas para esse estudo são largamente usadas e bem descritas na literatura e assim não são consideradas experimentais. O primeiro paciente foi atribuído para um dos dois métodos pelo arremesso de um dado convencional de seis lados (números de 1-6): números

pares representavam GIE e números ímpares representavam reconstrução em GDB. Subsequentemente, cada paciente que entrava no estudo era submetido à cirurgia que não tinha sido feita no caso anterior.

Todos os pacientes foram operados pelo mesmo cirurgião. Todos os procedimentos foram realizados com o paciente em posição supina e sob raquianestesia. Torniquete foi utilizado em todos os procedimentos. Todos os pacientes ficaram hospitalizados por 1 dia após a cirurgia.

Em relação às lesões associadas pré-operatórias, 8 pacientes tiveram injúria do LCA com lesão meniscal e 4 com lesão condral no GIE, enquanto 7 pacientes no GDB tiveram injúria no LCA com lesão meniscal e 5 com lesão condral.

Reconstrução Intra + extra

A técnica usada no GIE foi a reconstrução em *over-the-top* intra-articular com os tendões semitendinoso e grácil. Ambos os tendões, semitendinoso e grácil (Figura 1a), foram passados através de uma rota em *over-the-top* intra-articular e, simultaneamente, fixados no côndilo femoral lateral junto com uma tira de fâscia lata previamente passada sob o ligamento colateral lateral em um túnel subperiosteal (Figura 1b, Figura 2a). A fixação femoral foi realizada em rotação externa e 60° de flexão do joelho, com o auxílio de um parafuso esponjoso e de uma arruela óssea confeccionada anteriormente. O parafuso funciona como um pino transversal externo, ao passo que a arruela, feita com uma trefina de corte especial de 12 milímetros, proporciona não só a fixação mecânica de imediato, mas também permite a futura fixação biológica através da indução de crescimento ósseo (Figura 1c, Figura 3) [2,24]. A fixação tibial do enxerto do LCA foi, então, feita em 40° de flexão com um parafuso cortical e uma arruela de plástico denteada logo abaixo da entrada do túnel, mantendo ambos os tendões. Os tendões também foram apertados para dentro do túnel tibial por um tampão de osso formado por uma trefina de 8,5 mm, utilizada para cortar a primeira metade do túnel, enquanto a segunda metade do túnel foi feita com broca de 6 mm [25] (Figura 1d, Figura 2b) .

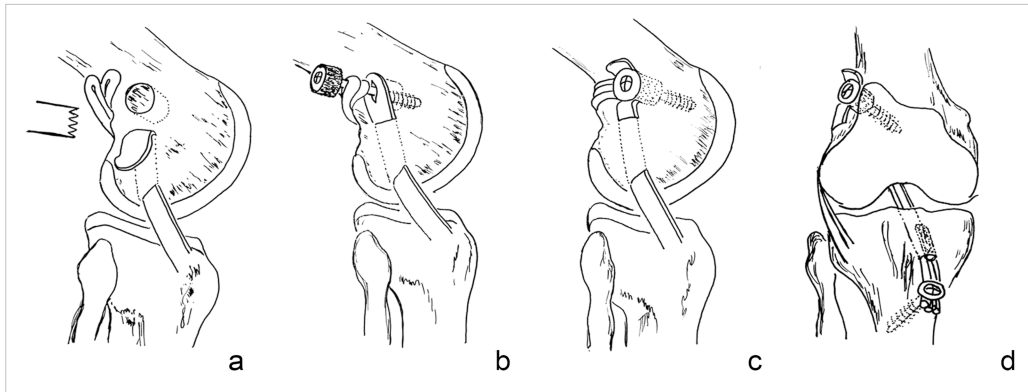


Figura 1. Técnica utilizada na reconstrução intra + extraarticular. (a) Tira de fáscia lata passa sob o ligamento colateral lateral (LCL) em túnel osteoperiosteal enquanto uma arruela óssea foi cortada um pouco acima do epicôndilo femoral lateral. (b) Fixação tipo sanduíche lateral dos dois loops de tendão (semitendinoso e grácil), mais a tira de fáscia lata comprimida pelo parafuso esponjoso e arruela óssea. (c) Esquema da visão final lateral. (d) Esquema da visão frontal final, mostrando a fixação femoral lateral e fixação tibial do tendão com um parafuso cortical e arruela plástica dentada e plug ósseo dentro do túnel.

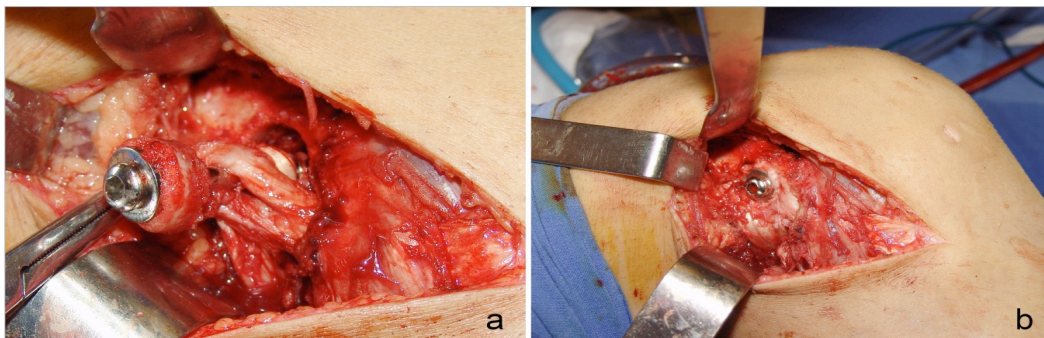


Figura 2. Fixação em *over-the-top* na reconstrução intra + extraarticular. (a) Fixação tipo sanduíche lateral dos dois loops de tendão (semitendinoso e grácil), além da tira de fáscia lata comprimidos por parafuso esponjoso e arruela óssea. (b) Vista lateral final.

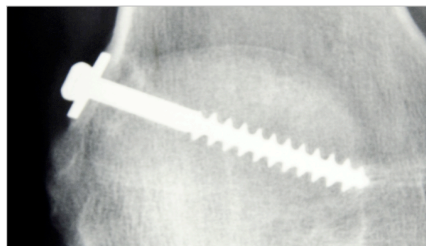


Figura 3. Raio-x de crescimento ósseo na fixação em *over-the-top*.

Reconstrução em dupla banda

No GDB, o feixe anteromedial foi passado também *over-the-top* no côndilo femoral lateral (Figura 4a), como no outro grupo, a fim de evitar dois túneis no fêmur. Um túnel tibial foi feito da mesma maneira como no outro grupo, mas ligeiramente mais anterior que o túnel do feixe posterolateral. O feixe posterolateral foi passado através de um túnel de 5 mm, perfurado a partir do

portal anteromedial no côndilo femoral lateral; o túnel tibial foi 5 mm ligeiramente mais posterior que o túnel do feixe anteromedial. Ambas as bandas foram, então, fixadas simultaneamente ao côndilo femoral lateral com um parafuso esponjoso e arruela óssea obtida com uma trefina especial de 12 mm de diâmetro. O feixe anteromedial foi então fixado na tibia com o joelho flexionado a 40°, enquanto que o feixe posterolateral foi fixado em 10°. Uma vez que o túnel do feixe posterolateral é de 5 mm, há um ajuste perfeito que impede mais fixação, permitindo somente a fixação em poste. O feixe semitendinoso anteromedial, no entanto, foi fixado com um parafuso e uma arruela denteada plástica, com um tampão de osso comprimindo os tendões na metade distal do túnel para obter um ajuste mais apertado (Figura 4b, Figura 5).

Nós escolhemos a rota over-the-top para reproduzir a banda anteromedial eliminando a possibilidade de erro no túnel femoral, adicionando confiança ao procedimento cirúrgico.¹⁹

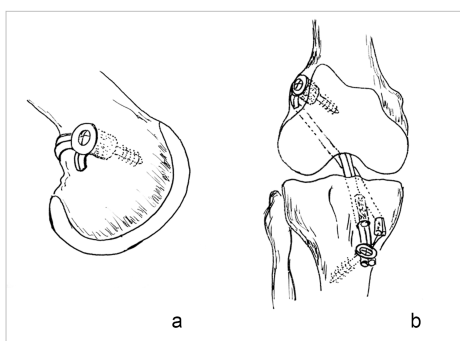


Figura 4. Técnica empregada na reconstrução em dupla banda. (a) A fixação simultânea dos tendões semitendinoso e gracilis no côndilo lateral. (b) Fixação em ponte do tendão grácil em 10° e tendão semitendíneo em 40° com arruela óssea e plug ósseo no túnel.

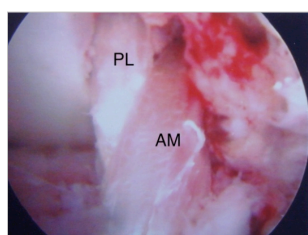


Figura 5. Imagem artroscópica da dupla banda. PL = banda posterolateral, AM = banda anteromedial.

Reabilitação e Acompanhamento

Os pacientes em ambos os grupos foram liberados para carga total de peso sem muletas a partir de duas semanas após o procedimento. O exercício foi iniciado assim que o paciente se sentiu confortável. Todos os pacientes retornaram ao mesmo nível de treino de futebol dentro de seis a oito meses após a cirurgia, e foram reavaliados ao final do primeiro (primeira avaliação) e segundo ano de pós-operatório (segunda avaliação e final). A avaliação da confiança subjetiva no primeiro ano pós-operatório foi feita com a seguinte pergunta, realizada a todos os pacientes: “Como você

sente o seu joelho atualmente?”.

ANÁLISE ESTATÍSTICA

Comparações entre os dois grupos do estudo (GIE e GDB) foram feitas através do teste Exato de Fisher. Teste Qui-quadrado de Ajustamento foi usado para comparar as taxas de rerrupturas de LCA na literatura com o grupo dupla banda e com o somatório dos dois grupos. Análises estatísticas foram feitas no programa SPSS (Statistical Package for the Social Sciences) versão 18.0. O nível de significância estatística adotado foi de 5% ($p < 0,05$).

RESULTADOS

Todos os pacientes foram acompanhados por 2 anos após a cirurgia e completaram o estudo ($n = 30$). Na primeira avaliação, no final do primeiro ano de acompanhamento, não tiveram casos de rerruptura ou qualquer outra lesão por não contato. O Rolimeter[®] mostrou um deslocamento médio de 2 mm anterior no teste de Lachman no joelho operado, em comparação com o lado oposto, e o teste de pivot shift foi negativo em todos os 30 atletas. A pontuação média do score de Lysholm nos 16 pacientes aplicados no pré-operatório foi 57 (valores entre 46 e 68). No final do primeiro ano pós-operatório foi 96 (valores entre 99 e 94) para os 30 casos. Neste ponto do tempo, todos os participantes retornaram à prática de futebol e relataram satisfação com o resultado da cirurgia. Não ocorreu diferença estatística entre os grupos com relação à pergunta feita (12 pacientes no GIE responderam “normal”, enquanto somente oito pacientes no GDB responderam da mesma forma; $P=0,245$).

Nenhum dos grupos apresentou infecções superficiais ou profundas ou complicações vasculares. A incapacidade de estender completamente o joelho operado foi observada em três pacientes: um paciente do GDB e dois do GIE tiveram extensão 5° menor quando comparado ao joelho contralateral.

Na segunda avaliação, no final do segundo ano de seguimento, três atletas do GDB foram diagnosticados com rerruptura do LCA por exame físico e confirmado por RNM após novo evento rotatório por não contato. No GIE, nenhum paciente apresentou rerruptura do LCA. Neste grupo, dois atletas tiveram ruptura do LCA no joelho contralateral que necessitaram de cirurgia e um atleta foi submetido a meniscectomia artroscópica no joelho operado. Os dois atletas com ruptura do LCA no joelho contralateral foram tratados com reconstrução em banda única, e um deles tinha evidência de rerruptura do LCA reconstruído no joelho contralateral na avaliação final dos dois anos. Este atleta foi um jogador profissional da equipe principal de futebol do Estado e foi um dos primeiros a ser operado na amostra. Este paciente tinha uma amplitude de rotação do quadril (soma de rotação

interna e externa) de somente 30°.

Não houve diferença estatisticamente significativa entre os dois grupos ($P=0,224$; teste Exato de Fisher) nas taxas de rerruptura. Quando comparado em relação às taxas de novas lesões de LCA no joelho operado, tomando como base a última revisão sistemática publicada sobre o assunto,²⁶ não se encontrou diferença estatisticamente significativa entre as taxas de rerruptura do LCA do GDB e as taxas relatadas na literatura ($P=0,478$; teste Qui-quadrado de Ajustamento), ou entre a soma das taxas dos dois grupos e as taxas relatadas na literatura ($P=0,556$; teste Qui-quadrado de Ajustamento). A comparação entre os dois grupos do estudo também não demonstrou significância estatística, com. A taxa de rerruptura na revisão sistemática utilizada foi de 13,7%, enquanto que no nosso estudo, o GDB teve 20%, o GIE obteve 0% e a associação dos dois grupos resultou em 10%.

DISCUSSÃO

Nesse estudo, nós comparamos a capacidade de duas técnicas cirúrgicas (GIE e GDB) de prevenir rerruptura do LCA em jogadores de futebol com quadril ipsilateral restrito, e hipotetizamos que GDB poderia ser associada com menor incidência de rerruptura do LCA após dois anos de seguimento. Nossa hipótese não foi confirmada pois GIE e GDB não mostraram diferenças significativas na taxa de rerrupturas do LCA.

Assim que a reconstrução do LCA tornou-se um procedimento cirúrgico muito difundido e comum, resultados insatisfatórios e casos de rerruptura começaram a aparecer [27-31]. Inicialmente, esses eventos foram atribuídos ao posicionamento errôneo do túnel, mas ao longo do tempo esses motivos já não justificavam todas as falhas. Assim, a falha da reconstrução do LCA passou a ser associada a um déficit conceitual técnico e não a inabilidade do cirurgião. Havia uma pressão crescente para que os pontos de fixação do enxerto imitassem a anatomia, mas com o tempo o conceito de dupla banda não mostrou os resultados esperados que justificassem a sua execução mais complexa e com maiores riscos de complicações [5,19,32-36]. No entanto, todas estas proposições foram feitas sem considerar o papel da articulação do quadril nos eventos por não contato que lesam o LCA, pois todos os estudos biomecânicos de laboratório foram realizados em membros inferiores amputados abaixo da articulação do quadril, desconsiderando a importância desta articulação nos movimentos de rotação e dribles abaixo da cintura [6].

Uma vez que a correlação entre a articulação do quadril restrito e lesões por não contato do LCA já foi demonstrada em uma população de jogadores de futebol,²¹ a reconstrução do LCA mais restritiva poderia ser a melhor maneira de prevenir rerruptura por trauma de não contato do enxerto intra-articular [2,3,20,25,37,38]. Esta abordagem pode ser especialmente importante para atletas

com bloqueio da articulação do quadril, porque qualquer reconstrução intra-articular por si só tem um braço de alavanca menor do que o necessário para antagonizar as forças rotacionais transmitidas para o joelho em uma manobra de corte pelo movimento da cintura pélvica através do quadril restrito [19,37-40].

O conceito de que certas condições, tais como pé torto congênito, podem ser melhoradas sem atingir a normalidade, aplica-se também nesses casos. Esforços devem ser feitos na busca de um joelho "normal" em atletas que sofreram lesão do LCA por trauma com contato, mas esses pacientes são diferentes daqueles que possuíam uma lesão sem contato e tem um quadril limitado [2,3,39,40].

Nesses atletas, mesmo que fossemos capazes de restaurar um novo ligamento exatamente no mesmo estado do ligamento original antes do trauma, a rerruptura seria uma possibilidade concreta, porque os fatores de risco para lesão permaneceriam inalterados. Tentamos, então, evitar a rerruptura com técnicas cirúrgicas mais restritivas nesses pacientes com amplitude de movimento do quadril menor que 60°, que representa menos do que dois terços da mobilidade do quadril observada na população normal [6,39], pois estudos em busca de aumento da mobilidade do quadril através de exercícios de alongamento não foram totalmente bem-sucedidos [41]. As taxas de rerruptura encontradas nesse estudo não mostraram diferença estatística daquelas relatadas na literatura corrente [26], demonstrando a aplicabilidade das técnicas que usamos.

Limitações deste trabalho inclui pequeno tamanho da amostra, que limita poder estatístico, e a falta de cegamento dos investigadores. No entanto, com o melhor do nosso conhecimento, este foi o primeiro relato prospectivo envolvendo somente atletas com lesão do LCA e limitação da mobilidade da articulação do quadril homolateral. Além disso, considerando-se a frequência e a intensidade da prática nos participantes, tanto a dupla banda quanto as técnicas intra/extra-articulares combinadas ajudaram, neste estudo, a compensar a deficiência do quadril de forma eficiente e podem ser usados nesse tipo de paciente.

Em conclusão, nossos achados mostram que, em dois anos de acompanhamento, a incidência de rerruptura, embora não tenha sido a mesma, não apresentou diferença significativa entre as técnicas de reconstrução intra + extraarticular e dupla banda do LCA em pacientes atletas com articulação do quadril homolateral restrita.

CONFLITOS DE INTERESSES

Os autores declaram não haver conflito de interesses.

ARTIGO ORIGINAL EM INGLÊS

COMPARISON OF ANTERIOR CRUCIATE LIGAMENT RECONSTRUCTION TECHNIQUES
IN PATIENTS WITH RESTRICTED HIP MOBILITY: DOUBLE BAND VS. SINGLE BAND
ASSOCIATED WITH EXTRAARTICULAR TENODESIS - A PILOT STUDY

José Mauro Zimmermann Júnior, M.D.¹; Samuel Conrad, M.D.²; João Luiz Ellera Gomes, M.D., Ph.D.³

^{1,3} School of Medicine, Universidade Federal do Rio Grande do Sul (UFRGS), Porto Alegre, RS, Brazil. Hospital de Clínicas de Porto Alegre (HCPA), Porto Alegre, RS, Brazil.

² Hospital de Clínicas de Porto Alegre (HCPA), Porto Alegre, RS, Brazil.

Adress correspondence:

Rua/Av.: **Avenida Independência, nº 900, apto 402**

Cidade/Estado: Porto Alegre / RS

CEP: 90035-072

Fone: (51) 96717177

Email: jmjzjunior@gmail.com

Keywords: anterior cruciate ligament reconstruction knee. hip range of motion. rupture. treatment outcome.

ABSTRACT

Introduction: Studies have shown that, at least in soccer players, decreased ipsilateral hip range of motion has a significant influence on the occurrence of anterior cruciate ligament (ACL) injury, with a high incidence of re-ruptures especially after single-bundle reconstruction. This study aimed to compare the ability of two surgical techniques to prevent re-rupture of the ACL in soccer players with ipsilateral restricted hip joints (sum of internal and external rotation < 60°).

Materials and Methods: The study was a prospective randomized clinical trial. Thirty male soccer players (mean age, 22 years; range, 18-28) with noncontact ACL ruptures were allocated to two groups. Inclusion criteria were isolated ACL injury, ipsilateral hip range of rotation below 60°, and being a professional or semi-professional soccer player. Exclusion criteria were persistent hip pain or history of any fracture or previous surgery of the lower limb. One group underwent a combined intra- plus extra-articular reconstruction (IEG), while the other was treated with double-bundle reconstruction (DBG) with semitendinosus and gracilis grafts. All patients were followed up for two years after surgery.

Results: At two-year follow-up of each patient, there were three re-ruptures in the DBG vs. none in the IEG. In the 27 athletes with intact reconstructions, the amount of residual instability in the physical examination and Lachman test was about the same.

Conclusion: Our findings demonstrate that, in two years of follow-up, the incidence of re-rupture, although not the same, showed no significant difference between intra- plus extra-articular and double-bundle ACL reconstruction techniques in patients with ipsilateral restrained hip joints.

INTRODUCTION

Rupture of the ACL in athletes and its consequences on rotational stability and performance are well known and documented in the orthopedic literature [1-8]. Since the very first papers proposing ACL reconstruction with patellar or flexor tendon grafts, many reports highlighting the technical advantages of ACL reconstruction have been published, mainly focused on improving graft fixation [9-12]. However, after some initial success, the results were unable to surpass a certain level of efficacy, and reports about re-ruptures started to appear. The idea that treatment failures could be caused by inappropriate disregard for the original anatomy led to an effort to reproduce the main anteromedial and posterolateral bundles of the ACL [13-18].

A frequent finding after ACL reconstruction is a negative Lachman test with persistent pivot shift. The best explanation for this is the inability of the intra-articular single tunnel to control certain cases with excessive knee internal rotation. Control of internal/external rotation of the knee would therefore be more properly restored by surgical techniques capable of restoring the anteromedial and posterolateral bundles [19]. At least theoretically, a double- or single-bundle reconstruction with extra-articular tenodesis could provide an advantage when dealing with this problem [20]. The real issue, however, is how to detect which patients will benefit from these techniques and which will not.

Studies have shown that, at least in soccer players, decreased ipsilateral hip range of motion has a significant influence on the occurrence of ACL injury [2-4,7,21,22]. This prompted us to conduct a pilot study comparing two surgical techniques for ACL reconstruction in a group of soccer players with restricted mobility of the ipsilateral hip joint, in search of the best option to control the overload on the knee imposed by the restricted hip joint.

Previous studies have shown a high incidence of re-ruptures after single-bundle reconstruction [23], especially in soccer players [4]. Therefore, we selected for this study two surgical techniques that theoretically provide higher rotational stability than the conventional single-bundle approach: one group underwent a combined intra- plus extra-articular reconstruction (IEG), while the other was treated with double-bundle reconstruction (DBG). The aim of this study was to compare the ability of both techniques to prevent re-rupture of the ACL in soccer players with ipsilateral restricted hip joints. Our hypothesis was that the incidence of re-rupture would be lower in the DBG than in the IEG after two years of follow-up.

MATERIALS AND METHODS

This study was a prospective randomized clinical trial. From January 2008 to January 2010, 30 male patients aged 18 to 28 years (mean, 22 years) were selected for inclusion in the study (n = 30). Inclusion criteria were isolated ACL injury, ipsilateral restricted hip joints (range of motion less than 60°), and being a professional or semi-professional soccer player. We defined professional athletes as those individuals who played for professional soccer teams and received payment for that activity, and semi-professional athletes as those who competed in amateur championships but did not receive any payment. ACL insufficiency was confirmed by clinical examination—Lachman test, conducted with the aid of the Rolimeter™ device (Aircast, Neubeuern, Germany) with a difference of 5 mm or more, and a positive pivot shift test—and magnetic resonance imaging (MRI), performed in all patients and evaluated by a radiologist, in accordance with standard patient care. The exclusion criteria were persistent hip pain or history of any fracture or previous surgery of the lower limb. The study was approved by the Research Ethics Committee of the Hospital de Clínicas de Porto Alegre, Brazil, under protocol number 07-669. Written informed consent was obtained from all participants prior to their inclusion in the study.

Sample

The sample was composed of two groups of 15 individuals each. The patients had an average of 45° internal-external sum of hip rotation. The Lysholm score was obtained in 16 patients preoperatively and in all patients in the first postoperative year. The postoperative score was not compared with the preoperative score, because the 14 patients without a preoperative score were treated in the acute phase (up to two months after trauma); therefore, the data on their preoperative scores were not evaluable. The IEG had two professional athletes, and the DBG had only one. All other participants were semi-professional athletes.

Both surgical techniques selected for this study are widely used and well described in the literature and thus not considered experimental. The first patient was assigned to one of the two methods by throwing a conventional six-sided dice (numbers 1-6): even numbers represented the IEG and odd numbers represented the DBG. Subsequently, each patient enrolled in the study underwent the surgical procedure that had not been performed in the previous case.

All patients were treated by the same surgeon. All procedures were performed with the patient in the supine position and under spinal anesthesia. A tourniquet was used in all procedures. The patients were hospitalized for one day after surgery.

Regarding preoperative associated lesions, eight patients had ACL injury with meniscal

lesions and four with chondral lesions in the IEG, while seven patients had ACL injury with meniscal lesions and five with chondral lesions in the DBG.

Intra-plus extra-articular reconstruction (IEG)

The technique used in the IEG was an intra-articular over-the-top reconstruction with the semitendinosus and gracilis tendons. Both tendons (Figure 1a) were passed through an over-the-top intra-articular route and simultaneously fixed in the lateral femoral condyle together with a strip of fascia lata previously passed under the lateral collateral ligament and a subperiosteal tunnel (Figures 1b and 2a). Femoral fixation was done in external rotation and 60° of knee flexion with the aid of a cancellous screw and a previously made bone washer. The screw works as an external cross pin, whereas the washer, cut with a special 12-mm trephine, not only provides immediate mechanical fixation but also allows future biological fixation by inducing bone ingrowth (Figures 1c and 3) [2,24]. Tibial fixation of the ACL graft was then done in 40° flexion with a cortical screw and a spiked plastic washer just below the tunnel entrance, holding both tendons. The tendons were also pressed into the tibial tunnel by a bone plug fashioned with a 8.5-mm trephine, which was used to cut the initial half of the tunnel, while the second half of the tunnel was made with a 6-mm drill [25] (Figures 1d and 2b).

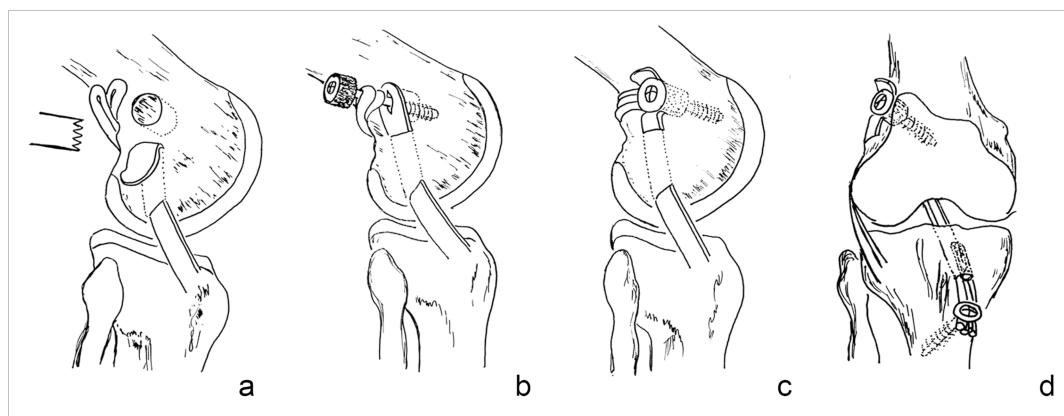


Fig. 1 Technique employed in intra- plus extra-articular reconstruction. (a) Strip of fascia lata passed under the lateral collateral ligament and osteoperiosteal tunnel while a bone washer was cut just above the lateral femoral epicondyle. (b) Sandwich-like lateral fixation of the two tendon loops (semitendinosus and gracilis) plus the strip of fascia lata compressed by the cancellous screw and bone washer. (c) Schematic final lateral view. (d) Schematic final frontal view showing the lateral femoral fixation and tendon tibial fixation with a spiked plastic screw and bone plug within the tunnel

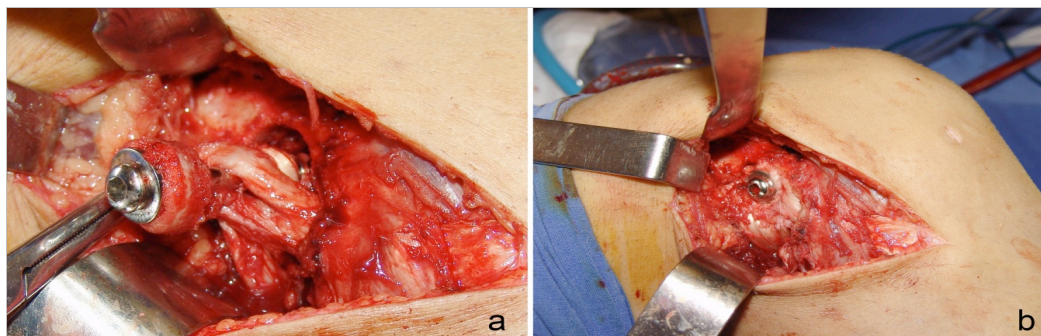


Fig. 2 Over-the-top fixation in intra- plus extra-articular reconstruction. (a) Sandwich-like lateral fixation of the two tendon loops (semitendinosus and gracilis) plus fascia lata strips compressed by the cancellous screw and bone washer. (b) Final lateral view

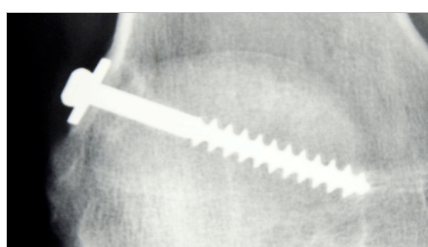


Fig. 3 An X-ray film of bone ingrowth in over-the-top fixation

Double-bundle reconstruction (DBG)

In the DBG, the anteromedial bundle was also passed over the top of the lateral femoral condyle (Figure 4a), as in the other group, to avoid two tunnels in the femur. A tibial tunnel was made in the same fashion as in the other group, but slightly more anterior than the posterolateral bundle tunnel. The posterolateral bundle was passed through a 5-mm tunnel drilled from an anteromedial portal in the lateral femoral condyle and a 5-mm tibial tunnel slightly more posterior than the anteromedial bundle tibial tunnel. Both bundles were then fixed simultaneously to the lateral femoral condyle with a cancellous screw and bone washer obtained with a special 12-mm trephine. The anteromedial bundle was then fixed onto the tibia with the knee flexed at 40°, whereas the posterolateral bundle was fixed at 10°. Since the posterolateral bundle tunnel is also 5 mm in size, it has a snug fit that precludes further fixation, permitting only post fixation. The semitendinosus anteromedial bundle, however, was fixed with a screw and a spiked plastic washer, with a bone plug compressing the tendons in the distal half of the tunnel to achieve a more snug fit (Figures 4b and 5).

We chose to use the over-the-top route in order to reproduce the anteromedial bundle by eliminating a possible femoral tunnel error, adding reliability to the surgical procedure [20].

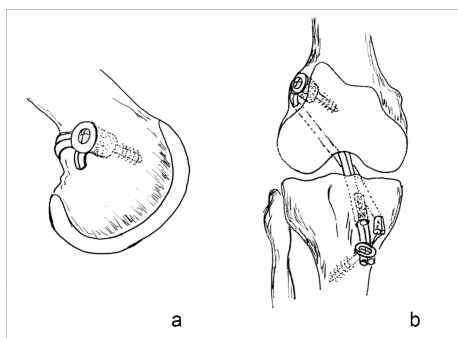


Fig 4 Technique employed in double-bundle reconstruction. (a) Simultaneous fixation of the semitendinosus and gracilis tendons in the lateral condyle. (b) Bridge fixation of the gracilis tendon at 10° and semitendinosus tendon at 40° with a spiked plastic washer and tunnel bone plug

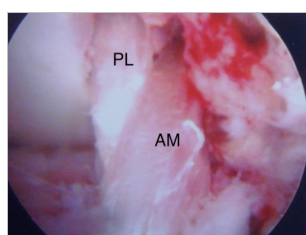


Fig. 5 Arthroscopic image of the double-bundle. PL = Posterolateral Bundle, AM = Anteromedial Bundle

Rehabilitation and follow-up

Patients in both groups were allowed full weight bearing without crutches starting two weeks after the procedure. Exercise was started as soon as the patients felt comfortable. All patients returned to their preoperative level of soccer practice within 6 to 8 months of surgery, and were reevaluated at the end of the first (first evaluation) and second postoperative years (second and final evaluation). Subjective confidence in the first postoperative year was assessed by asking all patients the following question: “How do you feel about your knee now?”.

Statistical analysis

Comparisons between the two study groups (IEG and DBG) were performed using Fisher’s exact test. An adjusted chi-square test was used to compare ACL re-rupture rates reported in the literature with those found in the DBG and with the sum of the rates of the two groups. Statistical analyses were performed using the Statistical Package for the Social Sciences (SPSS), version 18.0. The level of significance was set at 5% ($p < 0.05$).

RESULTS

All enrolled patients were followed up for two years after surgery and completed the study (n = 30). On first evaluation, at the end of the first year of follow-up, there were no cases of re-

rupture or any other noncontact knee injuries. The RolimeterTM showed an average 2 mm anterior displacement in the Lachman test in the operated knee, compared with the opposite side, and the pivot shift test was negative in all 30 athletes. The mean preoperative Lysholm score obtained in 16 patients was 57 (range, 46-68). At one-year follow-up, the mean Lysholm score was 96 (range, 94-99) for all 30 cases. At this time point, all participants had returned to the practice of soccer and reported satisfaction with the outcome of surgery. There was no statistical difference between groups in relation to the question made (12 patients in the IEG answered “normal”, while only eight in the DBG responded similarly; $p = 0.245$).

Neither of the groups showed superficial or deep infections or vascular complications. Inability to fully extend the operated knee was observed in three patients: one patient in the DBG and two in the IEG had postoperative extension 5° short of full range compared with the contralateral knee.

On second evaluation, at the end of the second year of follow-up, ACL re-rupture was diagnosed in three athletes in the DBG by physical examination and confirmed by MRI after a new noncontact rotator event. None of the patients in the IEG had ACL re-rupture. In this group, two athletes had an ACL rupture in the contralateral knee that required surgery and one athlete underwent arthroscopic meniscectomy in the operated knee. The two athletes with ACL rupture of the contralateral knee were then treated with single-bundle reconstruction, and one of them had evidence of re-rupture of the reconstructed ACL in the contralateral knee at the two-year final evaluation. This athlete was a professional player for the leading soccer team in the state and was one of the first to be operated on in the sample. This patient had a hip range of rotation (sum of internal and external rotation) of only 30°.

There were no statistically significant differences between the two study groups ($p = 0.224$, Fisher's exact test) in rates of re-rupture. When comparing the rates of new ACL injuries in the operated knee, based on the last published systematic review on the subject [26], we found no statistically significant difference between ACL re-rupture rates in the DBG and rates reported in the literature ($p = 0.478$, adjusted chi-square test), or between the sum of the rates of the two groups and rates reported in the literature ($p = 0.556$, adjusted chi-square test). The rate of re-rupture reported in the systematic review was 13.7%, whereas, in our study, the DBG had a rate of 20%, the IEG of 0%, and the association of the two groups resulted in a rate of 10%.

DISCUSSION

In this study, we compared the ability of two surgical techniques (IEG and DBG) to prevent re-rupture of the ACL in soccer players with ipsilateral restricted hip joints, and hypothesized that

DBG would be associated with a lower incidence of ACL re-rupture after two years of follow-up. Our hypothesis was not confirmed since the IEG and DBG showed no significant differences in the rate of ACL re-ruptures.

As soon as ACL reconstruction became a widespread and common surgical procedure, unsatisfactory results and cases of re-rupture began to appear [27-31]. Initially, these events were attributed to poor positioning of the tunnel, but, over time, this reason could no longer justify all faults. Failure of ACL reconstruction would then become associated with a conceptual technical deficit rather than with inability of the surgeon. There was increasing pressure for the points of fixation for grafts to mimic the anatomy, but, over time, the double-bundle concept failed to show the expected results that would justify its greater complexity and higher risk of complications [5,19,32-36]. All of these propositions, however, were made without consideration for the role of the hip joint in noncontact ACL events, since all biomechanical laboratory studies were carried out in lower limbs amputated below the hip joint, disregarding the importance of this joint in rotational movements and dribbling below the waist [6].

Because the correlation between a restricted hip joint and noncontact ACL injuries had already been demonstrated in a population of soccer players [22], a more restrictive ACL reconstruction appeared to be the best way to prevent noncontact re-rupture [2,3,20,25,37,38]. This approach could be especially important for athletes with restricted hip joints, because any intra-articular reconstruction alone has a leverage arm smaller than what is necessary to antagonize the rotational forces transmitted to the knee in a cutting maneuver by a moving pelvic girdle through the restricted hip [19,37-40].

The concept that certain orthopedic conditions, such as congenital clubfoot, can be improved but will never reach normality also applies to the case of ACL injuries in soccer players. Efforts must be made in the pursuit of a “normal” knee in athletes that have suffered a contact ACL injury, but these patients are different from those who had a noncontact injury and have a restricted hip [2,3,39,40].

In soccer players, even if one were able to restore a new ligament to exactly the same state of the original ligament prior to trauma, re-rupture would be a definite possibility, because risk factors for injury would remain unchanged. Therefore, in our practice, we try to avoid re-rupture by using more reinforced surgical techniques in those patients with a hip range of rotation below 60°, which represents less than two-thirds of the hip mobility observed in the normal population [6,39], since studies in search of hip range of motion recovery through stretching exercises score have not been fully successful [41]. The re-rupture rates found in this study showed no statistical difference from those reported in the current literature [26], demonstrating the applicability of the techniques

we use.

Limitations of this study include the small sample size, which limits statistical power, and the lack of blinding of investigators. Nevertheless, to the best of our knowledge, this is the first prospective study involving only athletes with ACL injury and limitation of joint mobility of the ipsilateral hip joint. Furthermore, considering the frequency and the intensity of practice in the participants, both the double-bundle and the combined intra- plus extra-articular techniques helped, in this study, to efficiently compensate for the hip deficiency and may be used in this type of patient.

In conclusion, our findings demonstrate that, in two years of follow-up, the incidence of ACL re-rupture, although not the same, showed no significant difference between intra- plus extra-articular and double-bundle ACL reconstruction techniques in patients with ipsilateral restrained hip joints.

CONFLICT OF INTEREST

The authors declare that they have no conflict of interest.

REFERÊNCIAS/REFERENCES

1. CLAES S.; NEVEN E.; CALLEWAERT B. et al. Tibial rotation in single- and double-bundle ACL reconstruction: a kinematic 3-D in vivo analysis. *Knee surgery, sports traumatology, arthroscopy*, Heidelberg, n. 19, suppl. 1, p. S115-121, dec. 2011.
2. GOMES J. L.; DE CASTRO J. V.; BECKER R. Decreased hip range of motion and noncontact injuries of the anterior cruciate ligament. *Arthroscopy*, Philadelphia, v. 24, n. 9, p. 1034-1037, sep. 2008.
3. ELLERA GOMES, J. L.; PALMA, H. M.; BECKER, R. Radiographic findings in restrained hip joints associated with ACL rupture. *Knee Surgery, Sports Traumatology, Arthroscopy*, Heidelberg, v. 18, n. 11, p. 1562-1567, nov. 2010.
4. ELLERA GOMES, J. L.; PALMA, H. M.; RUTHNER, R. Influence of hip restriction on noncontact ACL rerupture. *Knee Surgery, Sports Traumatology, Arthroscopy*, Heidelberg, v. 22, n. 1, p. 188-191, jan. 2014.
5. GOBBI A.; MAHAJAN V.; KARNATZIKOS G. et al. Single- versus double-bundle ACL reconstruction: is there any difference in stability and function at 3-year followup? *Clinical orthopaedics and related research*, Philadelphia, v. 470, n. 3, p. 824-834, mar. 2012.
6. HEWETT T. E.; MYER G. D. The mechanistic connection between the trunk, hip, knee, and anterior cruciate ligament injury. *Exercise and sport sciences reviews*, New York, v. 39, n. 4, p. 161-166, oct. 2011.
7. PHILIPPON, M.; DEWING, C.; BRIGGS, K. et al. Decreased femoral head–neck offset: a possible risk factor for ACL injury. *Knee Surgery, Sports Traumatology, Arthroscopy*, Heidelberg, jan. 2012. Disponível em: <<http://www.ncbi.nlm.nih.gov/pubmed/22286743>>. Acesso em: 9 mar. 2014. No prelo.
8. TSAROUHAS A.; IOSIFIDIS M.; SPYROPOULOS G. et al. Tibial rotation under combined in vivo loading after single- and double-bundle anterior cruciate ligament reconstruction. *Arthroscopy*, Philadelphia, v. 27, n. 12, p. 1654-1662, dec. 2011.
9. KAWAGUCHI Y.; KONDO E.; KITAMURA N. et al. Comparisons of femoral tunnel enlargement in 169 patients between single-bundle and anatomic double-bundle anterior cruciate ligament reconstructions with hamstring tendon grafts. *Knee Knee Surgery, Sports Traumatology, Arthroscopy*, Heidelberg, v. 19, n. 8, p. 1249-1257, aug. 2011.
10. MARCACCI M.; MOLGORA A. P.; ZAFFAGNINI S. et al. Anatomic double-bundle anterior cruciate ligament reconstruction with hamstrings. *Arthroscopy*, Philadelphia, v. 19, n. 5, p. 540-546, may/june 2003.
11. STRAUSS E. J.; BARKER J. U.; MCGILL K. et al. Can anatomic femoral tunnel placement be achieved using a transtibial technique for hamstring anterior cruciate ligament reconstruction? *The American Journal of Sports Medicine*, Baltimore, v. 39, n. 6, p. 1263-1269, june 2011.
12. YASUDA K.; TANABE Y.; KONDO E. et al. Anatomic double-bundle anterior cruciate ligament reconstruction. *Arthroscopy*, Philadelphia, v. 26, n. 9, suppl, p. S21-34, sep. 2010.

13. AHN J. H.; LEE S. H. Anterior cruciate ligament double-bundle reconstruction with hamstring tendon autografts. *Arthroscopy*, Philadelphia, v. 23, n. 1, p. 109.e1-4, jan. 2007.
14. GADIKOTA H. R.; SEON J. K.; CHEN C. H. et al. In vitro and intraoperative laxities after single-bundle and double-bundle anterior cruciate ligament reconstructions. *Arthroscopy*, Philadelphia, v. 27, n. 6, p. 849-860, june 2011.
15. KONDO E.; YASUDA K.; MIYATAKE S. et al. Clinical comparison of two suspensory fixation devices for anatomic double-bundle anterior cruciate ligament reconstruction. *Knee Surgery, Sports Traumatology, Arthroscopy*, Heidelberg, v. 20, n. 7, p. 1261-1267, july 2012.
16. VAN ECK C. F.; SCHREIBER V. M.; MEJIA H. A. et al. "Anatomic" anterior cruciate ligament reconstruction: a systematic review of surgical techniques and reporting of surgical data. *Arthroscopy*, Philadelphia, v. 26, n. 9, suppl, p. S2-12, sep. 2010.
17. ZANTOP T.; PETERSEN W.; SEKIYA J. K. et al. Anterior cruciate ligament anatomy and function relating to anatomical reconstruction. *Knee Knee Surgery, Sports Traumatology, Arthroscopy*, Heidelberg, v. 14, n. 10, p. 982-992, oct. 2006.
18. MUNETA T.; SEKIYA I.; YAGISHITA K. et al. Two-Bundle Reconstruction of the Anterior Cruciate Ligament Using Semitendinosus Tendon With Endobuttons: Operative Technique and Preliminary Results. *Arthroscopy*, Philadelphia, v. 15, n. 6, p. 618-624, September 1999.
19. SIEBOLD R.; DEHLER C.; ELLERT T. Prospective randomized comparison of double-bundle versus single-bundle anterior cruciate ligament reconstruction. *Arthroscopy*, Philadelphia, v. 24, n. 2, p. 137-145, feb. 2008.
20. ZAFFAGNINI S.; SIGNORELLI C.; LOPOMO N. et al. Anatomic double-bundle and over-the-top single-bundle with additional extra-articular tenodesis: an in vivo quantitative assessment of knee laxity in two different ACL reconstructions. *Knee Knee Surgery, Sports Traumatology, Arthroscopy*, Heidelberg, v. 20, n. 1, p. 153-159, jan. 2012.
21. YAMAZAKI J.; MUNETA T.; JU Y. J. et al. Hip acetabular dysplasia and joint laxity of female anterior cruciate ligament-injured patients. *American Journal of Sports Medicine*, Baltimore, v. 39, n. 2, p. 410-414, 2011.
22. HASHEMI J.; BREIGHNER R.; CHANDRASHEKAR N. et al. Hip extension, knee flexion paradox: a new mechanism for non-contact ACL injury. *Journal of biomechanics*, New York, v. 44, n. 4, p. 577-585, feb. 2011.
23. BOURKE H. E.; SALMON L. J.; WALLER A. et al. Survival of the anterior cruciate ligament graft and the contralateral ACL at a minimum of 15 years. *American Journal of Sports Medicine*, Baltimore, v. 40, n. 9, p. 1985-1992, sep. 2012.
24. ELLERA GOMES J. L.; KONRATH C. A. Femoral mechanical-biological graft fixation in ACL reconstruction in young patients. *Clinics*, São Paulo, v. 65, n. 3, p. 347-349, mar. 2010.
25. ELLERA GOMES, J. L.; MARCZYK, L. R. Anterior cruciate ligament reconstruction with a loop or double thickness of semitendinosus tendon. *The American Journal of Sports Medicine*, Baltimore, v. 12, n. 3, p. 199-203, may/june 1984.

26. WRIGHT, R. W.; GILL, C. S.; CHEN, L. et al. Outcome of revision anterior cruciate ligament reconstruction: a systematic review. *The Journal of Bone and Joint Surgery*, Boston, v. 94, n. 6, p. 531-536, mar. 2012.
27. FERRETTI A.; MONACO E.; GIANNETTI S. et al. A medium to long-term follow-up of ACL reconstruction using double gracilis and semitendinosus grafts. *Knee Knee Surgery, Sports Traumatology, Arthroscopy*, Heidelberg, v. 19, n. 3, p. 473-478, mar. 2011.
28. ZAFFAGNINI S.; BRUNI D.; MARCHEGGIANI MUCCIOLI G. M. et al. Single-bundle patellar tendon versus non-anatomical double-bundle hamstrings ACL reconstruction: a prospective randomized study at 8-year minimum follow-up. *Knee Knee Surgery, Sports Traumatology, Arthroscopy*, Heidelberg, v. 19, n. 3, p. 390-397, mar. 2011.
29. BRANCH T. P.; SIEBOLD R.; FREEDBERG H. I. et al. Double-bundle ACL reconstruction demonstrated superior clinical stability to single-bundle ACL reconstruction: a matched-pairs analysis of instrumented tests of tibial anterior translation and internal rotation laxity. *Knee Knee Surgery, Sports Traumatology, Arthroscopy*, Heidelberg, v. 19, n. 3, p. 432-440, mar. 2011.
30. SIEBOLD R.; BRANCH T. P.; FREEDBERG H. I. et al. A matched pairs comparison of single-versus double-bundle anterior cruciate ligament reconstructions, clinical results and manual laxity testing. *Knee Knee Surgery, Sports Traumatology, Arthroscopy*, Heidelberg, v. 19, suppl. 1, p. S4-11, dec. 2011.
31. SUOMALAINEN P.; MOISALA A. S.; PAAKKALA A. et al. Double-bundle versus single-bundle anterior cruciate ligament reconstruction: randomized clinical and magnetic resonance imaging study with 2-year follow-up. *The American Journal of Sports Medicine*, Baltimore, v. 39, n. 8, p. 1615-1622, july 2011.
32. JEPSEN C. F.; LUNDBERG-JENSEN A. K.; FAUNOE P. Does the position of the femoral tunnel affect the laxity or clinical outcome of the anterior cruciate ligament-reconstructed knee? A clinical, prospective, randomized, double-blind study. *Arthroscopy*, Heidelberg, v. 23, p. 12, p. 1326-1333, dec. 2007.
33. SADOGHI P.; KRÖPFL A.; JANSSON V. et al. Impact of tibial and femoral tunnel position on clinical results after anterior cruciate ligament reconstruction. *Arthroscopy*, Heidelberg, v. 27, n. 3, p. 355-364, mar. 2011.
34. KIM H. Y.; SEO Y. J.; KIM H. J. et al. Tension changes within the bundles of anatomic double-bundle anterior cruciate ligament reconstruction at different knee flexion angles: a study using a 3-dimensional finite element model. *Arthroscopy*, Heidelberg. 2011; 27(10):1400-8, oct. 2011.
35. YASUDA K.; KONDO E.; ICHIYAMA H. et al. Clinical evaluation of anatomic double-bundle anterior cruciate ligament reconstruction procedure using hamstring tendon grafts: comparisons among 3 different procedures. *Arthroscopy*, Heidelberg, v. 22, n. 3, p. 240-251, mar. 2006.
36. MEREDICK R. B.; VANCE K. J.; APPLEBY D. et al. Outcome of single-bundle versus double-bundle reconstruction of the anterior cruciate ligament: a meta-analysis. *The American Journal of Sports Medicine*, Baltimore, v. 36, n. 7, p. 1414-1421, july 2008.
37. MONACO E.; LABIANCA L.; CONTEDEUCA F. et al. Double bundle or single bundle plus

extraarticular tenodesis in ACL reconstruction? A CAOS study. *Knee Surgery, Sports Traumatology, Arthroscopy*, Heidelberg, v. 15, n. 10, p. 1168-1174, oct. 2007.

38. MARCACCI M.; ZAFFAGNINI S.; IACONO F. et al. Arthroscopic intra- and extra-articular anterior cruciate ligament reconstruction with gracilis and semitendinosus tendons. *Knee Surgery, Sports Traumatology, Arthroscopy*, Heidelberg, v. 6, n. 2, p. 68-75, 1998.

39. ALENTORN-GELI, E.; MYER, G. D.; SILVERS, H. J. et al. Prevention of non-contact anterior cruciate ligament injuries in soccer players. Part 1: mechanisms of injury and underlying risk factors. *Knee Surgery, Sports Traumatology, Arthroscopy*, Heidelberg, v. 17, n. 7, p. 705-729, july 2009.

40. ALENTORN-GELI E.; MYER G. D.; SILVERS H. J. et al. Prevention of non-contact anterior cruciate ligament injuries in soccer players. Part 2: a review of prevention programs aimed to modify risk factors and to reduce injury rates. *Knee Surgery, Sports Traumatology, Arthroscopy*, Heidelberg, v. 17, n. 8, p. 859-879, aug. 2009.

41. DE CASTRO, J. V.; MACHADO, K. C.; SCARAMUSSA, K. et al. Incidence of decreased hip range of motion in youth soccer players and response to a stretching program: a randomized clinical trial. *Journal of Sport Rehabilitation*, Champaign, v. 22, n. 2, p. 100-107, may 2013.

5 DISCUSSÃO E CONCLUSÃO

Como vimos, o LCA possui anatomia e funções peculiares na articulação do joelho. É o ligamento dito “pivô central”, limitando a anteriorização da tíbia e delimita movimentos rotacionais do joelho. A lesão nesse ligamento leva à morbidade importante, especialmente na faixa etária mais acometida, os adultos jovens, que sem o LCA não conseguem realizar as atividades esportivas que previamente praticavam (e que provavelmente provocaram o mecanismo de lesão). Diante disso, a cirurgia de tratamento do LCA é muito importante e vem sendo estudada em diversas publicações na literatura.

O bloqueio das rotações do quadril vem se mostrando importante na etiologia da lesão do LCA.¹⁻⁵ Até então, essa condição não havia sido levantada, especialmente pelo fato de que os estudos biomecânicos do LCA eram feitos em geral com modelos amputados do membro inferior ao nível supracondiliano, não tendo o quadril participação nessas avaliações. Contudo, é possível que o membro inferior possa ser dividido apenas para questões didáticas, mas se formos analisar os movimentos, especialmente aqueles que são rotacionais, tais como o drible do futebol e os giros do basquete, devemos entender o membro inferior como um contínuo, em que todas as estruturas estão interligadas e se relacionando.

Já descrevemos a importância do posicionamento dos túneis e os ideais atuais da sua influência na melhora do controle, especialmente, rotacional do enxerto do LCA.^{6,7} Entretanto, pensamos que a reprodução da anatomia do LCA é algo que deve ser repensado, pois, se com a anatomia original e o ligamento original ocorreu a lesão, o que garante que a reprodução da anatomia com um enxerto (que não é o ligamento original) não irá mais romper?

Além disso, estudo prévio publicado em grupo de pacientes jogadores de futebol e nova lesão do LCA com banda única mostrou que 96,4% deles apresentavam ADM das rotações do quadril menor que 60° (restrição da ADM do quadril),² fazendo com que buscássemos técnicas cirúrgicas com melhor controle rotacional do joelho: banda única com reforço extraarticular e banda dupla.

Realizamos a reconstrução com base nas bandas do LCA. No grupo dupla banda, fizemos a reconstrução do feixe posterolateral através do côndilo e do feixe anteromedial em *over-the-top*. Realizamos o *over-the-top* na fixação da banda anteromedial porque não somente reproduzimos com mais confiabilidade a orientação anatômica do LCA, como também evitamos dois túneis femorais, o que poderia levar a complicações, aumentando especialmente a margem de erro e dificultando a reprodutibilidade. No grupo reconstrução intra-articular + extra-articular, a reconstrução intra-articular que reproduz o feixe anteromedial foi feita também em *over-the-top*, a

fim de reproduzir da mesma forma que o grupo dupla banda. Já o feixe posterolateral foi reconstruído analogamente pela reconstrução extra-articular. Com isso, se fez uma reprodução das bandas do LCA, mas de uma forma mais restritiva nesse grupo.

Sobre a reconstrução extra-articular, indica-se atualmente que ela deva ser feita associada à uma reconstrução intra-articular.^{7,8} A ideia da associação se dá principalmente pelo fato de que a reconstrução intra-articular não restaura a cinemática normal do joelho nem auxilia no controle especialmente rotacional do joelho operado, demonstrado principalmente pelo teste do Pivot Shift persistente em muitos casos.⁸

Já a reconstrução em dupla banda foi empregada especialmente pelo conceito de controle rotacional pela mimetização da anatomia. Apesar de estudos preliminares já mostrarem resultados semelhantes às técnicas convencionais,^{6,9} resolvemos utilizar essa técnica nesse grupo de pacientes para testar seus resultados.

Quando comparado em relação às taxas de novas lesões de LCA, em uma tentativa de avaliação numérica dos resultados, tomando como base a última revisão sistemática publicada sobre o assunto,¹⁰ não se encontrou diferença estatisticamente significativa, tanto quando se comparou o grupo dupla banda com a literatura ($P=0,478$ no teste Qui-quadrado de Ajustamento), quando se comparou os dois grupos juntos com a literatura ($P=0,556$ no teste Qui-quadrado de Ajustamento). A comparação entre os dois grupos do estudo também não demonstrou significância estatística, com $P=0,224$ no teste Exato de Fisher. A taxa de rerruptura na revisão sistemática utilizada foi de 13,7%, enquanto que no nosso estudo, o grupo dupla banda teve 20%, o grupo intra + extra obteve 0% e a associação dos dois grupos resultou em 10%. Acredita-se que o número pequeno de pacientes deve ser sido o principal influenciador para que não se pudesse excluir a hipótese nula, ao não serem encontradas diferenças significativas.

O nosso trabalho é considerado um estudo-piloto, pois foi a primeira vez que se tem descrito a avaliação de reconstrução de LCA em pacientes que possuem bloqueio das rotações do quadril. Isso causa dois problemas: primeiro, o número adequado para que as avaliações estatísticas demonstrem resultados mais responsivos é difícil de ser atingido; segundo, os dados da literatura que utilizamos como base são os de rerruptura do LCA publicados até então, sem considerar a amplitude de movimento do quadril, pois não há ainda descrição de dados de rerruptura em pacientes com bloqueio das rotações do quadril até hoje divulgados.

Relatadas as dificuldades e limitações, acreditamos ser considerável o fato de termos, em apenas dois anos de acompanhamento, três rerrupturas no grupo dupla banda e nenhuma no grupo intra + extra. Não podemos concluir algo pelas limitações acima expostas, mas esses dados nos possibilitam elaborar hipóteses sobre o assunto. Será que se tivéssemos acompanhado por mais

tempo esses pacientes não teríamos mais rerrupturas? O que aconteceria se aumentássemos o número de pacientes? Conseguiríamos provar matematicamente os resultados? Haveriam novas lesões também no outro grupo?

Não sabemos essas respostas, mas esse estudo nos propiciou uma primeira análise acerca das rerrupturas de LCA em um seletto grupo de pacientes, esportistas com bloqueio das rotações do quadril. Nessa avaliação, os resultados mostraram uma proteção contra rerruptura: o uso da técnica mais restritiva de reconstrução intra + extra-articular de reconstrução de LCA em detrimento da técnica em dupla banda. Isso não responde as questões, mas estimula a continuação da investigação da cada vez mais estrita relação entre o bloqueio das rotações do quadril e as lesões do LCA.

REFERÊNCIAS

1. ELLERA GOMES, J. L.; PALMA, H. M.; BECKER, R. Radiographic findings in restrained hip joints associated with ACL rupture. *Knee Surgery, Sports Traumatology, Arthroscopy*, Heidelberg, v. 18, n. 11, p. 1562-1567, nov. 2010.
2. ELLERA GOMES, J. L.; PALMA, H. M.; RUTHNER, R. Influence of hip restriction on noncontact ACL rerupture. *Knee Surgery, Sports Traumatology, Arthroscopy*, Heidelberg, v. 22, n. 1, p. 188-191, jan. 2014.
3. ELLERA GOMES, J. L.; de CASTRO, J. V.; BECKER, R. Decreased hip range of motion and noncontact injuries of the anterior cruciate ligament. *Arthroscopy*, Philadelphia, v. 24, n. 9, p. 1034-1037, sep. 2008.
4. PHILIPPON, M.; DEWING, C.; BRIGGS, K. et al. Decreased femoral head–neck offset: a possible risk factor for ACL injury. *Knee Surgery, Sports Traumatology, Arthroscopy*, Heidelberg, jan. 2012. Disponível em: <<http://www.ncbi.nlm.nih.gov/pubmed/22286743>>. Acesso em: 9 mar. 2014. No prelo.
5. TAINAKA, K.; TAKIZAWA, T.; KOBAYASHI, H. et al. Limited hip rotation and non-contact anterior cruciate ligament injury: a case-control study. *Knee*, Oxford, v. 21, n. 1, p. 86-90, jan. 2014.
6. MCCULLOCH, P. C.; LATTERMANN, C.; BOLAND, A. L. et al. An illustrated history of anterior cruciate ligament surgery. *The Journal of Knee Surgery*, Stuttgart, v. 20, n. 2, p. 95-104, apr. 2007.
7. MULLER III, R. H.; AZAR, F. M. Knee injuries: Anterior cruciate ligament injuries. In: CANALE, S. T.; BEATY, J. H. (Eds.). *Campbell's operative orthopaedics*. 12th ed. Philadelphia: Elsevier, 2013. cap. 45. p. 2052-2212.
8. DODDS, A. L.; GUPTE, C. M.; NEYRET, P. et al. Extra-articular techniques in anterior cruciate ligament reconstruction: a literature review. *The Journal of Bone and Joint Surgery*, London, v. 93, n. 11, p. 1440-1448, nov. 2011.
9. CHAMBAT, P.; GUIER, C.; SONNERY-COTTET, B. et al. The evolution of ACL reconstruction over the last fifty years. *International Orthopaedics*, Berlin, v. 32, n. 2, p. 181-186, feb. 2013.
10. WRIGHT, R. W.; GILL, C. S.; CHEN, L. et al. Outcome of revision anterior cruciate ligament reconstruction: a systematic review. *The Journal of Bone and Joint Surgery*, Boston, v. 94, n. 6, p. 531-536, mar. 2012.

APÊNDICE A - TERMO DE CONSENTIMENTO LIVRE E ESCLARECIDO

Autorizo os Drs. Humberto Moreira Palma, Prof. Drº João Luiz Ellera Gomes, e colaboradores, indicados por eles, a fazer avaliação de meu caso cirúrgico como parte de um estudo científico realizado no Hospital de Clínicas de Porto Alegre HCPA.

É objetivo deste estudo comparar duas técnicas de cirurgia de joelho (A: “over-the-top; B:intercondiliana) por meio de medidas realizadas pelo artrômetro Rolimeter® (Aircast Europa, Neubeuern, Germany) identificando variação da medida deste aparelho entre técnicas cirúrgicas na reconstrução cirúrgica do ligamento cruzado anterior.

Portanto, aceito ser submetido a avaliação artrométrica conforme descrito a seguir: o artrômetro é um aparelho desenvolvido para medir em milímetros o deslocamento anterior e posterior da tíbia em relação ao fêmur. Esse aparelho é posicionado na perna do paciente. A cada aplicação de força, o aparelho emite sinal sonoro, que corresponde à força exercida pelo examinador sobre a tíbia do indivíduo, a qual está sendo avaliado. A distância, nesse momento, é anotada. O valor correspondente à diferença das medidas encontradas entre os membros é considerado o da frouxidão ligamentar

Concordo, também, que sejam feitos exames clínicos de joelho determinado pela equipe. Da mesma forma, estou de acordo com a realização de artrometria, que será realizada, por profissional treinado pertencente ao Serviço de Ortopedia e Traumatologia deste Hospital (HCPA) Todos os exames serão realizados em avaliação durante acompanhamento pós-operatório. Os mesmos serão realizados de acordo com as rotinas usuais dos departamentos do HCPA para acompanhamento dos casos cirúrgicos.

Estou ciente de que serei informado (a) do resultado dos testes e que os mesmos ficarão disponíveis no meu prontuário do HCPA, sendo os dados confidenciais.

Autorizo o uso dados obtidos pelos testes aos quais serei submetido nesta pesquisa com a publicação dos mesmos nos meios escritos, orais, e/ou informatizados com objetivos de divulgação dos resultados globais do estudo, independentemente, dos resultados por este alcançado.

São os principais riscos destes testes lesões de pele e infecções secundárias a estas, equimoses, hematomas, lesões musculares.

Também, estou ciente de que, em qualquer momento, posso desistir de participar desta pesquisa sem que isto modifique meu atendimento médico.

Declaro que entendi todas as explicações, podendo requisitar outras durante qualquer momento desta pesquisa.

Assinatura do participante: _____

Assinatura do pesquisador responsável: _____

Testemunha: _____