

Identificação do vírus da Diarréia Viral Bovina tipo 2 (BVDV-2) no sul do Brasil¹

Eduardo F. Flores², Rudi Weiblen³, Charles F.C. Scherer⁴, Laura H.V.G. Gil⁵, Célio Pilati⁶, David Driemeier⁷, Valéria Moojen⁷ e Ana Cristina Wendelstein⁸

ABSTRACT.- Flores E.F., Weiblen R., Scherer C.F.C., Gil L.H.V.G., Pilati C., Driemeier D., Moojen V. & Wendelstein A.C. 2000. [Identification of bovine virus diarrhea virus type-2 (BVDV-2) in southern Brazil.] Identificação do vírus da diarréia viral bovina tipo 2 (BVDV-2) no sul do Brasil. *Pesquisa Veterinária Brasileira* 20(2):85-89. Depto Medicina Veterinária Preventiva, Universidade Federal de Santa Maria, 97105-900 Santa Maria, RS, Brazil.

Highly virulent bovine viral diarrhea virus (BVDV) isolates, named BVDV type-2 (BVDV-2), were initially identified in outbreaks of acute and hemorrhagic BVD and have been previously isolated mainly in North America. The present article describes two cases of gastroenteric/respiratory disease in southern Brazil from which BVDV type 2 viruses were isolated. The viruses were isolated from two heifers belonging to different herds. One animal developed an acute disease, characterized by anorexia, ruminal atony, dark to bloody diarrhea, tenesmo and mucopurulent nasal discharge. The other animal developed a long lasting disease (7 months), characterized by retarded growth, anorexia, recurrent episodes of diarrhea, interdigital dermatitis, occasional digestive and genital bleeding, conjunctivitis, arthritis and chronic pneumonia. Disseminated mucosal congestion, extensive and deep ulcerations in the tongue, palate and esophagus, necrotic areas in the ruminal mucosa, areas of congestion covered with fibrin in the small intestine were the most prominent findings. BVDV antigens were detected by immunohistochemistry in the tongue epithelium, lungs and in mesenteric lymph nodes. Non-cytopathic BVD viruses were isolated from white blood cells and spleen from the affected animals through inoculation of cultured cells and demonstration of viral antigens by immunofluorescence. Subsequently, antigenic characterization and phylogenetic analysis of these – plus two BVD viruses that have been isolated from healthy fetuses – allowed their classification into the genotype 2. The presence of BVDV-2 among Brazilian cattle is epidemiologically relevant and may have important implications for diagnosis, immunization strategies and vaccine production.

INDEX TERMS: Bovine viral diarrhea virus, genotype 2, BVDV-2, gastroenteric disease.

RESUMO.- Amostras do vírus da Diarréia Viral Bovina (BVDV), denominadas de BVDV tipo 2 (BVDV-2), foram inicialmente identificadas em surtos de BVD aguda e enfermidade hemorrágica e têm sido isoladas predominantemente na América do Norte. O presente artigo descreve dois casos de

enfermidade gastroentérica/respiratória seguidos de isolamento e identificação de amostras de BVDV tipo 2 no sul do Brasil. Os vírus foram isolados de duas novilhas de diferentes rebanhos. Um dos animais apresentou enfermidade aguda, cursando com anorexia, atonia ruminal, diarréia escura

¹Aceito para publicação em 16 de fevereiro de 2000.

Trabalho realizado com suporte do MCT, CNPq, CAPES e Finep (PRONEX em Virologia Veterinária, 215/96).

²Depto Medicina Veterinária Preventiva, Microbiologia e Parasitologia (DMVP), Universidade Federal de Santa Maria (UFSM), Santa Maria, RS 97105-900. Fax: (055)220-8742. E-mail: Flores@ceta.ccr.ufsm.br (Autor para correspondência). Bolsista do CNPq (352386/96-7).

³Depto Medicina Veterinária Preventiva, UFSM. Bolsista do CNPq (520011/95).

⁴Mestrando em Medicina Veterinária, UFSM.

⁵Atual endereço: Department of Veterinary and Biomedical Sciences, University of Nebraska at Lincoln, Lincoln, NE, USA.

⁶Centro Agroveterinário de Santa Catarina, Lages, SC.

⁷Faculdade de Veterinária, Universidade Federal do Rio Grande do Sul (UFRGS), Cx. Postal 15094, Porto Alegre, RS 91540-000.

⁸Estudante de Medicina Veterinária, UFRGS.

ou muco-sanguinolenta, tenesmo e descarga nasal muco-purulenta. O outro animal desenvolveu enfermidade de longa duração (7 meses), caracterizada por crescimento retardado, anorexia, quadros recorrentes de diarreia, dermatite interdigital, hemorragias digestivas e genitais ocasionais, conjuntivite, artrite e pneumonia crônica. Congestão disseminada das mucosas, ulcerações extensivas e profundas na língua, palato e esôfago, áreas necróticas na mucosa do rúmen, áreas de congestão e ulcerações cobertas com fibrina no intestino delgado foram os achados mais proeminentes. Antígenos do BVDV foram demonstrados por imunohistoquímica no epitélio da língua, nos pulmões e em linfonodos mesentéricos. Amostras não-citopáticas do BVDV foram isoladas em cultivo celular a partir de leucócitos e do baço dos animais afetados e identificadas por imunofluorescência. Caracterização antigênica e análise filogenética desses isolados, e de outras duas amostras de BVDV isoladas de fetos coletados em matadouros, revelou tratar-se de BVDV tipo 2. A presença do BVDV tipo 2 na população bovina do Brasil possui um significado epidemiológico importante e pode ter conseqüências para o diagnóstico, estratégias de imunização e produção de vacinas.

TERMOS DE INDEXAÇÃO: Vírus da Diarreia Viral Bovina genótipo 2, BVDV-2, enfermidade gastroentérica.

INTRODUÇÃO

A infecção pelo vírus da Diarreia Viral Bovina (BVDV) tem sido associada a uma grande variedade de manifestações clínicas, que incluem desde infecções inaparentes até enfermidades fatais como a Doença das Mucosas (Baker 1995). Enfermidade gastroentérica ou respiratória, doença hemorrágica, perdas reprodutivas devido à infertilidade temporária, mortalidade embrionária, abortos ou mumificações fetais, malformações, natimortos ou o nascimento de bezerras fracos e inviáveis estão entre as conseqüências da infecção pelo BVDV (Baker 1995). O BVDV é um vírus envelopado, com um genoma de RNA de fita simples e polaridade positiva, pertencente à família Flaviviridae, gênero *Pestivirus*, do qual também fazem parte o vírus da Peste Suína Clássica (CSFV) e o vírus da Doença da Fronteira de ovinos (BDV) (Francki et al. 1991).

Embora originalmente isolado de casos de enfermidade gastroentérica severa (Olafson et al. 1946), o BVDV tem sido mais freqüentemente associado à infecções subclínicas ou doença clínica suave, de curta duração e com baixa mortalidade em qualquer faixa etária (Baker 1995). Recentemente, amostras altamente virulentas do BVDV foram isoladas de surtos severos de BVD aguda na América do Norte, com mortalidade alta em animais de várias idades (Corapi et al. 1989, Alves et al. 1996, Carman et al. 1998). Adicionalmente, trombocitopenia e enfermidade hemorrágica foram descritos em alguns rebanhos (Corapi et al. 1989, Carman et al. 1998). Estudos subseqüentes demonstraram que as amostras de vírus isoladas desses surtos possuíam características genéticas e antigênicas distintas das amostras clássicas do BVDV. Os vírus isolados desses surtos foram então classificados como

BVDV tipo 2 (BVDV-2) e as amostras clássicas denominadas de BVDV tipo 1 (BVDV-1; Pellerin et al. 1994, Ridpath et al. 1994). Amostras de BVDV tipo 2 têm sido identificadas predominantemente nos Estados Unidos e Canadá, com poucos relatos na Europa (Wolfmeyer et al. 1997). Estudos retrospectivos têm demonstrado a presença do BVDV-2 no rebanho bovino norte-americano há pelo menos vinte anos (Ridpath, J. comunicação pessoal).

Estudos recentes têm demonstrado que a infecção pelo BVDV está amplamente difundida no rebanho bovino do Brasil (Oliveira et al. 1996, Canal et al. 1998, Botton et al. 1998a,b). Análise filogenética de amostras isoladas no país revelou a presença de vírus dos dois genótipos no rebanho brasileiro (Canal et al. 1998, Gil 1998). Duas amostras de vírus identificadas como BVDV-2 foram isoladas de casos de enfermidade gastroentérica com componentes respiratórios e hemorrágicos. O presente artigo teve como objetivo descrever os aspectos clínicos e patológicos associados com esses casos.

MATERIAL E MÉTODOS

Casos clínicos

Os dados epidemiológicos e sinais clínicos foram obtidos junto aos proprietários e médico-veterinários através de visitas às propriedades e exame clínico dos animais. Os animais afetados foram necropsiados e fragmentos de tecidos foram coletados para exames histológicos de rotina, imunohistoquímica e para tentativas de isolamento viral. Em um dos casos (LV-96), sorologia para o BVDV (soro-neutralização) foi realizada em duas oportunidades, uma no início dos sinais (durante triagem na propriedade) e outra 5 meses depois, já após alguns meses de manifestações clínicas.

Isolamento e identificação de vírus

Os vírus foram isolados a partir de material clínico (tecidos, leucócitos, soro) através de inoculação em células de cultivo (células de linhagem de rim fetal bovino - MDBK), livres de *Pestivirus*. A replicação do vírus nas células inoculadas foi evidenciada através da detecção de proteínas virais por imunofluorescência indireta (IFA), utilizando um pool de anticorpos monoclonais anti-BVDV (Botton et al. 1998a) como anticorpo primário e anticorpo de cabra anti IgG de camundongo conjugado com fluoresceína (FITC; Sigma, St Louis, MO, USA) como anticorpo secundário. Após a identificação, as amostras foram multiplicadas em células MDBK para posterior caracterização. Essas e outras amostras brasileiras de BVDV isoladas no Brasil foram submetidas à seqüenciamento e análise filogenética, baseada em uma seqüência de 268 nucleotídeos localizada da região 5' não-traduzida (5'UTR) do genoma viral (Ridpath et al. 1994). O seqüenciamento foi realizado no National Animal Disease Center (NADC, ARS/USDA, Ames, Iowa, USA).

Histopatologia e imunohistoquímica

Secções de tecidos coletadas na necropsia foram fixadas em formalina, incluídas em parafina e submetidas a processamento de rotina para exames histológicos. Para histopatologia, os cortes foram corados por hematoxilina-eosina (HE) e examinados em microscópio ótico. A técnica de imunohistoquímica foi realizada de acordo com protocolo descrito por Odeon et al. (1999), com pequenas modificações. Para recuperação do antígeno, os tecidos foram tratados com proteinase K (Sigma [25µg/ml em Tris-EDTA pH 8]) durante 8 min a 37°C. O bloqueio das reações inespecíficas foi

realizado com clara de ovo por 5 min; PBS + 5% leite em pó por 5 min e PBS + 5% de soro equino por 20 min. As secções foram incubadas com o anticorpo monoclonal 15c5 (Corapi et al. 1990), diluído 1:1000 em PBS pH 7,2 e incubadas *overnight* a 4°C. A presença de antígenos virais nos tecidos foi revelada através do uso de um kit estreptavidina-biotina peroxidase (ABC kit, Vector Labs, Burlingame, CA, USA), utilizado de acordo com recomendações do fabricante. As secções foram então expostas ao substrato (diaminobenzidina – DAB; Sigma) por 3 min, lavadas em PBS, coradas com azul da Prússia por 5 min e coradas com hematoxilina durante 15 segundos. Após, foram desidratadas através de banhos sucessivos de etanol e xilol, montadas com bálsamo sintético entre lâmina e lamínula e observadas em microscópio óptico. Cortes de tecidos de um bovino persistentemente infectado (PI) com o BVDV foram utilizados como controles positivos. Tecidos de um bovino morto de causa não relacionada ao BVDV incubados com o mesmo anticorpo; e cortes de tecidos dos animais afetados incubados com um Mab irrelevante (Mab 8g12, anti-BRSV; Dr Clayton Kelling, University of Nebraska, NE, USA) foram utilizados como controles negativos.

RESULTADOS

Epidemiologia e achados clínico-patológicos

O resumo do histórico clínico e dos achados patológicos dos casos SV-260 e LV-96 está apresentado no Quadro 1. Os achados clínico-patológicos mais proeminentes foram enfermidade gastroentérica, erosões e ulcerações orais e no trato digestivo (Figura 1), sinais respiratórios, diarréia, congestão conjuntival e vulvar, e petéquias na vulva. O animal LV-96 pertencia a um rebanho que havia tido casos clínicos compatíveis com BVD, incluindo um caso muito semelhante à Doença das Mucosas. O animal afetado nesse caso era uma bezerra nascida um dia após a novilha LV-96, cujas mães haviam sido inseminadas no mesmo dia. Essa bezerra morreu após uma enfermidade aguda de poucos dias de duração, e os sinais clínicos e lesões macroscópicas eram muito semelhantes aos apresentados pela novilha LV-96. Um mês após, uma vaca abortou no 6-7º mês de gestação, apresentando hipertermia, petéquias e sufusões na vulva e vagina. Diag-

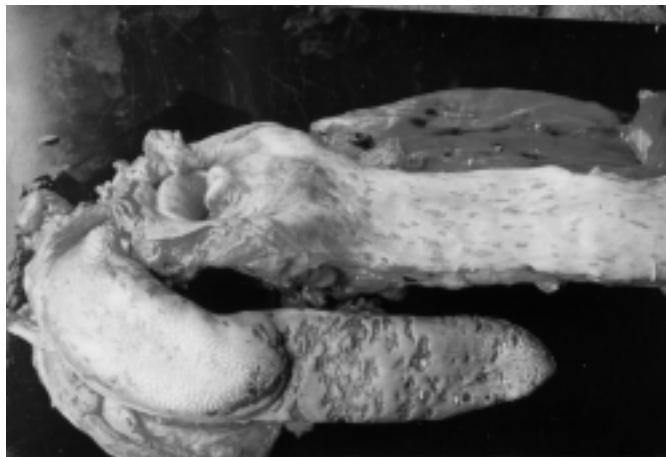

Fig 1. Língua e esôfago do animal caso SV-260. Erosões e ulcerações distribuídas na mucosa digestiva.

nóstico laboratorial não foi realizado nesses casos. Um mês após esse aborto, a novilha LV-96 iniciou a apresentar os sinais descritos no Quadro 1. Amostras de soro pareado, coletadas no início dos sinais clínicos e por ocasião da eutanásia, apresentaram um aumento no título de anticorpos neutralizantes anti-BVDV, passando de negativo para 1:400.

A terneira caso SV-260 apresentou sinais clínicos poucos dias após chegar no rebanho. Aproximadamente 150 animais da mesma faixa etária foram concomitantemente introduzidos no rebanho a partir de diferentes origens. Os sinais clínicos apresentados e os achados macro e microscópicos são aqueles descritos no Quadro 1. Esse animal foi tratado com antibióticos e submetido a fluidoterapia. A morte ocorreu aproximadamente 7 a 10 dias após o início dos sinais clínicos. Informações adicionais sobre esse rebanho não foram obtidas.

Isolamento e identificação de vírus

Amostras do biotipo não-citopático (ncp) do BVDV foram isoladas do baço (SV-260) e de leucócitos (LV-96) dos animais

Quadro 1. Achados clínicos e patológicos dos casos clínicos dos quais amostras de BVDV tipo 2 foram isoladas

Identificação	Histórico	Macroscopia	Microscopia
SV-260	Anorexia progressiva, atonia ruminal, diarréia marrom-escura e fétida, às vezes muco-sanguinolenta, tenesmo. Desidratação severa, descarga muco-purulenta e morte. Curso de 8-10 dias	Congestão disseminada das mucosas, ulcerações extensas e profundas na língua, palato e esôfago; congestão nas mucosas do omaso e rúmen; múltiplos focos branco-amarelados distribuídos difusamente na mucosa do omaso. Áreas de congestão e ulcerações recobertas de fibrina no intestino delgado. Hemorragias petequiais no epicárdio e miocárdio	Ulcerações profundas amplamente distribuídas na mucosa do trato digestivo. Infiltrado polimorfonuclear na mucosa da língua e esôfago; infiltrado mono e polimorfonuclear na mucosa e submucosa do rúmen; infiltrado polimorfonuclear e linfocítico na mucosa do intestino delgado. Depleção linfóide no baço, linfonodos e placas de Peyer
LV-96	Crescimento retardado, apatia e anorexia; quadros recorrentes de imunossupressão, cursando com diarréia, dermatite interdígital, conjuntivite, artrite e pneumonia crônica. Os sinais foram progressivos e o animal foi sacrificado. Curso clínico de 7 meses	Erosões e ulcerações orais, freqüentemente recobertas com placas necróticas, incluindo o palato, gengivas na base dos dentes, língua e esôfago. Áreas necróticas na mucosa do rúmen e na transição entre omaso e retículo. Pneumonia antero-ventral com nódulos e pequenas áreas fibrino-necróticas	Necrose e ulcerações distribuídas na mucosa do trato digestivo; necrose fibrinóide nos vasos sanguíneos próximos às lesões nas mucosas

afetados. Os vírus foram identificados através da detecção de antígenos virais nas células inoculadas, utilizando a técnica de imunofluorescência (IFA) com o uso de anticorpos monoclonais anti-BVDV. Essas e outras amostras do BVDV isoladas anteriormente no Brasil foram submetidas a análise filogenética. As seqüências genômicas e os resultados completos dessa análise foram apresentados anteriormente (Gil 1998).

Detecção de antígenos virais em tecidos

Tecidos coletados dos animais SV-260 e LV-96 durante a necropsia foram submetidos à técnica de imunohistoquímica para a detecção de antígenos do BVDV, utilizando o anticorpo monoclonal 15c5 (Odeon et al. 1999). Utilizando-se esse MAB e o substrato DAB, as proteínas virais aparecem sob a forma de grânulos finos de coloração marrom distribuídos difusamente no citoplasma das células infectadas. Antígenos do BVDV foram detectados no epitélio da língua, nas regiões próximas e adjacentes às lesões ulcerativas; em células mononucleares (provavelmente macrófagos) nos seios subcapsulares dos linfonodos (Figura 2); e em um número pequeno de células mononucleares adjacentes aos alvéolos e bronquíolos e em raras células alveolares. Não foram evidenciadas células positivas para antígenos do BVDV no fígado, no rim e em cortes do sistema nervoso central.

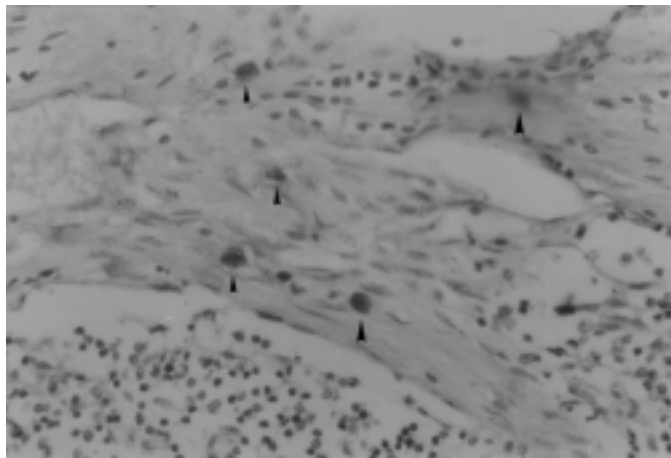


Fig 2. Imunohistoquímica de linfonodo mesentérico (caso SV-260). Células positivas para antígenos do BVDV nos seios subcapsulares (setas). Substrato DAB, coloração de: hematoxilina. Obj.40.

DISCUSSÃO

Isolados de BVDV posteriormente classificados como BVDV tipo 2 foram inicialmente identificados em surtos severos de BVD aguda associada com doença hemorrágica nos Estados Unidos e Canadá no final da década de 80 e início dos anos 90 (Corapi et al. 1989, Alves et al. 1996). Inicialmente considerados vírus novos e invariavelmente virulentos, amostras de BVDV-2 foram subseqüentemente demonstradas estar circulando na população bovina da América do Norte há pelo menos 20 anos (J. Ridpath, comunicação pessoal). Além dis-

so, evidências recentes indicam que apenas uma parcela dos vírus identificados como BVDV-2 são altamente virulentos e que esse genótipo não deve ser considerado sinônimo de alta patogenicidade e virulência (Bolin & Ridpath 1998, Carman et al. 1998, Donis 1998, Dubovi 1998). Embora com menor freqüência, BVDV-2 foram recentemente identificados também na Europa (Wolfmeyer et al. 1997), no Brasil (Gil 1998, Canal et al. 1999) e Argentina (Odeon et al. 1998). Além das amostras isoladas dos casos clínicos descritos neste artigo, outras duas amostras isoladas de fetos saudáveis em mata-douros no Estado do Rio Grande do Sul também foram identificadas como BVDV-2.

Os casos clínicos descritos neste artigo foram caracterizados por sinais clínicos e achados patológicos muito sugestivos de enfermidades associadas ao BVDV. Os achados ante e post-mortem, especialmente as erosões e ulcerações distribuídas pelo trato digestivo, áreas necróticas na mucosa estomacal e intestinal, congestão e petéquias nas mucosas são típicas das enfermidades historicamente associadas a esse vírus. No caso LV-96, o histórico recente do rebanho possuía casos clínicos compatíveis com infecção pelo BVDV, incluindo um caso de enfermidade aguda semelhante ao caso descrito e um aborto acompanhado de hipertermia e petéquias vulvares. A novilha LV-96 apresentou enfermidade de curso clínico longo, no qual eventos recorrentes sugestivos de imunossupressão foram observados. Quadros clínicos semelhantes, denominados de BVD crônica, têm sido descritos e parecem afetar sobretudo animais jovens persistentemente infectados (PI) com o vírus (Baker 1995).

Animais persistentemente infectados (PI) são gerados a partir da infecção de fêmeas prenhes com amostras não-citopáticas do BVDV entre os dias 40 e 120 de gestação (Brownlie, 1990). Fetos infectados nesse estágio freqüentemente sobrevivem à infecção e tornam-se imunotolerantes ao vírus. Esses fetos são gestados a termo e nascem persistentemente infectados com o vírus (Brownlie 1990). Os animais PI constituem-se na principal fonte de disseminação do vírus, pois excretam o vírus continuamente e em grandes quantidades. Além disso, esses animais não são facilmente reconhecidos, pois podem ser clinicamente saudáveis e são geralmente soronegativos (Brownlie 1990). A maioria dos animais PI morre entre os 6 meses e dois anos de idade de uma enfermidade gastroentérica aguda chamada de Doença das Mucosas (DM; Mc Clurkin et al 1985, Brownlie 1990). A etiologia da DM é atribuída à superinfecção dos animais PI com um vírus BVDV citopático (cp), que é gerado a partir do vírus não-citopático (ncp) original através de mutações ou recombinações no genoma RNA (Donis 1995). A replicação concomitante dos vírus cp e ncp no animal desencadearia a DM e a conseqüente morte do animal (McClurkin et al. 1985, Brownlie 1990).

Os achados clínicos e patológicos do caso SV-260 são muito semelhantes aos classicamente descritos na Doença das Mucosas (DM). No entanto, nos aspectos clínicos e patológicos, a DM é indistinguível dos quadros de BVD aguda por BVDV-2 descritos recentemente (Carman et al. 1998). Além disso, nos casos de DM os dois vírus (cp e ncp) estão presen-

tes e são geralmente isolados dos animais afetados (McClurkin et al. 1985, Brownlie 1990). A incapacidade de demonstrar a presença da amostra citopática no material clínico submetido e a subsequente genotipagem desse vírus - identificado como BVDV genótipo 2 - sugere que tratou-se de um caso de BVD aguda causada por BVDV-2. Cabe enfatizar novamente que a DM e a BVD aguda por BVDV-2 são clinicamente e patologicamente indistinguíveis entre si. O que distingue essas enfermidades é a patogenia. A DM ocorre exclusivamente em animais ncp e é atribuída à replicação concomitante do par de vírus ncp e cp. A BVD aguda/hemorrágica ocorre durante a infecção primária de animais susceptíveis com amostras de BVDV-2 altamente patogênicas. Nos casos de DM, os dois vírus (ncp e cp) estão presentes e podem ser isolados do animal doente; nos casos de BVD aguda somente amostras não-citopáticas podem ser demonstradas. A falta de informações adicionais sobre o rebanho de origem desse animal preclui maior extrapolação sobre a epidemiologia e patogenia desse caso.

Embora a genotipagem de amostras de BVDV seja baseada na análise filogenética de seqüências de nucleotídeos localizadas na região não traduzida 5' (5' UTR) do genoma, a segregação em BVDV tipos 1 e 2 correlaciona-se com as características antigênicas desses vírus (Pellerin et al. 1994). Amostras de BVDV-2 apresentam reatividade sorológica cruzada muito baixa com amostras de BVDV-1 (Pellerin et al. 1994, Wolfmeyer et al. 1997). Portanto, além da diversidade antigênica marcante historicamente observada entre amostras de campo do BVDV, a identificação recente do BVDV-2 permitiu a clara definição de dois tipos sorológicos distintos (Pellerin et al. 1994, Wolfmeyer et al. 1997). A recente identificação de vírus dos dois genótipos (BVDV tipo 1 e 2) e subgenótipos (BVDV1a e 1b) circulantes na população bovina do Brasil (Botton et al. 1998a,b, Gil 1998) possui implicações diretas para o diagnóstico, elaboração de vacinas e estratégias de imunização. A coexistência de vírus dos dois genótipos no rebanho brasileiro exige uma reavaliação da metodologia de diagnóstico e pode indicar a necessidade da formulação de vacinas com amostras brasileiras e contendo vírus dos dois genótipos.

Agradecimentos.- À Dr. Julia Ridpath (National Animal Disease Center, USDA, Ames, Iowa) pelo sequenciamento e análise filogenética dos isolados brasileiros de BVDV.

REFERÊNCIAS

- Alves D., Tremblay R., Godkin A., Anderson N., Carman S., McEwen B. & Hazlett M. 1996. Update on bovine virus diarrhoea in Ontario. *Can. Vet. J.* 37:177.
- Baker J.C. 1995. The clinical manifestations of bovine viral diarrhoea infections. *Vet. Clin. North Amer.* 11:427-444.
- Bolin S.R. & Ridpath J. 1998. Prevalence of bovine viral diarrhoea virus genotypes and antibody against those viral genotypes in fetal bovine serum. *J. Vet. Diagn. Invest.* 10:135-139.
- Botton S.A., Gil L.H.V.G., Silva A.M., Flores E.F., Weiblen R., Pituco E.M., Roehle P.M., Moojen V. & Wendelstein A.C. 1998a. Caracterização preliminar de amostras do vírus da diarréia viral bovina (BVDV) isoladas no Brasil. *Pesq. Vet. Bras.* 18:84-92.
- Botton S.A., Silva A.M., Brum M.C.S., Weiblen R., Flores E.F. 1998b. Antigenic characterization of Brazilian isolates of bovine viral diarrhoea virus (BVDV) with monoclonal antibodies and by cross-neutralization. *Braz. J. Med. Biol. Res.* 31:1429-1438.
- Brownlie J. 1990. The pathogenesis of bovine viral diarrhoea virus infections. *Rev. Sci. Tech., OIE,* 9:43-59.
- Canal C.W., Strasser M., Hertig C., Masuda A. & Peterhans E. 1998. Detection of antibodies to bovine viral diarrhoea virus (BVDV) and characterization of genomes of BVDV from Brazil. *Vet. Microbiol.* 63:85-97.
- Carman S., Van Dreumel T., Ridpath J., Hazlett M., Alves D., Dubovi E.J., Tremblay R., Bolin S.R., Godkin A. & Anderson, N. 1998. Severe acute bovine viral diarrhoea (BVD) in Ontario, 1993-1995. *J. Vet. Diagn. Invest.* 10:27-35.
- Corapi W.V., French T.W. & Dubovi E.J. 1989. Severe thrombocytopenia in young calves experimentally infected with noncytopathic bovine viral diarrhoea virus. *J. Virol.* 62:2823-2827.
- Corapi W.V., Donis R.O. & Dubovi E.J. 1990. Characterization of a panel of monoclonal antibodies and their use in the study of the antigenic diversity of bovine viral diarrhoea virus. *Am. J. Vet. Res.* 51:1388-1394.
- Donis, R. 1995. Molecular biology of bovine viral diarrhoea virus and its interactions with the host. *Vet. Clin. North Amer.* 11:393-424.
- Donis R. 1998. Molecular evolution of highly virulent pestivirus strains which cause acute severe BVD in cattle, p21-31. *Proc. Int. Symposium on Bovine Herpesvirus types 1 and 5 and Bovine Viral Diarrhoea Virus.* Santa Maria, RS, Brazil.
- Francki R.I.B., Fauquet C.M., Knudson D.L. & Brown F. 1991. Classification and nomenclature of viruses. Fifth Report of the International Committee on the Taxonomy of Viruses. *Arch. Virol. (Suppl.2):*223-233.
- Gil L.H.V.G. 1998. Sequenciamento, análise filogenética e caracterização de polipeptídeos não-estruturais de amostras do vírus da Diarréia Viral Bovina (BVDV). Tese de Mestrado em Medicina Veterinária, Universidade Federal de Santa Maria. 69p.
- McClurkin A.W., Bolin S.R. & Coria M.F. 1985. Isolation of cytopathic and noncytopathic bovine viral diarrhoea virus from the spleen of cattle acutely and chronically affected with bovine viral diarrhoea. *J. Am. Vet. Med. Assoc.* 186:568-575.
- Odeon A.C., Kaiser G.G., Donis R.O., Risatti G. & Leunda M.R. 1998. Aislamiento y análisis molecular del virus de la diarrea viral bovina genotipo II en Argentina. In: *Proc. XII Reunión Científico Técnica. Annales Arg. Vet. Lab. Diagn.* 12:94.
- Odeon A.C., Kelling C., Marshall D.J., Estela S.E., Dubovi E. & Donis R. 1999. Experimental infection of calves with bovine viral diarrhoea virus genotype II (NY-93). *J. Vet. Diagn. Invest.* 11:221-228.
- Olafson P., McCallum A.D. & Fox F.H. 1946. An apparently new transmissible disease of cattle. *Cornell Vet.* 36:205-213.
- Oliveira L.G., Oliveira E.A.S., Silva L.H.T. & Roehle P.M. 1996. Presença de pestivirus e anticorpos contra pestivirus em soros e cultivos celulares. *Arq. Bras. Med. Vet. Zootec.* 48:513-521.
- Ridpath J., Bolin S. & Dubovi E. 1994. Segregation of bovine viral diarrhoea virus into genotypes. *Virology* 205:66-74.
- Pellerin C., van den Hurk J. & Lecomte J. 1994. Identification of a new group of bovine viral diarrhoea virus strains associated with severe outbreaks and high mortalities. *Virology* 203:260-267.
- Wolfmeyer A., Wolf G. & Beer M. 1997. Genomic (5' UTR) and serological differences among German BVDV field isolates. *Arch. Virol.* 142:2049-2057.