

Modelo experimental de estenose traqueal mediante ressecção cirúrgica submucosa de anéis traqueais combinada com instilações de hidróxido de sódio

Experimental model of tracheal stenosis with submucosal resection of cartilaginous rings combined with sodium hydroxide instillations

MAURÍCIO GUIDI SAUERESSIG¹; AMARILIO VIEIRA DE MACEDO NETO, TCBC-RS²; JULIO DE OLIVEIRA ESPINEL³; MARIA ISABEL EDELWEISS⁴; PAULO ROBERTO STEFANI SANCHES⁵; ROGÉRIO GASTAL XAVIER⁶

R E S U M O

Objetivo: Desenvolver, experimentalmente, malácia e estenose traqueal para testar novos modelos de órteses traqueais. **Métodos:** Ressecamos três anéis cartilaginosos da traqueia cervical de cães no grupo A (n=5) e seis anéis no grupo B (n=4) para produzir malácia. Logo após, a mucosa da região com malácia recebeu aplicações de uma solução de hidróxido de sódio (NaOH) a 23%, e os animais eram acompanhados com exames broncoscópicos para observar o desenvolvimento de estreitamento da luz da via aérea. Quando a estenose era de mais de 50% da luz, ou havia sinais mínimos de insuficiência ventilatória, os animais eram sacrificados. O segmento de via aérea estreitada foi então coletado para análise histológica e era calculada a área de luz residual do segmento traqueal com estenose e malácia. **Resultados:** Na análise histológica, foi constatada fibrose na submucosa e adventícia, associada a granulomas na mucosa. A luz residual média dos segmentos com estenose foi de 9% e 12% nos grupos A e B, respectivamente, ($p>0,05$). **Conclusão:** A combinação da ressecção de anéis cartilaginosos e da aplicação de NaOH 23% na mucosa respiratória promoveu uma estenose traqueal intensa, porém esteve associada à perda de animais. Novos estudos são necessários para verificar se o emprego isolado de uma das técnicas seria mais seguro e eficaz para desenvolver estenose traqueal.

Descritores: Traqueia. Traqueomalácia. Estenose traqueal. Stents. Implantes experimentais.

INTRODUÇÃO

A estenose e a malácia traqueal inflamatórias são uma consequência do trauma e da isquemia da mucosa respiratória, produzidas pelo tubo orotraqueal e/ou pelo balonete, desse tubo ou da cânula de traqueostomia, que esteja insuflado excessivamente^{1,2}. O resultado dessa agressão é a inflamação e a fibrose, que pode ser intensa e comprometer toda a parede traqueal, levando não só a diminuição da luz da via aérea, mas também a perda da sua sustentação cartilaginosa e colabamento traqueal, constituindo a malácia.

A ressecção cirúrgica com reconstrução terminoterminal (traqueoplastia) é o tratamento de escolha da estenose traqueal inflamatória³. Por outro lado, as órteses traqueais de silicone têm se tornado uma opção terapêutica para pacientes com risco cirúrgico aumentado, ou estenoses excessivamente longas⁴.

Atualmente não há um modelo ideal de órtese traqueal, desta maneira diversos modelos estão sendo desenvolvidos⁴. Em nosso meio, o alto custo das órteses importadas motivou os autores a desenvolverem novos modelos de órteses traqueais de silicone, como a HCPA-1⁵. Neste sentido, buscamos um modelo animal de estenose traqueal, baseados nos estudos experimentais publicados⁶⁻⁸, que mimetize as condições fisiopatológicas encontradas em humanos para avaliarmos nossa órtese de silicone. Assim, a proposta desse estudo é desenvolver um modelo experimental de estenose traqueal inflamatória.

MÉTODOS

Utilizamos nove cães, de ambos os sexos e sem raça definida, com peso entre 8Kg e 17kg. Os animais foram incluídos nesse estudo após preencherem os critéri-

Trabalho realizado no Laboratório das Vias Aéreas e Pulmão, Centro de Pesquisas, Hospital de Clínicas de Porto Alegre (HCPA), Universidade Federal do Rio Grande do Sul (UFRGS), Porto Alegre, RS, Brasil.

1. Cirurgião Torácico contratado do Serviço de Cirurgia Torácica do Hospital de Clínicas de Porto Alegre – RS-BR; 2. Cirurgião Torácico, Professor Adjunto de Cirurgia da Faculdade de Medicina da Universidade Federal do Rio Grande do Sul – RS-BR; 3. Médico Residente de Cirurgia Torácica do Serviço de Cirurgia Torácica do Hospital de Clínicas de Porto Alegre- RS-BR; 4. Professora Adjunta de Patologia da Faculdade de Medicina da Universidade Federal do Rio Grande do Sul - RS-BR; 5. Engenheiro Biomédico contratado do Hospital de Clínicas de Porto Alegre- RS-BR; 6. Professor Adjunto de Pneumologia da Faculdade de Medicina da Universidade Federal do Rio Grande do Sul - RS-BR.

os estabelecidos pela vigilância sanitária, supervisionados pelo Serviço Veterinário de Controle de Zoonoses do Canil Municipal de Porto Alegre e da Faculdade de Veterinária da Universidade Federal do Rio Grande do Sul. Os experimentos broncoscópicos e cirúrgicos foram realizados no Hospital Veterinário da Universidade Federal do Rio Grande do Sul.

O experimento foi desenvolvido sob a supervisão do Comitê de Ética em Pesquisa do Hospital de Clínicas de Porto Alegre que aprovou o respectivo estudo sob o número 00-314 e 02-100. Todos os animais do experimento receberam cuidados de humanos em adequação ao "Guide for Care and Use of Laboratory Animals" publicado no "National Institutes of Health (NIH 1985:85-23, revised). O experimento foi desenvolvido sob a supervisão do Comitê de Ética em Pesquisa do Hospital de Clínicas de Porto Alegre que avaliou os aspectos éticos e aprovou o respectivo estudo sob o número 00-314 e 02-100. Todos os animais do experimento receberam cuidados humanos em adequação ao "Guide for Care and Use of Laboratory Animals" publicado no "National Institutes of Health (NIH 1985:85-23, revised). O estudo recebeu incentivo financeiro do FIPE/HCPA (Fundo de Incentivo à Pesquisa e Eventos do Hospital de Clínicas de Porto Alegre – número do processo 00-314).

Os animais com jejum alimentar e hídrico de oito horas foram submetidos aos procedimentos broncoscópicos e cirúrgicos sob anestesia geral. Para isso, receberam sulfato de atropina (0,044mg/Kg/SC) e xilazina (1mg/Kg/IM). A indução anestésica foi realizada com tiopental sódico (12,5mg/Kg/IV) e os animais eram intubados com tubo orotraqueal 7mm. A anestesia era mantida com halotano (0,5% a 1%), sendo que os animais ventilavam espontaneamente com uma mistura de ar comprimido e oxigênio (3L/min).

Uma incisão cervical mediana foi realizada a partir da cartilagem cricoide até o estreito superior do tórax, expondo do terceiro ao 13º anéis traqueais. Para desenvolver uma malácia, realizamos a ressecção extramucosa de 70% da circunferência de cada anel traqueal (Figura 1), conforme as técnicas de Korpela *et al.*⁷ e Marquette *et al.*⁸.

Dois grupos de experimentação foram criados de acordo com o número de anéis ressecados: grupo A (n=5), sexto ao oitavo anéis traqueais; grupo B (n=4), quinto ao décimo anéis traqueais. Os planos muscular e cutâneo foram suturados com poliglactina 3-0 e mononylon 4-0, respectivamente. Logo após, era realizada a broncoscopia rígida para primeira aplicação de NaOH 23%.

No período pós-operatório, os animais eram observados diariamente por um veterinário e pelos pesquisadores, com especial atenção para a falta de apetite, vômitos, tosse, estridor, taquipneia e tiragem intercostal. Também realizávamos, semanalmente, exame broncoscópico. A analgesia dos cães era feita com tramadol (1mg/Kg/SC) no pós-operatório conforme necessidade.

A técnica de estenose inflamatória com aplicação de NaOH 23% já foi descrita e publicada previamente por dois dos autores do presente estudo⁶: através de um broncoscópio rígido (Karl Storz Endoskope®, Alemanha), aplicamos, sobre a mucosa do segmento traqueal com malácia previamente induzida cirurgicamente, um cotonete embebido de solução de NaOH 23% (pH=14). Evitávamos o contato da solução de NaOH 23% com a parede posterior da traqueia. Após, repetia-se a aplicação desta solução sobre a região de cicatriz anterior, a cada três (grupo B) ou sete dias (grupo A). As aplicações se repetiam até a constatação broncoscópica de estenose maior de 50% ou sinais obstrutivos da via aérea.

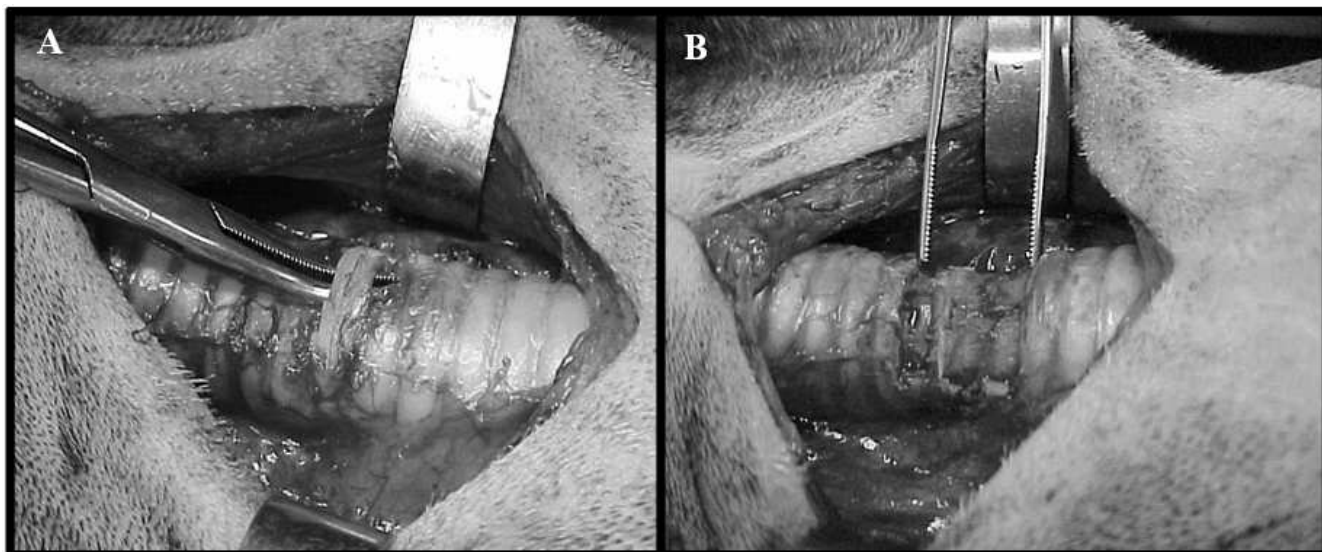


Figura 1 - Fotos demonstram a incisão cervical e a técnica de traqueomalácia (cão nº 2): A) ressecção extramucosa do sexto anel cartilaginoso; B) segmento com malácia após ressecção de três anéis cartilagosos consecutivos.

As broncoscopias foram realizadas com tubos rígidos, apresentando diâmetros externos de 6,5mm a 8,5mm. Os animais eram inspecionados em três ou sete dias, dependendo do grupo, a fim de acessar o diâmetro da luz traqueal antes da instilação da solução de NaOH 23%.

Os animais foram mantidos sob observação diária. Sinais clínicos de obstrução de via aérea, assim como outras complicações clínicas ou cirúrgicas foram monitoradas. Os animais eram sacrificados com uma dose letal de tiopental sódico (100mg/kg, IV) se houvesse qualquer sinal importante de insuficiência respiratória, ou constatada a presença de estenose acima de 50% da luz traqueal antes de 50 dias de seguimento. Após a eutanásia, as traquéias cervicais eram coletadas e fixadas em formalina 10%.

Os espécimes de traqueia foram cortados transversalmente em dois níveis: porção média da zona com maior estenose (nível 1); e 2cm da estenose, correspondendo ao diâmetro normal da traqueia (nível 2). Os espécimes eram incluídos em parafina, cortados com espessura de 5µm, e corados com hematoxilina e eosina. O epitélio, a submucosa e a reação inflamatória foram analisados sob microscopia óptica com objetivas de 10X e 40X.

As distâncias látero-lateral e ântero-posterior da luz traqueal de cada espécime foram medidas utilizando-se o programa Sigmascan-Demo Image Analyser (Sigma®, Chicago, EUA). Esse programa permitiu calcular a área de luz traqueal, usando a seguinte equação: $\text{Área}(\text{mm}^2) = \tau \times [\text{diâmetro sagital}(\text{mm})/2] \times [\text{diâmetro coronal}(\text{mm})/2]$.

A proporção entre a área de maior estenose (nível 1) e a área de traqueia normal (nível 2) expressou o grau de estreitamento da luz traqueal.

Empregamos o teste de Mann-Whitney para comparar os dois grupos quanto à luz residual no nível 1 (zona com maior estenose). A diferença foi considerada estatisticamente significativa se $p < 0,05$.

RESULTADOS

As traqueias de seis animais foram analisadas. Três animais foram excluídos do estudo: um animal (nº 1)

do grupo A morreu por diarreia dois dias após a primeira aplicação de NaOH 23%. Outros dois cães (nºs 8 e 9) do grupo B foram sacrificados precocemente após 24h da primeira aplicação de NaOH 23% devido à insuficiência respiratória; suas traqueias apresentavam-se edemaciadas, porém sem estenose maior de 50%. Os resultados principais estão na tabela 1.

Em dois animais (nºs 2 e 6), ocorreu pequena laceração da mucosa traqueal durante a excisão dos anéis cartilagosos. Essas perfurações foram imediatamente suturadas com poliglactina 4-0. No décimo dia pós-operatório, o cão nº 6 desenvolveu enfisema subcutâneo cervical limitado sem outras consequências; este cão apresentou pneumonia, no oitavo pós-operatório, que foi tratada com penicilina.

No momento da primeira aplicação de NaOH 23%, identificava-se a região de malácia de forma mais nítida no grupo B. Em todos os exames broncoscópicos subsequentes à aplicação do NaOH 23%, havia algum grau de deposição de material fibrinoide na mucosa traqueal, assim como cicatriz e estreitamento na zona de aplicação da respectiva solução cáustica.

No exame macroscópico, identificamos estenose e fibrose em todas as traquéias. Nas zonas de estenose, havia distorções da traqueia e indefinição dos anéis traqueais (Figura 2). A extensão longitudinal média da estenose foi de 1cm e 2cm nos grupos A e B.

A luz residual da traqueia no nível 1 (luz na estenose) variou de 1% até 29% (Tabela 1). A luz residual no nível 1 do grupo A (9,1%) não foi diferente, estatisticamente ($p=0,355$), do grupo B (12%). A média da área de luz no nível 1 do grupo A (17,92mm²) não foi menor, estatisticamente ($p=0,355$), do que o grupo B (29,8mm²).

Todas as traqueias apresentaram espessamento da parede traqueal por fibrose e infiltrado inflamatório. Fibrose e necrose foram observadas principalmente na submucosa e na adventícia, ocupando a região dos anéis cartilagosos excisados. O tecido de granulação predominou na superfície mucosa, levando à obstrução parcial da luz. A distribuição sequencial das fases do processo inflamatório na parede traqueal foi consequência da aplicação da solução de NaOH a 23% em diferentes tempos (Figura 3).

Tabela 1 – Número de aplicações de solução NaOH 23% e análise morfométrica.

Cão	Grupo	Aplicações de NaOH	Luz no nível 2 (mm ²)	Luz no nível 1 (mm ²)	Luz residual(%)
1	A	3	-	-	-
2	A	3	193,7	56,9	29,3
3	A	3	196,8	9,4	4,7
4	A	3	164,8	1,5	1
5	A	3	296,7	3,9	1,3
6	B	4	277	43,9	15,8
7	B	3	193,4	15,7	8,1
8	B	1	-	-	-
9	B	1	-	-	-

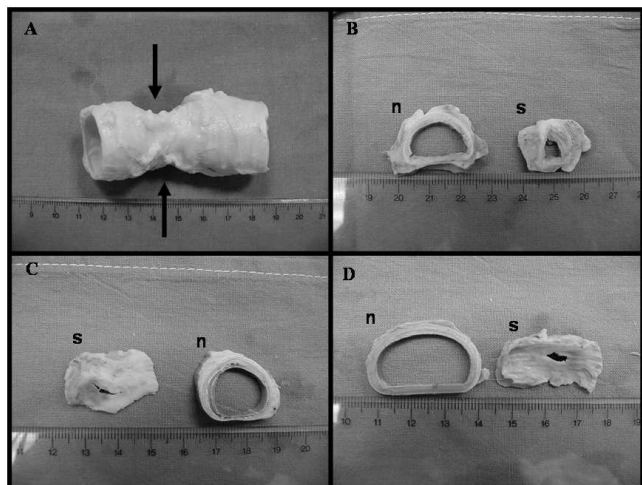


Figura 2 - Fotos do exame macroscópico da traquéia canina sem (n) e com estenose (s). A) observe a alteração externa da parede traqueal no local de estenose e malácia (setas) produzidas pela aplicação tópica de NaOH 23% (cão n° 6); B, C e D) cortes transversais das traquéias, demonstrando as diferenças entre a luz do segmento de via aérea normal (n) e aqueles com estenose (cães n°s 7, 4 e 3, respectivamente).

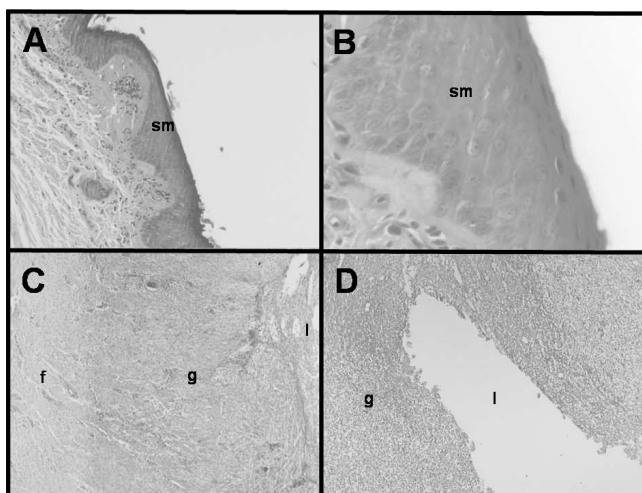


Figura 3 - Fotomicrografias de segmentos traqueais após aplicação de NaOH 23%. Fotos A e B) transformação do epitélio respiratório em metaplasia escamosa (sm), em algumas áreas da mucosa com lesão cáustica (cão n° 2); C) distribuição das fases do processo inflamatório (f=fibrose; g=tecido de granulação; l=lúmen) na parede traqueal após aplicação de NaOH 23% (cão n° 4); D) tecido de granulação (g) estreitando a luz traqueal (l) (cão n° 4). Hematoxilina-eosina; aumento original: foto A=10x; fotos B, C e D=40x.

O infiltrado inflamatório formado principalmente por células polimorfonucleares predominou na mucosa e na submucosa. Em todos os espécimes, foi observada a descamação do epitélio respiratório. A metaplasia escamosa foi observada nos cães n° 2 e n° 6 (Figura 3).

DISCUSSÃO

Apesar da traqueoplastia constituir o tratamento de escolha para a maioria dos casos de estenose traqueal inflamatória, em algumas situações como em pacientes sem condições clínicas, são necessários procedimentos não cirúrgicos como a colocação de órteses traqueais de silicone.

Visando desenvolver e aperfeiçoar as órteses de via aérea, alguns modelos experimentais de estenose e de malácia têm sido publicados⁶⁻¹³. Uma vez que as órteses de silicone fixam-se mais satisfatoriamente em estenoses de mais de 50% e com extensão maior de 1cm⁴, buscamos adaptar e combinar dois modelos de estenose: a ressecção de anéis cartilagosos consecutivos, descrita originalmente por Mair *et al.*¹¹, e depois modificada por Korpela *et al.*⁷ e Marquette *et al.*⁸; Vale colocar so o ano da publicação? e a aplicação de solução cáustica por broncoscopia, publicada pelo nosso grupo⁶.

Desta maneira, promovemos as alterações inflamatórias encontradas em estenoses pós-intubação orotraqueal a partir de um método de fácil realização e de baixo custo que consistia na aplicação de NaOH 23% na mucosa traqueal com intervalos de sete dias (grupo A)⁶, ou três dias (grupo B) para acelerar o desenvolvimento de estenose. Adicionalmente, adaptamos, em cães, a técnica de retirada dos anéis cartilagosos descrita anteriormente para suínos⁸, e, para coelhos⁷, com o objetivo de produzir um estreitamento dinâmico da via aérea e uma redução ainda maior da luz, visto que a aplicação isolada do NaOH 23% produziria apenas lesão superficial, sem atingir o pericôndrio da cartilagem⁶.

Os resultados do nosso experimento comprovam a eficácia da combinação dos dois métodos anteriormente descritos para o desenvolvimento de uma estenose inflamatória com redução de, pelo menos, 70% do diâmetro da via aérea. Adicionalmente, não houve diferença estatística em relação à intensidade da estenose produzida, quando comparamos o número de anéis ressecados e o intervalo entre as aplicações de NaOH 23%.

Apesar de dois animais sobreviventes do grupo B desenvolverem estenoses satisfatórias de 2cm de extensão, outros dois, do mesmo grupo, precisaram ser sacrificados precocemente pelos sintomas obstrutivos da via aérea. Por outro lado, nosso estudo também mostrou que a ressecção de somente três anéis cartilagosos e a aplicação de NaOH numa extensão de três anéis promove uma estenose aparentemente menos intensa, porém mais curta (<2cm), tornando-se talvez imprópria para a avaliação de órteses.

No artigo de Korpela *et al.*⁷, ressecaram-se cinco anéis consecutivos e apenas 4 um animal em 32 operados morreu por obstrução da via aérea. Assim, parece que a extensão da malácia experimental não seria o único fator causador da disfunção respiratória dos dois animais do grupo B que sofreram eutanásia precoce. Entretanto, a associação de uma malácia de seis anéis e o edema pro-

vocado pela aplicação de NaOH 23% possivelmente provocou a obstrução grave da via aérea verificada nestes cães.

Talvez o intervalo semanal das aplicações, ou mesmo a diminuição da concentração da solução de NaOH pudesse resultar em uma estenose de instalação mais lenta no grupo B. No estudo de Hanauer *et al.*⁶, o NaOH 23% também foi instilado, uma vez por semana (até três aplicações), na laringe, e, produziu uma estenose de, pelo menos, 50%, sem que houvesse mortes associadas à obstrução de via aérea.

Justificamos o uso de um menor número de animais, no estudo, devido ao desenvolvimento precoce de

acentuada estenose traqueal inflamatória. Também a morte de dois animais do grupo B motivou-nos a limitar o número de animais.

A ressecção de três ou seis anéis, associada à aplicações de solução NaOH provoca um estreitamento importante na traqueia. Entretanto, trabalhos futuros deverão mostrar se a aplicação isolada de NaOH semanal, por uma extensão de, pelo menos, 2cm de via aérea, ou a simples ressecção de seis ou mais anéis traqueais constituirá um modelo experimental superior, sem provocar obstruções agudas e graves de via aérea, reduzindo de sobremaneira a perda de animais, ou seja, um modelo mais seguro e eficaz para testarmos novas órteses traqueais.

A B S T R A C T

Objective: To experimentally develop tracheal stenosis and malacia to test new models of tracheal stents. **Methods:** We resected three cartilaginous rings from the cervical trachea of dogs in group A (n = 5) and six rings in group B (n = 4) to produce malacia. The mucosa of the region with malacia then received applications of a solution of sodium hydroxide (NaOH) at 23%, and the animals were accompanied with bronchoscopic examinations to observe the development of luminal narrowing of the airway. When the stenosis was of more than 50% or there were minimal signs of ventilatory failure, the animals were sacrificed. The segment of narrowed airway was then collected for histological analysis and calculation of the area of residual lumen in the tracheal segment with stenosis and malacia. **Results:** In histological analysis, fibrosis was found in the submucosa and adventitia, associated with granulomas in the mucosa. The average residual lumen of the segments with stenosis was 9% and 12% in groups A and B, respectively (p > 0.05). **Conclusion:** The combination of resection of the cartilaginous rings and the application of 23% NaOH in the respiratory mucosa promoted severe tracheal stenosis, but was associated with loss of animals. Further studies are needed to verify that the isolated use of one of the techniques would be safer and more effective to develop tracheal stenosis.

Key words: Trachea. Tracheomalacia. Tracheal stenosis. Stents. Implants, experimental.

REFERÊNCIAS

- Courey MS. Airway obstruction. The problem and its causes. *Otolaryngol Clin North Am* 1995; 28(4):673-84.
- Grillo HC, Donahue DM, Mathisen DJ, Wain JC, Wright CD. Postintubation tracheal stenosis. Treatment and results. *J Thorac Cardiovasc Surg* 1995; 109(3):486-92; discussion 492-3.
- Grillo HC. Circumferential resection and reconstruction of the mediastinal and cervical trachea. *Ann Surg* 1965; 162(3):374-88.
- Saueressig M, Macedo Neto AV, Moreschi AH, Xavier RG, Sanches PR. A correção das estenoses traqueobrônquicas mediante o emprego de órteses. *J Pneumol* 2002; 28(2):84-93.
- Xavier RG, Sanches PR, Macedo Neto AV, Silva Filho AP, Edelweiss MI, Duarte L, et al. Report of a new silicone stent bronchoscope introducer system (HCPA-1) studied in dogs. *Chest* 2000; 118(Suppl 5):234S.
- Hanauer AD, Fraga JC, Sousa JK, Sanches PR, Duarte ME, Ulbrich-Kulczynski J, et al. Electrocautery versus 23% NaOH infiltration to induce subglottic stenosis in a canine experimental model. *Pediatr Surg Int* 2007; 23(12):1227-31.
- Korpela A, Aarnio P, Sariola H, Törmälä P, Harjula A. Bioabsorbable self-reinforced poly-L-lactide, metallic, and silicone stents in the management of experimental tracheal stenosis. *Chest* 1999; 115(2):490-5.
- Marquette CH, Mensier E, Copin MC, Desmidt A, Freitag L, Witt C, et al. Experimental models of tracheobronchial stenoses: a useful tool for evaluating airway stents. *Ann Thorac Surg* 1995; 60(3):651-6.
- Fraga JC, Filler RM, Forte V, Bahoric A, Smith C. Experimental trial of balloon-expandable, metallic Palmaz stent in the trachea. *Arch Otolaryngol Head Neck Surg* 1997; 123(5):522-8.
- Verkindre C, Brichet A, Maurage CA, Ramon P, Homasson JP, Marquette CH. Morphological changes induced by extensive endobronchial electrocautery. *Eur Respir J* 1999; 14(4):796-9.
- Mair EA, Parsons DS, Lally KP, Van Dellen AF. Comparison of expandable endotracheal stents in the treatment of surgically induced piglet tracheomalacia. *Laryngoscope* 1991; 101(9):1002-8.
- Saito Y, Minami K, Kaneda H, Okada T, Maniwa T, Araki Y, et al. New tubular bioabsorbable knitted airway stent: feasibility assessment for delivery and deployment in a dog model. *Ann Thorac Surg* 2004; 78(4):1438-40.
- Lee SS, Shin JH, Woo CW, Hwang JC, Park CS, Kim HJ, et al. A new model of tracheal stenosis in dogs using combined bronchoscopic electrocautery and ethanol injection. *J Vasc Interv Radiol* 2008; 19(5):764-9.

Recebido em 29/12/2010

Aceito para publicação em 10/03/2011

Conflito de interesse: nenhum

Fonte de financiamento: Fundo de Incentivo à Pesquisa (FIPE) HCPA/UFRGS, sob a responsabilidade do Prof. Dr. Rogério Gastal Xavier.

Como citar este artigo:

Saueressig MG, Macedo Neto AV, Espinel JO, Edelweiss MI, Sanches PRS, Xavier RG. Modelo experimental de estenose traqueal mediante ressecção cirúrgica submucosa de anéis traqueais combinada com instalações de hidróxido de sódio. *Rev Col Bras Cir.* [periódico na Internet] 2011; 38(6). Disponível em URL: <http://www.scielo.br/rcbc>

Endereço para correspondência:

Maurício Guidi Saueressig

E-mail: mauriciosaueressig@gmail.com