

## ESTUDO COMPARATIVO DO POSSÍVEL EFEITO PROTETOR DA VITAMINA E NA INJÚRIA PULMONAR OBTIDA POR ADMINISTRAÇÃO DE DOXORRUBICINA EM RATOS

### COMPARATIVE STUDY OF THE POSSIBLE PROTECTIVE EFFECT OF VITAMIN E IN A MODEL OF LUNG INJURY WITH DOXORUBICIN IN RATS

Luiz Augusto Lopes da Costa<sup>1</sup>; Vanessa Niemiec Teixeira<sup>2</sup>; Airton Schneider, TCBC-RS<sup>3</sup>

**RESUMO: Objetivo:** A doxorubicina, um dos fármacos mais utilizados no tratamento do câncer, apresenta toxicidade cardiopulmonar acentuada, muitas vezes impedindo o tratamento completo. O tocoferol (vitamina E), por sua vez, demonstrou atenuar os efeitos cardiotoxícos provocados pela doxorubicina, permitindo o uso de uma dose maior. Em trabalho anterior, desenvolvemos um modelo constante de injúria pulmonar induzida pela doxorubicina em pulmões de ratos (dose de 7 mg/kg). O objetivo deste estudo é testar o possível efeito protetor do tocoferol no modelo desenvolvido. **Método:** Utilizou-se 24 ratos Wistar, machos, pesando entre 250-350g. O grupo 1 recebeu soro intragástrico (IG) e soro intravenoso (IV); o grupo 2 recebeu tocoferol IG (400 UI) e soro IV; o grupo 3 recebeu soro IG e doxorubicina IV e o grupo 4 recebeu tocoferol IG e doxorubicina IV. Após sacrifício, o bloco pulmonar de cada rato foi analisado histologicamente. **Resultados:** Os achados microscópicos foram pré-estabelecidos (congestão, hemorragia e necrose). O grupo 1 (controle) não apresentou alterações importantes. O grupo 3 (doxorubicina) apresentou dano estabelecido previamente. O grupo 4 (doxorubicina e tocoferol) e o grupo 2 (tocopherol) apresentaram dano importante, mas sem diferença estatística ( $p>0,05$ ). **Discussão:** O tocoferol poderia ter efeito na diminuição do dano intersticial, uma vez que tem sido utilizado na proteção cardíaca. Entretanto, não houve diferença em relação aos danos previamente estabelecidos.

**Descritores:** Tocoferol; vitamina E; Doxorubicina; Adriamicina; Pulmão; Dano Pulmonar.

## INTRODUÇÃO

Entre os quimioterápicos utilizados no tratamento de sarcoma, a doxorubicina, um antibiótico antraciclínico, está entre os mais importantes agentes antitumorais. Seu mecanismo de ação baseia-se na sua intercalação com o Ácido Desoxirribonucléico (ADN) da célula. Assim, muitas funções do ADN são afetadas, sendo uma possível substância mutagênica e carcinogênica<sup>1-3</sup>.

A doxorubicina pode causar cardiotoxicidade em alguns pacientes, a qual se apresenta sob a forma de insuficiência cardíaca congestiva, quando ultrapassado um determinado limite de dose<sup>1,4-6</sup>.

Vários estudos têm demonstrado que a doxorubicina causa cardiotoxicidade em ratos e coelhos. Entre os mecanismos que a causam estão a geração de radicais livres que provocam o aumento da concentração de cálcio no interior das fibras miocárdicas e dano em organelas membranosas da célula<sup>7-10</sup>.

A administração intravenosa de doxorubicina causa uma maior toxicidade sistêmica quando comparada a um modelo quimioterápico de perfusão pulmonar isolada de doxorubicina<sup>2</sup>.

Alguns trabalhos mostraram que a utilização de alguns potentes anti-oxidantes (probuco e carotenos) previne e diminui as cardiopatias induzidas pela doxorubicina<sup>3,11,12</sup>.

O tocoferol (vitamina E) é um anti-oxidante, também denominado "free radical scavenger", que demonstrou atenuar os efeitos cardiotoxícos provocados pela doxorubicina<sup>7</sup>. Burton *et al*<sup>13</sup>, demonstraram que o tocoferol é um excelente estabilizador de radicais livres e o mais importante anti-oxidante lipossolúvel nas células dos mamíferos.

Nos últimos anos, estudos demonstraram a viabilidade da perfusão pulmonar isolada de doxorubicina em modelos experimentais com ratos<sup>2,14</sup>. Entretanto, Burt *et al*<sup>15</sup>, em um estudo de fase I em humanos (escalonamento de dose) com perfusão isolada de um único pulmão com metástase pulmonares de sarcoma irressecáveis, concluíram que a toxicidade pulmonar induzida pela doxorubicina impossibilita que esta técnica de tratamento seja efetiva.

O objetivo do desenvolvimento desse projeto é avaliar a possível eficácia do tocoferol como um anti-oxidante capaz de minimizar os danos pulmonares induzidos pela doxorubicina.

## MÉTODO

Para o desenvolvimento do projeto foi calculada uma amostra de 24 ratos tipo Wistar (biotério da UFRGS), machos pesando entre 200 e 300g, divididos em quatro grupos, com seis ratos em cada (Tabela 1). Os animais foram alojados em compartimentos com livre acesso à comida adequada e água.

1. Acadêmico de Medicina da Universidade Federal do Rio Grande do Sul e bolsista do PIBIC/CNPq.

2. Acadêmico de Medicina da Universidade Federal do Rio Grande do Sul.

3. Professor Adjunto do Departamento de Ciências Morfológicas, Instituto de Ciências Básicas da Saúde, UFRGS; Cirurgião Torácico, Doutor em Pneumologia.

Recebido em 30/06/2003

Aceito para publicação em 26/09/2003

Trabalho realizado no Laboratório de Pesquisa do Departamento de Ciências Morfológicas, Instituto de Ciências Básicas da Saúde, Universidade Federal do Rio Grande do Sul.

**Tabela 1** – Distribuição dos ratos nos grupos.

	Grupo 1	Grupo 2	Grupo 3	Grupo 4
Dia 1	Sol. Salina 0,9% i.g.	400 mg de acetato de tocoferol i.g.	Sol. Salina 0,9% i.g.	400 mg de acetato de tocoferol i.g.
Dia 7	Sol. Salina 0,9% e.v. Sol. Salina 0,9% i.g.	Sol. Salina 0,9% e.v. 400 mg de acetato de tocoferol i.g.	6 mg/kg de doxorubicina e.v. Sol. Salina 0,9% i.g.	6 mg/kg de doxorubicina e.v. 400 mg de acetato de tocoferol i.g.
Dia 14	Morte dos ratos por decapitação			

Sol. - solução; e.v. - endovenoso; i.g. - intragástrico. Todas as doses foram administradas em volumes de 1 ml.

Os animais foram tratados segundo normas do “Guide for Care and Use of Laboratory Animals” (NIH publication 85-23, revised 1985). Antes de cada procedimento o animal foi anestesiado com Pentobarbital Sódico na dose de 50mg/kg de peso via intraperitoneal.

No 1º dia, os grupos 1 e 3 receberam 1 ml de solução salina, enquanto os grupos 2 e 4 recebem 400 mg de tocoferol, ambos intragástricos.

A administração intragástrica foi feita por sonda rígida (metálica) medindo 11,5 cm de comprimento e 0,15 cm de diâmetro, que é introduzida pela boca e através do esôfago do animal.

No 7º dia, o grupo 1 recebeu 1 ml de solução salina intragástrica e 1 ml de solução salina endovenosa; o grupo 2 recebeu 400 mg de tocoferol intragástrico e 1 ml de solução salina endovenosa; o grupo 3 recebeu 1 ml de solução salina intragástrica e 6mg/kg de doxorubicina endovenosa; o grupo 4 recebeu 400 mg de tocoferol intragástrico e 6mg/kg de doxorubicina endovenosa.

Para administração endovenosa realizou-se tricotomia cervical e aplicação tópica de 0,1 ml de lidocaína 1% sem vasoconstritor, incisão na região cervical anterior à esquerda da linha média, dissecação da veia jugular externa e canulação com cateter.

No 14ª dia, todos os ratos foram mortos por decapitação e subsequente retirada do aparelho cardiopulmonar. Cada peça cirúrgica foi fixada em formalina e recebeu um código para que não houvesse interferências no momento da análise dos dados. Posteriormente, essas peças foram enviadas para o Serviço de Patologia do Hospital de Clínicas de Porto Alegre, onde foi feita a análise anátomo-patológica.

A técnica utilizada para análise anátomo-patológica baseia-se na preparação histológica por Hematoxilina & Eosina. A partir disso, comparam-se os cortes histológicos produzidos no presente projeto com os cortes do modelo de injúria pulmonar induzida pela doxorubicina produzidos no

grupo 3 e já verificados no Projeto *Modelo de Injúria Pulmonar Induzida Por Doxorubicina em Ratos*<sup>16</sup>. A análise foi feita através de microscopia óptica, qualificando quanto a presença ou ausência de critérios pré-estabelecidos, conforme mostra a Tabela 2.

A amostra do estudo foi calculada para um poder de 80%, admitindo-se que 50% dos ratos que receberam apenas doxorubicina apresentem o desfecho esperado e, apenas, 10% do grupo que recebeu doxorubicina e tocoferol apresentem o mesmo desfecho, com um  $p < 0,05$ . Para a análise dos resultados, foi utilizado o teste t de Student para comparação de médias de dados com distribuição normal. O teste do qui ( $\chi^2$ ) quadrado foi utilizado para a análise de dados qualitativos. Os dados foram analisados com o programa SPSS for Windows versão 9.0.

O trabalho foi aprovado em reunião pelo Comitê de Ética e Colegiado do Departamento de Ciências Morfológicas do Instituto de Ciências Básicas da Saúde da Universidade Federal do Rio Grande do Sul.

## RESULTADOS

A comparação dos achados encontrados na análise histopatológica (Figura 1, 2, 3, 4) dos quatro grupos não revelou resultado significativo estatisticamente ( $p > 0,05$ ) segundo o teste  $\chi^2$ .

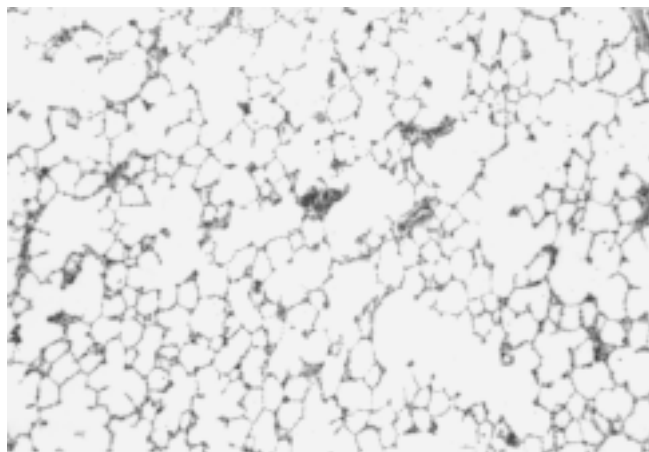
O mesmo ocorreu na comparação da média de peso (Tabela 3) quando consideramos todos os grupos. Entretanto, se compararmos a média de peso após o tratamento do grupo 1 (controle), 314,0 g, com a mesma média de peso do grupo 4 (doxorubicina e tocoferol), 211,5 g, encontramos uma diferença considerável, com  $p = 0,002$ , sendo o peso médio dos ratos do grupo que recebeu doxorubicina e tocoferol estatisticamente menor do que a média do grupo controle.

## DISCUSSÃO

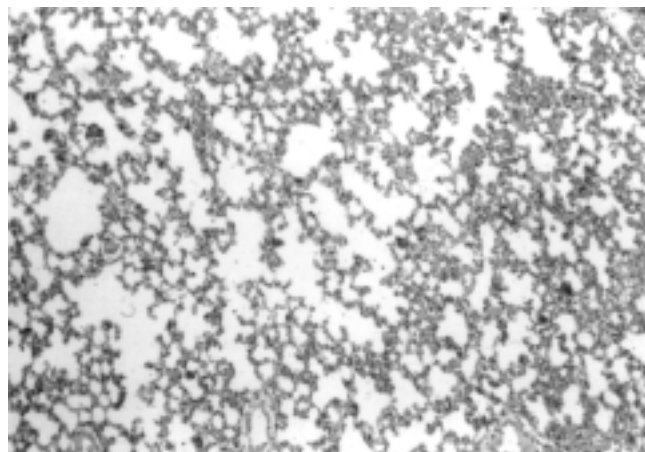
A doxorubicina é uma droga efetiva no tratamento de sarcomas. No entanto, no caso de metástases pulmonares, a associação de quimioterapia e ressecção tem levado a um índice de cura de apenas 30%. É difícil a tarefa de utilizar doxorubicina em doses altas sem lesar o coração e o pulmão. A possibilidade de utilizar doses maiores de quimioterapia por perfusão pulmonar isolada necessita de uma associação com alguma droga que diminua o dano intersticial. O tocoferol poderia ter este efeito, uma vez que tem sido utilizado na proteção cardíaca<sup>7,13</sup>. Entretanto, não houve alteração nos danos previamente estabelecidos.

**Tabela 2** – Critérios histológicos para análise do pulmão.

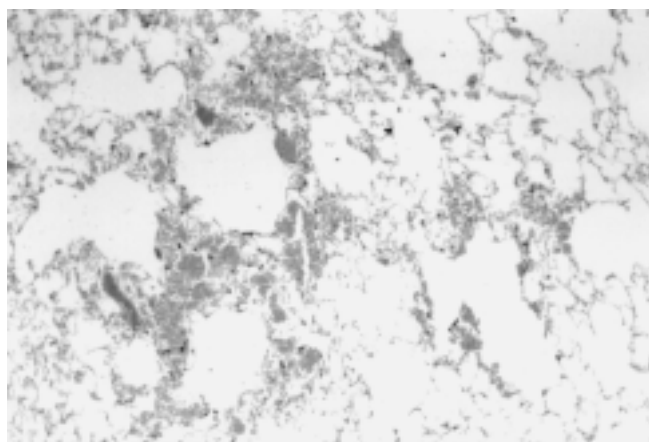
Congestão vascular
Edema alveolar
Edema subpleural
Hemorragia alveolar
Necrose do epitélio
Necrose do endotélio
Pneumonia intersticial
Pleurite



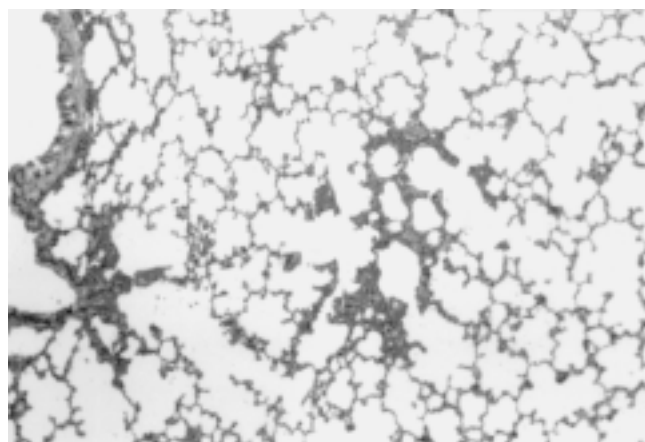
**Figura 1** – Corte histológico de pulmão do grupo 1 (controle): congestão vascular leve. HE, 100x.



**Figura 2** – Corte histológico de pulmão do grupo 2 (tocoferol): congestão vascular leve. HE, 100x.



**Figura 3** – Corte histológico de pulmão do grupo 3 (doxorubicina): congestão vascular leve e hemorragia alveolar. HE, 100x.



**Figura 4** – Corte histológico de pulmão do grupo 4 (doxorubicina e tocoferol): congestão vascular leve, hemorragia alveolar. HE, 100x.

Entre as razões pelas quais o rato foi escolhido como modelo animal estão o baixo custo de manutenção, a fácil manipulação e os trabalhos anteriormente desenvolvidos. Estes demonstram toxicidade cardíaca em ratos induzida pela doxorubicina, e no coração, a proteção do tocoferol frente a esta toxicidade<sup>8-10</sup>.

No modelo de injúria pulmonar induzida pela doxorubicina em ratos. A dose que provoca o dano e mantém

o animal viável para a administração de outras drogas foi estabelecida em 7 mg/kg. O dano identificado foi necrose dos septos inter-alveolares, congestão dos capilares alveolares, hemorragia intra-alveolar e comprometimento das fibras colágenas do parênquima pulmonar<sup>16</sup>.

A identificação de danos na microscopia ótica sugere que o tocoferol não protege o pulmão do dano pulmonar

**Tabela 3** – Resultado da análise anátomo-patológica dos pulmões e do peso.

	Grupo 1	Grupo 2	Grupo 3	Grupo 4	(p)
Congestão Vascular	6	6	6	6	-
Edema Alveolar	-	2	-	-	0,32
Edema Subpleural	-	-	-	-	-
Hemorragia Alveolar	2	3	2	6	0,08
Necrose Epitelial	-	2	2	3	0,37
Necrose Endotelial	-	2	2	3	0,37
Pneumonite Intersticial	3	4	3	2	0,54
Pleurite	-	-	-	-	-
Peso antes (m)	285,6 g	291,2 g	300,7 g	270,3 g	0,72 <sup>†</sup>
Peso depois (m)	314,0 g*	312,7 g	262,0 g	211,5 g*	0,002* <sup>†</sup>

M = média

<sup>†</sup> Para este resultado foi utilizado o Teste t de Student.

\* Resultado referente a comparação das médias de peso dos grupos 1 e 4.

induzido por doxorubicina. Entretanto, um maior número de ratos, estudo das alterações ultra-estruturais e bioquímicas são necessários para a conclusão definitiva quanto à eventu-

al utilização de tocoferol como protetor pulmonar em pacientes expostos a doxorubicina.

## ABSTRACT

**Objective:** To test the possible protective effect of tocopherol in a developed model of lung injury induced by doxorubicin in rats. **Methods:** Twenty-four males Wistar rats weighing between 250-350g were submitted to one of the four treatment groups. Group 1 received intragastric serum (IG) and endovenous serum (EV); group 2 received tocopherol IG (400 UI) and serum EV; group 3 received serum IG and doxorubicin EV and group 4 received tocopherol IG and doxorubicin EV. After death, the pulmonary unit of each rat was histologically analyzed. **Results:** The microscopical findings had been previously established (congestion, hemorrhage and necrosis). Group 1 (control) did not present any important finding. Group 3 (doxorubicin) presented damages, which were previously established. Group 4 (doxorubicin and tocopherol) and group 2 (tocopherol) had presented important damage, but they did not differ statistically ( $p > 0.05$ ). **Discussion:** Tocopherol could have some effect in the reduction of the interstitial damage, once it has been used for cardiac protection. However, we did not find differences in damages previously established. The preliminary findings had not evidenced to be the Vitamin E, a protective substance of pulmonary damages produced by the doxorubicin in rats, in the managed dose. However, a larger number of rats may be required for scientific evidence of this hypothesis.

**Key Words:** Tocopherol; Vitamin E; Doxorubicin; Adriamycin; Lung; Lung Injury.

## REFERÊNCIA

- Gilman AG, Hardman JG, Limbird LE, et al. (eds) - As bases farmacológicas da terapêutica. 9ª Edição. Rio de Janeiro – MacGraw Hill, 1996.
- Wang HY, Hg B, Blumberg D, et al. - Pulmonary artery perfusion of doxorubicin with blood flow occlusion: pharmacokinetics and treatment in a metastatic sarcoma model. *Ann Thorac Surg*, 1995, 60(5):1390-1394.
- Li T, Danelisen I, Belló-Klein A, et al. - Effects of probucol on changes of antioxidant enzymes in adriamycin-induced cardiomyopathy in rats. *Cardiovasc Res*, 2000, 46(3): 523-530.
- Weksler B, Burt M - Isolate lung perfusion with antineoplastic agents for pulmonary metastases. *Chest Surg Clin North Am*, 1998, 8(1):157-182.
- MacDonald JS, Haller DG, Mayer RJ, et al (eds) - Manual of oncologic therapeutics. 3<sup>rd</sup> Edition. Philadelphia - J. B. Lippincott Company, 1995.
- Haskell CM – “Principles of cancer chemotherapy”. In Haskell CM (ed) - Cancer treatment. 4<sup>th</sup> Edition. WB Saunders Company, 1994, pp. 31-57.
- Milei J, Boveris A, Llesuy S, et al. - Amelioration of adriamycin-induced cardiotoxicity in rabbits by prenylamine and vitamins A and E. *Am Heart J*, 1986, 111(1):95-102.
- Iliskovic N, Panagia V, Slezak J, et al. - Adriamycin depresses in vivo and in vitro phosphatidylethanolamine N-methylation in rat heart sarcolemma. *Mol Cell Biochem*, 1997, 176(1-2):235-240.
- Coudray C, Hida H, Boucher F, et al. - Modulation by selenium supplementation of lipid peroxidation induced by chronic administration of adriamycin in rats. *Nutrition*, 1995, 11(Suppl 5): 512-516.
- Ng B, Hochwald SN, Burt ME, et al. - Isolated lung perfusion with doxorubicin reduces cardiac and host toxicities associated with systemic administration. *Ann Thorac Surg*, 1996, 61(3):969-972.
- Singal PK, Siveski-Iliskovic N, Hill M, et al. - Combination therapy with probucol prevents adriamycin-induced cardiomyopathy. *J Mol Cell Cardiol*, 1995, 27(4):1055-1063.
- Siveski-Iliskovic N, Hill M, Chow DA, et al. – Probucol protects against adriamycin cardiomyopathy without interfering with its antitumor effect. *Circulation*, 1995, 91(1):10-15.
- Burton GW - Antioxidants mechanisms of vitamin E and  $\beta$ -Carotene. From basic science to medicine. Poli G, Albano E, Dianzana UM (eds). Switzerland. Birkhäuser Verlag Basel, 1993.
- Abolhoda A, Brooks A, Nawata S, et al. - Isolate lung perfusion with doxorubicin prolongs survival in a rodent model of pulmonary metastases. *Ann Thorac Surg*, 1997, 64(1):181-184.
- Burt ME, Liu D, Abolhoda A, et al. - Isolated lung perfusion for patients with unresectable metastases from sarcoma: a phase I trial. *Ann Thoracic Surg*, 2000, 69(5):1542-1549.
- Longhi JA, Ambrosine L, Costa LAL, et al. - Modelo de injúria pulmonar induzida por doxorubicina em ratos. Anais do X Salão de Iniciação Científica da Universidade do Rio Grande do Sul, realizado de 19 a 23 de outubro de 1998 em Porto Alegre, RS. p. 255.

Endereço para correspondência:  
 Luiz Augusto Lopes da Costa  
 Rua Dr. Florêncio Ygartua, 48/202 - Moinhos de Vento  
 90430-010 – Porto Alegre, RS  
 Tel: +55 51 3395-4495 - Fax: + 55 51 3222-3775  
 e-mail: lalcosta@terra.com.br