

ANÁLISE DAS ALTERAÇÕES HISTOPATOLÓGICAS DOS FÍGADO DE RATOS PRÉ-TRATADOS COM ALOPURINOL E SUBMETIDOS À ISQUEMIA: REPERFUSÃO HEPÁTICA

ANALYSIS OF THE HISTOPATHOLOGIC ALTERATIONS OF THE LIVERS IN RATS PRETREATED WITH ALLOPURINOL AND SUBMITTED TO HEPATIC ISCHEMIA: REPERFUSION

Ernani Luís Rhoden, ACBC-RS¹

Luiz Pereira-Lima, TCBC-RS²

Cláudia Ramos Rhoden³

Márcio Luís Lucas⁴

Marcelo Mauri⁵

Cláudio Galeano Zettler⁶

RESUMO: Objetivo: As espécies ativas de oxigênio (EAO), originadas pela ação da enzima xantina-oxidase, têm importância na fisiopatologia da síndrome isquêmica-reperfusional. Foi nosso objetivo verificar o possível efeito citoprotetor do alopurinol (inibidor da xantina-oxidase) sobre as alterações histológicas decorrentes da isquemia-reperusão hepática. **Métodos:** Utilizaram-se 60 ratos Wistar assim divididos: grupo 1 (n=20): pré-tratado com alopurinol e submetido à laparotomia e à exposição do pedículo hepático por 45 min.; grupo 2 (n=20): tratado com alopurinol e submetido à isquemia hepática seletiva por 45 min.; e grupo 3 (n=20): submetido apenas à isquemia por 45 min. A cada 24 horas, durante quatro dias, cinco animais de cada grupo foram submetidos a hepatectomias parciais para estudo histopatológico. **Resultados:** Na análise das 24h, houve aumento significativo da congestão vascular e da necrose nos grupos de animais submetidos à isquemia (2 e 3) quando comparados aos do grupo controle (grupo 1) ($p < 0,05$). Na análise das 48h, os resultados se repetiram em relação à necrose hepática. Não se observaram diferenças significativas nos tempos de 72 e 96h. Além disso, no período das 24h, verificou-se uma diminuição significativa da necrose nos animais submetidos à isquemia e pré-tratados com alopurinol quando comparados ao grupo não tratado. **Conclusões:** A isquemia transitória normotérmica hepática causa significativas alterações histopatológicas nos fígados de ratos. Em nosso estudo, o alopurinol exerceu efeito benéfico em relação à necrose hepatocitária, o que reforça o envolvimento da enzima xantina oxidase no dano decorrente da isquemia-reperusão hepática.

Descritores: Isquemia-reperusão hepática; Histologia; Alopurinol; Espécies ativas de oxigênio.

INTRODUÇÃO

A isquemia-reperusão hepática, atitude necessária em diversas situações, tais como hepatectomia parcial e transplante hepático, tem sido cada vez mais utilizada na prática cirúrgica^{1,2}. No entanto, tal atitude é responsável por disfunção hepática, produzindo alterações histopatológicas consideráveis no fígado isquêmico^{3,4}.

Recentemente, vários fatores têm sido correlacionados com o dano tecidual decorrente da isquemia-reperusão hepática. Entre esses, diversos estudos salientam a importância das espécies ativas de oxigênio (EAO), elementos instáveis, oriundos durante a fase reperfusional pela ação enzimática da xantina-oxidase e que ocasionam reações de lipoperoxidação das membranas dos hepatócitos, causando alterações na integridade hepatocitária, com conseqüente

1 Médico Urologista. Doutor em Clínica Cirúrgica pela FFFCMPA.

2 Professor Titular da Disciplina de Cirurgia Geral da FFFCMPA.

3 Professora Adjunta da Disciplina Farmacologia e Toxicologia da FFFCMPA.

4 Acadêmico de Medicina da FFFCMPA.

5 Mestre em Clínica Médica pela UFRGS.

6 Professor Adjunto da Disciplina de Patologia da FFFCMPA.

Recebido em 16/3/1999

Aceito para publicação em 5/9/2000

Trabalho realizado pelos Departamentos de Cirurgia, Farmacologia e Patologia da Fundação Faculdade Federal de Ciências Médicas de Porto Alegre – FFFCMPA.

dano ao tecido hepático envolvido^{5, 6, 7, 8, 9}. Histopatologicamente, as principais repercussões da isquemia-reperusão tecidual sobre o fígado são: congestão sinusoidal, necrose hepatocitária e apoptose celular^{4, 10}.

É objetivo dos autores, no presente estudo, analisar as alterações histopatológicas hepáticas em ratos submetidos à isquemia normotérmica transitória do fígado. Além disso, deseja-se verificar o possível efeito protetor do alopurinol (substância farmacológica inibidora da enzima xantina-oxidase) sobre as anormalidades teciduais decorrentes da isquemia-reperusão hepática.

Normas Bioéticas Adotadas no Trabalho

Todos os experimentos efetuados com os animais foram realizados em laboratório especialmente adaptado para o trabalho com os animais e por pessoas com experiência no manuseio cirúrgico de animais de experimentação. Além disso, os animais foram mantidos em um biotério especialmente projetado para o fim proposto. As normas gerais, brasileiras e internacionais, que regem a experimentação com animais foram seguidas conforme Lanzotti et al.¹¹.

MÉTODOS

Foram utilizados 60 ratos Wistar adultos (250-350g), criados no Biotério da Disciplina de Farmacologia e Toxicologia da Fundação Faculdade Federal de Ciências Médicas de Porto Alegre (FFFCMPA), os quais foram mantidos em condições controladas de luz (ciclo claro das 7 às 19h) e temperatura ($22 \pm 2^\circ\text{C}$), recebendo ração padronizada (Purina®, Nutripal, Porto Alegre, RS, Brasil) e água *ad libitum*.

Foram utilizados os seguintes fármacos

suspensão de alopurinol preparada em solução fisiológica (0,9% NaCl);

solução anestésica composta (1:1) de cloridrato de xilazina (20mg/ml): cloridrato de quetamina (50mg/ml).

Os animais foram divididos em três grupos:

- *Grupo 1 (Alo/n=20)*: ratos pré-tratados com a suspensão de alopurinol (50mg/kg; via i.p.) cinco e uma hora antes de serem submetidos à laparotomia mediana de 4cm de extensão e à dissecação do pedículo hepático, sob anestesia com a referida solução na dose de 1ml/kg; via i.p. A cavidade abdominal permaneceu aberta por um período de 45 min. e, em seguida, procedeu-se à síntese da mesma com fio monofilamentar (Mononylon 3.0) de forma contínua e em plano único.
- *Grupo 2 (Alo + isq/n=20)*: neste grupo, os animais também receberam pré-tratamento com alopurinol e anestesia conforme o grupo anterior; porém, esses ratos foram submetidos à isquemia dos lobos mediano e esquerdo (correspondente a 75% do tecido hepático),

através do pinçamento do pedículo desses lobos durante 45 min., utilizando-se para isso pinças vasculares atraumáticas. Após esse período de tempo, removeu-se as pinças e procedeu-se ao fechamento da cavidade abdominal conforme já descrito.

- *Grupo 3 (isq/n=20)*: após anestesia e laparotomia conforme a descrição prévia, os ratos desse grupo foram submetidos apenas ao pinçamento do pedículo dos lobos hepáticos mediano e esquerdo, por um período de 45 min. Após o término do tempo de isquemia, procedeu-se ao fechamento da cavidade abdominal conforme descrito anteriormente.

Após os procedimentos efetuados em cada grupo, todos os animais foram acondicionados em gaiolas plásticas (47x34x18cm), em número de cinco animais por gaiola, recebendo ração padronizada e água *ad libitum*.

A cada 24 horas, durante quatro dias consecutivos, cinco animais de cada grupo foram submetidos à nova anestesia e à laparotomia para realização de hepatectomias parciais, abrangendo os lobos mediano e esquerdo dos fígados dos animais. O tecido hepático removido foi incisado várias vezes (no intuito de permitir a penetração adequada do fixador), identificado e acondicionado em recipientes contendo solução fixadora (formol a 10%). Esse material foi colocado em álcool etílico a 100% por 12 horas; em seguida, foi banhado em xilol e, depois, preparado para inclusão em parafina. Posteriormente, os blocos de parafina foram cortados em micrótomos e este material foi disposto sobre lâminas de vidro e corado com Hematoxilina-eosina e Picrossirius, sendo, a seguir, analisados em microscopia óptica por um médico patologista que não conhecia os grupamentos aos quais pertenciam as amostras teciduais. Após as hepatectomias, todos os animais foram sacrificados em câmara de dióxido de carbono (CO₂).

Foram avaliadas e quantificadas as alterações decorrentes da isquemia sobre as seguintes características histológicas: congestão vascular (sinusoidal, centrolobular e espaço portal), necrose e esteatose hepática.

A intensidade das características histopatológicas foi expressa em cruzes (0 a 3+), obtida através da média de três campos microscópicos aleatórios, sendo avaliados em aumento de 200 vezes, considerando-se a seguinte graduação:

- 0+: ausência de alterações
- 1+: alterações de intensidade leve (menos de 25% do campo analisado);
- 2+: alterações de intensidade moderada (25 a 50% do campo analisado);
- 3+: alterações de intensidade severa (mais de 50% do campo analisado).

Os dados obtidos foram expressos através de mediana e analisados estatisticamente pelo teste de Kruskal-Wallis, seguido pelo método de Dunn, sempre considerando-se um $p < 0,05$.

RESULTADOS

Na avaliação das 24 horas após os procedimentos, o estudo histopatológico demonstrou maior congestão vascular (CV) - sinusoidal, centrolobular e espaço portal - e necrose hepatocitária naqueles animais submetidos à isquemia hepática (grupos 2 e 3) quando comparados aos animais controle (grupo 1) ($p < 0,05$).

Observou-se também que, entre os grupos submetidos à isquemia hepática, os animais que receberam pré-tratamento com alopurinol (grupo 2) apresentavam um grau menor de necrose quando comparados aos animais que não receberam o pré-tratamento com tal substância (grupo 3) ($p < 0,05$) (Figuras 1 e 2).

A avaliação histopatológica efetuada nas 48 horas após o procedimento demonstrou uma maior congestão vascular nos animais do grupo 2 em relação ao grupo 1 ($p < 0,05$), não havendo, entretanto, diferença significativa entre os grupos 2 e 3 ($p > 0,05$).

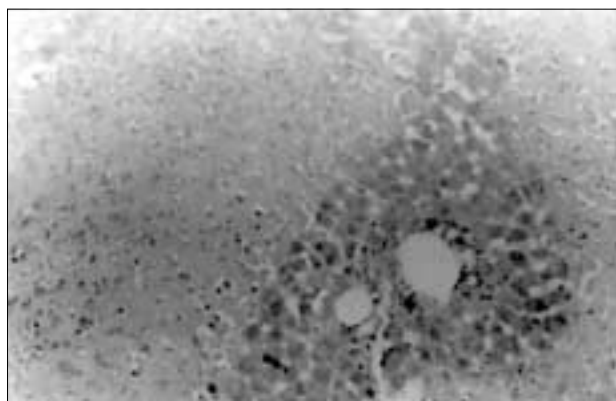


Figura 1 – Aspecto microscópico de fígado de rato submetido à isquemia hepática durante 45 minutos seguida por 24 horas de reperfusion. Pode-se observar a presença de necrose hepatocelular (hematoxilina-eosina; aumento de 100X).

As avaliações posteriores (72 e 96h) não demonstraram variação significativa entre os distintos grupos de animais ($p > 0,05$). Além disso, a esteatose hepática (E) não foi observada em nenhum dos animais (Tabela 1).

DISCUSSÃO

As alterações histopatológicas decorrentes da isquemia-reperfusion hepática são, certamente, de origem multifatorial. Neste contexto, a participação das EAO durante o evento isquêmico-reperfusional tem recebido cada vez mais atenção, devido a sua importância fisiopatológica^{8, 9, 11-13}.

No que concerne à origem das EAO na isquemia-reperfusion tecidual, McCord (1985), de maneira simplificada, descreve a rota enzimática da xantina-oxidase: durante a isquemia tecidual, há degradação das reservas celulares de ATP (trifosfato de adenosina), com conseqüente formação de adenosina mono e difosfatada (AMP, ADP), além de inosina e hipoxantina. A depleção energética resulta em falência de vários sistemas de transporte ativo das

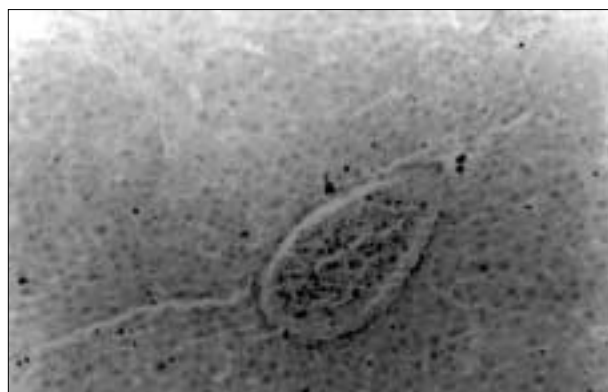

Figura 2 – Aspecto microscópico da congestão vascular em fígado de rato submetido à isquemia hepática durante 45 minutos, seguida de 24 horas de reperfusion. Inúmeros eritrócitos são observados dentro da veia centrolobular (hematoxilina-eosina; aumento de 100X).

Tabela 1

Estudo histopatológico em diferentes períodos pós-operatórios de ratos submetidos à isquemia hepática e tratados ou não com alopurinol

	24h			48h			72h			96h		
	Cv	N	E	Cv	N	E	Cv	N	E	Cv	N	E
Grupo 1 (Alo/n=20)	1	0	0	1	0	0	1	0	0	1	0	0
Grupo 2 (Alo+isq/n=20)	3*	2*	0	2	2*	0	1	0	0	1	0	0
Grupo 3 (isq/n=20)	3*	3*@	0	1	3*	0	1	0	0	1	0	0

Cv: congestão vascular; N:necrose; E: esteatose

* diferença dos grupos 2 e 3 em relação ao grupo 1; $p < 0,05$

@ diferença entre os grupos 2 e 3; $p < 0,05$

Teste de Kruskal-Wallis, seguido pelo método de Dunn ($p < 0,05$).

membranas celulares, levando ao aumento do influxo de íons Ca^{+2} , ativando o sistema protease-calmodulina-dependente na transformação de xantina-dehidrogenase (forma inativa) em xantina-oxidase (forma ativa). Na reperfusão tecidual, a xantina-oxidase, enzima aceptora de elétrons do oxigênio molecular (O_2), origina as EAO, destacando-se, entre esses elementos, o radical superóxido (O_2^-), o peróxido de hidrogênio (H_2O_2) e o radical hidroxil (OH^-)¹⁴.

Em outros experimentos, evidenciamos a importância das EAO sobre a lipoperoxidação das membranas hepatocitárias⁵. Nesse contexto, constatou-se que as reações de lipoperoxidação são eventos causadores de alterações da arquitetura das membranas celulares, pela produção significativa de malondialdeído (produto da peroxidação de componentes lipídicos das membranas celulares) e pela emissão de energia luminosa de carbonilas excitadas avaliada pela quimiluminescência em ratos submetidos à isquemia-reperfusão hepática⁵. Além disso, acredita-se que há uma forte correlação entre o dano secundário à ação das EAO e as alterações histológicas observáveis após o evento isquêmico-reperfusional hepático¹⁵.

Por outro lado, vários autores vêm demonstrando que determinados fármacos exercem papel protetor sobre a injúria tecidual causada pelas EAO durante o episódio isquêmico-reperfusional. Nesse contexto, podemos citar o efeito benéfico da dimetilouréia¹⁶, do α -tocoferol¹⁷, do alopurinol¹⁸, dos bloqueadores do canal de Ca^{+2} ¹⁹, da L-arginina²⁰ e de outras substâncias.

Segundo a literatura clássica, o fígado infartado, decorrente do clampeamento prolongado do pedículo hepático, pode ser sítio de importante congestão vascular, bem como de atrofia secundária à hipóxia tecidual²¹. Assim, a maioria dos estudos tem demonstrado que a congestão sinusoidal, o edema, a apoptose celular e a necrose multifocal com infiltração neutrofílica são os achados histopatológicos mais frequentes após isquemia-reperfusão hepática^{3, 4, 10}.

Alguns autores, contudo, supõem que as alterações histopatológicas não são dependentes unicamente da isquemia hepática e, sim, do binômio isquemia-reperfusão^{10, 15, 21, 22}. Assim, durante a isquemia, o endotélio é submetido a alterações bioquímicas que eventualmente levam ao estímulo de suas células, induzindo a ativação de vários mecanismos pós-isquêmicos como a ativação do complemento, quimiotaxia de granulócitos, produção de edema e perda da integridade endotelial^{3, 13, 23}. Esses eventos pós-isquêmicos são responsáveis, ao menos em parte, pela injúria associada à reperfusão, levando a uma alteração da microcirculação sangüínea (“reperfusão paradoxal”) que pode prolongar ou agravar os efeitos da isquemia^{3, 13, 23, 24}. A “síndrome pós-isquêmica paradoxal” é desencadeada pela distensão sinusoidal na fase isquêmica, devida ao aumento do conteúdo de Ca^{+2} , podendo ser responsável por um prolongamento do período de isquemia normotérmica, com pronunciada congestão vascular^{15, 22}.

Em um estudo elegantemente desenvolvido, Xia et al. evidenciaram que, após 60 e 90 min. de isquemia he-

pática, aproximadamente 50% das células avaliadas microscopicamente apresentavam necrose. Além disso, esse mesmos autores demonstraram que a isquemia contínua produz, de modo significativo, maior grau de anormalidades microscópicas quando comparada à isquemia hepática intermitente².

De acordo com alguns autores^{3, 15}, as anormalidades histológicas evidenciadas no presente estudo tornaram-se mais relevantes nas primeiras 48 horas após a isquemia transitória do fígado, apresentando uma regressão de intensidade nos dias subsequentes.

Em nosso estudo, a avaliação histopatológica do tecido hepático, à microscopia óptica, demonstrou que o dano decorrente da isquemia-reperfusão ocorre em níveis vascular e tecidual. Congestão vascular (sinusoidal, centrolobular e do espaço portal) foi a característica mais evidente entre aqueles animais submetidos à isquemia hepática; porém, sem clara distinção entre o grupo pré-tratado e o grupo não tratado com alopurinol.

A necrose hepatocitária, na avaliação histopatológica das 24h, foi significativamente maior naqueles animais que não receberam alopurinol no pré-operatório, quando comparados aos animais nos quais esta droga foi administrada, o que nos sugere o envolvimento da via xantina-oxidase na geração das EAO durante a isquemia-reperfusão hepática. Estes aspectos pressupõem o envolvimento de tais espécies de oxigênio como importantes elementos causadores das reações de lipoperoxidação das membranas hepatocitárias, com conseqüente desarranjo da arquitetura celular, evidenciado pelas alterações histopatológicas do fígado isquêmico. Esses achados são corroborados pelo trabalho de Nauta et al. no qual o alopurinol reduziu, significativamente, a necrose hepatocitária em ratos submetidos à isquemia hepática transitória¹⁵.

Sendo a anóxia tecidual uma causa possível de esteatose hepática, propusemo-nos a analisar a ocorrência de tal anormalidade no tecido hepático isquêmico; contudo, não evidenciamos acúmulo significativo de compostos lipídicos em nenhum fígado. Tal achado pode ser o resultado da ação das EAO, formadas durante a fase reperfusional, visto que esses elementos são considerados mediadores das reações de oxidação lipídica durante a reoxigenação tecidual²¹.

A necrose hepatocitária é um evento inequívoco que se segue à isquemia hepática transitória. O efeito reperfusional e a conseqüente formação de elementos químicos instáveis (EAO), já evidenciados por diversos autores^{5, 8, 9, 11, 12, 13}, participam, também do dano imposto à economia hepática. O alopurinol, substância capaz de interferir na produção de EAO, demonstrou, pelo menos em parte, um potencial efeito protetor em relação à necrose hepática. Além disso, a enzima xantina-oxidase demonstra uma atividade significativa no nível do tecido hepático; entretanto, outras vias metabólicas, tais quais a do óxido nítrico (NO) e a do ácido araquidônico, devem exercer ações relevantes durante o fenômeno isquêmico-reperfusional hepático.

ABSTRACT

Objective: Reactive oxygen species (ROS), originated from the xanthine oxidase activity, have great importance in the ischemia-reperfusion syndrome. Our objective was study the effect of allopurinol (a xanthine oxidase inhibitor) on the histologic alterations in ischemic livers in rats. **Methods:** Sixty Wistar rats were utilized and divided into three groups: Group 1 (n=20): pretreated with allopurinol and submitted to laparotomy and exposition of the hepatic pedicle for 45 minutes; Group 2 (n=20): pretreated with allopurinol and submitted to hepatic ischemia for 45 minutes; and Group 3 (n=20): submitted to hepatic ischemia for 45 minutes. To every 24 hours, during four days, five rats of every group were submitted to partial hepatectomy to study the liver histology. **Results:** In the analysis of 24h, vascular congestion and hepatic necrosis significantly increase in the ischemic groups (2 and 3) when compared with group 1 ($p < 0,05$). In the 48h, the results repeated in relation to necrosis. We didn't observe significant difference in the histologic alterations between the groups in the 72 and 96h after the proceedings. Furthermore, in the 24h, we observed a significant decrease of hepatic necrosis on the pretreated ischemic rats when compared with no-treated animals. **Conclusions:** The transitory normotermic hepatic ischemia causes significant histopathologic alterations in the livers of rats. In this study, allopurinol exerted a beneficial effect on the hepatic necrosis, emphasizing the importance of the xanthine oxidase enzyme in the damage induced by hepatic ischemia-reperfusion.

Key Words: Hepatic ischemia-reperfusion; Histology; Allopurinol; Reactive oxygen species.

REFERÊNCIAS

1. Imamura H, Sutto F, Brault A, et al - Role of kupffer cells in cold ischemia-reperfusion injury of rat liver. *Gastroenterology* 1995; 109: 189-197.
2. Xia ZF, Horton JW, Zhao PY, et al - Effects of ischemia on intracellular sodium and phosphates "in vivo" rat liver. *J Appl Physiol* 1996; 81(3): 1395-1403.
3. Chavez-Cartaya R, Desola GP, Ramirez-Romero P, et al - Ischemia and reperfusion injury of the rat liver: the role of nimodipine. *J Surg Res* 1996; 60: 199-206.
4. Byrra P, Ferraresso M, Cadrobbi R, et al - Effect of L-arginine and oligotide on liver ischemia-reperfusion injury. *Transplant Proc* 1997; 29: 2992-2993.
5. Rhoden EL, Petteffi L, Mauri M, et al - O papel dos radicais livres no dano hepático causado pela isquemia-reperusão em ratos. *Rev Col Bras Cir* 1996; 24(2): 89-93.
6. Hasselgren PO - Prevention and treatment of ischemia of the liver. *Surg Gynecol Obstet* 1987; 164: 187-196.
7. Gonzalez-Flecha B, Llesui S, Boveris A -Hydroperoxide-initiate chemiluminescence: on assay for oxidative stress in biopsies of heart, liver, and muscle. *Free Rad Biol Med* 1991; 10: 93-100.
8. Parks DA, Bulkley GB, Granger DN - Role of oxygen-derived free radicals in digestive tract diseases. *Surgery* 1983; 94(3): 415-422.
9. Cross CE, Halliwell B, Borish ET, et al - Oxygen radicals and human diseases. *Ann Int Med* 1987; 107(4): 526-545.
10. Thurman RG, Marzi I, Seitz G, et al - Hepatic reperfusion injury following orthotopic liver transplantation in the rat. *Transplantation* 1988; 46(4): 502-506.
11. Lanzotti VMN, Barros HMT, Tannhauser SL, et al - Padrões éticos para utilizações de animais de laboratório em pesquisa médica. *Rev Pesq Med* 1994; 28(2): 26-30.
12. Defraigne JO, Pincemail J, Detry O, et al - Variations of glutathione and vitamin E concentrations after hypothermic storage in Euro-Collins solution and reperfusion of the rabbit kidney. *Transplant Proc* 1995; 27(5): 2783-2785.
13. Descotes JL, Payen E, Chapelier E, et al - Cold and renal warm ischemia and postoperative survival in rabbits with autotransplanted kidneys. *Transplant Proc* 1995; 27(5): 2874-2876.
14. Menger MD - Microcirculatory disturbance secondary to ischemia-reperfusion. *Transplant Proc* 1995; 27(5): 2863-2865.
15. McCord JM - Oxygen-derived free radicals in postischemic tissue injury. *N Engl J Med* 1985; 312(3): 159-163.
16. Nauta RJ, Tsimoyiannis E, Walsh DB, et al - Oxygen-derived free radicals in hepatic ischemia and reperfusion injury in the rat. *Surg Gynecol Obstet* 1990; 171: 120-125.
17. Paller MS, Hoidal JR, Ferris TF, et al - Oxygen free radicals in ischemic acute renal failure in the rat. *J Clin Invest* 1984; 74: 1156-1164.
18. Lucas ML, Sabedotti M, Dacanal FM, et al - Efeito protetor do a-tocoferol no dano causado por radicais livres após isquemia-reperusão renal. *Acta Cir Bras* 1998; 13(1): 129.
19. Rhoden EL, Mauri M, Petteffi L, et al - Efeito do allopurinol sobre a lipoperoxidação de membranas celulares renais na síndrome de isquemia e reperusão: estudo experimental em ratos. *Acta Cir Bras* 1998; 13(2): 73-79.
20. Burke TJ, Arnold PE, Gordon JÁ, et al - Protective effect of intrarenal membrane blockers before or after renal ischemia: functional, morphological, and mitochondrial studies. *J Clin Invest* 1984; 51: 118-126.
21. Nilsson B, Yoshida T, Delbro D, et al - Pretreatment with L-arginine reduces ischemia-reperfusion injury of the liver. *Transplant Proc* 1997; 29: 3111-3112.
22. Crawford JM - The Liver and The biliary tract. In Robbins: Pathologic basis of disease/ Cotran-Kumar-Robbins. 5th edition. WB Saunders Co, 1994, pp 871-873.
23. Hansson R, Gustafsson B, Jonsson O, et al - Effect of xanthine oxidase inhibition on renal circulation after ischemia. *Transplant Proc* 1982; 14(1): 51-58.
24. Kobayashi H, Nonami T, Kurokawa T, et al - Role of endogenous nitric oxide in ischemia-reperfusion injury in rat liver. *J Surg Res* 1995; 59:772-779.
25. Hertle L, Garthoff B. Calcium channel blocker nisoldipine limits uischemic damage in rat kidney. *J Urol* 1985; 134: 1251-1254.

Endereço para correspondência:
Dr. Ernani Luís Rhoden
Av. Alberto Bins, 456/73
90030-140 - Porto Alegre-RS