

UNIVERSIDADE FEDERAL DO RIO GRANDE DO SUL
FACULDADE DE VETERINÁRIA
PROGRAMA DE PÓS-GRADUAÇÃO EM CIÊNCIAS VETERINÁRIAS

DIAGNÓSTICO DIFERENCIAL DE CISTOS E LINFADENITE
GRANULOMATOSA EM LINFONODOS SUÍNOS

Autor: Paula Luciana Kern

PORTO ALEGRE

2012

UNIVERSIDADE FEDERAL DO RIO GRANDE DO SUL
FACULDADE DE VETERINÁRIA
PROGRAMA DE PÓS-GRADUAÇÃO EM CIÊNCIAS VETERINÁRIAS

DIAGNÓSTICO DIFERENCIAL DE CISTOS E LINFADENITE
GRANULOMATOSA EM LINFONODOS SUÍNOS

Autor: Paula Luciana Kern

Dissertação apresentada como requisito
parcial para obtenção do grau de Mestre em
Ciências Veterinárias na área de
Epidemiologia, Profilaxia e Saneamento.

Orientador: Prof^a Dr^a Verônica Schmidt

Co-orientador: Prof^a Dr^a Andrea Troller
Pinto

PORTO ALEGRE

2012

CIP - Catalogação na Publicação

Kern, Paula Luciana
Diagnóstico Diferencial de Cistos e Linfadenite
Granulomatosa em Linfonodos suínos / Paula Luciana
Kern. -- 2012.
43 f.

Orientadora: Verônica Schmidt.
Coorientadora: Andréa Troller Pinto.

Dissertação (Mestrado) -- Universidade Federal do
Rio Grande do Sul, Faculdade de Veterinária,
Programa de Pós-Graduação em Ciências Veterinárias,
Porto Alegre, BR-RS, 2012.

1. linfadenite granulomatosa. 2. lesão Cística.
3. suínos. I. Schmidt, Verônica, orient. II. Troller
Pinto, Andréa, coorient. III. Título.

Elaborada pelo Sistema de Geração Automática de Ficha Catalográfica da UFRGS com os
dados fornecidos pelo(a) autor(a).

Paula Luciana Kern

DIAGNÓSTICO DIFERENCIAL DE CISTOS E LINFADENITE
GRANULOMATOSA EM LINFONODOS SUÍNOS

Aprovada em 26 ABR 2012

APROVADA POR:

Profª Drª Verônica Schmidt
Orientador e Presidente da Comissão

Prof. Dr. Cesar Augusto Marchionatti Avancini
Membro da Comissão

Prof. Dr. Claudio Estevão Farias da Cruz
Membro da Comissão

Profª Drª Susana Cardoso
Membro da Comissão

Agradecimentos

Agradeço a paciência e comprometimento de minha orientadora Prof Dr^a Verônica Schmidt que engrandece com suas atitudes profissionais e humanas a Instituição que representa. Aos Dr. David Dreimeier, Dr. David Barcellos, Dr^a Priscila Zlotowski, Dr. João Feliz Duarte de Moraes e Dr^a Andréa Troller Pinto pelas contribuições ao meu trabalho e por acreditarem em minha capacidade, mesmo estando algum tempo fora do ambiente acadêmico vivenciando, profissionalmente, a carreira de veterinário que trabalha em prol da saúde pública e que tem orgulho de representar essa classe.

Agradeço também aos meus familiares que sentiram de perto minhas frustrações, o nervosismo e, muitas vezes, a ausência do lar, dando-me de retorno muito amor, obrigada amores de minha vida “Paulo, Esther, Carolina e Henrique”.

Agradeço à Equipe do SIF 3975, em especial ao FFA Germano Musskopf, Nara Jociléia, Eliane e Renata, que me ajudaram nas coletas de dados, nas liberações e substituições no serviço, facilitando os meus estudos.

Ao Veterinário Sanitarista da empresa Luciano que ao longo da jornada sempre se disponibilizou e manteve a transparência que é necessária para acreditarmos em um ótimo trabalho, além da Veterinária Priscila K que me auxiliou com seus serviços laboratoriais e técnicos.

Aos colegas do laboratório de preventiva, principalmente a Cristina, pelo empenho e colaboração com as nossas análises.

Resumo

As infecções por *Mycobacterium* sp. têm grande importância na suinocultura devido às perdas econômicas decorrentes da alteração do destino de carcaças, tais como condenação total, aproveitamento condicional, ou mercado interno. As principais causadoras de linfadenite granulomatosa (LG), encontradas em matadouros frigoríficos, são as micobactérias pertencentes ao complexo *Mycobacterium avium-intracellulare*. Na inspeção *post mortem* não há como determinar a espécie de micobactéria envolvida na linfadenite granulomatosa. Por esse motivo, as carcaças e vísceras dos suínos com lesões granulomatosas em linfonodos seguem a destinação prevista para casos de tuberculose. Em 2009, verificou-se aumento nas condenações por LG em um frigorífico de suínos, sob inspeção federal, na região do Vale do Taquari, RS. Na tentativa de identificar as causas e, possivelmente, adequar os critérios para tais condenações, o presente estudo teve como objetivo determinar a prevalência de LG no período de 2008 a 2011, através da inspeção visual e através de exames histopatológicos e microbiológicos em 47 linfonodos das regiões mesentérica, traqueobrônquica e submandibular, amostrados na linha de abate que foram processados pelos métodos de rotina histológica e corados pela técnica de Ziehl-Neelsen. Em vinte e uma amostras, realizou-se, também, a técnica de PCR quantitativo para circovirus suíno tipo 2 (PCV2) e em 26 amostras exame bacteriológico de rotina. Em vinte (42,6%), dos 47 linfonodos analisados, a lesão foi classificada, visualmente, como cisto sendo 90% destes confirmados pela histologia. Entre os 27 linfonodos classificados como LG na inspeção visual, 19 (70,4%) foram confirmados na histologia. As principais diferenciações da lesão cística para LG, ao exame visual, incluíram a fácil remoção do conteúdo sob leve pressão e a ausência de granuloma ao corte. Na análise histopatológica, observaram-se áreas císticas com conteúdo proteináceo, algumas amostras com infiltrado linfocítico. PCV2 não foi detectado nas amostras testadas e identificou-se *Corynebacterium* (1/26), *Staphylococcus* coagulase negativa (4/26) e *Staphylococcus hyicus* (2/26). A adoção de novos critérios na diferenciação entre lesões tuberculoideas e císticas, à inspeção *post mortem* de linfonodos mesentéricos, determinou a redução da prevalência das condenações por LG de 5,81% em 2009 para 1,47%, em 2011. Não foram detectados agentes infecciosos associados à lesão cística de linfonodos mesentéricos. No entanto, a etiologia dessas lesões císticas não foi determinada.

Palavras-chave: Linfadenite granulomatosa, lesão cística, suínos

Abstract

Infection by Mycobacterium sp. has a great economic impact on the swine industry due to the economic losses associated with condemnation or altered destination of the carcass in slaughterhouse. The main causes of granulomatous lymphadenitis (GL) in pigs are bacterium belonging to the Mycobacterium avium-intracellulare group. Since visual differentiation among Mycobacterium species involved in GL is not possible, carcass and viscera from GL-affected pigs follow the same destination from that of tuberculosis. An increased number of condemnations due to GL in a swine slaughterhouse under federal inspection in the region of Taquari Valley were recorded. In an attempt to identify the causes and to adapt the inspection criteria for such condemnations, this study aimed to determine the prevalence of GL from 2008 to 2011 through visual inspection, histopathological and microbiological examinations in lymph nodes. Forty seven lymph nodes were collected and processed by the routine histological methods and stained by Ziehl-Neelsen. In 21 samples, quantitative PCR for PCV2 was performed. The other 26 samples were analyzed by standard bacteriology. From 47 lymph nodes analyzed, 20 (42.6 %) were classified as cysts by visual inspection, 90% of which were confirmed by histology. A total of 19 (70.4%) of the 27 lymph nodes visually classified as GL were confirmed by histology. The main visual differences between cysts and GL were the easy content removal under light pressure and absence of granuloma at the cut surface. At histopathological examination, cysts showed areas with proteinaceous contents, some of them with histiocytic infiltrate. PCV2 was not detected in the tested samples. Bacteriological analysis identified Corynebacterium (1/26), Staphylococcus coagulase negative (4/26) and Staphylococcus hyicus (2/26). Adoption of a new criteria for differentiating cystic from tuberculous lesions, at the post mortem inspection of mesenteric lymph nodes, decreased the prevalence of 5.81% recorded in 2009 to 1.47% in 2011, in the condemnation due to GL. It is suggested that most lesions previously classified as GL were truly cysts. No infectious agents were associated with such lesions. However, the etiology of these lymph nodal cystic lesions could not be determined.

Keywords: granulomatous lymphadenitis, cystic lesion, pigs

LISTA DE FIGURAS

Figura 1	Prevalência de linfadenite granulomatosa em suínos abatidos em frigorífico na região do Vale do Taquari, segundo o ano.....	18
Figura 2	Prevalência de tuberculose em suínos abatidos em matadouro frigorífico na região do Vale do Taquari, segundo o ano.....	19
Figura 3	Prevalência de linfadenite granulomatosa em suínos, segundo o ano de abate e a região de origem.....	20
Figura 4	Lesão cística em linfonodo mesentérico de suíno.....	22
Figura 5	Corte histológico de linfonodo mesentérico de suíno com presença de Cisto.....	23
Figura 6	Linfadenite granulomatosa em linfonodo mesentérico de suíno.....	24
Figura 7	Corte histológico de linfonodo mesentérico de suíno linfadenite granulomatosa.....	24
Figura 8	Lesões macroscópicas (diagnóstico visual) de linfadenite granulomatosa em quatro linfonodos de suínos com diagnóstico histopatológico de Cisto.....	25
Figura 9	Prevalência de LG em suínos segundo o mês, no período de 2008 a 2011.....	28

LISTA DE TABELAS

Tabela 1	Número de lotes de suínos encaminhados ao abate e percentual de lotes com diagnóstico de linfadenite granulomatosa e tuberculose, segundo a região do fomento de origem.....	20
----------	--	----

SUMÁRIO

1	INTRODUÇÃO.....	10
2	REVISÃO DE LITERATURA.....	11
2.1	Sanidade.....	11
2.1.1	Linfadenite e Tuberculose.....	12
2.2	Procedimentos de inspeção de suínos ao abate	13
3	MATERIAL E MÉTODOS.....	15
3.1	Prevalência de linfadenite granulomatosa em suínos ao abate.	15
3.2	Comparação dos métodos de diagnóstico visual e laboratorial em linfadenite de suínos.....	15
4	RESULTADOS E DISCUSSÃO.....	17
4.1	Prevalência de linfadenite granulomatosa em suínos ao abate.	19
4.2	Comparação dos métodos de inspeção visual e diagnóstico laboratorial em linfadenite de suínos.....	23
5	CONCLUSÕES.....	32
	Referências Bibliográficas.....	33
	Anexo 1.....	37
	Anexo 2.....	38
	Anexo 3.....	39
	Apêndice A.....	40
	Apêndice B.....	42
	Apêndice C.....	43
	Apêndice D.....	44
	Apêndice E.....	45

1. INTRODUÇÃO

Na tecnificação da suinocultura, o aumento na densidade de animais alojados foi associado com a necessidade da implementação de programas de sanidade e criação de rebanhos livres ou controlados em relação a agentes infecciosos e parasitários, especialmente, os de impacto econômico e as zoonoses (BARCELLOS et al., 2008). A transmissão horizontal, como mecanismo principal de condenações por linfadenite granulomatosa (LG), é inconsistente (OLIVEIRA et al., 2006); portanto, fatores como nutrição, contato com aves e contaminação das fontes de água devem ser considerados.

A infecção por bactérias do gênero *Mycobacterium* tem grande importância na suinocultura devido às perdas econômicas decorrentes da condenação, ou alteração do destino de carcaças em matadouros frigoríficos. Estudos realizados na região Sul do Brasil registraram perda de R\$ 6.9 milhões em 1999, ocasião na qual os produtores deixaram de receber 834 mil reais a cada 0,1% de aumento na frequência devido às condenações por LG (MARTINS et al., 2002).

Suínos são suscetíveis à infecção por bactérias pertencentes ao complexo *Mycobacterium avium* (MAC), *M. tuberculosis* e *M. bovis*. No entanto, as principais causadoras de linfadenite granulomatosa em suínos abatidos em matadouros frigoríficos são as bactérias pertencentes ao MAC, predominantemente, nos linfonodos mesentéricos e nos da cabeça (MORÉS et al., 2007). Pela inspeção *post mortem* realizada não há como determinar o tipo de *Mycobacterium* envolvido na linfadenite granulomatosa. Portanto, as carcaças e vísceras dos suínos com lesões granulomatosas em linfonodos seguem os critérios previstos para casos de tuberculose.

Nos últimos anos, observou-se um aumento na ocorrência de lesões em linfonodos na linha de abate de suínos, mas estudos preliminares indicaram que estas lesões não foram causadas por *Mycobacterium* sp. Nesse sentido, o objetivo do presente trabalho foi determinar a prevalência de linfadenite granulomatosa em suínos em um matadouro frigorífico, sob inspeção federal, localizado no estado do Rio Grande do Sul, no período de 2008-2011, além de relacionar o diagnóstico visual ao laboratorial, na identificação de linfadenite granulomatosa em suínos.

2. REVISÃO DE LITERATURA

A preocupação cultural associada com o consumo de carne suína intensifica os cuidados do serviço de inspeção com o monitoramento e a verificação dos critérios para destinação das carcaças suínas. Além disso, a tecnificação e os cuidados preventivos na suinocultura no Brasil têm minimizado tais riscos.

O consumo mundial de carne suína corresponde a 44% do total de carne consumida; enquanto, as carnes de gado bovino e frango correspondem a 29% e 23%, respectivamente (ABIEPCS, 2010). No Brasil, o consumo de carne suína atinge 15% do total da carne consumida (SARCINELLI et al., 2007). A exportação de carne suína, até setembro de 2011, foi de 390.237 toneladas, o que representa um decréscimo de 5,32%, em relação ao mesmo período de 2010. Os principais destinos foram a Federação Russa, Hong Kong, Ucrânia e Argentina (ABIEPCS, 2010).

Os suínos são susceptíveis a infecções por *Mycobacterium avium*, *M. bovis*, *M. tuberculosis* e outras espécies do gênero. As espécies mais patogênicas e responsáveis pela tuberculose clássica em mamíferos são *M. bovis* e *M. tuberculosis*, importantes em saúde pública por se tratarem de zoonoses (SILVA et al., 2002). Entretanto, micobactérias atípicas, principalmente, as dos complexos *M. avium–intracellulare-scrofulaceum* e *M. avium–intracellulare* MAIS e MAI, produzem, em suínos, lesões tuberculoides impossíveis de diferenciar, macroscopicamente, de tuberculose (GINSBERG et al., 1950 apud SOUZA et al., 1998).

2.1. Sanidade

A saúde animal, em uma visão ampla, envolve questões relacionadas a enfermidades dos animais, saúde pública e controle dos riscos em toda a cadeia alimentar, o que assegura a oferta de alimentos seguros e bem estar animal. Nesse sentido, é necessária a existência de serviços veterinários bem estruturados, capacitados e aptos para detecção e adoção precoce das medidas de controle e erradicação das doenças.

De acordo com o Ministério da Agricultura Pecuária e Abastecimento (MAPA), o Brasil “em sintonia com a Organização Mundial de Saúde Animal – OIE, que reconhece os serviços veterinários como um bem público mundial, o serviço veterinário brasileiro, responsável pela condução da política de saúde animal, compartilha com o

setor privado as responsabilidades para aplicação das medidas que objetivam a melhoria da saúde animal” (BRASIL, 2009b).

2.1.1. Linfadenite e tuberculose

A linfadenite granulomatosa em suínos, causada por micobactérias do complexo *Mycobacterium avium* (MAC), é uma doença que não altera o desempenho produtivo dos animais, mas é de importância econômica devido à condenação ou destino condicionado das carcaças afetadas (MORÉS, 2007). As micobacterioses dos suínos são infecções que causam lesões granulomatosas localizadas, principalmente, nos linfonodos mesentéricos, traqueobrônquicos e da cabeça. Essas doenças são provocadas por microorganismos do gênero *Mycobacterium* e são classificadas em dois grupos, as tuberculosas (*M. bovis* e *M. tuberculosis*) e não tuberculosas ou atípicas (*M. avium*, *M. intracellulare*, *M. fortuitum*, entre outras) (MORÉS, 2001).

Suínos são suscetíveis à infecção por *M. bovis*, *M. tuberculosis* e *M. avium*, este de maior importância para a criação tecnificada e de interesse especial devido a sua associação com os pacientes infectados com o vírus da imunodeficiência humana (HIV), nos quais pode causar enfermidade pulmonar crônica, linfadenite e disseminação hematogênica para outros tecidos (FREITAS et al., 2001).

Segundo o Programa Nacional de Controle e Erradicação de Brucelose e Tuberculose Animal - PNCTB (BRASIL, 2004), são atribuições específicas do serviço de inspeção oficial: realizar o abate sanitário de animais identificado como positivos em exames sorológicos, ou em testes de brucelose e tuberculose; cumprir procedimentos higiênico-sanitários e fazer julgamento e destinação de carcaças e vísceras, conforme previsto na legislação pertinente; comunicar ao serviço de defesa oficial os achados de matança, em carcaças e vísceras, sugestivos de tuberculose.

2.2. Procedimentos de inspeção de suínos ao abate

A inspeção *post mortem* consiste no exame macroscópico de todos os órgãos e tecidos, incluindo apreciação externa, palpação de órgãos e corte dos linfonodos correspondentes, além de cortes sobre o parênquima dos órgãos, quando necessário (BRASIL, 1952). É realizada em linhas e pontos definidos, os quais são avaliados por funcionários treinados, especificamente, para esse fim, pelo médico veterinário responsável. A inspeção *post mortem* de suínos inclui as linhas A1: cabeça, região submandibular (papada) e linfonodos regionais, tais como submandibulares, retrofaríngeos e parotídeos; A: útero; B: vísceras brancas - intestino, estômago, reto, bexiga, pâncreas, baço, linfonodos mesentéricos e hepigástricos (Anexo 1); C: coração, língua e linfonodo sublingual; D: fígado, pulmões e linfonodos hepático e traqueobrônquicos; E: carcaça e linfonodos locais - pré-crurais, isquiáticos, inguinais nos machos e retromamários nas fêmeas; e F: rins. Em todos os pontos existem ábacos, que são quadros para apontamentos das lesões ou não conformidades, para coleta de dados individualizados por lote de suínos e posterior inclusão em planilhas oficiais (BRASIL,1995).

No caso de alguma lesão indicativa de não conformidade que possa comprometer a carcaça, esta e suas vísceras correspondentes são identificadas com chapas numeradas e desviadas para o Departamento de Inspeção Final (DIF), local no qual serão reavaliadas as vísceras e a carcaça. Se as vísceras forem condenadas decorrentes de lesões e manipulação excessiva, a carcaça segue para destino adequado identificado por carimbo: liberada como não exportável (NE), apreendida para tratamento térmico: embutido cozido ou conserva (TT), ou condenada totalmente (X). Neste caso, a carcaça é descartada para graxaria, onde são recolhidos como subprodutos não comestíveis e encaminhados para produção de ração animal, após processamentos térmicos adequados (BRASIL ,1995 e BRASIL 2009a).

As condenações que são lesões provenientes de doenças ou contaminações, tanto de linha de inspeção, quanto as do DIF são lançadas em planilhas oficiais (Anexos 2 e 3) para mensuração e registro estatístico. Dessa forma, a empresa controla, efetivamente, as condenações realizadas nas linhas de inspeção e planeja, conjuntamente, com o MAPA, para incrementar a segurança do alimento.

Em virtude da dificuldade de diferenciação visual das lesões de linfadenite granulomatosa, utilizam-se os critérios de julgamento do artigo 196 do Regulamento da

Inspeção Industrial e Sanitária de Produtos de Origem Animal RIISPOA (BRASIL, 1952) sobre tuberculose. Entretanto, são raros os casos de condenação total de carcaça e, majoritariamente, o destino preconizado é a condenação das vísceras, drenadas pelos linfonodos com lesão de LG, no caso de apenas um sítio atingido, a carcaça é liberada como NE. Em casos de lesões em dois, ou três sítios de linfonodos atingidos e parênquima do fígado com lesões granulomatosas, condenam-se as vísceras e a carcaça é destinada para TT (conserva). Em casos mais graves, com comprometimento da carcaça, há condenação total de vísceras e carcaça com comunicação imediata para MAPA, uma vez que as não conformidades, mencionadas anteriormente, são lançadas em planilhas estatísticas, via sistema de informações gerenciais do serviço de inspeção federal SIGSIF, como linfadenite granulomatosa (LG), mensalmente.

3. MATERIAL E MÉTODOS

O trabalho foi desenvolvido em três etapas: (a) determinação da prevalência de condenações por linfadenite granulomatosa em suínos abatidos em um matadouro frigorífico, sob inspeção federal, situado em município da região do Vale do Taquari/RS; (b) análise histopatológica de linfonodos com e sem lesões características de linfadenite granulomatosa; (c) comparação entre diferentes métodos de diagnóstico em linfonodos com e sem lesão característica de linfadenite granulomatosa.

3.1. Prevalência de linfadenite granulomatosa em suínos ao abate

A prevalência (THRUSFIELD, 2004) de condenações de suínos por linfadenite foi determinada no período de maio de 2008 a abril de 2011. Os dados, fornecidos pelo MAPA, através do Serviço de Inspeção Federal, são procedentes de um matadouro frigorífico situado na região do Vale do Taquari/RS e foram tabulados quanto ao número de animais abatidos, número de carcaças suínas com lesão de linfadenite granulomatosa, município de origem do lote de suínos e nome do produtor. Os municípios foram organizados em três regiões: (A) municípios vinculados ao fomento do Vale do Taquari; (B) municípios vinculados ao fomento de Marau e (C) outros fomentos, com abate ocasional, estes com *status* sanitário, protocolo de medicamentos e vacinas e controle dos produtores diferenciados.

A prevalência da enfermidade foi determinada em percentual de animais acometidos. A correlação entre prevalência e produtores e regiões foi calculada pelo teste de Spearman; a associação entre linfadenite e tuberculose, pelo teste exato de Fischer, com utilização do programa estatístico SPSS.

3.2. Comparação entre métodos de inspeção visual e diagnóstico laboratorial em linfadenite de suínos, ao abate

Realizaram-se duas amostragens de linfonodos (mesentéricos, traqueobrônquicos e submandibulares) na linha de abate de suínos. Na primeira (apêndice A), coletaram-se 21 linfonodos, 12 dos quais com lesões macroscópicas características de infecção por *Mycobacterium* spp. e 9 com lesões macroscópicas atípicas, mas classificadas pelo SIF como linfadenite. O material foi acondicionado em frascos individualizados e identificados, contendo formol 10% tamponado. As amostras foram fixadas, na primeira coleta, por um período aproximado de 40 dias. As amostras

pareadas foram encaminhadas ao Laboratório Nacional Agropecuário (Lanagro) para isolamento de *Mycobacterium* sp. segundo o protocolo do método MET/DDB/PL001 e para um laboratório privado, selecionado pela empresa para pesquisa de *Mycobacterium avium*, através da técnica de PCR, Kit NewGene PCVAmp da NewGene®.

Na segunda amostragem (apêndice B), coletaram-se 26 linfonodos, 15 com lesões macroscópicas características de infecção por *Mycobacterium* sp. e 11 linfonodos com lesões atípicas, mas classificadas pelo SIF como linfadenite. O material foi acondicionado em sacos plásticos individualizados e encaminhado, sob-refrigeração, ao Laboratório de Medicina Veterinária Preventiva, onde foram processadas para isolamento bacteriano de rotina.

Para diagnóstico bacteriológico, nessa segunda amostragem, após a assepsia das 26 amostras, por flambagem com auxílio de alça de platina, coletou-se o conteúdo das lesões, o qual foi semeado em ágar acrescido de sangue ovino 5% e em caldo BHI, incubados a 35°C, por 24 a 72 horas. As colônias foram isoladas e identificadas segundo Quin et al. (2011). Após a coleta, fragmentos dos linfonodos foram acondicionados em frascos individualizados e identificados, contendo formol 10% tamponado (fixação por 24 horas) e encaminhados para diagnóstico histopatológico.

As 47 amostras foram encaminhadas, para o diagnóstico histopatológico e coloração de Ziehl-Neelsen. As primeiras 21 amostras foram analisadas, ainda, quanto à presença de circovirus, pela técnica de PCR, com utilização do kit diagnóstico NewGene® para circovirus suíno tipo 2.

Para o diagnóstico histopatológico, o material das duas coletas foi encaminhado ao laboratório de Patologia da Faculdade de Veterinária da UFRGS, onde foi processado através de cortes transversais dos fragmentos de linfonodo na região do cisto e áreas adjacentes. As amostras foram processadas pelas técnicas de rotina histológica e emblocadas em parafina. Os cortes histológicos foram realizados em micrótomo manual a 5 micras e corados pela técnica de hematoxilina e eosina. As amostras com área focal de calcificação no diagnóstico histopatológico foram coradas também pelo método de Ziehl-Neelsen para evidenciação de bacilos álcool ácido resistentes.

A concordância entre os dois métodos diagnósticos (visual e o laboratorial) foi avaliada pela determinação do coeficiente Kappa (κ) e o teste exato de Fischer, utilizando-se o programa estatístico GrapPad.

4. RESULTADOS E DISCUSSÃO

4.1. Histórico

No transcorrer do ano de 2009, observou-se um aumento na condenação de vísceras e carcaças de suínos por linfadenite. Considerando-se que esses percentuais de condenação eram maiores do que os observados em anos anteriores realizou-se, no mês de agosto, uma reunião entre os técnicos do serviço de inspeção e os do fomento para identificar suas possíveis causas.

A empresa integradora desencadeou um plano de ação, no qual em 100% das granjas foi introduzida a cloração da água e um programa de limpeza e desinfecção das instalações com hipoclorito de sódio, aldeídos ou fenóis. Estabeleceram-se procedimentos de biossegurança que incluíram a limpeza das baias, pelo menos, duas vezes ao dia para reduzir o contato dos suínos com suas fezes; a colocação de barreiras físicas contra a entrada de aves e outros animais nas instalações; medidas para evitar o contato de aves com a ração armazenada e a superlotação; além do controle de peso ao abate. Em dezembro de 2009, como continuidade do plano de prevenção de linfadenite suína, iniciaram-se as medidas preventivas na fábrica de rações, tais como instalação de barreira física para controle de entrada de aves nos silos de rações.

Em janeiro de 2010, observou-se uma redução de lesões características de linfadenite granulomatosa em linfonodos traqueobrônquicos, submandibulares e sublinguais; porém, ocorreu um contínuo aumento de lesões nos linfonodos mesentéricos, verificado pelo levantamento interno realizado através de lançamentos de dados efetuados na planilha do DIF. Com esse aumento de lesões em linfonodos mesentéricos de animais de todos os lotes, avaliou-se a possibilidade de contaminação de ração e novas medidas foram implementadas na fábrica. Em fevereiro de 2010, observou-se que as lesões nos linfonodos mesentéricos se distinguiam de linfadenite granulomatosa, pela ausência de calcificação. A indústria realizou coletas dos linfonodos para diagnóstico de *Mycobacterium* sp., o qual foi realizado pela técnica de PCR, com resultados negativos, os quais se repetiram em março.

No mês de abril de 2010, o fiscal federal agropecuário do SIF solicitou orientação técnica ao MAPA e a consultores externos, quando foi realizada nova coleta e o material encaminhado para diagnóstico histopatológico em laboratório da UFRGS. Os linfonodos com as lesões não calcificadas foram diagnosticados como cistos com conteúdos proteináceo, não causado por *Mycobacterium* sp. Com base neste

diagnóstico, determinou-se uma mudança de critério para condenações de vísceras e carcaças: vísceras brancas, com lesões císticas nos linfonodos mesentéricos seriam condenadas na própria linha de inspeção, como enterite, sem desvio da carcaça para nova avaliação no DIF e as carcaças correlatas às vísceras deveriam seguir curso normal da linha de inspeção. Para essa reestruturação na linha de inspeção, foram realizados treinamentos no período de maio para os colaboradores que realizam a monitoria permanentemente.

4.1. Prevalência de linfadenite granulomatosa em suínos ao abate

No período analisado, de março de 2008 a abril de 2011, foram encaminhados ao matadouro frigorífico 4.357 lotes de suínos em estudo, tendo sido abatidos 2.232.985 animais, dos quais 3,65% foram considerados com linfadenite granulomatosa (Figura 1) e 0,008% com tuberculose (Figura 2).

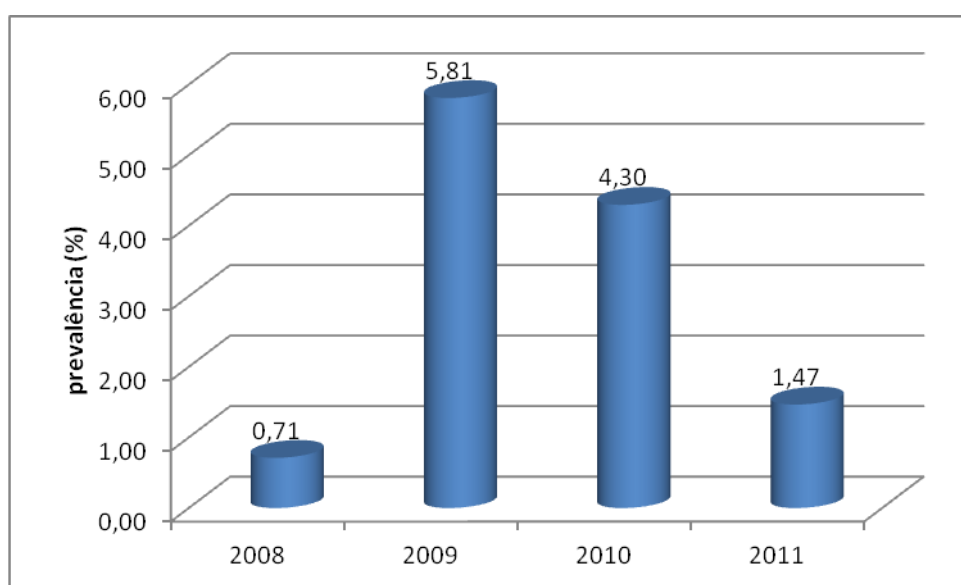


Figura 1: Prevalência de linfadenite granulomatosa em suínos abatidos em matadouro-frigorífico na região do Vale do Taquari, segundo os períodos.

Verificou-se um aumento na prevalência de condenações por linfadenite granulomatosa no ano de 2009 e, embora os dados de 2011 sejam computados apenas sobre três meses de abates, ainda assim, a prevalência foi superior ao observado em 2008. Por outro lado, a redução observada de 2011 para 2010, podendo ser decorrente da mudança de critério para condenação de vísceras adotada na indústria e, concomitantemente, com a adoção de medidas preventivas afetuadas pela empresa.

A prevalência de linfadenite semelhante à de 2008 (0,71%) foi, anteriormente, observada por Martins et al. (2002), em carcaças de suínos abatidos na região Sul (0,75 a 0,83%). A linfadenite granulomatosa é uma doença de evolução crônica nos suínos e, dessa forma, na maioria das vezes, o produtor só toma conhecimento que seu rebanho está infectado após o abate, que é realizado dois a quatro meses depois que a contaminação ocorreu (AMARAL et al., 2002; MARTINS et al., 2002), o que dificulta a identificação da fonte de infecção, bem como a adoção de medidas preventivas no rebanho. A maior prevalência de linfadenite está associada a fatores ligados ao inadequado manejo da higiene dos rebanhos, ao maior contato dos suínos com suas fezes e à falta de medidas de biossegurança relacionadas ao alimento fornecido aos suínos (AMARAL et al., 2002).

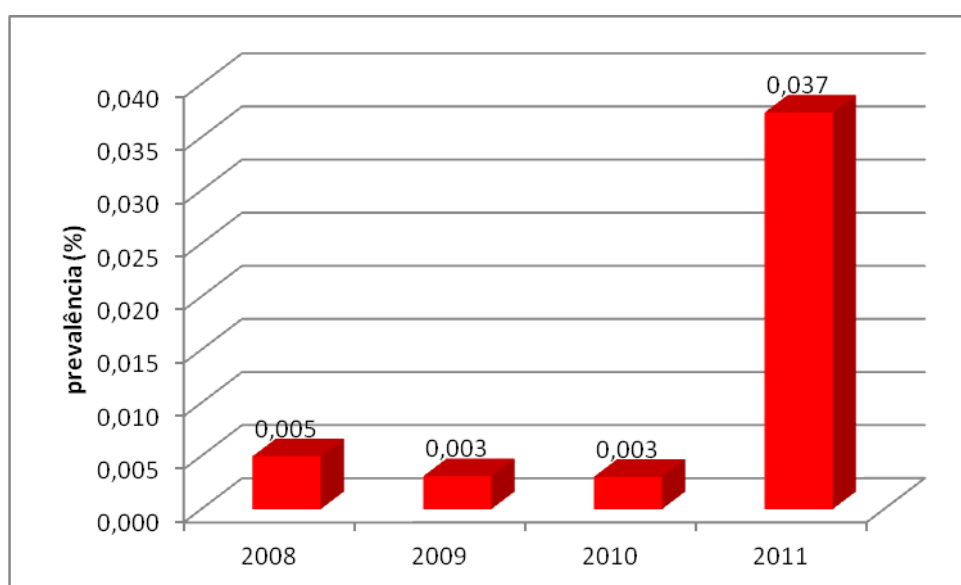


Figura 2: Prevalência de tuberculose em suínos abatidos em matadouro-frigorífico na região do Vale do Taquari/RS, segundo o ano de estudo.

Observou-se aumento significativo das condenações por tuberculose em 2011, em decorrência de um surto (KERN; SCHMIDT, s.d.) que resultou na identificação de tuberculose em 8,5% dos animais provenientes de uma mesma propriedade. Embora a grande maioria dos animais abatidos fosse proveniente da região A (87,16%), a região B foi a que apresentou maior prevalência de animais com lesões de linfadenite granulomatosa (4,8%), seguida pelas regiões A (3,7%) e C (2,5%).

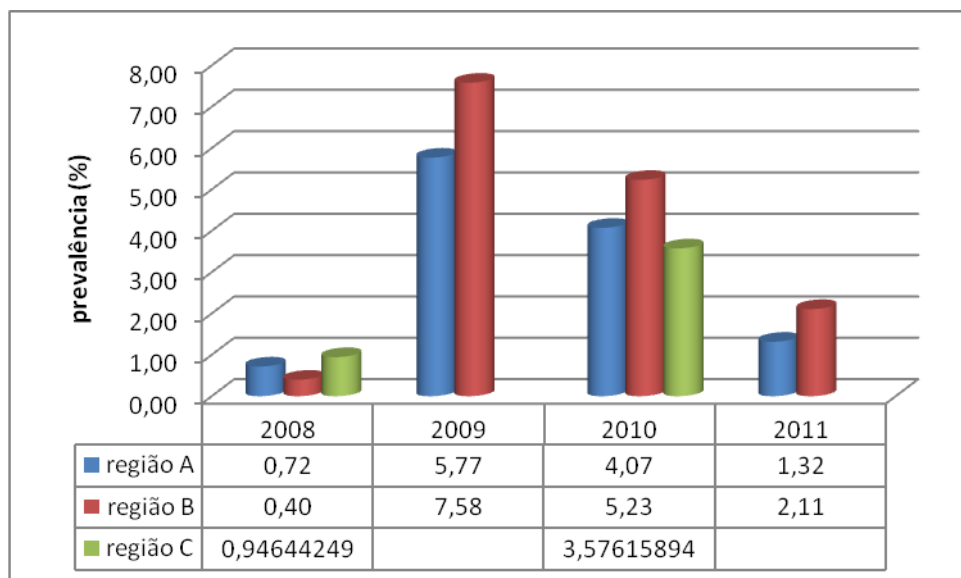


Figura 3: Prevalência de linfadenite granulomatosa em suínos, segundo o ano de abate e a região de origem.

Por outro lado, as três regiões apresentaram alto percentual de lotes com animais diagnosticados com linfadenite granulomatosa e apenas nos lotes provenientes da região C não foram observados casos de tuberculose (Tabela 1).

Tabela 1: Número de lotes de suínos encaminhados ao abate e percentual de lotes com diagnóstico de linfadenite granulomatosa e tuberculose, segundo a região de origem.

Nº lotes	Região de origem		
	A	B	C
Encaminhados ao abate	4.357	614	26
Linfadenite granulomatosa (%)	90,0	92,7	84,6
Tuberculose (%)	0,8	2,8	0

Houve associação significativa ($p=0,0414$) entre a presença de linfadenite granulomatosa e tuberculose em suínos abatidos. A ocorrência de linfadenite granulomatosa, implica em penalização econômica ao produtor com descontos que variaram de 16,6% (cozimento) a 86,8% (fusão) com relação a uma carcaça sem lesões, o que resultou em um impacto econômico de 1,5 a 6,9 milhões de reais, para a Região Sul, no período de 1997 a 1999 (MARTINS et al., 2002). Nesse sentido, para redução das perdas de matéria prima de alto valor proteico com garantia da qualidade do produto

e segurança alimentar, faz-se necessária a utilização de métodos diagnósticos sensíveis e específicos à enfermidade.

4.2. Comparação entre métodos diagnósticos visual e laboratorial de linfadenite em linfonodos de suínos, ao abate

Todas as amostras da primeira coleta foram negativas para o isolamento de *Mycobacterium bovis*, ou impróprias por contaminações. Dessa maneira, não houve possibilidade de comparação do isolamento de *Mycobacterium* sp. com os demais métodos diagnósticos, em decorrência de falhas na coleta de amostras, falta de tempo hábil para nova remessa.

O período de aumento no número de lesões císticas em linfonodos coincidiu com a utilização de vacina para circovírus nos rebanhos suínos. Considerando que as lesões observadas poderiam ser decorrentes de reação vacinal, pesquisou-se a presença do vírus, pois na infecção por PCV2 as lesões mais importantes macroscópicas incluem hipertrofia de linfonodos (inguinais, submandibulares, mesentéricos e mediastínicos), nos quais o infartamento representa estágios precoces da infecção, que regredem, posteriormente. Além disso, os linfonodos podem apresentar pequenas áreas multifocais de necrose (pontos branco-amarelados). Microscopicamente, os linfonodos podem apresentar proliferação de tecido conjuntivo fibroso e sinais de recuperação de tecido (SOBESTIANSKY et al., 2007). Entretanto, todos os linfonodos analisados foram negativos para circovirus suíno tipo 2, o que indica não interação da lesão estudada com a resposta imunológica ou infecção com o PCV2.

No diagnóstico visual, consideraram-se como cistos as lesões com conteúdo de consistência líquida, cremosa até pastosa e de cor translúcida, branca a amarelo claro, mas sempre com conteúdo de fácil remoção, sob leve pressão ao corte da faca, muitas vezes, inclusive com transvasamento do linfonodo afetado, dificultando a visualização da lesão após manuseio da cadeia mesentérica (Figura 4).

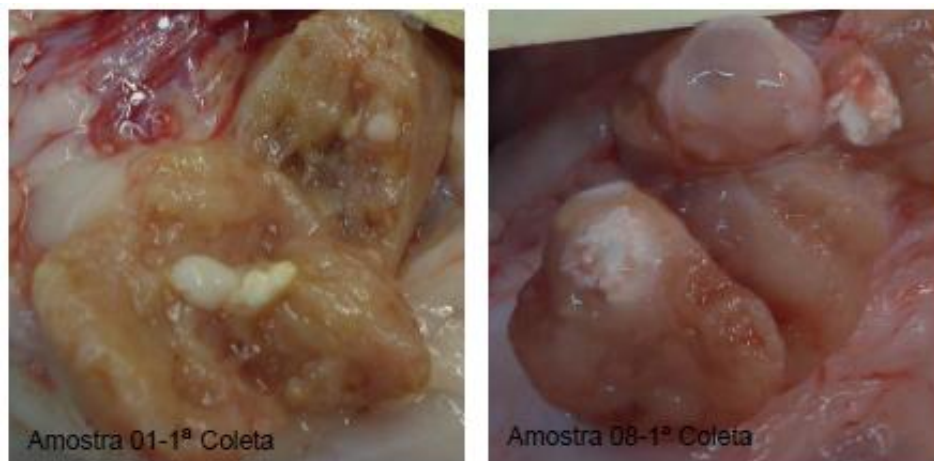


Figura 4. Lesão cística em linfonodo mesentérico de suíno.

Entre os vinte, de 47 linfonodos classificados como afetados por cistos pelo diagnóstico visual, a maioria (90%) foi confirmada como cistos, pelo diagnóstico histopatológico (Figura 5) e apenas dois linfonodos (10%) tiveram ausência de alterações microscópicas (apêndice E), o que pode ser decorrente do fato de que durante a coleta para diagnóstico bacteriológico, esgotou-se a amostra na área afetada por tratar-se de lesão focal na macroscopia. Na descrição histológica dos linfonodos classificados como cisto, observa-se predominância de infiltrado linfocítico, áreas de necrose e conteúdo proteináceo, sendo que em apenas duas amostras identificou-se presença de calcificação (apêndice B). A presença de áreas císticas com conteúdo líquido proteináceo e restos de neutrófilos, provavelmente, seja uma seqüela da necrose. A correlação de 90% na concordância entre o diagnóstico macroscópico (inspeção visual) e o microscópico (histopatológico) respalda os critérios do diagnóstico visual de cisto. Evitam-se, assim, erros de diagnóstico e condenações equivocadas (falsos negativos) que poderiam comprometer a segurança do produto, acarretando riscos à saúde pública.

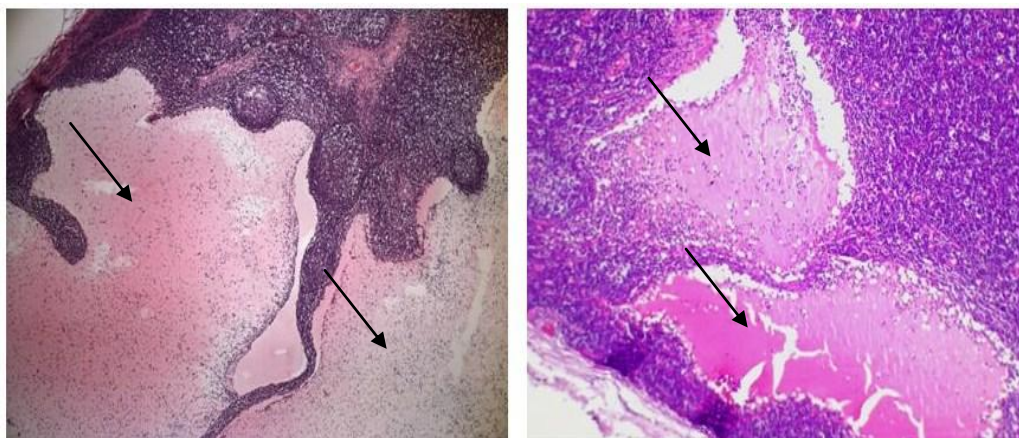


Figura 5. Corte histológico de linfonodo mesentérico de suíno com presença de cisto

Considerou-se como lesão macroscópica característica de linfadenite granulomatosa, a qual ao corte longitudinal de inspeção visual, sentia-se consistência granulosa, como se fosse “grão de areia”, além do conteúdo fixo sob leve pressão com o fio da faca, em pelo menos parte da mesma, o restante podendo ter consistência mais caseo-purulenta de coloração branca, acinzentada ou amarela (Figura 6). Bailan et al. (1997) observaram linfadenites de tamanhos que variaram do puntiforme até 2 cm de diâmetro, contendo material de consistência caseo-purulenta, granulosa ao corte e de fácil extração, sob leve pressão.

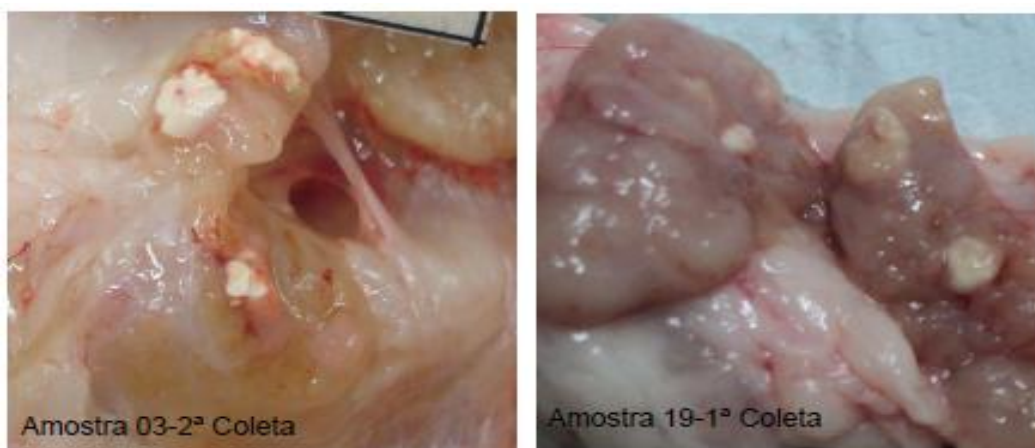


Figura 6. Linfadenite granulomatosa em linfonodo mesentérico de suíno.

Entre os vinte e sete linfonodos classificados como linfadenite granulomatosa (LG) no exame visual, houve correlação de dezenove (70,4%) com o exame histopatológico de LG (Figura 7).

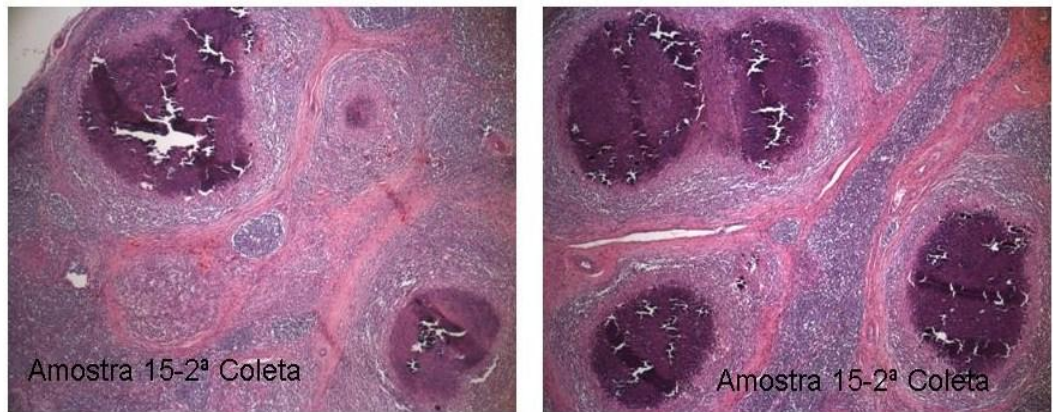


Figura 7. Corte histológico de linfonodo mesentérico de suíno com linfadenite granulomatosa

Observou-se, nestes linfonodos, predominância da presença de granuloma focal ou multifocal com necrose caseosa e calcificação (14/19), células gigantes (11/19) e tecido conjuntivo (02/19) (apêndice D); seis (22%) foram classificados no exame histopatológico como cistos (Figura 8), com lesões multifocais com infiltrado mononuclear discreto a moderado (apêndice D); e em dois (7,4%) verificou-se ausência de alterações ou congestão e hemorragia no fragmento analisado (apêndice E) pois, provavelmente, a área afetada na inspeção visual não foi enviada para análise histológica por esgotamento da amostra no momento de pareá-la para coleta do exame bacteriológico.

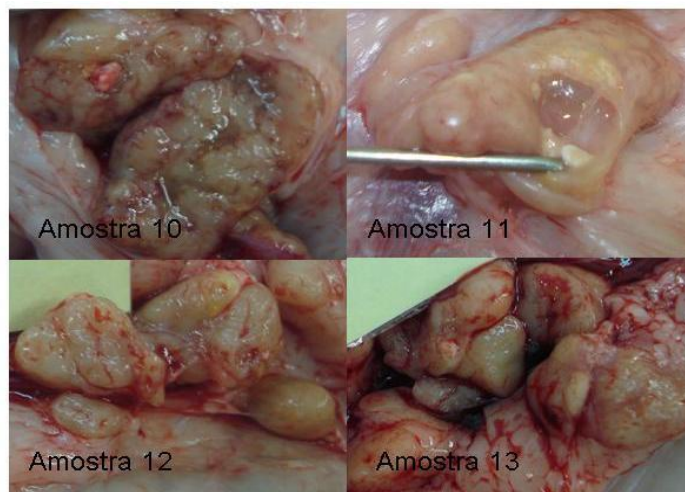


Figura 8. Lesões macroscópicas (diagnóstico visual) de linfadenite granulomatosa em quatro linfonodos de suínos com diagnóstico histopatológico de cisto.

Balian et al. (1997) observaram lesão granulomatosa no exame histopatológico em 46% dos linfonodos com lesão visual. Essas lesões variaram de pequenos focos de

macrófagos em distribuição concêntrica a lesões com predomínio de áreas de necrose de caseificação e calcificação distrófica, delimitadas por espessa cápsula fibrosa, com quantidade variável de células mononucleares. Também observaram fibrose paracortical e hiperplasia folicular. As lesões predominantes foram granulomatosas discretas delimitadas por cápsula conjuntiva de espessura variável, em geral composta por mais de cinco camadas de fibroblastos.

HIBIYA et al. (2008), na histopatologia de infecções por *Mycobacterium* observaram vários estágios de lesão granulomatosa com reações exsudativas à fibróticas. Eosinófilos e células gigantes foram observados nas reações exsudativas. O tipo histopatológico observado no foco primário tende a ser mantido nos respectivos órgãos.

Houve especificidade ($P=0,0046$) entre os resultados obtidos pelos métodos visual e histopatológico e uma boa concordância ($\kappa = 0,632$) entre estes no diagnóstico de linfadenite granulomatosa em suínos. Morés et al. (2007) verificaram que o exame macroscópico realizado pelo SIF identificou corretamente 90,3% das lesões granulomatosas, confirmadas pelo exame histológico. Já, Bailan et al. (1997) determinaram que a inspeção visual foi mais sensível na identificação das lesões do que o exame histopatológico.

O trato digestivo é citado como a principal porta de entrada e sítio primário de localização das micobactérias e lesões por elas ocasionadas nos suínos. Sendo que 90% lesões macroscópicas são observadas em linfonodos da cadeia alimentar (BAILAN et al., 1997; MORÉS et al., 2007) e mais de 70% das lesões tuberculoides, em linfonodos mesentéricos (SOUZA et al., 1998).

No presente estudo, 100% dos cistos foram localizados nas cadeias mesentéricas o que leva à dificuldade de diferenciação, pois a grande maioria das lesões de linfadenite encontra-se no mesmo sítio. Dada a velocidade de tomada de decisão na linha de inspeção, verificou-se excesso de zelo na destinação de vísceras e carcaças, por a LG tratar-se de uma zoonose que causa preocupação, especialmente, em relação ao aumento de pessoas imunossuprimidas na população. Verificou-se correlação satisfatória entre diagnóstico visual e histopatológico, tanto nas lesões avaliadas como cisto (90%), quanto nas consideradas LG (70,4%) na linha de inspeção. Entretanto, verificou-se desacordo dos métodos diagnósticos em 22% dos linfonodos classificados como LG no diagnóstico visual, demonstrando o rigor utilizado na inspeção *post*

mortem pois, ocorrendo dúvida na destinação da carcaça e/ou vísceras, o critério a ser adotado é sempre pelo mais rigoroso, em favor do consumidor. No diagnóstico macroscópico, durante a inspeção visual de todos os linfonodos afetados por ambas as lesões (cisto e LG), 80,8% eram linfonodos da cadeia mesentérica, 17,1% eram linfonodos traqueobrônquicos e apenas 2,1% de outros. Considerando-se apenas os dados do exame histopatológico e as lesões de LG, 29% foram localizadas em linfonodos traqueobrônquicos, 69% em linfonodos mesentéricos e 2% em linfonodo submandibular, reiterando estudos relacionados.

Em suínos infectados com MAC, a frequência de lesões granulomatosas é maior nos órgãos do sistema digestivo e linfonodos regionais, predominantemente, os linfonodos mesentéricos, seguidos dos mandibulares (SILVA et al., 2002; HIBIYA et al., 2008).

Das 19 amostras com lesões microscópicas de linfadenite granulomatosa, apenas cinco foram positivas na coloração de Ziehl-Neelsen (ZN), o que representa um índice de 26,3% (apêndice A), indicativo da presença de *Mycobacterium* sp., e destas amostras, apenas uma lesão foi em linfonodo mesentérico, uma em linfonodo submandibular e as demais em linfonodos traqueobrônquicos.

De acordo com Coelho et al. (2008), o método de Ziehl-Neelsen é, tradicionalmente, usado em laboratórios para o diagnóstico de micobacterioses devido à sua simplicidade e rapidez. Entretanto, Morés et al. (2007) determinaram baixa concordância entre o exame histopatológico e a coloração de ZN ($\kappa = 0,342$). Estes dados são confirmados pelos resultados de Souza et al. (1998) que encontraram apenas 9,7% de linfonodos com lesões tuberculoides positivos a baciloscopia, pelo método de Ziehl-Neelsen em suínos. A baixa especificidade da coloração de Ziehl-Neelsen foi relatada por Coelho et al. (2008) em esfregaços fecais (61,5%), de tecidos (76,9%) e para a combinação de ambos (80,8%) no diagnóstico de paratuberculose ovina; por Zimmer et al. (1999), no diagnóstico de *Mycobacterium paratuberculosis* em bovinos (36,4%) e por Ulukanligil et al. (2003), no diagnóstico da tuberculose humana (67,6%).

Morés et al. (2007) determinaram baixa concordância entre o exame histopatológico e o isolamento de bactérias do complexo *Mycobacterium avium* – MAC ($\kappa = 0,102$), porém, Bailan et al. (1997) determinaram equivalência do poder diagnóstico do exame histopatológico e o isolamento bacteriano. No exame bacteriológico foram identificadas 4/26 amostras com *Staphylococcus* coagulase

negativa, 2/26 *Staphylococcus hyicus* e 1/26 *Corynebacterium* sp. Os dois primeiros são agentes causadores de lesões de pele, principalmente, em leitões de maternidade e creche (CARVALHO et al., 2007) e podem ser contaminantes da amostra, apesar do segundo poder estar presente na amígdalas de suínos, sendo assim um possível oportunista na lesão do linfonodo TB, no qual foi encontrado. O último é um agente também causador de abscessos e linfadenites granulomatosas com características semelhantes no exame macro, inclusive com infecção mista de *Corynebacterium* sp. e *Mycobacterium* sp. em cabras (Benesil et al., 2009). As demais amostras foram consideradas contaminadas por apresentar mais de três culturas na mesma placa, inclusive fungos filamentosos e leveduras (apêndice A).

Além do gênero *Mycobacterium*, as lesões de origem granulomatosas, ou piogranulomatosas podem ser causadas por *Rhodococcus equi*. Ocasionalmente, *Arcanobacterium pyogenes*, enterobactérias, *Streptococcus* sp., *Staphylococcus* sp. e *Nocardia* sp. podem causar lesões granulomatosas. Entretanto, estes agentes não são distinguíveis, macroscopicamente, na linha de abate e necessita-se de suporte laboratorial para confirmação do diagnóstico, segundo Lara et al (2009).

Para Bailan et al. (1997), a concordância dos diagnósticos macroscópico, microbiológico e histopatológico em apenas 36,7% dos animais com lesões tuberculoides pode ser explicada pelo fato de que nem todas as linfadenites são ocasionadas por micobactérias. Segundo os autores, bactérias como *Rhodococcus equi* e *Streptococcus* β-hemolítico podem provocar lesões semelhantes às linfadenites tuberculoides causadas pelo complexo MAC. Para Amaral et al. (2002), *Mycobacterium* do complexo *avium* (MAC) é o agente principal das lesões granulomatosas. Por outro lado, micobactérias do complexo *M. avium intracellulare* (MAI) foram isoladas em 16,9% e 93,4% de linfonodos com lesões tuberculoides por Souza et al. (1998) e Balian et al. (1997), respectivamente. Para Morés (2000), infecções por *M. avium-intracellulare* não provocam mortalidade nem atraso no crescimento dos suínos, mas, dependendo da gravidade das lesões nos gânglios, o serviço de inspeção de carnes pode determinar a condenação ou destino condicionado das carcaças afetadas, com prejuízos tanto para o produtor como para a indústria.

Levando em conta o período avaliado e o histórico apresentado das observações e procedimentos adotados pelo SIF e a empresa, inicialmente, no período de 2008 o índice de linfadenite granulomatosa encontrava-se estável entre 0,33% e 1,02%,

crescendo em todo o ano de 2009, chegando a uma taxa de 10,10% em março de 2010, representando um aumento de 1000 vezes na prevalência da LG (Figura 9).

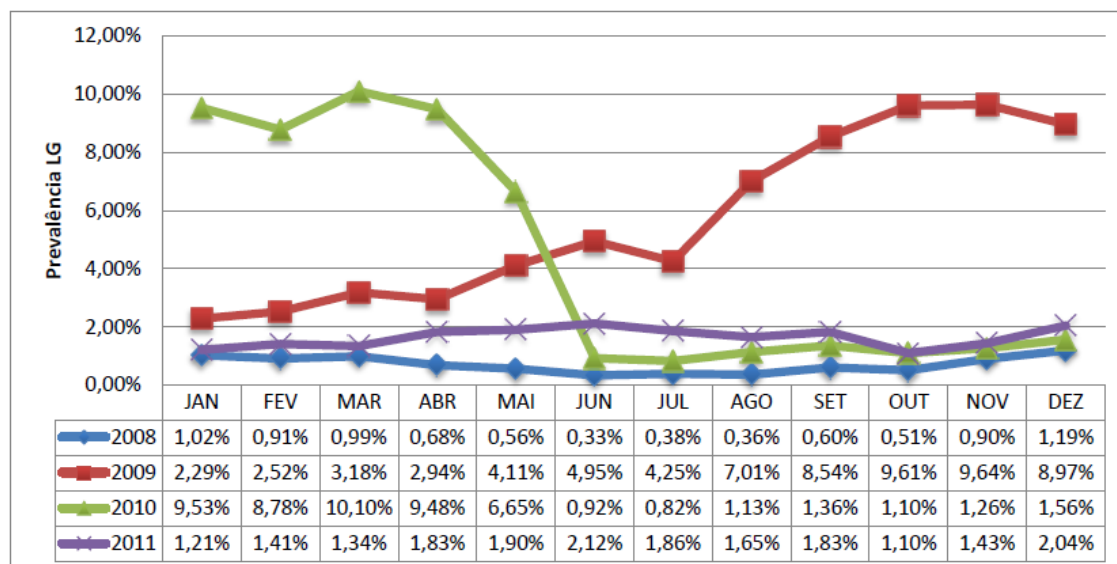


Figura 9: Prevalência de LG em suínos segundo o mês, no período de 2008 a 2011.

Dessa forma, a ação sobre a causa da condenação recebeu atenção especial, além do interesse da indústria em não colecionar prejuízos; havia, também, a preocupação de agir, sanitariamente, devido ao impacto sobre os rebanhos caso fosse confirmado o diagnóstico de *Mycobacterium*, por ser um agente de potencial zoonótico. Neste sentido, o serviço de inspeção, defrontando-se com uma realidade de lesões não observadas, anteriormente, decidiu optar por critérios de condenação mais severos. Desta forma, até que se obtenha o diagnóstico final para a lesão, opta-se sempre por classificação como LG e a destinação prevista na legislação. Sendo assim, em meados de abril e maio de 2010, houve consenso de que a lesão cística não se tratava de grau evolutivo da contaminação dos linfonodos dos rebanhos suíno por *Mycobacterium* sp. Subsequentemente, iniciou-se o processo de treinamento da equipe de inspeção que resultou, a partir de junho de 2010, na redução da prevalência para 0,92%, semelhante àquela observada no ano de 2008, tendência ao aumento da prevalência no final do inverno.

Ainda deverão ser realizados ajustes nos critérios para diagnóstico desse tipo de lesão, uma vez que não houve identificação do agente causal, ou do processo responsável pela lesão cística. Além disso, verificou-se que o índice médio de LG em 2011 permaneceu acima de 1,10%, chegando a 2,12% e esteve disseminado em todos os

lotes de abate, o que demonstra que o agente dessas lesões tuberculoides está ativo e há necessidade de combatê-lo, com a adoção de medidas gerais de profilaxia para infecções por *Mycobacterium*. Entre tais medidas, está o controle de aves nas instalações dos suínos, o acesso dos animais à ração, utilização de água clorada, realização de vazio sanitário, minimização do contato dos suínos com as fezes, desinfecção das instalações, todas medidas profiláticas gerais e auxiliares para quaisquer enfermidades na espécie suína.

A micobacteriose suína, causada por agentes do complexo *Mycobacterium avium* (MAC) é assintomática, cujas lesões são detectadas ao abate pelo serviço oficial de inspeção. A infecção caracteriza-se por lesões localizadas em linfonodos do trato digestivo, principalmente os cefálicos e mesentéricos e, morfológicamente, é caracterizada como linfadenite granulomatosa, mas rara na forma disseminada da doença (SILVA et al., 2002).

5. CONCLUSÕES

1. O aumento na prevalência de lesões nos linfonodos, no período de 2009 e 2010, não foi associado com *Mycobacterium* sp., mas com lesões císticas.
2. Lesões císticas são, em sua maioria, diferenciáveis de LG no exame visual e, em sua totalidade, no exame histológico.
3. Não foi possível evidenciar a causa primária das lesões císticas.
4. Após treinamento na inspeção visual, para identificação de cistos e diferenciação de LG, houve uma queda na prevalência das lesões LG, o que demonstra a importância de treinamentos periódicos para capacitação da equipe.

Referências

- ABIPECS – Associação Brasileira da Indústria Produtora e Exportadora de Carne Suína. Carne suína brasileira. São Paulo: ABIPECS, 2010. Disponível em: <abipecs.org.br/uploads/relatórios>. Acesso em: 13 mar. 2012.
- AMARAL, A.L.; MORÉS, N.; BARIONI JÚNIOR, W. VENTURA, L.V.; SILVA, R.A.M.; SILVA, V.S. Fatores de risco, na fase de crescimento-terminação, associados a ocorrência de linfadenite em suínos. Concórdia: MAPA, 2002. (Boletim Técnico 297).
- AMARAL, A.L.; MORÉS, N.; VENTURA, L.V.; BARIONI JÚNIOR, W.; LUDKE, J.V.; OLIVEIRA, P.A.V.; SILVA, V.S. Ocorrência de linfadenite por *Mycobacterium avium* e outras patologias em suínos criados em sistema convencional e cama sobreposta de maravalha. **Revista Brasileira de Agrociência**, Pelotas, v.14, n.1, p.117-123, 2008.
- BALIAN, S.C.; RIBEIRO, P.; VASCONCELLO, S.A.; PINHEIRO, S.R.; FERREIRA NETO, J.S.; GUERRA, J.L.; XAVIER, J.G.; MORAIS, Z.M.; TELLES, M.A.S. Linfadenites tuberculoides em suínos abatidos no Estado de São Paulo, Brasil: aspectos macroscópicos e pesquisa de micobactérias. **Revista de Saúde Pública**, São Paulo, v.31, n.4, p.391-397, 1997.
- BARCELLOS, D.E.S.N.; MORES, T.J.; SANTI, M.; GHELLER, N.B. Avanços em programas de biosseguridade para a suinocultura. **Acta Scientiae Veterinariae**, Porto Alegre, v.36, (Supl 1), p.33-46, 2008.
- BENESIL, F.J.; BATISTA, C.F.; SCACCHETTI, A.; MELVILLE, P.A.; GREGORY, L.; LIBERAL, A.M.M.P.; BIRGEL, E.H.BJ.; PINHEIRO, S.R. **Relato de Caso coinfeccção *Corynebacterium spp* e *Mycobacterium spp* em caprino**. Faculdade Medicina Veterinária e Zootecnia, USP, SP, 2009. Disponível em: <<http://www.sheepembryo.com.br/files/artigos/148.pdf>>. Acesso em: 14 abr. 2012
- BRASIL, Ministério da Agricultura, Pecuária e Abastecimento. Decreto N° 30.691/1952, de 29 de março de 1952, RIISPOA – Aprova o Novo Regulamento da Inspeção Industrial e Sanitária de Produtos de Origem Animal. Disponível em: <<http://extranet.agricultura.gov.br/sislegis/action/detalhaAto.do?method=consultarLegislacaoFederal>>. Acesso em: 04 ago. 2010.
- BRASIL, Ministério da Agricultura, Pecuária e Abastecimento. Portaria N° 711/1995, de 01 de novembro de 1995. Aprova as normas técnicas de instalações e equipamentos para abate e industrialização de suínos. Disponível em: <<http://extranet.agricultura>.

gov.br/sislegis/action/detalhaAto.do/method=consultarLegislacaoFederal>. Acesso em: 04 ago. 2010.

BRASIL, Ministério da Agricultura, Pecuária e Abastecimento. Instrução Normativa Nº 06/2004, de 08 de janeiro de 2004. Aprova o Regulamento Técnico do Programa Nacional de Controle e Erradicação da Brucelose e Tuberculose Animal. Disponível em: <<http://extranet.agricultura.gov.br/sislegis/action/detalhaAto.do?method=consultarLegislacaoFederal>>. Acesso em: 04 ago. 2010.

BRASIL, Ministério da Agricultura, Pecuária e Abastecimento. Ofício Circular DICS/CGI/DIPOA nº 012, de 02 de setembro de 2009a, que dispõe sobre a Padronização de Procedimentos de Monitoramento Oficial – Inspeção ante mortem e post mortem. Disponível em: <www2.sag.gov.br/.../circular_%20DICS_2009_012_ante_post.doc>. Acesso em: 22 mar. 2012.

BRASIL, Ministério da Agricultura, Pecuária e Abastecimento. Sanidade Animal. 2009b. Disponível em: <<http://www.agricultura.gov.br/animal/sanidade-animal>>. Acesso em: 08 abr. 2012.

CARVALHO, L.F.O.S.; MORENO, A.M.; SOBESTIANSKY, J.; BARCELLOS, D. Doenças da Pele. In: SOBESTIANSKY, I; BARCELLOS, D. (Org.). **Doença dos suínos**. 2 ed. Goiânia: Canone, 2007. p. 395-399

COELHO, A.C.; PINTO, M.L.; COELHO, A.M.; RODRIGUES, J. Coloração de Ziehl-Neelsen como método rápido de diagnóstico de paratuberculose ovina. **Arquivo Brasileiro de Medicina Veterinária e Zootecnia**, Belo Horizonte, v.60, n.5, p.1097-1102, 2008.

FAUTH, E.E; GUAHYBA, A. **Manual de Treinamento Interno SIF 3975**. Lajeado: MAPA, 2003.

FREITAS, J.A.; PANETTA, J.C.; CURCIO, M.; UEKI, S.Y.M. Isolamento de cepas de *Mycobacterium avium* em búfalos abatidos para consumo. **Revista de Saúde Pública**, São Paulo, v.35, n.3, p.315-17, 2001.

HIBIYA, K.; KASUMI, Y.; SUGAWARA, I.; FUJITA, J. Histopathological classification of systemic *Mycobacterium avium* complex infections in slaughtered domestic pigs. **Comparative Immunology, Microbiolog & Infectious Diseases**, v.31, p.347–366, 2008.

KERN, P.L.; SCHMIDT, V. Surto de tuberculose em suínos. **Acta Scientiae Veterinariae**. Porto Alegre, *no prelo*

LARA, G.H.B; RIBEIRO, M.G.; GUAZZELLI, A.; FERNANDES, M.C; Linfadenite infecciosa em suínos: etiologia, epidemiologia e aspectos em saúde pública, *Arq. Inst. Biol.*, São Paulo, v.76, n.2, p.317-325, 2009

MARTINS, L.S.; LEÃO, S.C.; MORÉS, N; SILVA, V.S; DUTRA, V.; PINHEIRO, S.R.; BALIAN, S.; HOMEM, V.S.F.; FERREIRA, F.; FERREIRA NETO, J.S. Epidemiologia e controle das micobacterioses em suínos no sul do Brasil – estimativa do impacto econômico. **Arquivo Instituto de Biologia**, São Paulo, c69, n.1, p.39-43, 2002.

MORÉS, N.; VENTURA, L.; DUTRA, V.; SILVA, V.S.; BARIONI JR, W.; OLIVEIRA, S.R.; KRAMER, B.; FERREIRA NETO, J.R. Linfadenite granulomatosa em suínos: linfonodos afetados e diagnóstico patológico da infecção causada por agentes do Complexo *Mycobacterium avium*. **Pesquisa Veterinária Brasileira**, Rio de Janeiro, v.27, n.1, p.13-17, 2007.

MORÉS, N; SILVA, V.S.; Micobacterioses dos suínos. Linfadenite tuberculóide Disponível em: http://www.cnpsa.embrapa.br/abrades-sc/pdf/Memorias2001/7_Mores.pdf > Acesso em: 01 mar. 2010

OLIVEIRA, E.M.D.; RODRIGUEZ, C.AR.; LEÃO, S.C.; AMAKU, M.; FERREIRA NETO, J.S. Estudo da dinâmica da infecção por *Mycobacterium avium* em uma população suína através de modelagem matemática. **Arquivo do Instituto Biológico**, São Paulo, v.73, n.4, p.409-414, 2006.

QUIN, P.J.; MARKEY, B.K; LEONARD, F.C.; FITZPATRICK, E.S.; FANNING, S.; HARTIGAN, P.J. **Veterinary Microbiology and Microbial Disease**. 2 ed. Oxford: Blackwel, 2011.

SARCINELLI, M.F.; VENTURINI, K.S.; SILVA, L.C. Produção de Suínos - Tipo Carne. Boletim Técnico - PIE-UFES:00507, 2007. Disponível em: <www.agais.com/telomc/b00507_carne_suinotipocarne.pdf >. Acesso em: 08 mar 2012.

SILVA, V.S.; MORÉS, N.; AMARAL, A.L.; VENTURA, L.; YAMAMOTO, M.T.; PEREIRA, M.A.C. **Dinâmica da infecção causada por *Mycobacterium avium* em suínos: avaliação do critério de julgamento e destino das carcaças acometidas**. Concórdia: MAPA, 2002. (Comunicado Técnico 213).

SOUZA, C.M.; MESQUITA, A.J. SOUZA, L. **Isolamento e Identificação de *Mycobacterium* sp. em suínos abatidos no município de Uberlândia (MG). Anais da Escola de Agronomia e Veterinária**, v.28, n.1, p.61-67, 1998.

THRUSFIELD, M. **Epidemiologia Veterinária**. 2 ed. São Paulo: Roca, 2004. 556 p.

ULUKANLIGIL, M.; ASLAN, G.; TASÇI, S. A comparative study on the different staining methods and number of specimens for the detection of acid fast bacilli. **Memórias do Instituto Oswaldo Cruz**, Rio de Janeiro, v.95, n.6, p.855-858, 2000.

ZIMMER, K.; DRÄGER, K.G.; KLAWONN, W.; HESS, R.G. Contribution to the diagnosis of Johne's disease in cattle. Comparative studies on the validity of Ziehl-Neelsen staining, faecal culture and a commercially available DNA-Probe® test in detecting *Mycobacterium paratuberculosis* in faeces from cattle. **Zentralblatt für Veterinärmedizin, Reihe B**, v.46, n.2, p.137-140, 1999.

ANEXO 1

Pocedimento de inspeção visual de vísceras da linha branca (Fauth; Guahyba, 2003)

MINISTÉRIO DA AGRICULTURA PECUÁRIA E ABASTECIMENTO - SERVIÇO DE INSPEÇÃO FEDERAL			
PROCEDIMENTO OPERACIONAL PADRÃO DE INSPEÇÃO DE VÍSCERAS - SIF 3975			
LINHA B - VÍSCERAS BRANCAS			
Nº DE FUNCIONÁRIOS NESTA LINHA: 02			
ETAPA	FOTO	DESCRIÇÃO	OBSERVAÇÕES
EXAME VISUAL		Examinar visualmente todo o conjunto de vísceras brancas. Procurar visualizar contaminações e alterações gerais neste conjunto antes do corte de linfonodos	Prestar máxima atenção de modo a detectar qualquer tipo de anormalidade. Verificar coloração e aspecto geral das vísceras.
EXAMINAR BAÇO		Examinar visualmente o baço passando o fio da faca em toda a extensão do órgão de modo a remover o excesso de sangue.	Prestar máxima atenção em alterações de cor, consistência e tamanho do baço. Remover o excesso de sangue de modo a facilitar a visualização do órgão.
REMOVER O OMENTO (VÉU)		Retirar o omento (véu) juntamente com o baço cortando-o na junção com as demais vísceras.	Tomar cuidado para que não ocorra cortes ou perfurações das vísceras, ocasionando contaminação.
INCISAR O GÂNGLIO EPIGÁSTRICO		Cortar ao comprido o gânglio epigástrico localizado na porção terminal do estômago.	Fazer um corte reto no gânglio, procurando sempre cortá-lo ao meio. Acompanhar atentamente o fio da faca no momento do corte de modo a localizar as lesões.
POSICIONAR O INTESTINO		Virar o intestino, posicionando-o com a cadeia mesentérica virada para cima de modo a facilitar a inspeção subsequente.	Posicionar adequadamente a cadeia mesentérica de modo a facilitar o corte da cadeia.
INCISAR CADEIA MESENTÉRICA		Cortar a cadeia mesentérica em toda sua extensão. Fazer um corte reto acompanhando o fio da faca no momento do corte de modo a localizar as lesões.	Tomar cuidado para que não ocorra o corte acidental das vísceras, ocasionando contaminação fecal.
MARCAR COM CHAPINHAS		Marcar com chapinhas vermelhas tipo 1.	Marcar sempre no local exato da lesão de modo a agilizar e facilitar a identificação do ponto alterado.

ANEXO 2

Planilha oficial para registro de condenações (BRASIL, 2009a).



MINISTÉRIO DA AGRICULTURA PECUÁRIA E ABASTECIMENTO - MAPA
SECRETARIA DE DEFESA AGROPECUÁRIA - SDA
DEPARTAMENTO DE INSPEÇÃO DE PRODUTOS DE ORIGEM ANIMAL - DIPA
COORDENAÇÃO GERAL DE INSPEÇÃO - CGI
DIVISÃO DE INSPEÇÃO DE CARNES E DERIVADOS DE SUÍNOS - DICS
SERVIÇO DE INSPEÇÃO FEDERAL Nº 3975

PLANILHA DE REGISTRO DE CONDENAS NAS LINHAS DE INSPEÇÃO (MOPM 01/DICS/09)

LOCALIZAÇÕES / CONDENAÇÕES DO ABATE DE _____ / _____ / _____									TOTAIS
LESAO	LOTES								
CABEÇA/PAPADA									
CONTAMINAÇÃO									
LINGUA									
CONTAMINAÇÃO									
UTERO									
CONTAMINAÇÃO									
METRITE									
CORAÇÃO									
CONTAMINAÇÃO									
PERICARDITE									
PULMÃO									
CONTAMINAÇÃO									
ASPIRAÇÃO DE LIQ.									
ATELECTASIA PULMONAR									
CONGESTÃO									
ENFISEMA									
PNEUMONIA ENZOÓTICA									
VERMINOSE									
FIGADO									
ABCESSO									
CIRROSE									
CONGESTÃO									
CONTAMINAÇÃO									
ESTEATOSE HEPÁTICA									
LESAO DE MICR.LARVAL									
PERIHEPATITE									
TELANGIECTASIA									
VERMINOSE									
BAÇO									
CONGESTÃO									
ESPLENITE									
CONTAMINAÇÃO									
INTESTINOS/STOMAGO/BEIÇA									
CONTAMINAÇÃO									
PNEUMATOSE									
ENTERITE									
VERMINOSE									
RIM									
CISTO URINÁRIO									
CONGESTÃO									
CONTAMINAÇÃO									
INFARTO ISQUÊMICO									
NEFRITE									
CARCAÇA(1)									
CONTAMINAÇÃO									
CONTUSAO									
ABCESSO									
ADERENCIA									

(1) PARA SITUAÇÕES QUE O SE PERMITA RETIRADA DE PEQUENAS AÇÕES NAS LINHAS (PROCEDIMENTO RESTRITO AS LESÕES DESCRITAS E SEM REPRESENTAÇÃO NA CARCAÇA OU DESFIADO)

MÉDICO VETERINÁRIO OFICIAL

RESPONSÁVEL REGISTRO (SIF)

ANEXO 3

Planilha oficial para registro de condenações DIF (BRASIL, 2009a)



MINISTÉRIO DA AGRICULTURA, PECUÁRIA E ABASTECIMENTO - MAPA
 DEPARTAMENTO DE INSPEÇÃO DE PRODUTOS DE ORIGEM ANIMAL - DIOPA
 COORDENAÇÃO GERAL DE INSPEÇÃO - CGI
 DIVISÃO DE INSPEÇÃO DE CARNE E DERIVADOS DE SUÍNOS - DICS
 SERVIÇO DE INSPEÇÃO FEDERAL N.º 3876

PLANILHA DO DEPARTAMENTO DE INSPEÇÃO FINAL - DIF (MOPM 02/DICS/2009)

Data: / / Total de suínos abatidos: _____

DESTINO DAS CARCAÇAS INSPECIONADAS NO DIF

Lote/ Tatuagem	Nº	LESÕES DETECTADAS	PEÇA/PARTE ATINGIDA	DESTINOS					
				EC	B	C	S	TF	GX
Total				Totais:					

Destinos: EC = Embutido Cozido / C = Conserva / B = Banha / S = Salga / TF = Tratamento pelo frio / GX = Graxaria / L = Liberado

APÊNDICE A

Planilha com os resultados de diagnóstico visual e laboratorial de linfadenite granulomatosa em linfonodos de suínos.

Identificação da amostra		Origem do linfonodo	Método diagnóstico			
			Visual	Histológico	ZN	Bacteriológico
1	AP 3330/11	ME	Cisto	Cisto	na	na
2	AP 3331/11	ME	Cisto	Cisto	na	na
3	AP 3332/11	ME	Cisto	Cisto	negativo	na
4	AP 3333/11	ME	Cisto	Cisto	negativo	na
5	AP 3334/11	ME	Cisto	Cisto	na	na
6	AP 3335/11	ME	Cisto	Cisto	na	na
7	AP 3336/11	ME	Cisto	Cisto	na	na
8	AP 3337/11	ME	Cisto	Cisto	negativo	na
9	AP 3338/11	ME	Cisto	Cisto	na	na
10	AP 3339/11	ME	LG	Cisto	na	na
11	AP 3340/11	ME	LG	Cisto	na	na
12	AP 3341/11	ME	LG	Cisto	na	na
13	AP 3342/11	ME	LG	Cisto	na	na
14	AP 3343/11	TB	LG	LG	negativo	na
15	AP 3344/11	ME	LG	LG	positivo	na
16	AP 3345/11	ME	LG	LG	negativo	na
17	AP 3346/11	TB	LG	LG	negativo	na
18	AP 3347/11	TB	LG	LG	negativo	na
19	AP 3348/11	ME	LG	LG	negativo	na
20	AP 3349/11	TB	LG	LG	negativo	na
21	AP 3350/11	ME	LG	LG	negativo	na
22	AP-889/12	ME	Cisto	Cisto	na	SCN
23	AP-890/12	ME	Cisto	Cisto	na	contaminação
24	AP-891/12	ME	LG	LG	negativo	fungo filamentoso
25	AP-892/12	ME	Cisto	Cisto	na	levedura
26	AP-893/12	ME	Cisto	Ausência	na	SCN
27	AP-894/12	ME	Cisto	Cisto	na	levedura
28	AP-895/12	ME	Cisto	Cisto	na	contaminação
29	AP-896/12	ME	LG	LG	negativo	SCN
30	AP-897/12	ME	LG	Cisto	na	contaminação
31	AP-898/12	ME	LG	LG	negativo	contaminação
32	AP-899/12	ME	LG	LG	negativo	SNC
33	AP-900/12	ME	Cisto	Cisto	na	fungo filamentoso
34	AP-901/12	ME	LG	LG	negativo	contaminação
35	AP-902/12	ME	LG	Ausência	na	contaminação
36	AP-903/12	TB	LG	LG	positivo	<i>S. hyucus</i>
37	AP-904/12	TB	LG	Ausência	na	<i>S. hyucus</i> e <i>Corynebacterium</i>

38	AP-905/12	ME	LG	LG	negativo	contaminação
39	AP-906/12	TB	LG	LG	positivo	contaminação
40	AP-907/12	TB	LG	LG	positivo	contaminação
41	AP-908/12	ME	Cisto	Cisto	na	contaminação
42	AP-909/12	SM	LG	LG	positivo	Sem crescimento
43	AP-910/12	ME	Cisto	Cisto	na	Sem crescimento
44	AP-911/12	ME	Cisto	Ausência	na	contaminação
45	AP-912/12	ME	LG	LG	negativo	contaminação
46	AP-913/12	ME	LG	Cisto	na	contaminação
47	AP-914/12	ME	Cisto	Cisto	na	contaminação

Legenda: ME= mesentérico, TB=traqueobrônquico; LG = linfadenite granulomatosa; Visual = diagnostico macroscópico de linfadenite granulomatosa; ZN= Ziehl-Neelsen; na= não analisado/não realizado; SCN= *Staphylococcus* coagulase negativo.

APENDICE B

Descrição histopatológica de lesões císticas em 19 linfonodos de suínos.

Amostra	Descrição histológica
AP-3330/11	Cisto focalmente extenso com escasso infiltrado mononuclear e raros neutrófilos; áreas de proliferação de linfócitos com necrose individual de células e raros macrófagos.
AP-3331/11	Cistos multifocais com áreas de proliferação de linfócitos e necrose individual de células
AP-3332/11	Cistos multifocais com abundante infiltrado linfocítico, raros neutrófilos e área focal com calcificação central associado a proliferação de tecido conjuntivo.
AP-3333/11	Cistos multifocais com ausência de conteúdo; alguns com escasso infiltrado linfocítico e área focalmente extensa de necrose com calcificação central.
AP-3334/11	Cistos multifocais, alguns com escasso infiltrado linfocítico.
AP-3335/11	Cisto com ausência de conteúdo
AP-3336/11	Cistos multifocais com linfocítico moderado e necrose associada.
AP-3337/11	Necrose acentuada com foco central de calcificação associada à proliferação de tecido conjuntivo; Cistos multifocais com escasso infiltrado linfocítico.
AP-3338/11	Cisto focalmente extenso com ausência de conteúdo e áreas de proliferação linfocítica com necrose associada
AP 889/12	Cisto multifocal com grande quantidade de células mononucleares no interior
AP 890/12	Cisto multifocal com conteúdo protéico e raras células mononucleares no interior
AP 892/12	Cisto multifocal com grande quantidade de células mononucleares no interior
AP 894/12	Cisto multifocal com grande quantidade de células mononucleares no interior
AP 895/12	Cisto com ausência de conteúdo no interior
AP 900/12	Cisto com grande quantidade de células mononucleares no interior
AP 908/12	Cistos multifocais com material protéico e quantidade moderada de células mononucleares no interior
AP 910/12	Cistos multifocais com grande quantidade de células mononucleares no interior e necrose moderada de células
AP 913/12	Cistos multifocais com células mononucleares no interior
AP 890/12	Cistos multifocais com conteúdo proteináceo e células mononucleares no interior

APENDICE C

Quadro com as lesões histológicas de linfonodos de suíno com diagnóstico visual de Linfadenite granulomatosa, ao abate.

Identificação	Descrição histológica
AP 3343/11	Necrose caseosa multifocal com calcificação.
AP 3344/11	Necrose caseosa multifocal acentuada com calcificação e presença de grande quantidade de célula gigante.
AP 3345/11	Necrose caseosa multifocal com calcificação, presença discreta de célula gigante e área focalmente extensa com Cisto
AP 3346/11	Necrose caseosa multifocal acentuada com focos de calcificação e presença discreta de célula gigante
AP 3347/11	Necrose caseosa multifocal acentuada com focos de calcificação e presença discreta de células gigante.
AP 3348/11	Cisto focalmente extenso com infiltrado mononuclear moderado e áreas de necrose multifocal acentuada associada com infiltrado linfocítico acentuado e área focal de necrose caseosa com calcificação
AP 3349/11	Necrose caseosa multifocal com presença acentuada de célula gigante.
AP 3350/11	Necrose caseosa multifocal acentuada com presença acentuada de célula gigante.
AP 891/12	Granuloma focal com necrose caseosa e calcificação com presença discreta de célula gigante.
AP 896/12	Granulomas focais com necrose caseosa, alguns com calcificação central.
AP 898/12	Granuloma focal com proliferação acentuada de tecido conjuntivo e calcificação central.
AP 899/12	Granuloma focal com proliferação acentuada de tecido conjuntivo e calcificação central.
AP 901/12	Granulomas focais com necrose caseosas e calcificação central.
AP 903/12	Granulomas focais com necrose caseosa, alguns com calcificação central e presença de quantidade moderada de célula gigante..
AP 905/12	Granulomas multifocais com necrose caseosas e calcificação central.
AP 906/12	Granulomas focais com necrose caseosa, alguns com calcificação central e presença de quantidade moderada de célula gigante.
AP 907/12	Granulomas multifocais com necrose caseosa, calcificação central e presença moderada de célula gigante.
AP 909/12	Granuloma focal com necrose caseosa e calcificação central.
AP 912/12	Granuloma focal com necrose caseosa e presença discreta de célula gigante.

APÊNDICE D

Planilha com a descrição das lesões histológicas de Cistos em seis linfonodos de suíno com diagnóstico visual (macroscópico) de linfadenite granulomatosa, ao abate.

Identificação	Descrição histológica
AP-3339/11	Cistos multifocais com infiltrado mononuclear moderado e áreas com proliferação linfocítica e necrose individual de células
AP-3340/11	Cistos multifocais com infiltrado mononuclear moderado
AP-3341/11	Cisto focalmente extenso com infiltrado mononuclear discreto
AP-3342/11	Cistos multifocais com infiltrado mononuclear.
AP-897/12	Cisto focal com grande quantidade de células mononucleares no interior.
AP-913/12	Cistos multifocais com células mononucleares no interior.

APENDICE E

Amostras que tiveram ausência da área afetada para o exame histológico.

Amostra	Descrição histológica
AP 893/12	Ausência de alterações microscópicas no fragmento analisado.
AP 902/12	Ausência de alterações microscópicas no fragmento analisado
AP 904/12	Congestão e hemorragia multifocal acentuada.
AP 911/12	Ausência de alterações microscópicas no fragmento analisado