

# Análise morfométrica da carótida de suínos submetidos a angioplastia com ou sem implante de stent de cromo-cobalto

## *Morphometric analysis of swine carotid artery angioplasty with or without cobalt-chromium stent implantation*

João Luiz de Lara Elesbão<sup>1</sup>, Adamastor Humberto Pereira<sup>2</sup>, Marco Aurélio Grüdtnner<sup>3</sup>, Fabiola Meyer<sup>4</sup>

### Resumo

**Contexto:** A hiperplasia intimal é a reação tardia mais comum decorrente da angioplastia. O uso de stents de cromo-cobalto é bem estudado na circulação coronariana, porém não há muitos estudos que abordem o uso desses stents nas circulações carotídea e periférica.

**Objetivo:** Analisar mediante morfometria a reação intimal presente na artéria carótida de suínos submetidos a angioplastia isoladamente e a angioplastia seguida de implante de stent de cromo-cobalto.

**Materiais e métodos:** Em oito suínos, foi realizada angioplastia da artéria carótida comum direita e angioplastia seguida de implante de um stent de cromo-cobalto na artéria carótida comum esquerda. Após 4 semanas, os animais foram submetidos a eutanásia para a retirada de amostras de tecido arterial e preparo de lâminas histológicas. As imagens das lâminas foram digitalizadas e analisadas por programa de morfometria digital. A análise estatística foi realizada através da média e desvio padrão das áreas em cada grupo, utilizando-se o Teste *t* de Student. O valor de  $p < 0,05$  foi considerado significativo.

**Resultados:** O implante do stent provocou maior grau de hiperplasia comparado à angioplastia isolada. A diferença em resposta ao implante de stent foi estatisticamente significativa quando as áreas do lúmen, da lâmina elástica interna e da lâmina elástica externa foram comparadas entre os dois grupos. Não se observou diferença significativa quando se realizou a comparação entre as camadas médias dos dois grupos.

**Conclusão:** O implante de stent de cromo-cobalto gerou um espessamento intimal maior do que o produzido apenas pela angioplastia, porém ele não foi suficiente para reduzir o lúmen arterial.

**Palavras-chave:** Angioplastia, stents, suínos.

### Abstract

**Background:** Intimal hyperplasia is the most common delayed response to angioplasty. The use of cobalt-chromium stents is well studied in the coronary circulation; however, there are few studies on their use in the carotid and peripheral circulation.

**Objective:** To analyze the intimal reaction in a swine carotid artery undergoing simple angioplasty and angioplasty followed by implantation of cobalt-chromium stent.

**Materials and methods:** We carried out angioplasty in the right common carotid artery and angioplasty with cobalt-chromium stent in the left common carotid artery in eight swine. Four weeks later, all animals were sacrificed for arterial tissue sampling and preparation of histological slides. Slide images were scanned and analyzed using a digital morphometry program. Statistical analysis was performed by mean values and standard deviations of the areas in each group, using the Student's *t* test. A *p* value of  $< 0.05$  was considered significant.

**Results:** Angioplasty with cobalt-chromium stent implantation resulted in a higher degree of hyperplasia compared with simple angioplasty. The difference was statistically significant when the lumen area, the internal elastic lamina area, and the external elastic lamina area were compared between the two groups. No statistically significant difference was found when the media layers of both groups were compared.

**Conclusion:** Cobalt-chromium stent implantation resulted in more intimal hyperplasia than simple angioplasty, however the stent was not enough to reduce the arterial lumen.

**Keywords:** Angioplasty, stents, swine.

---

<sup>1</sup> Mestre. Cirurgião vascular. Oficial Médico. Chefe, Centro Cirúrgico, Hospital Militar de Área, Porto Alegre, RS.

<sup>2</sup> Doutor. Cirurgião vascular. Preceptor, Programa de Residência Médica em Cirurgia Vascular, Hospital de Clínicas de Porto Alegre (HCPA). Professor adjunto. Orientador, Programa de Pós-Graduação em Medicina, Universidade Federal do Rio Grande do Sul (UFRGS), Porto Alegre, RS.

<sup>3</sup> Doutor. Cirurgião Vascular. Preceptor, Residência Médica em Cirurgia Vascular, HCPA, Porto Alegre, RS.

<sup>4</sup> Médica veterinária, Unidade de Experimentação Animal, UFRGS, Porto Alegre, RS.

Não foram declarados conflitos de interesse associados à publicação deste artigo.

Artigo recebido em 10.02.10, aceito para publicação em 28.04.10.

J Vasc Bras. 2010;9(2):40-46.

## Introdução

Apesar dos avanços significativos da angioplastia transluminal percutânea (ATP) e do uso dos stents nas lesões ateroscleróticas focais, a reestenose continua sendo o principal limitante em longo prazo das intervenções endovasculares<sup>1-3</sup>. Parece provável que a liga da qual o stent é confeccionado desempenhe papel importante na resposta intimal secundária ao seu implante<sup>3,4</sup>. Apesar de alguns estudos experimentais apresentarem resultados promissores em relação às ligas biodegradáveis, esses resultados ainda não foram confirmados em seres humanos<sup>5,6</sup>. A maioria dos stents comercialmente disponíveis é confeccionada com ligas metálicas que diferem entre si não só pelas suas características mecânicas – biofuncionalidade –, mas também por sua compatibilidade com o organismo – biocompatibilidade<sup>3,7</sup>. Esses dois fatores são de grande importância quando analisamos os processos inflamatórios e de proliferação celular na parede arterial<sup>3,7-9</sup>. Em longo prazo, pelo menos quatro mecanismos estão envolvidos no processo de hiperplasia intimal após o implante de stent: a lesão vascular provocada pela sua implantação; a presença contínua de um corpo estranho intravascular; a tensão crônica na parede vascular; e a reendotelização retardada<sup>10</sup>.

Tanto a hiperplasia intimal como o aumento da trombogenicidade local são determinadas pelas características da liga metálica da qual é confeccionado o stent e por como é tratada a sua superfície<sup>4</sup>. Das principais ligas utilizadas na confecção de stents (aço inoxidável, cromo-cobalto e nítio), o aço inoxidável é o mais passível de corrosão e deveria, em tese, ser utilizado de modo temporário. As ligas de titânio e cromo-cobalto sofrem corrosão em menor grau no organismo, porém liberam íons metálicos que se depositam nos tecidos adjacentes ao implante, e não dispomos de estudos para avaliarmos as complicações desse processo em longo prazo<sup>7</sup>.

O presente estudo visa analisar, comparativamente, por meio de morfometria digital, a reação intimal presente na artéria carótida de suínos submetidos a angioplastia isoladamente e a angioplastia seguida de implante de stent de cromo-cobalto.

## Materiais e métodos

O estudo foi conduzido com oito suínos da raça Large White, originados de diferentes matrizes, com idade média de 8 semanas e peso aproximado de 20 kg (18-22 kg), após aprovação do Comitê de Ética do Grupo de Pesquisa e Pós-Graduação do Hospital de Clínicas de Porto

Alegre e conforme os preceitos do Colégio Brasileiro de Experimentação Animal (COBEA).

Foram utilizados para os experimentos stents expansíveis por balão com diâmetro final de 4 e 16 mm de comprimento cedidos pela Empresa Eucateh, sem conflitos de interesses, conforme Resolução do Conselho Federal de Medicina nº 1595/2000.

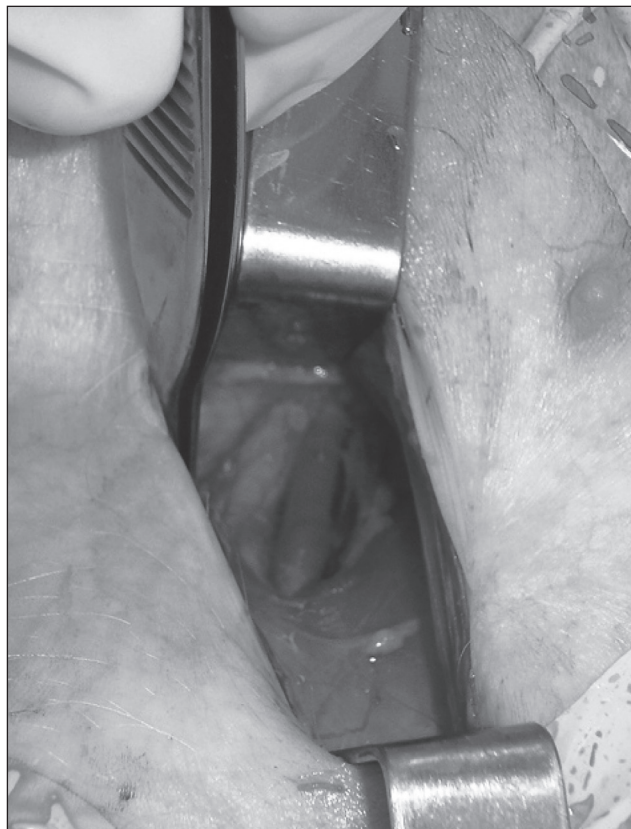
Os procedimentos cirúrgicos foram conduzidos sob anestesia geral venosa seguida de infiltração com anestésico no local da incisão. Os animais foram submetidos a jejum alimentar, sedação e acesso vascular, hidratação endovenosa e analgesia pós-operatória, conforme protocolo da Unidade de Experimentação Animal.

Os critérios de exclusão estabelecidos previamente à execução do experimento foram: trombose ou ruptura do segmento submetido a angioplastia; reintervenção devido a sangramento; óbito do animal antes do prazo estabelecido para a colheita do tecido; falhas técnicas no preparo ou no processamento dos tecidos.

No transoperatório, os animais foram submetidos a inguilotomia esquerda com dissecação da artéria femoral comum (Figura 1). Através de punção direta da artéria femoral comum com agulha 18G, foi avançado um fio-guia 0,035” hidrofílico e inserido um introdutor 6F. Sob controle fluoroscópico, o fio-guia foi direcionado até o arco aórtico acompanhado de um cateter *pigtail* e, após realização de aortografia e identificação das artérias carótidas comuns, foi realizada cateterização seletiva da artéria carótida comum esquerda com cateter vertebral 5F, troca do fio-guia 0,035” por fio-guia 0,014” seguida de angioplastia e implante de stent expansível por balão (4 x 16 mm) no segmento médio do vaso com pressão de 8 atm por 30 segundos. A seguir, Large-White realizou-se cateterização seletiva da artéria carótida comum direita e angioplastia por 30 segundos com pressão de 8 atm também no seu 1/3 médio com cateter balão 4 x 16 mm. O diâmetro do cateter-balão selecionado foi de 10-20% superior ao diâmetro da artéria carótida comum normal de suínos nessa faixa etária e teve por objetivo provocar “oversizing” e consequente estiramento circunferencial. Após os procedimentos descritos, foi realizada arteriografia de controle para confirmação da perviedade arterial.

As arteriografias foram realizadas através de cateter *pigtail* e vertebral 5F com injeção manual de 1 mL/kg de totalamato de meglumina, utilizando-se um aparelho de raio X portátil (fluoroscópio SK7-3), e gravadas em DVD (Samsung).

No período pós-operatório, os animais foram alojados em baias específicas para esse fim sob orientação de médico veterinário colaborador, sendo liberada dieta 12 horas após

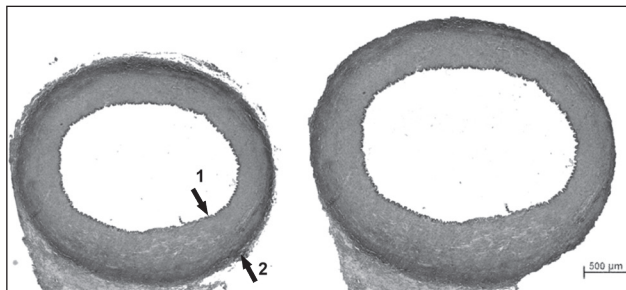


**Figura 1** - Acesso à artéria femoral comum

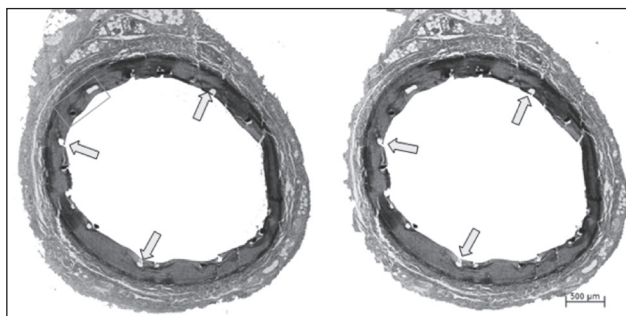
a cirurgia. Os animais receberam água corrente *ad libitum* e foram alimentados com a mesma ração, balanceada para a idade e sem suplementação lipídica adicional. Ao final de 30 dias os animais retornaram à Unidade de Experimentação Animal, novamente anestesiados e sacrificados conforme protocolo da Unidade de Experimentação Animal.

Os espécimes retirados foram enviados para análise morfométrica digital. Os cortes histológicos foram obtidos utilizando-se micrótomo de impacto (Polycut S®, Leica, Alemanha) equipado com navalha de tungstênio de 16 cm, tipo D (Leica®, Alemanha), com 5 µm de espessura.

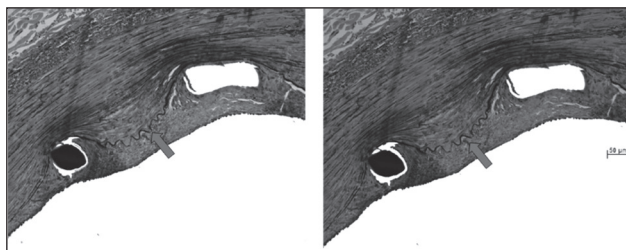
As lâminas encaminhadas para análise morfométrica foram coradas pelo método de Verhoeff/Van Gieson (Figuras 2, 3 e 4), e as medidas morfométricas foram realizadas através de sistema de análise digital de imagens Quantimet 500 acoplado a microscópio Leica®, com objetiva de 2,5 x, sem a interferência do observador, mantido “cego” na mensuração. Para cada segmento analisado foram medidas a área da luz, a área interna às lâminas elásticas interna (correspondendo à luz que haveria em caso de inexistência de proliferação intimal) e externa (diâmetro externo do vaso) e a área que corresponde



**Figura 2** - Lâmina histológica. Corte histológico de artéria carótida seccionada transversalmente, mostrando em negro as fibras elásticas, que constituem as lâminas elásticas interna (seta 1) e externa (seta 2). Coloração pelo método de Verhoeff/Van Gieson, aumento da objetiva 2,5 x



**Figura 3** - Lâmina histológica. Corte histológico de artéria carótida seccionada transversalmente, apresentando perfis de stent (alguns indicados com setas). Coloração pelo método de Verhoeff/Van Gieson, aumento da objetiva 2,5 x

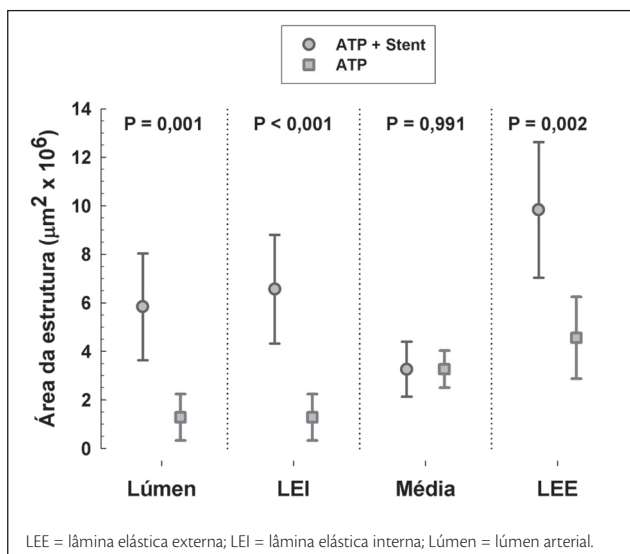


**Figura 4** - Lâmina histológica. Maior aumento da porção indicada em verde na fotografia anterior. Nota-se que o stent comprime a lâmina elástica interna (indicada pelas setas), e há formação de uma neoíntima (parte situada entre essa lâmina e a luz arterial). Coloração pelo método de Verhoeff/Van Gieson, aumento da objetiva 20 x

aproximadamente à ligação dos pontos mais internos dos perfis de stent presentes na lâmina (ou seja, área aproximada delimitada pelo stent em caso de inexistência de proliferação intimal). Com base nesses resultados, foram calculadas as áreas de neoíntima e da túnica média. Foi também medida a área total ocupada pelos fragmentos de stent presentes no corte, bem como o grau de obstrução

neointimal. As médias das espessuras da parede como um todo, da camada íntima e da camada média, nos pontos com stent e nos pontos intermediários entre eles, foram calculadas a partir das medidas de tantos quantos fossem os perfis de stent presentes em cada corte; adicionalmente, foram calculadas de maneira semelhante as médias das menores distâncias entre o stent e a luz arterial e entre o stent e o limite externo do vaso (lâmina elástica externa).

A análise dos dados foi realizada com o programa SSPS for Windows através da estatística descritiva, utilizando-se a média e o desvio padrão para as variáveis paramétricas. Na comparação entre os grupos foi utilizado o teste *t* de Student. O nível de significância (alfa) considerado foi de 5%.



**Figura 5** - Gráfico de frequências. Comparação das variáveis “Lúmen”, “LEI”, “Média” e “LEE” entre os grupos ATP e ATP + stent. Observa-se diferença significativa entre os grupos ATP + Stent e ATP quando realizada a comparação entre as variáveis “Lúmen”, “LEI” e “LEE”. Não se observa diferença estatística quando se comparam as variáveis “Média” dos dois grupos

**Tabela 1** - Dados de morfometria (n = 8)

Variável	Grupo	Média (x 10 <sup>6</sup> µm <sup>2</sup> )	Desvio padrão (x 10 <sup>6</sup> µm <sup>2</sup> )	Erro padrão (x 10 <sup>6</sup> µm <sup>2</sup> )	P
Lúmen	1	5,841	2,200	0,777	p = 0,001
	2	1,287	0,956	0,338	
LEI	1	6,566	2,240	0,792	p < 0,001
	2	1,287	0,956	0,338	
LEE	1	9,832	2,787	0,985	p = 0,991
	2	4,559	1,685	0,595	
Média	1	3,266	1,134	0,401	p = 0,002
	2	3,271	0,763	0,269	

LEE = lâmina elástica externa; LEI = lâmina elástica interna.

## Resultados

Os oito animais submetidos aos procedimentos concluíram o estudo. A perviedade do stent e da área submetida a angioplastia foram avaliadas diretamente durante a coleta das amostras de tecidos. A avaliação macroscópica das peças evidenciava reação inflamatória perivasculare adjacente às áreas de angioplastia e implante do stent, estando este bem aderido à parede do vaso.

A avaliação morfométrica digital e a análise estatística foram conduzidas pelas médias e dos desvios padrões das áreas luminal, intimal e camada média das peças analisadas. Os dados foram obtidos a partir do segmento médio da artéria carótida submetida a angioplastia e do segmento médio do stent, cortado com micrótomo com navalha de tungstênio, visando o estudo intrastent do processo de hiperplasia intimal. Os animais foram divididos em grupo 1 (ATP + stent) e grupo 2 (ATP), conforme é apresentado na Tabela 1.

Observou-se maior espessamento intimal (Figura 5) secundário ao implante de stent (grupo 1) em comparação com o grupo em que se realizou apenas a angioplastia (grupo 2), porém não houve diferença quando se comparou a reação tecidual na camada média.

## Discussão

O processo de reestenose pós-ATP é um processo multifatorial dependente de dois mecanismos básicos: hiperplasia intimal e remodelamento arterial geométrico<sup>11,12</sup>. Estudos experimentais têm demonstrado que, em resposta a lesão vascular de qualquer natureza, existe uma migração e proliferação de células musculares lisas para a camada íntima com síntese e deposição de matriz extracelular. Tais eventos são críticos na fisiopatologia da hiperplasia intimal que conduz à reestenose<sup>13</sup>.

A ATP com cateter-balão é atualmente aceita não só como um método terapêutico da doença arterial oclusiva,

mas também como um modelo de lesão vascular<sup>14,15</sup>. O estiramento mecânico circunferencial da parede arterial provocado pela ATP leva à laceração da lâmina elástica interna, estiramento das fibras de colágeno e elastina da camada média e adventícia. A lesão endotelial é acompanhada de disfunção endotelial com subsequente agregação plaquetária à superfície lesada e reação inflamatória que pode atingir todas as camadas da parede vascular. Além disso, alterações hemodinâmicas secundárias ao trauma vascular podem desencadear respostas celulares responsáveis pela contração arterial, contribuindo, assim, para o crescimento fibrocelular da íntima. As células musculares lisas adquirem um fenótipo sintético-proliferativo e migram para a íntima, constituindo-se nas células dominantes da hiperplasia intimal<sup>12-15</sup>.

Os stents foram desenvolvidos com o objetivo de dar suporte mecânico à parede arterial. Comparativamente à angioplastia com balão, o uso de stents melhora os resultados em curto e médio prazo por meio da diminuição do remodelamento arterial negativo. As ligas metálicas com as quais os stents são confeccionados visam biofuncionalidade e biocompatibilidade, porém a seleção de materiais deve ser orientada principalmente no sentido da biocompatibilidade, cujos aspectos principais a serem considerados são a suscetibilidade do material à corrosão e os efeitos dessa corrosão no organismo<sup>3,7</sup>.

Em modelos experimentais e em humanos está bem estabelecido que o grau de lesão provocado pela angioplastia e pelo stent se relaciona diretamente com a hiperplasia intimal<sup>12,13,15</sup>. Modelos animais de grande porte, como os suínos, parecem refletir melhor a patogênese da reestenose, com claras vantagens em relação aos animais de menor porte (camundongos e coelhos), principalmente no que diz respeito ao seu preparo pré-operatório, bem como ao manuseio de suas artérias<sup>16</sup>. Estudos em camundongos sugerem que nesse processo também pode haver participação de células-tronco progenitoras provenientes da medula óssea<sup>17</sup>. O fator limitante no uso de modelos animais é a falta de doença arterial aterosclerótica pré-existente, como nos humanos. A suplementação lipídica alimentar possibilita a indução de placas de aterosclerose vulneráveis à embolização<sup>18</sup>, mas o processo de hiperplasia intimal e reestenose é similar ao de animais que recebem dieta normal<sup>19</sup>. Portanto, não parece haver vantagem no uso de modelos suínos submetidos a dieta aterogênica.

O período de 4 semanas para a coleta dos cortes histológicos é suficiente para estudos experimentais de hiperplasia intimal pós-ATP. Estudos anteriores demonstraram desenvolvimento completo de hiperplasia intimal semelhante ao desenvolvido por humanos no período de 28 dias<sup>12-14,20</sup>.

Em estudos anteriores, Pasa et al.<sup>21</sup> avaliaram, através de morfometria digital, o espessamento intimal presente na artéria carótida de suínos submetidos a implante de stent de aço inoxidável 316L sem angioplastia, concluindo que ele é maior que o imposto pela lesão do vaso contralateral pelo sistema introdutor. Portanto, a simples presença do stent, mesmo sem ruptura da membrana elástica interna, é capaz de provocar hiperplasia intimal. Grudtner et al.<sup>22</sup> e Dutra & Pereira<sup>23</sup> estudaram o processo de formação neointimal em aorta de suínos submetidos a ATP com stents de aço inoxidável 316L recobertos de e-PTFE e dácron, respectivamente, comparados com os resultados obtidos com stents não recobertos. Os autores não constataram diferenças entre seus grupos de estudo, porém confirmaram que, independentemente do stent ser recoberto ou não, há neoformação intimal significativa. Castro et al.<sup>24</sup> avaliaram a resposta neointimal à angioplastia associada ao implante de stent de aço inoxidável 316L em artérias ilíacas de suínos comparada à resposta à simples angioplastia na artéria ilíaca contralateral. Nesse estudo, a presença do stent se associou a um maior processo de hiperplasia intimal, mas sem comprometimento da área da luz vascular devido ao remodelamento elástico positivo.

Os estudos referidos acima realizados em nosso meio se limitaram a estudar a hiperplasia intimal nas margens do stent, já que não utilizaram secções transversas da região onde foi implantado o stent (Figuras 2, 3 e 4). Em nosso estudo, foram realizados cortes do segmento médio do stent por meio do uso de micrótomo de tungstênio, o que possibilitou estudar o grau de lesão intrastent. Todos os estudos realizados até o momento se limitaram a estudar o comportamento dessa liga na circulação coronariana, onde o dispositivo se associou a menor hiperplasia intimal que as outras ligas metálicas<sup>25,26</sup>.

Inicialmente, a obtenção de secções finas de material histológico para exame ao microscópio era feita manualmente com a utilização de navalhas. No final do século XIX, Chevalier e Purkinje desenvolveram, em instituições distintas, os primeiros aparelhos mecânicos para esse fim<sup>27</sup>. Para o presente estudo foi utilizado micrótomo com navalha de tungstênio devido à resistência da malha do stent e à necessidade do corte preciso do stent. Esta navalha, quando comparada com a navalha de diamante, mantém as hastes dos stents intactas nas secções transversas, minimizando os artefatos potenciais causados pela retirada dos stents.

Os cortes histológicos visaram avaliar a hiperplasia intimal e o lúmen arterial remanescente após o procedimento. A área luminal foi obtida por medida direta da área delimitada pelo endotélio ou stent. A área da íntima foi obtida

subtraindo-se a área luminal da área delimitada pela lâmina elástica interna. A área da camada média foi obtida a partir dos valores das áreas luminal e íntima e subtraindo-se do valor encontrado da lâmina elástica externa. Os resultados das medidas morfométricas das áreas da íntima e da média foram apresentados em números absolutos em micrômetros quadrados, utilizando-se a média de oito medidas circunferenciais.

Observou-se diferença significativa entre os grupos 1 (ATP + STENT) e 2 (ATP) quando comparadas as alterações no lúmen arterial ( $5,841 \times 10^6 \mu\text{m}^2$  x  $1,287 \times 10^6 \mu\text{m}^2$ ), na lâmina elástica interna ( $6,566 \times 10^6 \mu\text{m}^2$  x  $1,287 \times 10^6 \mu\text{m}^2$ ) e na lâmina elástica externa ( $9,832 \times 10^6 \mu\text{m}^2$  x  $4,559 \times 10^6 \mu\text{m}^2$ ). Não se observou diferença significativa do ponto de vista estatístico quando foi realizada a comparação entre as camadas médias dos dois grupos ( $3,266 \times 10^6 \mu\text{m}^2$  x  $3,271 \times 10^6 \mu\text{m}^2$ ).

Os achados relativos ao lúmen arterial demonstram a importância do remodelamento arterial negativo após a simples angioplastia sem o implante de stent. O implante de stent permite, através do alargamento da luz arterial (remodelamento elástico positivo), que a hiperplasia intimal não reduza significativamente a área luminal. O uso de stents impede, assim, o remodelamento arterial geométrico negativo, promovendo sustentação à parede arterial.

Os stents compostos com ligas de cromo-cobalto foram desenvolvidos com a finalidade de serem utilizados em artérias de menor calibre e mais tortuosas. Essa característica dos stents decorre do fato de a liga de cromo-cobalto produzir um composto mais resistente e mais flexível, se comparado ao aço inoxidável. Suas hastes são mais finas e promovem uma força radial maior, permitindo o tratamento de lesões ateroscleróticas mais tortuosas e calcificadas, principalmente no território coronariano<sup>26</sup>. Teoricamente, a menor espessura das hastes desses stents e, portanto, a menor quantidade de metal utilizado, poderia estar relacionada a uma melhor biotolerância. Outra característica dos stents de cromo-cobalto é a possibilidade de os pacientes em uso desses dispositivos poderem ser submetidos a exames de ressonância magnética. Estudos experimentais em artérias coronárias de suínos demonstraram que stents confeccionados com ligas de cromo-cobalto, quando revestidos de um polímero (polyphosphazene), podem provocar menor formação neointimal em comparação com stents de aço inoxidável revestido pelo mesmo polímero<sup>25</sup>. Entretanto, não foram identificados, em nossa base de dados, estudos experimentais em artérias periféricas que corroborem esses achados.

Os stents de cromo-cobalto utilizados em nosso estudo aparentemente não se associaram a um menor processo de hiperplasia intimal. A hiperplasia intimal secundária à angioplastia e ao implante desses stents não parece diferir daquela encontrada após o implante de dispositivos confeccionados em aço 316L ou nitinol observados em estudos anteriores em nosso laboratório experimental. Os diferentes estudos conduzidos por Pasa et al., Grudtner et al., Dutra et al. e Castro et al.<sup>21-24</sup> demonstram o papel da lesão vascular induzida pela angioplastia e pelo stent, independentemente de sua liga e seu revestimento, no processo de hiperplasia intimal.

A manutenção do lúmen arterial em longo prazo é o objetivo do tratamento com o implante de stents. Existem vários estudos que tratam de medicações supressoras do processo intimal intrastent. A procura de drogas que inibam a proliferação miointimal e de dispositivos que provoquem menor reação parietal continua sendo um desafio a ser vencido.

## Conclusão

Conclui-se que a angioplastia da artéria carótida comum do suíno, associada ao implante de um stent de cromo-cobalto, produz uma reação na parede arterial caracterizada por espessamento intimal maior do que a imposta pela angioplastia isolada na artéria contralateral. Entretanto, o espessamento intimal não foi suficiente para reduzir a área do lúmen arterial devido ao remodelamento elástico positivo.

## Referências

1. Fattori R, Piva T. Drug-eluting stents in vascular intervention. *Lancet*. 2003;361:247-9.
2. Inoue S, Koyama H, Miyata T, Shigematsu H. Pathogenetic heterogeneity of in-stent lesion formation in human peripheral arterial disease. *J Vasc Surg*. 2002;35:820-2.
3. Fischer A, Wienecke H, Brauer H, Erbel R. [Metallic biomaterials for coronary stents]. *Z Kardiol*. 2001;90:251-62.
4. Hansi C, Arab A, Rzany A, Ahrens I, Bode C, Hehrlein C. Differences of platelet adhesion and thrombus activation on amorphous silicon carbide, magnesium alloy, stainless steel, and cobalt chromium stent surfaces. *Catheter Cardiovasc Interv*. 2009;73:488-96.
5. Waksman R, Pakala R, Kuchulakanti PK, et al. Safety and efficacy of bioabsorbable magnesium stents in porcine coronary arteries. *Catheter Cardiovasc Interv*. 2006;68:607-17.
6. Messer RL, Wataha JC, Lewis JB, Lockwood PE, Caughman GB, Tseng WY. Effect of vascular stent alloys on expression of cellular adhesion molecules by endothelial cells. *J Long Term Eff Med Implants*. 2005;15:39-47.

7. Gotman I. Characteristics of metals used in implants. *J Endourol.* 1997;11:383-9.
8. Koch W, Tiroch K, von Beckerath N, Schömig A, Kastrati A. Tumor necrosis factor-alpha, lymphotoxin-alpha, and interleukin-10 gene polymorphisms and restenosis after coronary artery stenting. *Cytokine.* 2003;24:161-71.
9. Versaci F, Gaspardone A. Prevention of restenosis after stenting: the emerging role of inflammation. *Coron Artery Dis.* 2004;15:307-11.
10. Welt FG, Rogers C. Inflammation and restenosis in the stent era. *Arterioscler Thromb Vasc Biol.* 2002;22:1769-76.
11. Ouriel K. Peripheral arterial disease. *Lancet.* 2001;358:1257-64.
12. Toutouzias K, Colombo A, Stefanadis C. Inflammation and restenosis after percutaneous coronary interventions. *Eur Heart J.* 2004;25:1679-87.
13. Cwikiel W, Harnek J, Zoucas E, Stenram U. Proliferative response in smooth muscle cells after angioplasty or insertion of self-expanding stents. An experimental study in pigs. *Acta Radiol.* 1997;38:124-8.
14. De Meyer GR, Bult H. Mechanisms of neointima formation: lessons from experimental models. *Vasc Med.* 1997;2:179-89.
15. Wolf YG, Gertz SD, Banai S. Animal models in syndromes of accelerated arteriosclerosis. *Ann Vasc Surg.* 1999;13:328-38.
16. Narayanaswamy M, Wright K, Kandarpa K. Animal models for atherosclerosis, restenosis, and endovascular graft research. *J Vasc Interv Radiol.* 2000;11:5-17.
17. Tsai S, Butler J, Rafi S, Liu B, Kent KC. The role of progenitor cells in the development of intimal hyperplasia. *J Vasc Surg.* 2009;49:502-10.
18. Shi ZS, Feng L, He X, et al. Vulnerable plaque in a Swine model of carotid atherosclerosis. *AJNR Am J Neuroradiol.* 2009;30:469-72.
19. França LH, Pereira AH, Perini SC. Self-expandable nitinol stent placement in homocysteinemic porcine aorta. *Clinics.* 2008;63:229-36.
20. Verheye S, Salame MY, Robinson KA, et al. Short- and long-term histopathologic evaluation of stenting using a self-expanding nitinol stent in pig carotid and iliac arteries. *Catheter Cardiovasc Interv.* 1999;48:488-96.
21. Pasa MB, Pereira AH, Castro Junior C. Morphometric analysis of intimal thickening secondary to stent placement in pig carotid arteries. *Acta Cir Bras.* 2008;23:165-72.
22. Grudtner MA, Pereira AH, Costa LF, Souza GG, Argenta R, Longhi JA. Efeitos a curto prazo de stents não recobertos e recobertos com politetrafluoroetileno em aorta de suínos: um modelo experimental. *Acta Cir Bras.* 2004;19:120-5.
23. Dutra CF, Pereira AH. Digital morphometric analysis of the aortic wall in pigs following implantation of dacron-covered stents versus non-covered stents. *Acta Cir Bras.* 2004;19:210-219.
24. Castro Junior C, Pereira AH, Pasa MB. Morphometric analysis of intimal reaction after stent implantation in iliac arteries submitted to angioplasty in pigs. *Acta Cir Bras.* 2006;21:139-43.
25. Stampfl U, Sommer CM, Thierjung H, et al. Reduction of late in-stent stenosis in a porcine coronary artery model by cobalt chromium stents with a nanocoat os polyphosphazene (Polyzene-F). *Cardiovasc Intervent Radiol.* 2008;31:1184-92.
26. Kereiakes DJ, Cox DA, Hermiller JB, et al. Usefulness of a cobalt chromium coronary stent alloy. *Am J Cardiol.* 2003;92:463-6.
27. Santos MB. Ergonomia, carga mental de trabalho, riscos e prevenção de acidentes: o caso do trabalhador em histotécnica [dissertação]. Rio de Janeiro (RJ): Pontifícia Universidade Católica do Rio de Janeiro; 2007.

**Correspondência:**

João Luiz Elesbão  
 Rua Landel de Moura, 1379/1 – Tristeza  
 CEP 91920-150 – Porto Alegre, RS  
 Tel.: (51) 2111.9843  
 E-mail: drelesbao@yahoo.com.br

**Contribuições dos autores:**

Concepção e desenho do estudo: AHP, JLE, MAG  
 Análise e interpretação dos dados: JLE, AHP  
 Coleta de dados: JLE, MAG  
 Redação do artigo: JLE  
 Revisão crítica do texto: AHP  
 Aprovação final do artigo\*: AHP  
 Análise estatística: JLE, MAG  
 Responsabilidade geral pelo estudo: JLE, AHP  
 Informações sobre financiamento: JLE

\* Todos os autores leram e aprovaram a versão final submetida ao J Vasc Bras