

Valor prognóstico da correlação do Ki-67 e p53 em carcinomas epidermoides da cavidade oral e língua

Ki-67 and p53 correlation prognostic value in squamous cell carcinomas of the oral cavity and tongue

Rafael Da Ros Motta¹, Claudio Galeano Zettler²,
Eduardo Cambruzzi³, Geraldo Pereira Jotz⁴,
Renata Brutti Berni⁵

Palavras-chave: antígeno ki-67, carcinoma epidermoide, cavidade oral, p53, prognóstico.
Keywords: ki67 antigen, squamous cell carcinoma, oral cavity, p53, prognosis.

Resumo / Summary

O carcinoma epidermoide representa 90% a 95% das neoplasias malignas da cavidade oral, responsável por 13.470 casos/ano. **Objetivos:** Correlacionar a expressão do p53 e Ki-67 nos carcinomas epidermoides de cavidade oral e língua com o estado linfonodal, sexo, grau histológico, volume tumoral e estadiamento patológico. **Materiais e Métodos:** Foi realizado estudo retrospectivo de 28 casos de carcinomas epidermoides da cavidade oral e língua. Estes foram submetidos à técnica de imunoistoquímica para verificar a expressão dos anticorpos p53 e Ki-67 e compará-los estatisticamente quanto ao status linfonodal, sexo, grau histológico, volume tumoral e estadiamento patológico. **Resultados:** O p53 analisado individualmente mostrou significância estatística ($p < 0,05$) quando comparado com o volume tumoral ($p = 0,029$). Apesar de uma forte tendência, a relação de p53 com estado linfonodal não foi significativa. Quando o p53 + Ki67 foram analisados, o volume tumoral mostrou $p < 0,05$ ($p = 0,029$). **Discussão:** A literatura mostra que a expressão dos marcadores p53 e Ki-67 está relacionada com presença de metástases para linfonodos e pior prognóstico. **Conclusão:** Nos carcinomas epidermoides da cavidade oral e língua o p53 e o Ki-67 estão relacionados a tumores de maior volume, metástase para linfonodos e possivelmente um pior prognóstico.

Epidermoid carcinomas represent from 90% to 95% of oral cavity malignant neoplasias, making up 13,470 cases/year. **Aims:** To correlate p53 and Ki-67 expressions in mouth and tongue carcinomas with lymph node status, gender, histological grade, tumor volume and pathological stage. **Materials and Methods:** We carried out a retrospective study of 28 cases of mouth and tongue epidermoid carcinomas. They were submitted to immunohistochemical study in order to check the expression of p53 and Ki-67 antibodies and statistically compare them in terms of lymph node status, gender, histological grade, tumor volume and pathological staging. **Results:** The individually analyzed p53 proved to have statistical significance ($p < 0.05$) when compared to tumor volume ($p = 0.029$). Despite a strong tendency, the p53/tumor volume relation was not significant. When p53 + Ki67 were analyzed, tumor volume had $p < 0.05$ ($p = 0.029$). **Discussion:** Literature shows that the expression of p53 and Ki-67 is related to the presence of metastasis to lymph nodes and a worse prognosis. **Conclusion:** In oral cavity and tongue epidermoid carcinomas, p53 and Ki-67 are related to larger tumors, metastasis to lymph nodes and very likely to a worse prognosis.

¹ MD, Patologista.

² PhD, Patologista. Professor Adjunto do Curso de Medicina da ULBRA. Professor do Programa de Pós-Graduação em Patologia da FFFCMPA.

³ PhD, Patologista. Professor Adjunto do Curso de Medicina da ULBRA.

⁴ PhD, Otorrinolaringologista. Professor Adjunto do Departamento de Ciências Morfológicas da UFRGS. Professor Adjunto do Curso de Medicina da ULBRA.

⁵ MD, Residente Anatomia Patológica.

Universidade Luterana Do Brasil - ULBRA Departamento de Patologia.

Endereço para correspondência: Rafael Da Ros Motta - Av. Manoel Ribas 4772 Santa Felicidade Curitiba PR 82020-000.

Este artigo foi submetido no SGP (Sistema de Gestão de Publicações) da BJORL em 15 de março de 2008. cod. 5766

Artigo aceito em 26 de junho de 2008.

INTRODUÇÃO

O carcinoma epidermoide representa 90% a 95% das neoplasias malignas de cavidade oral, comprometendo principalmente a borda lateral posterior da língua. Acomete em geral homens com idade acima de 50 anos, a maioria com história de alto consumo de tabaco, álcool, exposição excessiva ao sol, má higiene bucal, dietas pobres em frutas e vegetais, infecções secundárias pelo papilomavírus humano (HPV) e Vírus Herpes simples (HSV-1), sendo estes fatores considerados de alto risco para o surgimento do câncer¹⁻³.

O carcinoma epidermoide de língua e cavidade oral é responsável por aproximadamente 30.990 novos casos de câncer por ano nos EUA, segundo estimativa para 2006, dos quais 7.430 óbitos são esperados. É responsável por 1,3% de todas as mortes por câncer. No Brasil estima-se uma incidência em torno de 13.470 novos casos, sendo 10.060 novos casos em homens e 3.410 novos casos em mulheres. O carcinoma epidermoide é a neoplasia maligna mais comum da cavidade oral, sendo responsável por 2,1% das neoplasias malignas nos homens e 0,7% nas mulheres. A idade de maior incidência é a sexta década de vida, frequentemente relacionada ao afastamento definitivo do trabalho. A avaliação prognóstica desta neoplasia é dada pelos achados histológicos e imunoistoquímicos, incluindo estadiamento, grau histológico, tamanho do tumor, envolvimento linfonodal, expressão imunoistoquímica do p53 e Ki-67. O estadiamento desta neoplasia é feito de acordo com o sistema TNM da International Union Against Cancer (UICC), com avaliação do tamanho tumoral e comprometimento de linfonodos. Os carcinomas epidermóides podem ser bem diferenciados ou queratinizantes (grau histológico I) ou moderadamente / pouco diferenciados (graus histológicos II e III). As neoplasias invasivas que medem de 0 a 2,0cm são classificadas como T1 e as que medem de 2,0 a 4,0cm são T2 e os maiores de 4,0cm são T3. Quando houver invasão de estruturas adjacentes são incluídas no estagio T4, independente do tamanho. Mesmo lesões pequenas podem ser classificadas como T4, as quais são correlacionadas com um pior prognóstico.

Com o avanço tecnológico dos métodos diagnósticos em imagem (Ressonância Nuclear Magnética e Tomografia Computadorizada), o conhecimento médico acerca também se amplia. A literatura médica tem mostrado o crescente número de trabalhos tentando validar a medida do volume tumoral como fator prognóstico independente em carcinomas de língua, nasofaringe e pulmão. Alguns trabalhos conseguem comprovar essa teoria, mas a literatura ainda é muito controversa.

O envolvimento linfonodal é ainda considerado um dos principais marcadores prognósticos destas neoplasias. Pelo Sistema TNM o envolvimento de um único linfonodo ipsilateral de até 3,0cm na sua maior dimensão

é classificado como N1. O N2 corresponde aos casos com metástase única em linfonodo ipsilateral medindo entre 3,0 e 6,0cm ou para múltiplos linfonodos menores que 6,0cm, unilaterais ou bilaterais. No N3 encontramos os casos com metástases em linfonodos maiores que 6,0cm de diâmetro.

O estudo imunoistoquímico tem sido utilizado na avaliação de outros fatores prognósticos dos carcinomas da cavidade oral e língua, entre eles o p53 e o Ki 67. A relação entre a expressão da proteína p53 ou do marcador de proliferação celular Ki-67 com o carcinoma epidermoide da cavidade oral tem sido muito estudada na atualidade. Talvez isso se deva ao impacto social desta determinada neoplasia. Genes supressores do câncer ou genes reguladores de apoptose representam uma importante variável na equação das neoplasias, dentre eles se evidencia em particular o p53⁴⁻⁶. Os resultados de um grande número de estudos mostram que a expressão do p53 têm grande significado prognóstico em diversos tipos de câncer. O p53 é um proto-oncogene e tem seu papel envolvido no controle do ciclo e apoptose celular, conseqüentemente na estabilidade genômica. Genes mutados tornam-se oncogenes e perdem a propriedade de retirar uma célula alterada do ciclo celular, repará-la e devolvê-la ao ciclo ou levá-la à morte celular programada, daí promovendo a carcinogênese. A expressão da proteína p53 pode ser detectada facilmente pela técnica de imunoistoquímica, e sua expressão aumentada tem sido observada em aproximadamente 50-60% dos casos de carcinoma de cavidade oral e língua, podendo corresponder a um aumento da expressão da proteína ou mesmo a uma mutação⁷⁻⁹.

A proliferação celular descontrolada hoje é considerada um dos mais importantes mecanismos biológicos envolvidos na oncogênese¹⁰. Os resultados de um grande número de estudos mostram que a atividade proliferativa têm grande significado prognóstico em uma variedade de tumores. Os marcadores de proliferação celular têm sido classificados em três categorias: [1] marcadores de fração de crescimento; [2] marcadores de fases específicas do ciclo celular; e [3] marcadores de tempo do ciclo celular. A fração de crescimento, isto é, a proporção que as células crescem dentro do ciclo, pode ser facilmente identificada pelo Ki-67 ou MIB-1 anticorpo, identificando a expressão do antígeno nas fases G1, S, G2 e M do ciclo celular^{11,12}.

OBJETIVOS

Objetivo do presente estudo foi observar a correlação da expressão imunoistoquímica do p53 e Ki-67 nos carcinomas epidermóides da cavidade oral e língua com o estado linfonodal (pN), bem como observar a expressão dos marcadores e correlacionar ao volume tumoral, sexo dos pacientes, grau de diferenciação histológica e estadiamento patológico (pT).

MATERIAL E MÉTODOS

Foi realizado um estudo transversal de vinte e oito casos de carcinomas epidermoides da cavidade oral e língua, com linfonodos regionais positivos para metástases, operados e diagnosticados entre novembro de 1999 a abril de 2006, correspondendo a um período de 78 meses. Foram revisados todos os tumores de cavidade oral e língua do período correspondente onde foram excluídos do presente estudo todas as neoplasias que não carcinomas epidermoides. Admitiu-se como critério de inclusão a existência de uma amostra (bloco) para cada caso, o bom estado de conservação dos blocos e a adequação da gradação histológica utilizada quando do diagnóstico em relação à padronizada pela OMS. Dessa forma, 28 carcinomas epidermoides da cavidade oral ou língua com esvaziamento linfonodal cervical foram selecionados. Quanto ao comprometimento linfonodal, admitiu-se como critério a presença de metástases à microscopia óptica, os casos foram divididos em dois grupos: (1) casos com linfonodos cervicais negativos para metástases e (2) casos com linfonodos cervicais positivos para metástases. Quanto ao grau histológico das neoplasias os casos foram divididos em dois grupos: (1) baixo grau (incluindo o grau I / bem diferenciado) e (2) alto grau (incluindo os graus II e III / moderadamente e pouco diferenciados). Quanto ao estadiamento patológico (pT) das neoplasias os casos foram divididos em dois grupos: (1) lesões com comprometimento considerados locais (incluindo o pT1, pT2, pT3) e (2) lesões com comprometimento de estruturas vizinhas (pT4). Em relação ao volume tumoral, as neoplasias foram divididas em dois grupos; grupo (1) no qual as neoplasias tinham um volume menor ou igual a 8cm³ e grupo (2) no qual as neoplasias apresentavam um volume maior que 8cm³. O cálculo do volume tumoral se fez pela multiplicação das três medidas encontradas durante o exame macroscópico da peça, extensão longitudinal X largura X profundidade.

A coleta das amostras foi autorizada pelos responsáveis, sendo o projeto de pesquisa aprovado pelo comitê de ética em pesquisa sob o número CEP-2006-246H, dentro das normas que regulamentam as pesquisas em seres humanos, segundo a Resolução nº 196/96 do Conselho Nacional de Saúde - Ministério da Saúde/Brasil.

Imunoistoquímica

Os casos foram submetidos à técnica de imunoistoquímica para verificar a expressão dos anticorpos p53 e KI67. Para a técnica imunoistoquímica foram utilizadas seções de tecido previamente fixados em formalina 10%, incluídos em blocos de parafina. De cada amostra foram obtidos cortes histológicos de 3 micrômetros de espessura, os quais foram alocados em lâminas silanizadas. Para proceder à técnica de imunoistoquímica, cada lâmina foi

encaminhada a desparafinização do material com o uso de xilol e hidratação dos cortes com etanol. A recuperação antigênica era realizada em forno de micro-ondas, com solução de ácido cítrico 10mM/pH 6,0 em dois ciclos de 09 minutos cada, em potência de 750W. O bloqueio da peroxidase endógena foi realizado com água oxigenada a 3% (10 volumes). O anticorpo primário foi diluído em solução de albumina a 1% e azida sódica a 0,1% em PBS, incubado em câmara úmida a 37°C, e posterior permanência do material em refrigeração a 4°C por 18 horas. O uso do anticorpo biotilado empregava uma câmara úmida a 37°C, por 30 minutos, assim como a incubação com o complexo estreptavidina-biotina-peroxidase (StreptABC). O substrato cromogênico utilizado correspondia a diaminobenzidina 60mg% em PBS, e como contracoloração foi utilizada hematoxilina de Harrys. Os anticorpos utilizados foram a proteína p53, clone DO-7, monoclonal (DAKO Corporation) e o antígeno Ki-67, clone MIB-1, monoclonal (DAKO Corporation). A expressão imunoistoquímica de cada anticorpo para cada caso foi estimada pelo percentual de células expressando a coloração específica para o anticorpo utilizado, sendo utilizado a seguinte escala de quantificação, de acordo com a padronização utilizada no Serviço de Patologia, visto não haver consenso na literatura sobre os critérios de positividade:

Expressão negativa: 0 a 09% das células neoplásicas exibindo expressão do anticorpo.

Expressão positiva: 10 a 100% das células neoplásicas exibindo expressão do anticorpo. (Figura 1)

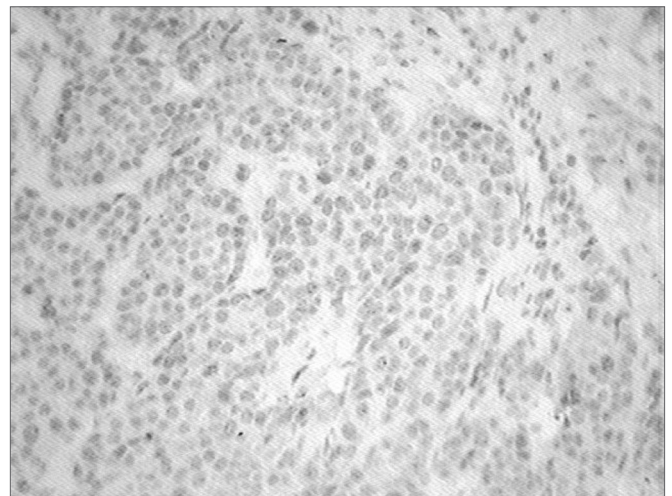


Figura 1. Imunoistoquímica-p53 - Células coradas em marrom demonstram positividade para a reação.

Análise estatística

A análise estatística foi realizada utilizando-se o programa de software SPSS versão 12.0 a partir do teste qui-quadrado para comparação entre variáveis categóricas.

Através de análise estatística foi avaliada a relação combinada entre a expressão tumoral do Ki-67 e p53 com as demais variáveis estudadas (estado linfonodal, sexo, grau histológico, volume do tumor e estadiamento patológico dos tumores [pT]). Os valores foram considerados estatisticamente significativos quando o valor do p foi menor que 0,05 ou quando necessário foi usado a exata de Fisher, considerada válida quando f menor que 0,05.

RESULTADOS

A pesquisa incluiu 28 pacientes com diagnóstico histológico de carcinoma epidermoide de cavidade oral e língua submetidos à cirurgia com esvaziamento linfonodal cervical.

Quanto ao sexo, 24 pacientes eram do sexo masculino e 4 do sexo feminino, os quais correspondem respectivamente a 85,7% e 14,3%. Em relação à diferenciação dos tumores, 2 foram classificados como de baixo grau e 26 como de alto grau, correspondendo a 7,15% e 92,85%. Quanto ao estadiamento tumoral 10 pacientes apresentavam tumores que não invadiam estruturas adjacentes (pT1, 2, 3) e 18 apresentavam tumores que invadiam estruturas adjacentes (pT4), correspondendo a 35,7% e 64,3% respectivamente. O status linfonodal foi definido como positivo em 14 casos e negativo para metástases em 14 casos. Com relação à expressão dos marcadores imunoistoquímicos, p53 e ki67, observou-se a expressão do p53 em 50% dos casos, a expressão do ki-67 se deu em 92,85% dos casos e a expressão concomitante de ambos os marcadores ocorreu em 50% dos casos. Em relação ao volume tumoral, 25% dos tumores eram menores ou iguais a 8cm³ (7casos) e 75% dos tumores eram maiores de 8cm³, correspondendo a 21 casos. (tabela 1)

Tabela 1. Correlação estatística das variáveis estudadas com os marcadores p53, ki-67 e p53 + Ki-67

Variáveis estudadas	p53	Ki-67	p53&Ki-67
Sexo	p = 0,280	p = 0,134	p = 0,280
	f = 0,595	f = 0,269	f = 0,595
pT	p = 0,114	p = 0,166	p = 0,114
	f = 0,236	f = 0,523	f = 0,236
pN	p = 0,023	p = 0,075	p = 0,023
	f = 0,056	f = 0,481	f = 0,056
Volume tumoral	p = 0,029	p = 0,269	p = 0,029
	f = 0,076	f = 1,000	f = 0,076
Grau histológico	p = 0,075	p = 0,578	p = 0,075
	f = 0,481	f = 0,231	f = 0,481

Quando valores < que 5 em duas casas Chi2 não pode ser usado, mesmo que p ≤ 0,05. Neste caso deve-se considerar a exata de Fisher; f ≤ 0,05

Em relação ao estado linfonodal, a expressão imunoistoquímica do marcador p53, mostrou-se positiva em 50% (14/28 casos) dos casos. Deste total, 71,4% (10 casos) não apresentavam metástases para linfonodos e somente 28,6% (4 casos) apresentaram metástases. Quando comparada a imunopositividade do p53 versus estado linfonodal (p = 0,023), porém a exata de Fisher foi maior que 0,05 (f = 0,056), tornando assim a relação sem significância estatística. A expressão positiva combinada dos marcadores p53+Ki-67, também se mostrou positiva em 50% do número total de casos, mas somente em 28,6% (4 casos) dos casos com metástases para linfonodos, o valor de p = 0,023 para esta relação, porém a exata de Fisher foi maior que 0,05 (f = 0,056). A comparação do antígeno Ki-67 com o estado linfonodal também não se mostrou significativa, p = 0,075, apesar da expressão imunoistoquímica do marcador mostrar-se positiva em 92,85% (26/28 casos) do total de casos, apesar de mostrar-se presente em 85,7% daqueles com metástases para linfonodos.

A expressão imunoistoquímica do marcador p53 mostrou-se positiva em 54,2% dos pacientes do sexo masculino (13/24 casos) e 25% dos pacientes do sexo feminino (1/4 casos), no entanto esta relação (p53 versus sexo) não foi estatisticamente significativa (p = 0,28), e quando estudadas a relações da imunopositividade do p53 versus pT e grau histológico, não foram encontradas significância estatística em nenhum dos casos, p = 0,114 e p = 0,075, respectivamente.

O marcador Ki-67 foi positivo em 92,85% dos tumores (26/28 casos), nos pacientes do sexo masculino a imunopositividade se deu em 95,83% (23/24 casos) e em 75% (3/4 casos) dos pacientes do sexo feminino, no entanto esta relação não mostrou significância estatística (p = 0,134). Quanto ao estadiamento tumoral, o marcador de proliferação celular foi positivo em 100% (10/10 casos) dos casos em que a neoplasia não invadia estruturas adjacentes, ou seja, pT1, pT2 e pT3 e foi positivo em 88,9% (16/18 casos) dos casos em que a neoplasia invadia estruturas adjacentes (pT4), no entanto esta relação, Ki-67 versus pT, não mostrou significância estatística, p = 0,523.

O marcador de proliferação celular, que foi positivo em 92,85% do total de casos, mostrou-se positivo em 100% dos casos classificados como baixo grau (2/2 casos) e em 92,3% dos casos classificados como de alto grau (24/26 casos), e quando comparado ao grau de diferenciação histológica, não apresentou significância, p = 0,578. A expressão concomitante de ambos marcadores p53 + ki-67 também não apresentou significância estatística quando correlacionada com sexo, pT e grau histológico, p = 0,280, p = 0,114 e p = 0,075.

O volume tumoral foi maior que 8cm³ em 75% (21/28 casos) dos casos. Quando comparado volume tumoral versus metástases para linfonodos, o volume tumoral foi maior que 8cm³ em 92,85% (13/14 casos) dos casos,

esta relação mostrou-se significativa, sendo $p = 0,029$. O marcador p53 expressou imunopositividade em 57,1% (12/21 casos) dos tumores com volume maior que 8cm^3 e em apenas 42,9% (3/7 casos) daqueles menores que 8cm^3 , a relação volume versus p53 mostrou significância estatística, $p = 0,029$. Assim como a expressão combinada de p53+Ki-67 quando relacionada a tumores com volume maior que 8cm^3 , mostrou-se válida, $p = 0,029$. No entanto as outras variáveis do estudo como sexo, grau de diferenciação histológica e o estadiamento tumoral (pT) não mostraram significância estatística, $p = 0,70$, $p = 0,75$ e $p = 0,69$.

DISCUSSÃO

Os carcinomas de cavidade oral e língua são amplamente estudados e bastante discutidos na literatura médica mundial. Estudos recentes têm mostrado com clareza a importância da imunistoquímica na avaliação dos fatores preditivos e prognósticos dos carcinomas epidermoides de cavidade oral e língua.

Este estudo tem o intuito de avaliar os marcadores imunistoquímicos p53 e Ki-67 e correlacionar a expressão destes com fatores prognósticos, já conhecidos e consagrados pela literatura médica e outros nem tanto, como o volume tumoral.

A expressão imunistoquímica do p53 se deu em 50% dos casos por nós estudados, assim como no estudo realizado por Nakanishi et al.¹¹ e Forastiere et al.⁹. A análise estatística da correlação da imunopositividade do p53 mostrou uma forte tendência quando relacionada à presença de metástases para linfonodos regionais, porém sem significância estatística, apesar de $p = 0,023$, neste caso fez-se necessário o uso da exata de Fisher, $f = 0,056$. Alguns autores conseguiram provar a significância estatística da relação, p53 superexpresso e metástases para linfonodos, em carcinomas da cavidade oral e também em neoplasias de outros sítios primários, como por exemplo, esôfago e encéfalo¹³. Autores como Oliveira et al.^{14,15} mostraram em seus estudos que a presença do p53 está correlacionada a um maior número de metástases para linfonodos e consequentemente com um pior prognóstico. Segundo Carlos de Vicente et al.¹⁶, a imunoposição do p53 e um pior prognóstico em pacientes sem metástases para linfonodos cervicais mostram-se fortemente relacionados. Quando analisadas as correlações do p53 com outros fatores estudados como, sexo ($p = 0,28$) e diferenciação histológica ($p = 0,075$) não houve significância estatística, no entanto Kurokawa H et al.¹⁷ conclui que a superexpressão do p53 na periferia do tumor está relacionado ao grau histológico ($p < 0,05$).

O marcador de proliferação celular Ki-67 mostrou-se positivo em 92,85% dos casos estudados. A análise estatística tentou correlacionar a expressão imunistoquímica do Ki-67 com outros fatores prognósticos relacionados ao carcinoma epidermoide da cavidade oral, porém nenhuma das relações estabelecidas se mostrou válida, porém vários artigos têm mostrado a importância da análise do

índice de proliferação celular, como fator prognóstico de real importância nos carcinomas de cabeça e pescoço. Em nossos estudos nota-se uma forte tendência de imunoposição positiva do Ki-67 em tumores que apresentaram metástases cervicais, $p = 0,075$. De acordo com Myong et al.¹⁸, a expressão imunistoquímica do Ki-67 mostrou-se significativamente aumentada naqueles pacientes que apresentaram metástases em linfonodos cervicais, mostrando-se como fator prognóstico independente de sobrevida para os pacientes com carcinoma epidermoide da cavidade oral, sendo no entanto o estadiamento patológico (pTNM), a variável prognóstica de maior importância e tendo a expressão do Ki-67 efeito significativo na taxa de sobrevida cumulativa desses pacientes. Os cruzamentos e análises estatísticas com os outros fatores estudados, como sexo ($p = 0,134$), pT ($p = 0,166$) não se mostraram estatisticamente significativos, contudo a superexpressão do Ki-67 na periferia do tumor, segundo Kurokawa et al.¹⁷ está relacionado ao grau histológico ($p < 0,05$).

A imunoposição de concomitante de ambos os marcadores, p53 e Ki-67 se deu em 50% dos casos estudados e a análise estatística nos mostrou que a relação da co-expressão dos marcadores, p53 e Ki-67 com a presença de metástases para linfonodos cervicais mostrou uma forte tendência em se mostrar válida, $p = 0,023$, porém neste caso fez-se necessário o uso da exata de Fisher, $f = 0,056$, mostrando então que a relação não é estatisticamente significativa. A literatura mostra que a co-expressão do p53 e do Ki-67 participa da carcinogênese dos carcinomas epidermoides da cavidade oral, promovendo assim a proliferação celular¹⁹. Alguns autores, assim como Lavertu P et al.²⁰, afirmam com segurança que a coexpressão dos marcadores p53 e Ki-67 está relacionada com um tempo menor de sobrevida livre de doença, incluindo menor tempo para recorrência da neoplasia e ou aparecimento de segundo sítio primário precoce, diminuindo assim a taxa de sobrevida geral. Vale ainda ressaltar que a combinação negativa dos dois marcadores (p53 - / Ki-67 -) está associada a uma menor incidência de recorrência ($p = 0,02$), menor incidência de recorrência locorregional ($p = 0,01$) e menor incidência de segundo tumor primário ($p = 0,04$), assim como maior tempo de sobrevida livre de doença ($p = 0,02$). A análise estatística não se mostrou significativa quando comparada a coexpressão dos marcadores com sexo e diferenciação histológica, $p = 0,280$ e $p = 0,075$, respectivamente.

O cálculo do volume tumoral se deu a partir do fato que a neoplasia é uma massa sólida e tridimensional, e não somente uma estrutura linear, desta forma um tumor pT1 (tumor com 2,0cm ou menos em sua maior dimensão) pode ter um volume total de 8cm^3 (2,0cm X 2,0cm X 2,0cm) e um tumor pT3 (Tumor com mais de 4,0cm em sua maior dimensão) pode apresentar um volume de $4,1\text{cm}^3$ (4,1cm X 1,0cm X 1,0cm), neste caso o tumor, assim chamado pT1, teria um volume maior que o chamado pT3. É possível considerar que, com os avanços tecnológicos dos exames de imagem, a medida do volume dos tumores vai se tornar

algo indispensável e de rotina para se avaliar o processo evolutivo e o prognóstico das neoplasias e que, ainda, o cálculo do volume tumoral venha mudar o estadiamento de algumas neoplasias ou talvez possa criar uma metodologia nova para se estadiar os tumores, um novo TNM. O valor volumétrico de corte aqui estabelecido foi de 8cm³, pois a literatura médica ainda não apresenta qualquer protocolo a se seguir. Neste estudo 25% dos tumores apresentaram volume ≤8,0cm³ e 75% apresentaram um volume >8,0cm³.

A análise estatística, quando feita, comparou o volume tumoral (> ou < que 8,0cm³) com as variáveis do nosso estudo, que nos mostrou significância estatística quando comparado o volume tumoral e comprometimento linfonodal (pN+) (p = 0,029), volume tumoral e p53 (p = 0,029) e volume tumoral e p53+Ki-67 (p = 0,029). Alguns autores como, Chew MH et al.²¹ concluem que a medida do volume tumoral permite uma melhor e mais acurada avaliação do status tumoral e possivelmente tornar-se-á um indicador prognóstico de um modelo de estadiamento futuro. Alguns artigos relacionados a neoplasias de outros sítios, que não a cavidade oral, citam a importância da medida volumétrica. Chua et al.²² dizem que a medida do volume tumoral representa um fator prognóstico independente de controle local, que parece ser superior ao estadiamento "T" da classificação de Ho's nos carcinomas nasofaríngeos. Seguindo a mesma linha de pesquisa, Lee et al.²³ comprovaram através de seus estudos que existe uma diferença significativa na sobrevida de pacientes com tumores mais volumosos (p = 0,044), a despeito do estágio (p = 0,25) e ou pT inicial (p = 0,30). No entanto, autores como Chua et al.²⁴ não conseguiram provar estatisticamente a relação do volume tumoral nos carcinomas nasofaríngeos quando comparado à presença de metástases para linfonodos regionais e recorrência, no entanto, viu-se que a taxa de sobrevida em 5 anos foi substancialmente menor naqueles em que o tumor media mais de 15cm³.

No presente estudo a medida do volume tumoral não apresentou qualquer relação estatisticamente válida quando comparado aos outros fatores estudados, sexo, pT, Ki-67 e grau de diferenciação histológica.

CONCLUSÃO

Os resultados do estudo mostraram que nos carcinomas da cavidade oral e língua os marcadores imunoistoquímicos p53 e Ki-67 tendem a estar superexpressos naqueles casos em que os pacientes apresentam metástases para linfonodos regionais cervicais. Em relação ao volume tumoral, tumores com volume maior que 8,0cm³ apresentam maior incidência de metástases para linfonodos, maior expressão do p53 e co-expressão dos marcadores p53 e Ki-67, sugerindo que esses pacientes tenham um pior prognóstico.

A correlação do p53, ki-67 e volume tumoral, com as outras variáveis estudadas não mostraram significância estatística (p > 0,05).

REFERÊNCIAS BIBLIOGRÁFICAS

1. Friedlander PL, Schantz SP, Shaha AR, Yu G, Shah JP. Squamous cell carcinoma of the tongue in young patients: a matched-pair analysis. *Head & Neck*. 1998;20:363-8.
2. Llewellyn CD, Johnson NW, Warnakulasuriya KAAS. Risk factors for squamous cell carcinoma of the oral cavity in young people - a comprehensive literature review. *Oral Oncol*. 2001;37:401-18.
3. Lopes FF, Cutrim MCFN, Casal CP, Fagundes DM, Montoro IA. Aspectos epidemiológicos e terapêuticos do câncer bucal. *Rev Bras Odontol*. 2002;59(2):98-9.
4. Padovan P, Salmaro R, Marchetti M, Padovan R. Prognostic value of bcl-2, p53, Ki-67 in invasive squamous carcinoma of the uterine cervix. *Eur J Gynaecol Oncol*. 2000;21(3):267-72.
5. Pich A, Chiusa L, Navone R. Prognostic relevance of cell proliferation in head and neck tumors. *Ann Oncol*. 2004;15(9):1319-29.
6. Bruner JM, Connely JH, Saya H. p53 protein immunostaining in routinely paraffin-embedded section. *Mod Pathol*. 1993; 6(2):189-94.
7. Linden MD, Nathanson SD, Zarbo RJ. Evaluation of anti-p53 antibody staining quality control and technical considerations. *Appl Immunohistochem*. 1994;2:218-24.
8. Tubiana M, Courdi A. Cell proliferation kinetics in human solid tumors:relation to probability of metastatic dissemination and long term survival. *Radiother Oncol*. 1989;15:1-18.
9. Forastiere A, Koch W, Trotti A, Sidransky D. Head and neck cancer. *N Engl J Med*. 2001;345:1890-900.
10. Van Diest PJ, Brugal G, Baak JPA. Proliferation markers in tumours: interpretation and clinical value. *J Clin Pathol*. 1998;51:716-24.
11. Nakanishi Y, Nogushi M, Matsuno Y, Mukai K, Shimosato Y, Hirohashi S. p53 expression in squamous cell carcinoma and dysplasia of the vocal cords and oral cavity. *Appl Immunohistochem*. 1993;1:101-7.
12. Han U, Can OI, Han S, Kayhan B, Onal BU. Expressions of p53, VEGF C, p21:could they be used in preoperative evaluation of lymph node metastasis of esophageal squamous cell carcinoma? *Dis Esophagus*. 2007;20(5):379-85.
13. Zohrabian VM, Nandu H, Gulati N, Khitrov G, Zhao C, Mohan A, et al. Gene expression profiling of metastatic brain cancer. *Oncol Rep*. 2007;18(2):321-8.
14. Oliveira LR, Ribeiro-Silva A, Zucoloto S. Prognostic significance of p53 and p63 immunolocalisation in primary and matched lymph node metastasis in oral squamous cell carcinoma. *Acta Histochem*. 2007;109(5):388-96.
15. Oliveira LR, Ribeiro-Silva A, Zucoloto S. Prognostic impact of p53 and p63 immunoeexpression in oral squamous cell carcinoma. *J Oral Pathol Med*. 2007;36(4):191-7.
16. Carlos de Vicente J, Junquera Gutiérrez LM, Zapatero AH, Fresno Forcelledo MF, Hernández-Vallejo G, López Arranz JS. Prognostic significance of p53 expression in oral squamous cell carcinoma without neck node metastases. *1:Head & Neck*. 2004;26(1):22-30.
17. Kurokawa H, Zhang M, Matsumoto S, Yamashita Y, Tanaka T, Tomoyose T, et al. The relationship of the histologic grade at the deep invasive front and the expression of Ki-67 antigen and p53 protein in oral squamous cell carcinoma. *J Oral Pathol Med*. 2005;34(10):602-7.
18. Myoung H, Kim MJ, Lee JH, Ok YJ, Paeng JY, Yun PY. Correlation of proliferative markers (Ki-67 and PCNA) with survival and lymph node metastasis in oral squamous cell carcinoma:a clinical and histopathological analysis of 113 patients. *Int J Oral Maxillofac Surg*. 2006;11:1005-10.
19. Iamaroon A, Khemleelakul U, Pongsirivet S, Pintong J. Co-expression of p53 and Ki67 and lack EBV expression in oral squamous cell carcinoma. *J Oral Pathol Med*. 2004;33(1):30-6.
20. Lavertu P, Aldestein DJ, Myles J, Secic M. P53 and Ki-67 as outcome predictors for advanced squamous cell cancers of the head and neck treated with chemoradiotherapy. *Laryngoscope*. 2001;111(11 Pt 1):1878-92.
21. Chew MH, Khoo JB, Chong VF, Tai BC, Soo KC, Lim DT. Significance of tumour volume measurements in tongue cancer:a novel role in staging. *ANZ J Surg*. 2007;77(8):632-7.
22. Chua DT, Sham JS, Kwong DL, Tai KS, Wu PM, Lo M, et al. Volumetric analysis of tumor extent in nasopharyngeal carcinoma and correlation with treatment outcome. *Int J Radiat Oncol Biol Phys*. 1997;39(3):711-9.
23. Lee CC, Chu ST, Ho HC, Lee CC, Hung SK. Primary tumor volume calculation as a predictive factor of prognosis in nasopharyngeal carcinoma. *Acta Otolaryngol*. 2007;1-5.
24. Chua DT, Sham JS, Leung LH, Tai KS, Au GK. Tumor volume is not an independent prognostic factor in early-stage nasopharyngeal carcinoma treated by radiotherapy alone. *Int J Radiat Oncol Biol Phys*. 2004;58(5):1437-44.