

INTRODUÇÃO

Os neoplasmas do trato reprodutivo feminino podem ser divididos em duas categorias: os formados nos ovários e os derivados da genitália tubular. Dentre as neoplasias em caninos representam 0,3% a 0,4%, e o leiomioma é a mais frequente. O uso de marcadores em imuno-histoquímica (IHQ) para células de origem muscular auxilia na identificação das neoplasias musculares. O objetivo deste trabalho foi caracterizar os neoplasmas (leiomiomas, fibroleiomiomas, fibromas e leiomiossarcomas) da genitália tubular de cadelas por meio de achados histopatológicos, histoquímicos e IHQ de biópsias do arquivo do Setor de Patologia Veterinária da UFRGS de 2000 a 2010.

MATERIAL E MÉTODOS

Dados referentes a raça, idade e localização foram analisados. Todas as amostras foram processadas rotineiramente, coradas em hematoxilina e eosina e realizada a histoquímica de Tricrômio de Masson (TM). Foi realizada a técnica de IHQ, pelo método de estreptavidina ligada à peroxidase para os marcadores antivimentina (Dako®) e antidesmina (Dako®). As recuperações antigênicas e as diluições foram feitas de acordo com as especificações dos anticorpos primários. As imunorreações foram interpretadas com base na intensidade e na quantidade de marcações positivas citoplasmáticas.

RESULTADOS E DISCUSSÃO

Foram avaliados 43 casos, com diagnóstico de leiomioma em 46,51% (20/43); fibroleiomiomas em 41,86% (18/43); fibroma em 6,97% (3/43); e leiomiossarcoma em 4,65% (2/43). A idade média das cadelas acometidas (40/43) foi de 10,5 anos. Quanto a raça, 14,28% (6/42) dos animais eram da raça Cocker, no entanto, 26,19% (11/42) eram sem raça definida. Histologicamente houve predomínio de proliferação de células alongadas, dispostas em feixes de diferentes direções, sendo diferenciadas pela coloração de TM em células de tecido conjuntivo e muscular (Figura 1). Na técnica de IHQ, todos os casos de fibroma (3/3) tiveram marcação positiva para vimentina (Figura 2), porém ausente para desmina. Em 50% dos leiomiossarcomas (1/2) ocorreu positividade apenas para vimentina e em 50% apenas para desmina. Dos casos de leiomioma e fibroleiomioma, 100% (20/20) e 77,77% (14/18), respectivamente, tiveram imunopositividade para vimentina e para desmina (Figura 3).

CONCLUSÃO

Os métodos de diagnóstico escolhidos foram de fundamental importância para a caracterização dos diferentes tumores analisados neste estudo. Os leiomiossarcomas apresentaram significativas diferenças quanto às características histológicas e alto grau de pleomorfismo celular. A marcação azulada na técnica de TM foi evidenciada nos fibromas e fibroleiomiomas, caracterizados pela presença abundante de tecido conjuntivo fibroso. A técnica de IHQ para marcação de células com origem muscular (antidesmina) se mostrou eficaz conforme a positividade observada em todos os casos de leiomioma. No entanto, nos casos de leiomiossarcomas, a marcação positiva para desmina sem marcação para vimentina em 50% dos casos e a marcação positiva para vimentina com a ausência de marcação para desmina em 50% se justifica pelo alto grau de malignidade das células neoplásicas.

REFERÊNCIAS BIBLIOGRÁFICAS

- CRUZ, G. G.; BUITRAGO, C. A. S.; HERNÁNDEZ, M. E. V.; AGUERO, N. B. Neoplasias em aparato reprodutor em perras: estudo retrospectivo de seis años. *Veterinária México*, vol. 1, n. 1, p.31-34, 1997.
- GANESAN, R.; MCCLUGGAGE, W. G.; HIRSCHOWITZ, L.; ROLLANSON, T.P. Superficial myofibroblastoma of the lower female genital tract: report of a series including tumours with a vulval location. *Histopathology*, vol. 46, p. 137-143, 2005.
- MIKAELIAN, I.; LABELLE, P.; DORÉ, M.; MARTINEAU, D. Fibroleiomyomas of the tubular genitalia in female beluga whales. *Journal of Veterinary Diagnostic Investigation*, vol. 136, p. 197-201, 2007.
- MILLÁN, Y.; GORDON, A.; ESPINOSA DE LOS MONTEROS, A.; REYMUNDO, C.; MARTÍN DE LAS MULAS, J. Steroids Receptors in Canine and Human Female Genital Tract Tumors with Smooth Muscle Differentiation. *Journal of Comparative Pathology*, vol. 136, p. 197-201, 2007.
- PLIEGO, M. C.; FERREIRA, M. D. L. G.; FERREIRA, A. M. R.; LEITE J. S. Leiomiossarcoma uterino em cadela. *Veterinária e Zootecnia*, supl. ao v. 15, n. 3, p. 40-41, 2008.

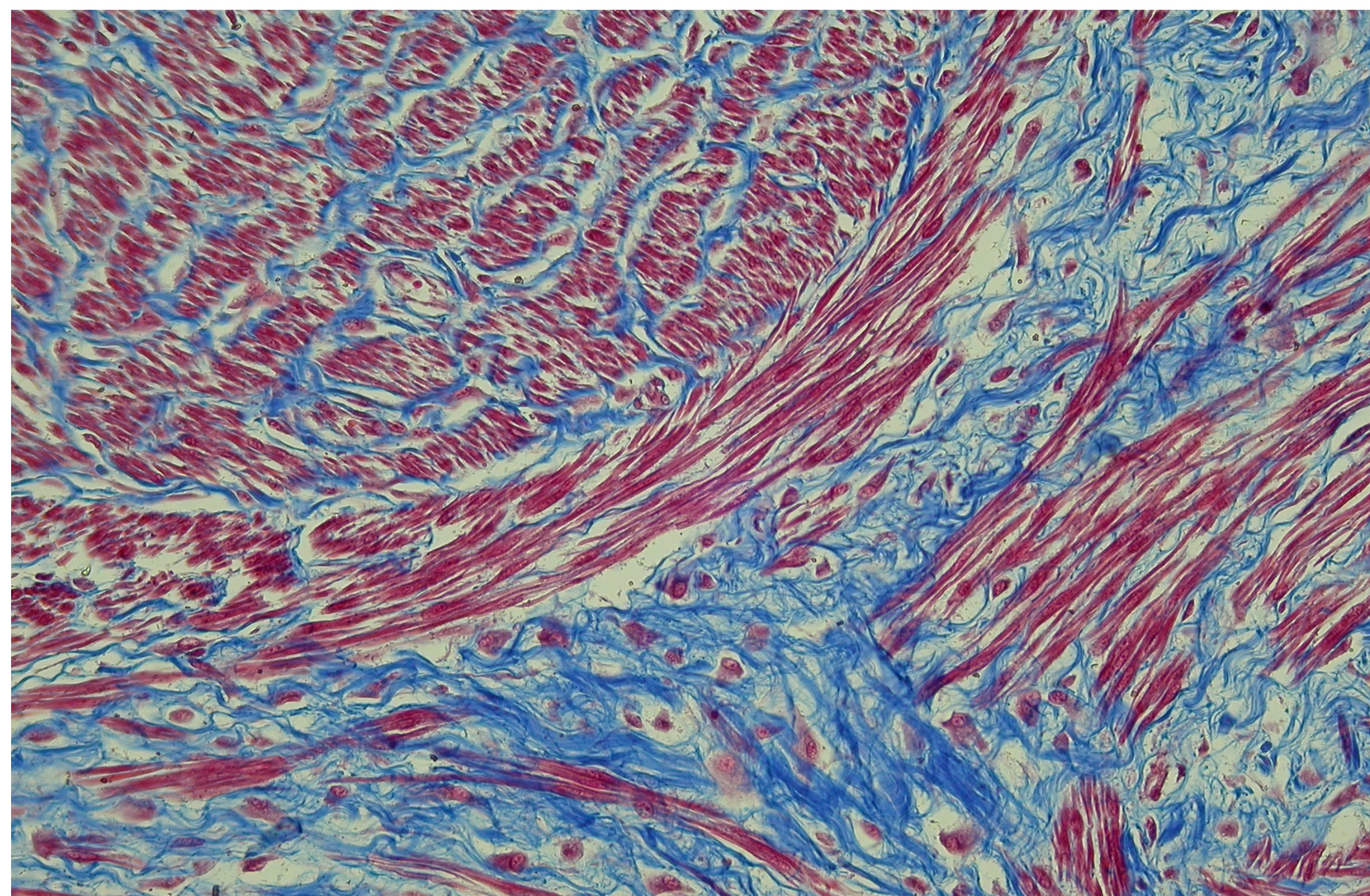


Figura 1. Canino, fibroleiomioma uterino. Coloração especial de Tricrômio de Masson. Tecido conjuntivo abundante (azul) em mais de 50% das células neoplásicas. Obj. 40x.

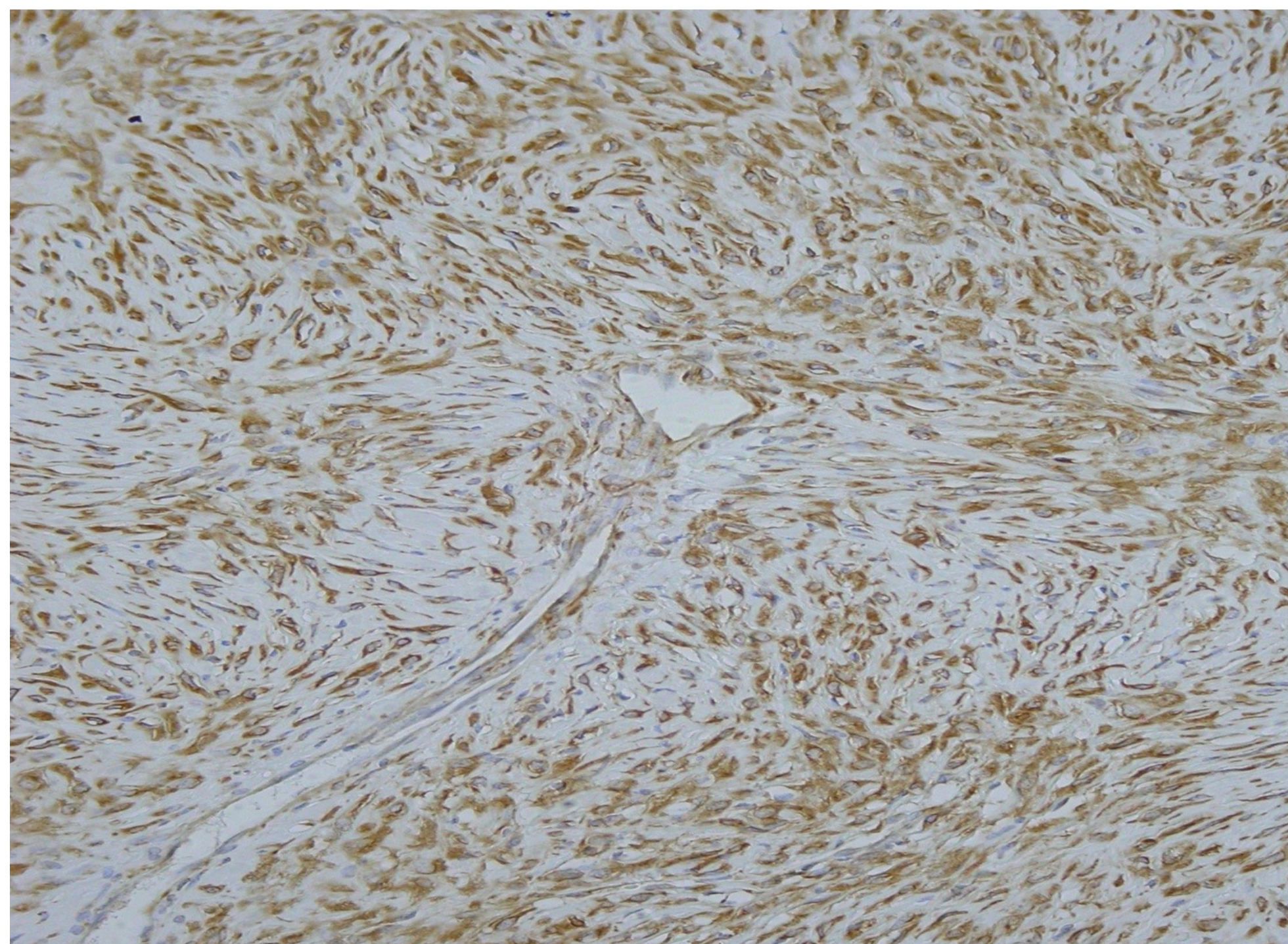


Figura 2. Canino, fibroma uterino. Imuno-histoquímica antivimentina com marcação citoplasmática acentuada, complexo estreptavidina-biotina-peroxidase, cromógeno DAB e contracoloração com Hematoxilina de Harris. Obj. 10x.

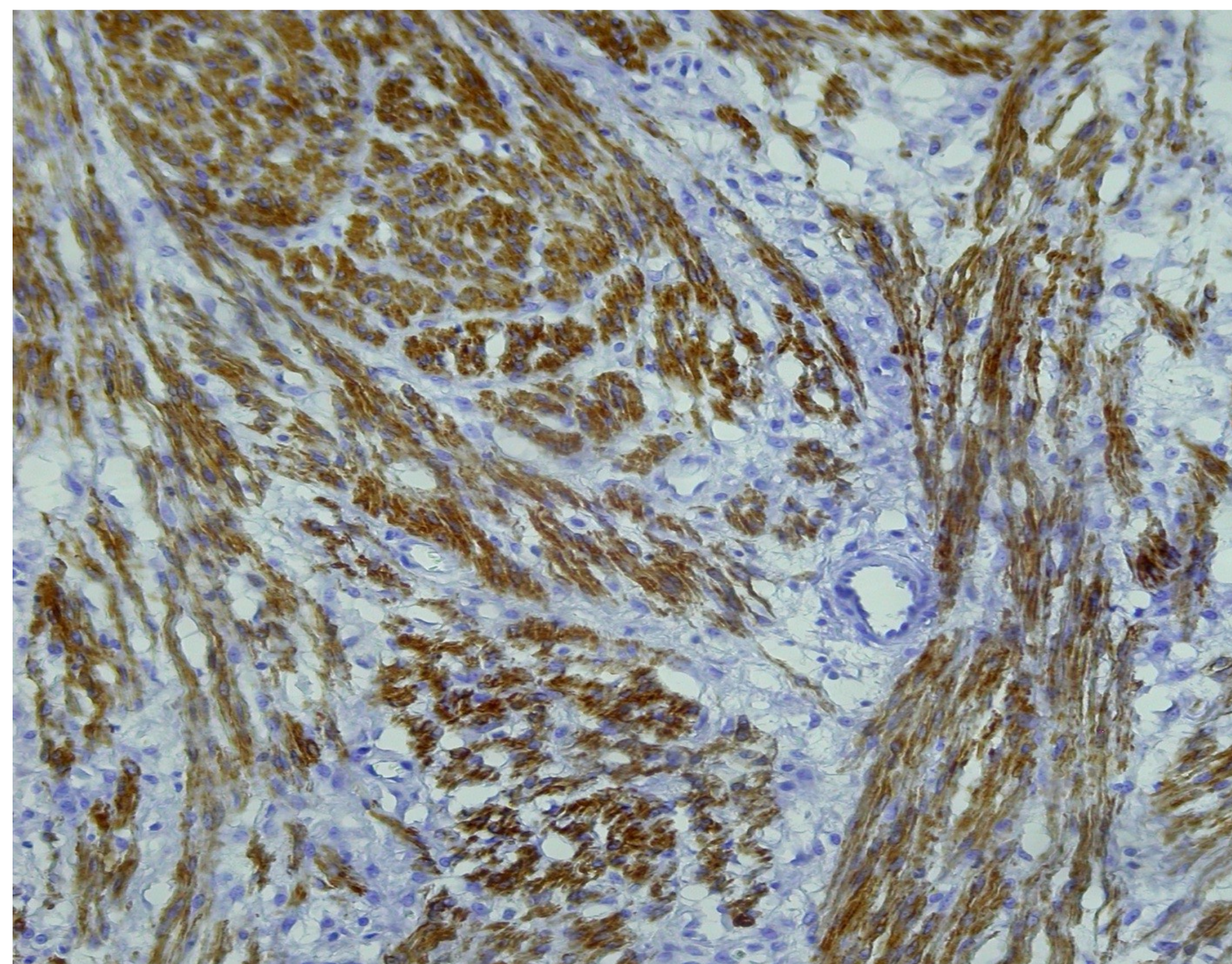


Figura 3. Canino, leiomioma uterino. Intensa marcação citoplasmática positiva antidesmina na técnica de imuno-histoquímica, complexo estreptavidina-biotina-peroxidase, cromógeno DAB e contracoloração com Hematoxilina de Harris. Obj. 40x.