

Octreotide-LAR + Adrenalectomia Bilateral no Manejo de Tumores Carcinóides Produtores de ACTH

artigo original

RESUMO

A síndrome de Cushing (SC) por ACTH ectópico é um distúrbio com alta morbi/mortalidade, cujo manejo necessita de medidas terapêuticas rápidas e eficientes. Os tumores carcinóides produtores de ACTH (TuCA-ACTH) apresentam quadro ainda mais grave em decorrência dos distúrbios associados à síndrome carcinóide (SCA) que acentuam as repercussões do hipercortisolismo. Assim, o manejo de pacientes com TuCA-ACTH deve incluir o controle do hipercortisolismo e do distúrbio carcinóide, sendo escassas informações que abordam tais estratégias. Relatamos 3 pacientes (2F, 1M) com TuCA-ACTH (2 pancreáticos e 1 oculto) que apresentavam manifestações clínicas de SC (n= 3) e SCA (n= 2): 2 foram investigados inicialmente por apresentarem SC e um, SCA. Em todos ocorreu hipocalemia espontânea, hipertensão arterial e diabetes mellitus, sendo demonstrada a presença de hipercortisolismo severo e elevação de ACTH. A administração de octreotide-LAR reduziu os níveis de ACTH de 230.000 para 30.000pg/ml no caso 1, e controlou os sintomas da SCA e das lesões neoplásicas no caso 2, enquanto o octreotide subcutâneo controlou a SCA e reduziu parcialmente os sintomas do hipercortisolismo no caso 3. Os 3 pacientes foram adrenalectomizados bilateralmente, medida essencial para o controle da SC (desaparecimento da hipocalemia, miopatia, hipertensão arterial e diabetes mellitus). Nossos dados demonstram que a associação destas estratégias, em conjunto com terapias anti-neoplásicas, pode contribuir para estabilização e/ou controle definitivo dos TuCA-ACTH. (**Arq Bras Endocrinol Metab 2005;49/5:791-796**)

Descritores: Tumores carcinóides; ACTH ectópico; Octreotide; Síndrome de Cushing; Adrenalectomia

ABSTRACT

Octreotide + Bilateral Adrenalectomy in the Management of ACTH-Producing Carcinoid Tumors.

Cushing's syndrome (CS) due to ectopic ACTH secretion has a high morbidity and mortality. Thus, rapid treatment of ectopic CS is mandatory. Carcinoid tumors associated with ectopic ACTH (CTu-ACTH) syndrome represent a more severe clinical picture, due to the carcinoid symptoms that worsen the hypercortisolism state. Management of patients with CTu-ACTH should include the control of hypercortisolism, as well as the carcinoid disturbance. We report 3 patients (2F, 1M) with CTu-ACTH (2 pancreatic, 1 occult) who presented with clinical manifestations of CS (n= 3) and carcinoid syndrome (2): 2 were initially investigated for CS and 1 carcinoid syndrome. In all hypokalemia, hypertension and diabetes mellitus were associated with severe hypercortisolism and high ACTH levels. Administration of octreotide-LAR reduced ACTH levels from 230,000 to 30,000pg/ml in patient 1, and controlled symptoms of carcinoid syndrome and neoplastic lesions in patient 2; treatment with subcutaneous octreotide in patient 3 controlled carcinoid syndrome and partially reduced symptoms of hypercortisolism. All 3 patients were submitted to bilateral adrenalectomy to control CS. Our data show that combined

*Mauro A. Czepielewski
Maikel Colli
Tatiana Harlos
Sandra Pinho Silveiro
Jorge Maraschin
Fabio Copette
Cristiane B. Leitão
Guilherme A.F.S. Rollin*

*Serviço de Endocrinologia,
Hospital de Clínicas de
Porto Alegre; Programa de
Pós-Graduação em Ciências
Médicas: Endocrinologia,
Faculdade de Medicina,
UFRGS.*

*Recebido em 04/07/05
Revisado em 18/07/05
Aceito em 25/07/05*

anti-neoplastic therapy may contribute to the stabilization and/or definitive control of CTu-ACTH. (Arq Bras Endocrinol Metab 2005;49/5:791-796)

Keywords: Carcinoid tumors; Ectopic ACTH syndrome; Octreotide; Cushing's syndrome; Adrenalectomy

OS TUMORES NEUROENDÓCRINOS representam um grupo raro e heterogêneo de neoplasias originadas de células pertencentes ao sistema neuroendócrino (1). A incidência destas neoplasias aumentou nos últimos 20 anos, provavelmente devido à modernização dos métodos diagnósticos, variando de 1,2 a 4,4 casos por 100.000 indivíduos a cada ano, representando aproximadamente 1% de todos os tumores (1,2). A síndrome carcinóide (SCA), por sua vez, está associada à produção de serotonina pelos tumores neuroendócrinos que são denominados tumores carcinóides (TuCA), sendo agressivos e localizados predominantemente no tubo digestivo, pâncreas ou pulmões. Seu quadro clínico incluiu: *flushing*, diarreia, palpitações, emagrecimento e hipoalbuminemia (3,4).

Alguns pacientes apresentam secreção concomitante de ACTH, provocando graves quadros de síndrome de Cushing (SC) expressas clinicamente por miopatia proximal, aumento de peso, obesidade centrípeta, fragilidade capilar, hiperpigmentação, fenômenos tromboembólicos, hipertensão arterial, insuficiência cardíaca, diabetes mellitus, hipocalcemia e osteoporose, entre outros sinais e sintomas. A SC decorrente da produção ectópica do ACTH apresenta alta morbi-mortalidade associada à gravidade da neoplasia subjacente bem como à severidade do hiper-cortisolismo. Assim, um rápido e efetivo tratamento da síndrome do ACTH ectópico (SAE) é imprescindível. Conforme observado na literatura, a presença de SC piora o prognóstico dos TuCA (3,4). Esta evolução desfavorável de pacientes com SC e TuCA não é bem explicada, uma vez que em geral os tumores secretores são diagnosticados mais precocemente e podem, em consequência, se beneficiarem de tratamentos cirúrgicos precoces e curativos.

Em pacientes com quadros graves de SC, independente de sua origem, seja ACTH dependente (hipofisária ou ectópica) ou hiperplasia bilateral das adrenais, a adrenalectomia bilateral se constitui em recurso terapêutico altamente eficiente, que corrige rapidamente o estado de hiper-cortisolismo levando a melhora clínica e metabólica imediata. Este recurso de tratamento foi clássico no manejo da SC e permanece sendo ferramenta importante para os casos mais graves

do distúrbio. Seu papel no manejo da SC associada aos TuCA, porém, não é bem estabelecido.

Mesmo recentemente, empregando-se procedimentos como a embolização hepática (5-8), ressecção cirúrgica de metástases hepáticas (9), transplante hepático (10,11), quimioterapia (1,12,13), imunoterapia (1,14), radioiodoterapia com ¹³¹I-MIBG (15) e análogos da somatostatina (12,14) não tem sido descrita a importância da associação destes recursos terapêuticos com a adrenalectomia bilateral.

Neste trabalho relatamos nossa experiência no manejo de 3 pacientes com TuCA produtores de ACTH inicialmente diagnosticados a partir da investigação de Síndrome de Cushing, nos quais empregamos a adrenalectomia bilateral para correção do SC e octreotide-LAR para correção das diversas outras manifestações da SCA.

DESCRIÇÃO DOS CASOS

Caso 1: paciente de 26 anos, feminina, apresentou quadro clínico exuberante de SC, com diabetes mellitus, hipertensão arterial e hipocalcemia, sendo estabelecido diagnóstico de Doença de Cushing através da supressão com 8mg de dexametasona e presença de microadenoma em tomografia computadorizada de sela túrcica. Foi submetida a cirurgia transesfenoidal e radioterapia hipofisária sem sucesso. Um ano após o diagnóstico foram identificados nódulos hepáticos, sendo realizada biópsia por videolaparoscopia com anátomo-patológico compatível com esteatose nodular. Paciente evoluiu com piora clínica, apresentando várias internações por complicações metabólicas e infecciosas, sendo submetida a adrenalectomia bilateral 2 anos após o diagnóstico. Apresentou quadro clínico sugestivo de Síndrome de Nelson com hiperpigmentação progressiva de pele, aumento do tumor hipofisário e níveis de ACTH de 25.000pg/ml (normal até 46pg/ml; dosado por quimioluminescência). Cinco anos após o diagnóstico inicial, o ACTH aumentou para 96.000pg/ml e a paciente apresentou evidências de metástases ósseas disseminadas e assintomáticas, identificadas em Rx de abdômen realizado para avaliação de infecção após abdominoplastia. Foram realizados Rx de crânio, ossos longos, bacia e coluna com identificação de inúmeras lesões osteoblásticas e osteolíticas (figura 1), cintilografia óssea compatível com metástases multifocais, tomografia com nódulos hepáticos e tomografia de tórax normal. Foi submetida a nova biópsia hepática e ressecção de uma costela afetada (figura 2) com diag-

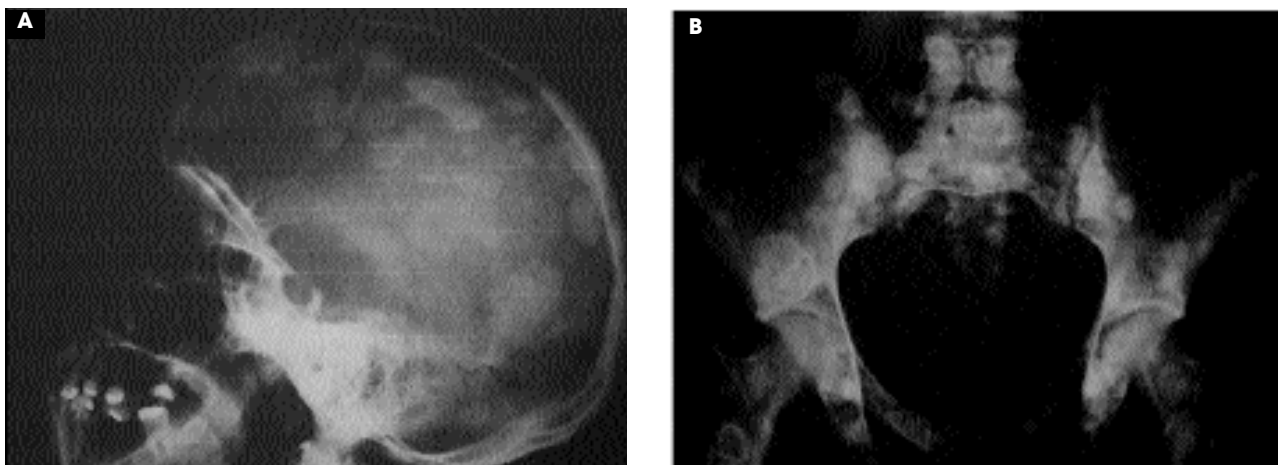


Figura 1. Rx de crânio (A) e bacia (B) demonstrando lesões metastáticas osteolíticas e osteoblásticas de tumor carcinóide oculto secretor de ACTH.

nóstico de tumor neuroendócrino positivo para proteína S-100, enolase, cromogranina e sinaptofisina invadindo tecido ósseo (figura 3). A pesquisa do sítio primário do tumor carcinóide responsável pela produção ectópica de ACTH ou CRH feita através de colonoscopia, endoscopia digestiva e fibrobroncoscopia foi negativa. A cintilografia com ^{111}In -pentetreotide (Octreoscan) não demonstrou captação do radiofármaco pelas metástases ósseas ou tumor primário. Apesar da extensa doença óssea metastática, a paciente não apresentava sintomas, não sendo indicada radioterapia para prevenção de fraturas. Na presença de TuCA metastático com produção maciça de ACTH, realizamos teste agudo com Octreotide 100 microgramas, observando redução de seus níveis de 100.000pg/ml para 36.000pg/ml após 6 horas da injeção subcutânea. Diante desta resposta, a paciente vem sendo mantida em tratamento com Octreotide-LAR 20mg a cada 28 dias, observando-se redução do ACTH de 230.000pg/ml para menos de 30.000pg/ml. Em nenhum momento de sua evolução esta paciente apresentou quadro de SCA, mantendo-se com severa hiperpigmentação mesmo na vigência do tratamento com Octreotide-LAR, 8 anos após o diagnóstico inicial.

Caso 2: paciente de 47 anos, feminina, apresentou-se com SC, ausência de supressão do cortisol a 8mg de dexametasona e níveis elevados de ACTH (290pg/ml), sem resposta ao DDAVP, com lesão nodular na cauda do pâncreas. Foi submetida a cirurgia (pancreatectomia caudal + adrenalectomia esquerda + esplenectomia + segmentectomia hepática – 3 segmentos) que demonstrou carcinóide pancreático

com metástases hepáticas isoladas. Os níveis plasmáticos de ACTH caíram para 5,64pg/ml. Após 9 meses ocorreu recidiva do SC com ACTH de 995pg/ml e surgimento de sintomas carcinóides, sendo a paciente submetida a adrenalectomia direita + hepatectomia parcial + embolização hepática + quimioterapia. Diante da persistência de sintomas carcinóides foi introduzido octreotide-LAR 20mg a cada 28 dias com controle dos sintomas e estabilização das lesões neoplásicas até o momento (4 meses). Por outro lado, o tratamento com octreotide-LAR não causou redução significativa do ACTH, mantendo seus níveis em torno de 700pg/ml.

Caso 3: paciente de 30 anos, masculino, apresentou-se com diarreia crônica, edema periférico, úlcera duodenal, *flushing* e hipoalbuminemia associados a lesão pancreática com múltiplas metástases hepáticas, com níveis elevados de ACTH (553pg/ml), não responsivo ao DDAVP; foi medicado com octreotide subcutâneo 600 a 1500 μg /dia obtendo-se controle dos sintomas carcinóides e melhora parcial dos sinais de hipercortisolismo. Entre os sinais de importante melhora observou-se redução importante do edema de membros inferiores e da ascite, tendo ocorrido perda de 12kg após 10 dias de tratamento (figura 4). Embora com esta melhora clínica significativa, ocorreram poucas alterações do quadro de SC, sendo então o paciente submetido a adrenalectomia bilateral. Este procedimento levou ao desaparecimento do diabetes mellitus e correção da hipertensão arterial, mantendo-se a necessidade de octreotide para correção do quadro de diarreia, hipoalbuminemia e *flush*. Cinco meses após o início do quadro, paciente evoluiu

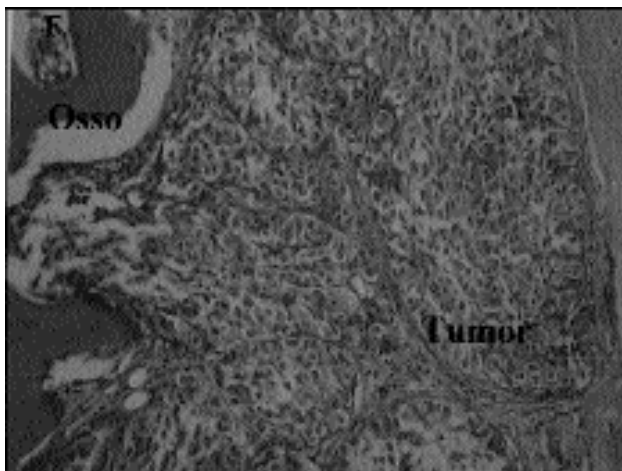


Figura 2. Estudo histológico (HE X100) demonstrando tumor neuroendócrino invadindo tecido ósseo.

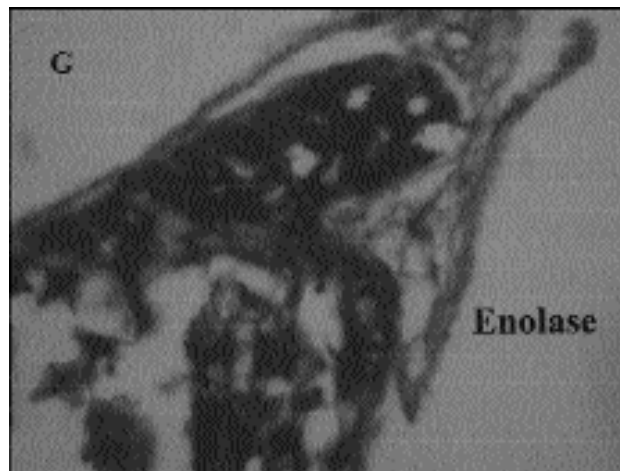


Figura 3. Imuno-histoquímica de biópsia óssea demonstrando positividade para enolase, caracterizando tumor neuroendócrino.

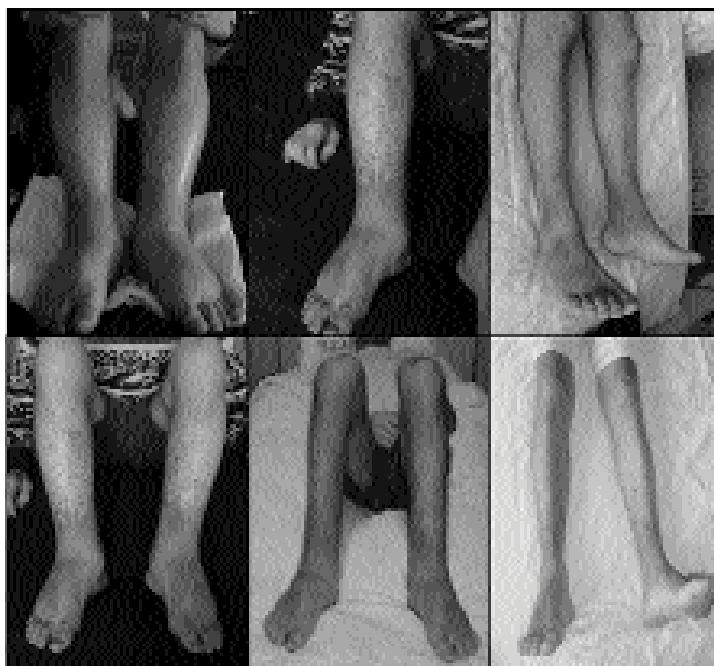

Figura 4. Resposta do edema de membros inferiores (A) após o uso de Octreotide subcutâneo 600 mg/5 dias (B) e 1.500 mg/5 dias (C) em paciente portador de tumor carcinóide metastático secretor de ACTH, provocando síndrome de Cushing associada a síndrome carcinóide.

para óbito em decorrência de derrame pleural metastático e metástases pulmonares difusas.

DISCUSSÃO

Os análogos da somatostatina, especialmente o octreotide na sua forma de longa ação (Sandostatin-LAR), representam grande recurso terapêutico nos TuCA em função de estes expressarem receptores

somatostatinérgicos de forma bastante variada e abundante (12,14). Assim é que diversas manifestações clínicas e metabólicas dos TuCA são corrigidas pelo octreotide, salientando-se a diarreia, a hipocalcemia, os sintomas de *flushing*, as lesões ulcerosas, entre outras. Estudos cintilográficos mostram que pelo menos 80% dos tumores com produção ectópica do ACTH apresentam receptores para somatostatina, sugerindo que os análogos da somatostatina poderiam reduzir a produção de ACTH e tratar a SAE (16).

O papel do octreotide no controle da síndrome carcinóide já está bem estabelecido na literatura (3,4,12,14). Porém, pouco se conhece quanto ao manejo da SC decorrente da secreção ectópica de ACTH. Existem relatos de casos e/ou pequenas casuísticas descrevendo o uso de octreotide para o controle do hipercortisolismo da SAE. Outro aspecto ainda indefinido é o papel da cintilografia com ¹¹¹In-pentetreotide (Octreoscan) para prever a resposta ao tratamento. Uwaifo e cols. (16) relataram 3 casos de SC por SAE tratados com octreotide com respostas variadas. Dois pacientes com Octreoscan positivo não responderam ao tratamento, enquanto que no paciente com Octreoscan negativo foram atingidos níveis normais de cortisol com uso de octreotide subcutâneo 75µg duas vezes ao dia ou octreotide-LAR 30mg ao mês, sugerindo que o Octreoscan não prediz a resposta clínica ao tratamento. Van den Bruel et al. (17), por exemplo, descreveram um paciente com carcinóide brônquico produtor de ACTH com excelente resposta ao octreotide subcutâneo, tendo havido controle do hipercortisolismo e do crescimento tumoral (17). De Herder e Lamberts (18) estudaram o uso do octreotide em pacientes com SC por tumores com secreção ectópica de CRH ou ACTH. Ocorreu resposta a longo prazo em 71% dos casos (10/14), e neste estudo o Octreoscan ajudou a identificar os pacientes responsivos ao octreotide.

Em nossa casuística, a adrenalectomia bilateral foi essencial para o controle do SC (desaparecimento da hipocalemia e da miopatia, hipertensão arterial e diabetes mellitus), e o octreotide foi fundamental para o controle da síndrome carcinóide (desaparecimento de *flushing*, diarreia, palpitações, emagrecimento e hipoalbuminemia) em 2 casos e redução do ACTH no terceiro. Em todos os pacientes a resolução da SC foi fundamental para o prolongamento da sobrevida dos pacientes, estando uma delas com lesões metastáticas assintomáticas sem hipercortisolismo há 8 anos, apresentando como única manifestação a hiperpigmentação. No caso da paciente número 2, a adrenalectomia unilateral associada com ressecção do tumor pancreático resultou em remissão do hipercortisolismo durante 9 meses e a ressecção da outra glândula corrigiu o distúrbio em definitivo, após o que surgiram os sintomas carcinóides que foram controlados com octreotide-LAR até a presente data. No paciente do caso 3, embora tenha havido evolução para óbito, a associação de adrenalectomia bilateral e octreotide foi importante para melhorar significativamente a qualidade de vida e os distúrbios metabólicos do paciente, havendo evolução da doença metastática para pleura,

pulmões e mediastino, que se tornaram letais.

Muito embora esta estratégia não esteja adequadamente estabelecida na literatura (19), nossos casos demonstram que a associação de adrenalectomia bilateral precoce com octreotide, em conjunto com terapias anti-neoplásicas, embolização hepática e controle metabólico, pode contribuir significativamente para estabilização e/ou controle definitivo dos carcinóides secretores de ACTH.

REFERÊNCIAS

1. Della Torre S, Procopio G, Fusi A, Catena L, Ferrari L, Nova P, et al. Current treatments of neuroendocrine tumors: role of biotherapy and chemotherapy. **Tumori** 2003;89:111-6.
2. Modlin IM, Lye KD, Kidd M. A 5-decade analysis of 13,715 carcinoid tumors. **Cancer** 2003;97:934-59.
3. Kulke MH, Mayer RJ. Carcinoid tumors. **N Engl J Med** 1999;340:858-68.
4. Oberg K. Carcinoid tumors, carcinoid syndrome and related disorders. In: Larsen PR, Kronenberg HM, Melmed S, Polonsky KS (eds). **Williams Textbook of Endocrinology**. 10th ed, 2003. p.1857-76.
5. Marlink RG, Lokich JJ, Robins JR, Clouse ME. Hepatic arterial embolization for metastatic hormone-secreting tumors. Technique, effectiveness, and complications. **Cancer** 1990;65:2227-32.
6. Sullivan KL. Hepatic artery chemoembolization. **Semin Oncol** 2002;29:145-51.
7. Schell SR, Camp ER, Caridi JG, Hawkins IF Jr. Hepatic artery embolization for control of symptoms, octreotide requirements, and tumor progression in metastatic carcinoid tumors. **J Gastrointest Surg** 2002;6:664-70.
8. Roche A, Girish BV, de Baere T, Baudin E, Boige V, Elias D, et al. Trans-catheter arterial chemoembolization as first-line treatment for hepatic metastases from endocrine tumors. **Eur Radiol** 2003;13:136-40.
9. Sarmiento JM, Heywood G, Rubin J, Ilstrup DM, Nagorney DM, Que FG. Surgical treatment of neuroendocrine metastases to the liver: a plea for resection to increase survival. **J Am Coll Surg** 2003;197:29-37.
10. Le Treut YP, Delpero JR, Dousset B, Cherqui D, Segol P, Mantion G, et al. Results of liver transplantation in the treatment of metastatic neuroendocrine tumors. A 31-case French multicentric report. **Ann Surg** 1997;225:355-64.
11. Lehnert T. Liver transplantation for metastatic neuroendocrine carcinoma: an analysis of 103 patients. **Transplantation** 1998;66:1307-12.
12. Oberg K. Carcinoid tumors: molecular genetics, tumor biology, and update of diagnosis and treatment. **Curr Opin Oncol** 2002;14:38-45.
13. Gonzalez MA, Biswas S, Clifton L, Corrie PG. Treatment of neuroendocrine tumours with infusional 5-fluorouracil, folinic acid and streptozocin. **Br J Cancer** 2003;89:455-

- 6.
14. Faiss S, Pape UF, Bohmig M, Dorffel Y, Mansmann U, Golder W, et al.; International Lanreotide and Interferon Alfa Study Group. Prospective, randomized, multicenter trial on the antiproliferative effect of lanreotide, interferon alfa, and their combination for therapy of metastatic neuroendocrine gastroenteropancreatic tumors – The International Lanreotide and Interferon Alfa Study Group. **J Clin Oncol** **2003**;21:2689-96.
15. Bomanji JB, Wong W, Gaze MN, Cassoni A, Waddington W, Solano J, et al. Treatment of neuroendocrine tumours in adults with ¹³¹I-MIBG therapy. **Clin Oncol (R Coll Radiol)** **2003**;15:193-8.
16. Uwaifo GI, Koch CA, Hirshberg B, Chen CC, Hartzband P, Nieman LK, et al. Is there a therapeutic role for octreotide in patients with ectopic Cushing's syndrome? **J Endocrinol Invest** **2003**;26:710-7.
17. Van den Bruel A, Bex M, Van Dorpe J, Heyns W, Bouillon R. Occult ectopic ACTH secretion due to recurrent lung carcinoid: long-term control of hypercortisolism by continuous subcutaneous infusion of octreotide. **Clin Endocrinol (Oxf)** **1998**;49:541-6.
18. de Herder WW, Lamberts SW. Is there a role for somatostatin and its analogs in Cushing's syndrome? **Metabolism** **1996**;45(suppl. 1):83-5.
19. Ilias I, Torpy DJ, Pacak K, Mullen N, Wesley RA, Nieman LK. Cushing's syndrome due to ectopic corticotropin secretion: Twenty years' experience at the National Institutes of Health. **J Clin Endocrinol Metab** **2005**;90:4955-62.

Endereço para correspondência:

Mauro Czepielewski
Serviço de Endocrinologia
Hospital de Clínicas de Porto Alegre
Rua Ramiro Barcelos 2350, prédio 14
90003-035 Porto Alegre, RS
E-mail: maurocze@terra.com.br