

Comparação entre o uso de fio inabsorvível (polipropileno) e fio absorvível (poliglactina 910) na fixação de prótese de polipropileno em correção de defeitos músculo-aponeuróticos da parede abdominal. Estudo experimental em ratos¹

Álvaro Gianlupi², Manoel Roberto Maciel Trindade³

Gianlupi A, Trindade MRM. Comparação entre o uso de fio inabsorvível (polipropileno) e fio absorvível (poliglactina 910) na fixação de prótese de polipropileno em correção de defeitos músculo-aponeuróticos da parede abdominal. Estudo experimental em ratos. *Acta Cir Bras* [serial online] 2004 Mar-Abr;19(2). Disponível em URL: <http://www.scielo.br/acb>

RESUMO - Objetivo: Comparar a fixação da tela de polipropileno na correção de defeitos músculo-aponeuróticos da parede abdominal com fio absorvível (poliglactina 910) e fio inabsorvível (polipropileno). **Métodos:** Oitenta e um ratos machos da linhagem Wistar foram submetidos a ressecção longitudinal de um segmento músculo-aponeurótico e peritoneal (3x2 cm) da parede abdominal, seguida por reforço com tela de polipropileno, em forma de ponte sobre a aponeurose. Foram distribuídos em dois grupos de acordo com o fio usado para fixação da tela: grupo poliglactina 910 - fixada com 8 pontos separados e equidistantes em forma de “U” com fio 4-0; e grupo polipropileno - fixada com fio 4-0. A pele foi suturada com fio de nylon 4-0. Após 90 dias, os animais foram submetidos à eutanásia e avaliados macroscopicamente, quanto à presença de hérnia e avaliação histológica da reação inflamatória crônica, absorção do fio e percentagem de fibrose pela técnica vídeo-morfométrica assistida por computador. Utilizaram-se as técnicas de coloração de hematoxilina-eosina e picrossírius. **Resultados:** Não houve diferença estatisticamente significativa entre os grupos, quanto à presença de hérnia incisional ($p=0,194$). Houve maior fibrose no grupo polipropileno pela avaliação histológica de reação inflamatória crônica, o que não foi verificado quando avaliado pela técnica vídeo-morfométrica ($p=0,0005$). Não houve diferença entre os grupos quando avaliados os gigantócitos, linfócitos e neutrófilos. Houve maior número de macrófagos no grupo polipropileno ($p=0,02$). Não houve absorção do fio poliglactina 910 após 90 dias. **Conclusão:** A fixação de tela de polipropileno pode ser feita com êxito com fios absorvíveis como a poliglactina 910.

DESCRITORES - Hérnia incisional. Fixação de tela de polipropileno. Fio de polipropileno. Fio de poliglactina 910.

Introdução

No tratamento da hérnia incisional de médio ou grande porte há considerável número de técnicas que utilizam próteses, que pode ser colocada como ponte entre os folhetos aponeuróticos (ficando em contato com o saco herniário), como reforço após reaproximação dos mesmos ou preenchendo o espaço de incisões relaxadoras¹.

As taxas de recidiva da correção das hérnias incisionais variam de 10% a 50% após reparo primário^{2,3} e de 3% a 17% após uso de próteses^{4,5}. Os melhores resultados para tratamento de hérnias complexas são obtidos com reforço de prótese⁶⁻⁹.

Dentre as próteses sintéticas, o polipropileno, que foi introduzido no Brasil por Falci¹⁰, é o material mais usado em nosso meio, principalmente quando se deseja evitar tensão excessiva na linha de sutura das bordas aponeuróticas^{11,12}. A maioria dos autores preconizam, para fixar a tela na aponeurose, o uso de fios inabsorvíveis, apesar destes causarem problemas em alguns pacientes, como granulomas de corpo estranho e fios palpáveis em pacientes magros¹³⁻¹⁵. Visando a evitar esses problemas, alguns cirurgiões têm usado fios de absorção lenta como poliglactina 910 na fixação da tela¹⁶⁻¹⁸.

Procurando responder esta questão que surge na prática diária, este trabalho tem

como objetivo comparar a fixação da tela de polipropileno com fio inabsorvível (polipropileno) e fio absorvível (poliglactina 910) na correção de defeitos músculo-aponeuróticos da parede abdominal em ratos, bem como avaliar a incidência de hérnia pós-operatória, a fibrose induzida pelos fios, a resposta inflamatória e o tempo de absorção do fio (poliglactina 910).

Métodos

Amostra

Foram utilizados 84 ratos albinos, machos, da linhagem Wistar (*Ratus norvegicus*

1 Trabalho realizado no Curso de Pós-Graduação em Cirurgia da Universidade Federal do Rio Grande do Sul.

2 Mestre em Cirurgia pelo Curso de Pós-Graduação em Cirurgia da Universidade Federal do Rio Grande do Sul.

3. Professor Adjunto Doutor do Departamento de Cirurgia e do Curso de Pós-Graduação em Cirurgia da Universidade Federal do Rio Grande do Sul.

albinus), com idade aproximada de 90 dias e peso variando entre 180 a 220 g, oriundos do Centro de Reprodução e Experimentação de Animais de Laboratório do Instituto de Ciências Básicas da Saúde – UFRGS. Os animais foram divididos, aleatoriamente, em 2 grupos de 42 ratos. O procedimento cirúrgico foi realizado em sala especial no referido biotério, seguindo as normas técnicas e diretrizes internacionais de pesquisa em animais¹⁹⁻²¹. Os animais estavam alojados em gaiolas de plástico com as dimensões de 40 x 30 x 16 centímetros, com no máximo 5 ratos em cada unidade, recebendo ração e água *ad libitum*. O jejum pré-operatório foi de 12 horas. A manutenção dos animais ocorreu em uma sala do referido biotério, em ambiente com fluxo de ar contínuo, livre de barulho e em temperatura ambiente.

Procedimentos

Realizou-se anestesia inalatória, em câmara fechada, com algodão embebido em éter etílico. Após foi ministrada a complementação anestésica com fentanil (50 mcg/ml) e droperidol (2,5 mg/ml) na dose de 2ml/kg - IM. Não foi feita a tricotomia da região abdominal do animal. Foi realizada a antisepsia com álcool iodado a 2%. Em prancha cirúrgica para pequenos roedores, imobilizava-se o animal, em decúbito dorsal horizontal, com contenção elástica das patas dianteiras e traseiras. Colocavam-se os campos fenestrados e esterilizados e, mediante técnica asséptica, foi realizada uma incisão mediana, abaixo do apêndice xifóide na pele do animal com 6cm de extensão, seguida de divulsão do tecido subcutâneo por cerca de 4 cm de cada lado e exposição da camada músculo-aponeurótica.

Seguiu-se a exérese de um segmento elipsóide na linha média, que incluía a camada músculo-aponeurótica e peritônio, com 3 cm de eixo longitudinal e 2 cm de eixo transversal, para criar um defeito músculo-aponeurótico. Para hemostasia foi realizada sutura contínua da borda com fio de poliglactina 910 4-0. Este defeito músculo-aponeurótico foi corrigido com a colocação da tela de polipropileno com 4 cm de eixo longitudinal e 3 cm de eixo transversal, sendo fixada com 8 pontos em “U”, separados e equidistantes, nos seus bordos com fios de polipropileno 4-0, agulhados e atraumáticos, com 5 nós em cada

ponto, no grupo polipropileno, e com fios de poliglactina 910 4-0, agulhados e atraumáticos, com 5 nós em cada ponto, no grupo poliglactina (Figuras 1 e 2). A pele foi fechada com sutura contínua, com

fio de nylon 4-0. Os animais, após a operação, se recuperavam em poucos minutos. Eram mantidos nas gaiolas em observação diária, com acesso a ração e água. Foi realizado exame macroscópico nos ra-

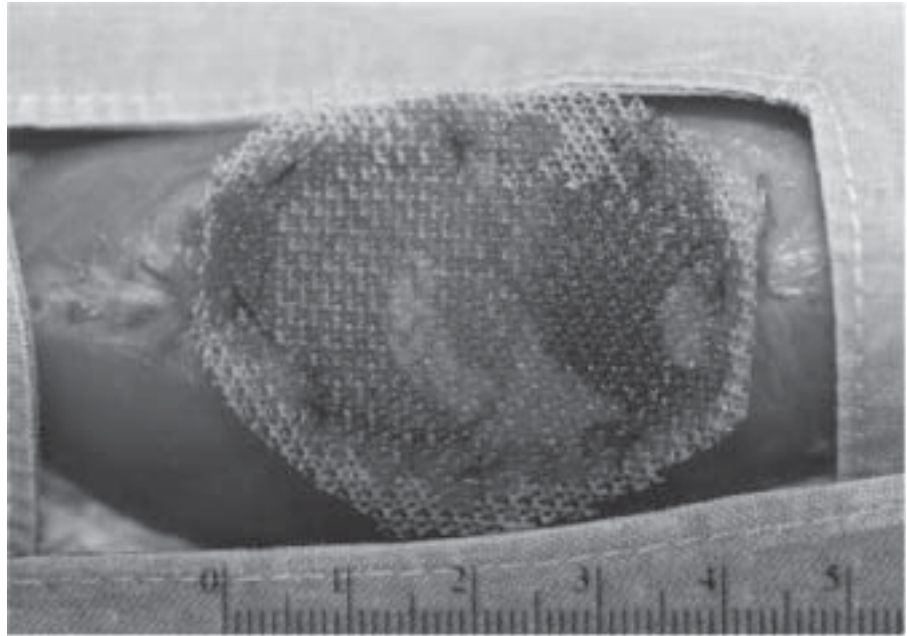


FIGURA 1 – Tela de polipropileno fixada com fio de poliglactina 910.

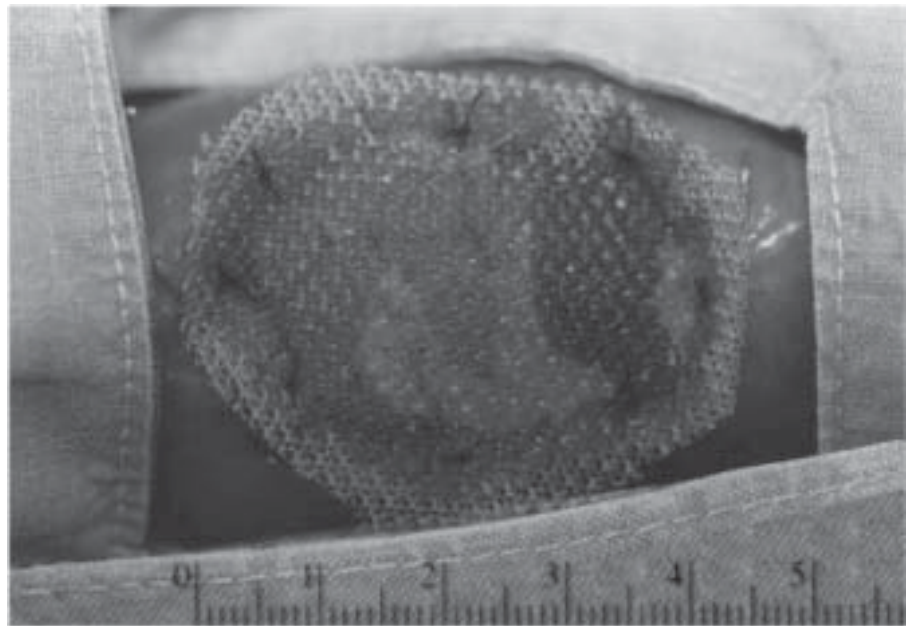


FIGURA 2 – Tela de polipropileno fixada com fio de polipropileno.

tos, para identificação de abaulamento na parede abdominal, imediatamente antes da eutanásia, quando eram pesados.

Os animais foram submetidos à eutanásia após 90 dias de pós-operatório por parada respiratória induzida por hipercapnia. Após a constatação do óbito, o animal foi

colocado em mesa de dissecação cirúrgica para pequenos animais, incisou-se a pele no local da cicatriz prévia e foi feito o descolamento do tecido subcutâneo por cerca de 5cm de cada lado da linha média para ampla exposição da parede abdominal e tela. A parede abdominal foi aberta junto

à região inguinal esquerda. Pela abertura examinou-se a cavidade e foram desfeitas as aderências entre o omento maior e/ou alças com a tela. Completou-se a exérese do conjunto músculo-aponeurótico mais tela com uma margem de 3 cm além do perímetro da tela. As peças foram distendidas sobre placas de isopor e fixadas em formalina tamponada (solução tamponada de formaldeído a 10%).

A orientação macroscópica dos cortes foi feita transversalmente às telas. As amostras foram incluídas em parafina, cortadas em quatro micrômetros de espessura e coradas pelos métodos de hematoxilina-eosina e picrossírius. A técnica de picrossírius utilizada foi a descrita por Montes e Junqueira²².

Estudo Histológico

As lâminas foram avaliadas pelo patologista, conforme o protocolo abaixo. Para a avaliação das variáveis, foram utilizados apenas os fios da tela cortados transversalmente. Os cortes oblíquos e tangenciais foram desprezados. O patologista desconhecia o fio utilizado.

- a) Resposta inflamatória - presença ou ausência de neutrófilos.
- b) Infiltrado de macrófagos:
- ausente;
 - leve (não circunda totalmente o fio da tela);
 - moderado (circunda totalmente o fio da tela);
 - intenso (circunda totalmente o fio da tela, numa espessura 2 a 3 vezes maior que a anterior).
- c) Infiltrado de gigantócitos:
- ausente;
 - leve (de 1 a 2 gigantócitos ao redor do fio da tela);
 - moderado (de 3 a 5 gigantócitos ao redor do fio da tela);
 - intenso (mais de 5 gigantócitos ao redor do fio da tela).
- d) Infiltrado de linfócitos:
- ausente;
 - leve (de 1 a 2 linfócitos ao redor do fio da tela);
 - moderado (de 3 a 5 linfócitos ao redor do fio da tela);
 - intenso (mais de 5 linfócitos ao redor do fio da tela).

e) Fibrose:

- ausente;
- leve (não circunda totalmente o fio da tela);
- moderada (circunda totalmente o fio da tela);
- intensa (circunda totalmente o fio da tela numa espessura 2 a 3 vezes maior que a anterior).

f) Fio: absorvido ou não absorvido.

Para a compilação dos dados e análise estatística, os grupos ausente e leve do protocolo de análise histológica foram agrupados, bem como os grupos moderado e intenso.

Análise de Imagem (técnica vídeo-morfométrica)

A contagem da área birrefringente corada pelo picrossírius foi realizada através de um sistema de análise de imagem de vídeo Image-Pro Plus versão 4.1 (Media Cybernetics, Silver Spring, EUA). Foi utilizado microscópio Zeiss Axiostar com ótica corrigida ao infinito (Zeiss, Oberkochen, Alemanha) e uma objetiva plano-acromática de 4 aumentos, fornecendo imagens com magnificação final de 40 aumentos e resolução de 1 pixel por micrômetro. A esse microscópio foi adicionado um sistema polarizador. As imagens foram digitalizadas através de uma videocâmera Sony DC14 S (Sony Corp., Tóquio, Japão) acoplada a microcomputador padrão IBM-PC equipado com placa de captura Image Pro Plus Capture Kit de 640 X 480 pixel, cores de 24 bits.

A contagem foi realizada de forma automática através do sistema de análise de imagem com avaliação da área dos objetos birrefringentes sob luz polarizada.

Estudo Estatístico

Cálculo do tamanho da amostra: para testar uma diferença de efeito maior ou igual a 20% (10% x 30%) foi estimado um tamanho amostral de pelo menos 40 animais em cada grupo. Este tamanho amostral também foi considerado adequado para a avaliação das variáveis qualitativas e quantitativas estudadas, com poder estatístico de 80% e nível de significância de 5%.

Para a análise das variáveis qualitativas foram aplicados o teste exato de Fisher e o teste qui-quadrado (χ^2) com correção de Yates, juntamente com o cálculo do risco relativo (RR) e intervalo de confiança de 95%. Para a análise das variáveis quantitativas foi aplicado o teste t de Student (14, 15). O nível de significância foi fixado em 5% ($\alpha = 0,05$), para rejeição da hipótese de nulidade.

Resultados

As variáveis estudadas estão apresentadas nas Tabelas 1 e 2.

Para todo o experimento foram utilizados 84 ratos. Houve um óbito no grupo polipropileno e dois óbitos no grupo poliglactina. Os animais não foram submetidos a necropsia. Constatou-se que nenhum animal apresentou sinal de infecção ou rejeição da prótese, tanto no grupo polipropileno quanto no grupo poliglactina (Figuras 3 e 4).

Foram verificadas três hérnias no grupo polipropileno (7%) e sete no grupo poliglactina (18%), localizadas na interface da prótese com o tecido músculo-aponeurótico (Figuras 5 e 6). Essa diferença não foi estatisticamente significativa ($p=0,194$). Em dois ratos do grupo poliglactina foram

TABELA 1 – Variáveis quantitativas

Variáveis	Polipropileno	Poliglactina	DM	IC – 95%	p
	n = 41	n = 40			
	m ± dp	m ± dp			
Peso (g)	424,56 ± 50,92	439,18 ± 45,75	14,62 *	- 6,81 a 36,05	0,1784 ♦
% fibrose	16,62 ± 5,72	17,47 ± 5,99	0,85 *	- 1,70 a 3,40	0,5185 ♦

* Diferença de médias (IC de 95%)

♦ Teste t de Student ($\alpha = 0,05$)

TABELA 2 – Variáveis qualitativas

Variáveis	Polipropileno	Poliglactina	RR	IC – 95%	p
	n = 41 n (%)	n = 40 n (%)			
Fibrose	27 (66)	10 (25)	2,6	1,5 a 4,7	0,0005 ∇
Neutrófilos	3 (7)	5 (13)	0,59	0,15 a 2,29	0,4820 #
Macrófagos	18 (44)	7 (18)	2,51	1,18 a 5,35	0,020 ∇
Gigantócitos	3 (7)	1 (3)	2,93	0,32 a 6,97	0,6155 #
Linfócitos	2 (0,82)	0 (0)			0,494 #
Hérnia	3 (7)	7 (18)	0,42	0,12 a 1,50	0,194 #

∇ Teste qui-quadrado (χ^2)

Teste Exato de Fisher

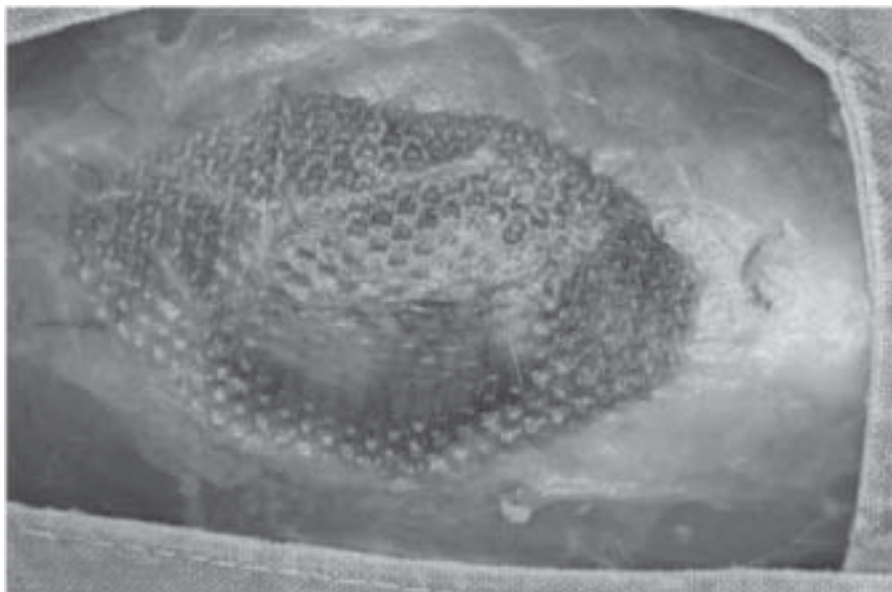


FIGURA 3 – Tela de polipropileno fixada com fio de poliglactina 910 com 90 dias de pós-operatório.

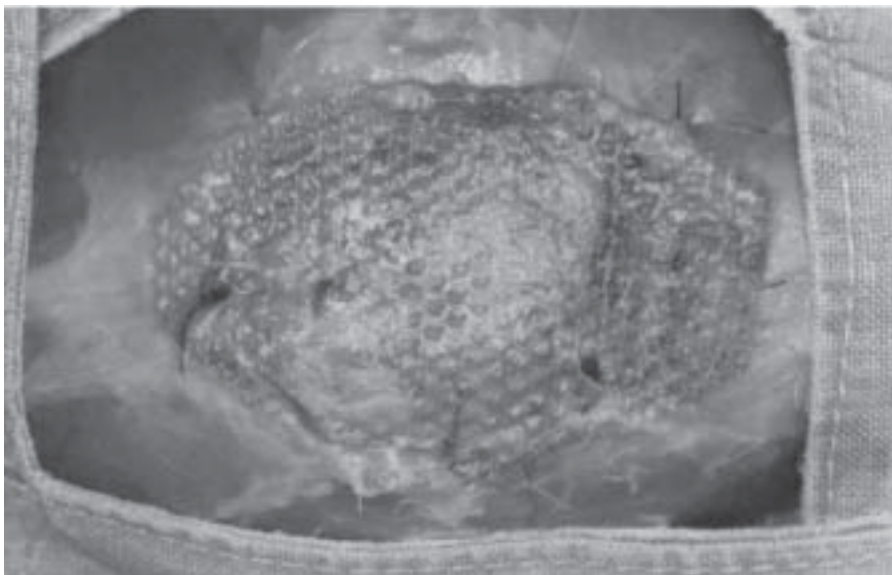


FIGURA 4 – Tela de polipropileno fixada com fio de polipropileno com 90 dias de pós-operatório.

achadas hérnias nos dois lados da prótese. O local mais freqüente da hérnia era junto à parede lateral. Não havia encarceramento, nem saco herniário. Os anéis herniários apresentavam forma oval, com diâmetro menor que 1 cm.

Não houve diferença entre os grupos polipropileno e poliglactina quanto ao peso ($p=0,17$).

O percentual de fibrose medido pela técnica vídeo-morfométrica não mostrou diferença entre os grupos ($p=0,51$), diferindo da avaliação histológica da fibrose, que evidenciou maior fibrose no grupo polipropileno (66% x 25%), diferença essa que apresentou significância ($p=0,0005$) (Figuras 7, 8 e 9).

Na avaliação de neutrófilos ($p=0,48$), gigantócitos ($p=0,61$) e linfócitos ($p=0,49$) não houve diferença entre os grupos.

Houve predomínio de macrófagos no grupo polipropileno (44% x 18%), diferença que apresentou significância ($p=0,02$) (Figura 10).

Com 90 dias de pós-operatório, ambos os fios foram identificados na análise histológica (Figuras 11 e 12).

Discussão

Estudou-se neste trabalho, a comparação entre fio inabsorvível (polipropileno) e fio absorvível (poliglactina 910) na fixação de tela de polipropileno em defeitos músculo-aponeuróticos da parede abdominal de ratos. A literatura é quase unânime em sugerir o uso de fio inabsorvível para a fixação de tela de polipropileno na correção de hérnias incisionais, apesar dos problemas acarretados pela permanência por tempo indefinido do fio na aponeurose, como granulomas de corpo estranho, saliência e incômodo pela persistência do fio e dos nós na pele de pacientes magros e problemas infecciosos^{23,24}. Em contrapartida, os autores têm obtido bons resultados, na prática clínico-cirúrgica, há pelo menos uma década, utilizando fio absorvível para fixação de tela de polipropileno na correção de hérnias incisionais.

Não foi possível identificar na literatura até o presente, nenhum experimento sobre o tema em questão. Eis a razão deste estudo, que tem o propósito de tentar preencher essa lacuna.

A função do fio de sutura é a de manter a aposição dos tecidos e suportar as pres-

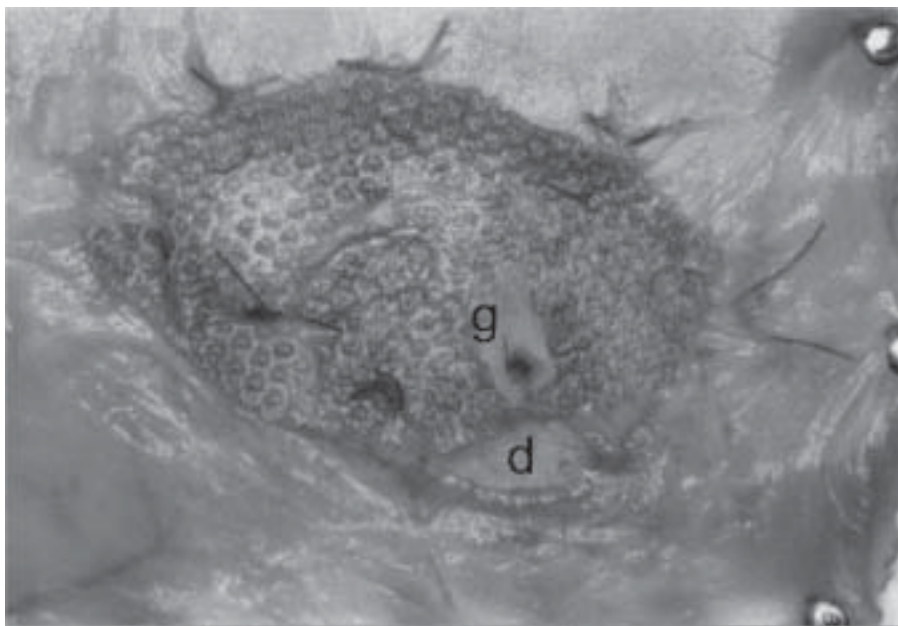


FIGURA 5 – Tela de polipropileno fixada com fio de polipropileno com 90 dias de pós-operatório. Granuloma de corpo estranho (g) e defeito (d).




FIGURA 6 - Tela de polipropileno fixada com fio de poliglactina 910 com 90 dias de pós-operatório. Defeito músculo-aponeurótico (d).

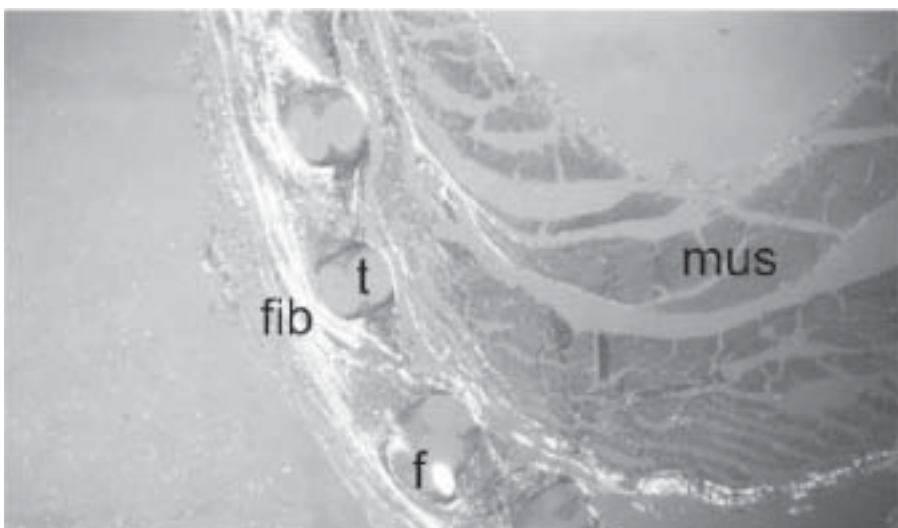


FIGURA 7 – Fotomicrografia (Picrossírius) 100x e luz polarizada (90 dias de pós-operatório). Fios da tela (t) circundados por fibrose (fib) e fio de polipropileno (f). Tecido muscular (mus).

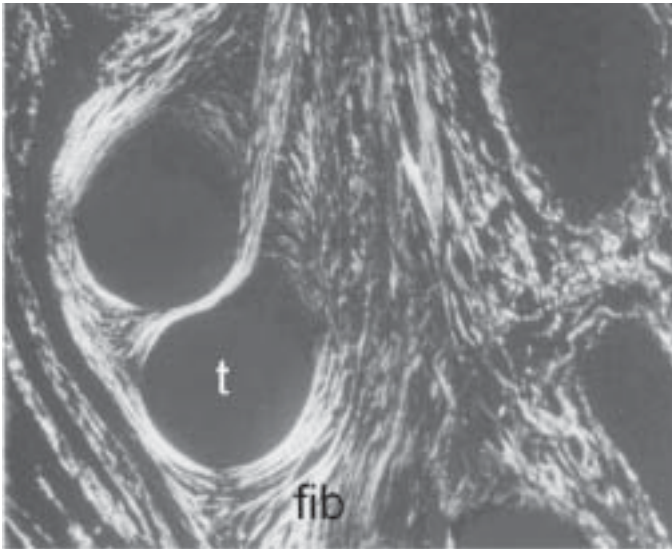


FIGURA 8 - Fotomicrografia (Picrossírius) 100x e luz polarizada (90 dias de pós-operatório). Fios da tela (t) circundados por fibrose intensa (fib).

sões intra-abdominais nas diferentes situações como tosse, evacuação e vômitos, a partir do pós-operatório imediato, até que a cicatriz adquira resistência tênsil suficiente. Vários trabalhos na literatura sobre o assunto mostraram que a cicatriz adquire 40% da resistência tênsil ao redor de 6 semanas e vai aumentando gradativamente até atingir 80% por volta de 6 meses e nunca chegará a atingir os 100% do tecido intacto²⁵⁻²⁷. Passado este período, o fio não tem mais função e só acarretará problemas para o paciente, ora albergando bactérias se for multifilamentar, provocando a formação de infecções, abscessos e fístulas, ora dando origem a reações inflamatórias de corpo estranho, na tentativa de isolar e expulsar o fio²⁸. O material de sutura ideal deveria possuir três características importantes: retenção de alta resistência funcional, estrutura monofilamentar para que as bactérias não possam esconder-se dentro de seus interstícios e qualidades absorvíveis para que o material seja eliminado finalmente como fonte de infecção.

Modelos experimentais de hérnia incisional tem sido descritos em coelhos, cães e ovelhas.²⁹⁻³² Reith³³ e Franke³⁴ produziram hérnias abdominais em ratos, retirando um fragmento da parede abdominal e reparando-as com prótese. Este modelo de hérnia abdominal em ratos tem sido usado por vários autores para estudo de correção de hérnia incisional com diferentes tipos de próteses, imediatamente após o defeito ser produzido.

Os ratos foram escolhidos devido a facilidade de manuseio, disponibilidade no Centro de Reprodução e Experimentação de Animais de Laboratório do Instituto de Ciências Básicas da Saúde - UFRGS, alta resistência a infecção e é um modelo experimental muito utilizado^{35,36}. A anestesia utilizada promoveu um relaxamento adequado ao procedimento realizado além da simplicidade do método e segurança.

Para a avaliação da fibrose e fibras colágenas foi utilizada a coloração com picrossírius e observação com luz polarizada. Este método apresentado por Constantine e Mowry tem sido largamente empregado em pesquisas sobre colágeno com resultados confiáveis^{22, 37-39}.

O percentual de fibrose medido pela técnica vídeo-morfométrica não mostrou diferença entre os grupos ($p=0,51$), diferindo

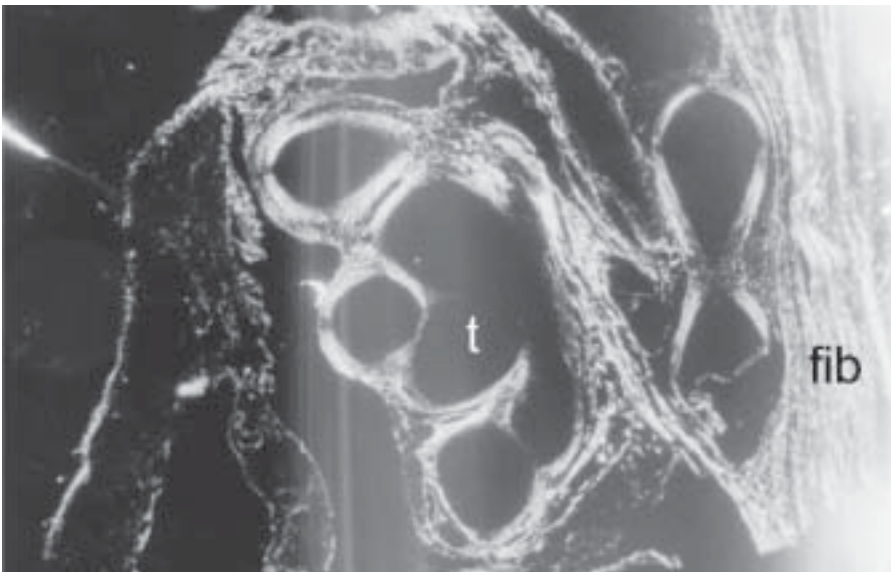


FIGURA 9 - Fotomicrografia (Picrossírius) 100x e luz polarizada (90 dias de pós-operatório). Fios da tela (t) circundados por fibrose intensa (fib).

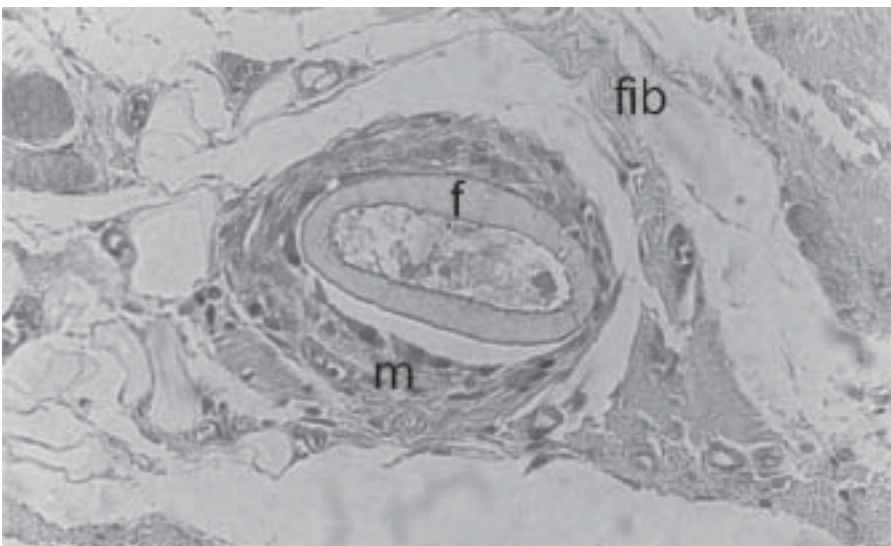


FIGURA 10 - Fotomicrografia (HE) 400x (90 dias de pós-operatório). Fio de poliglactina 910 (f), circundado por macrófagos (m) e fibrose (fib).

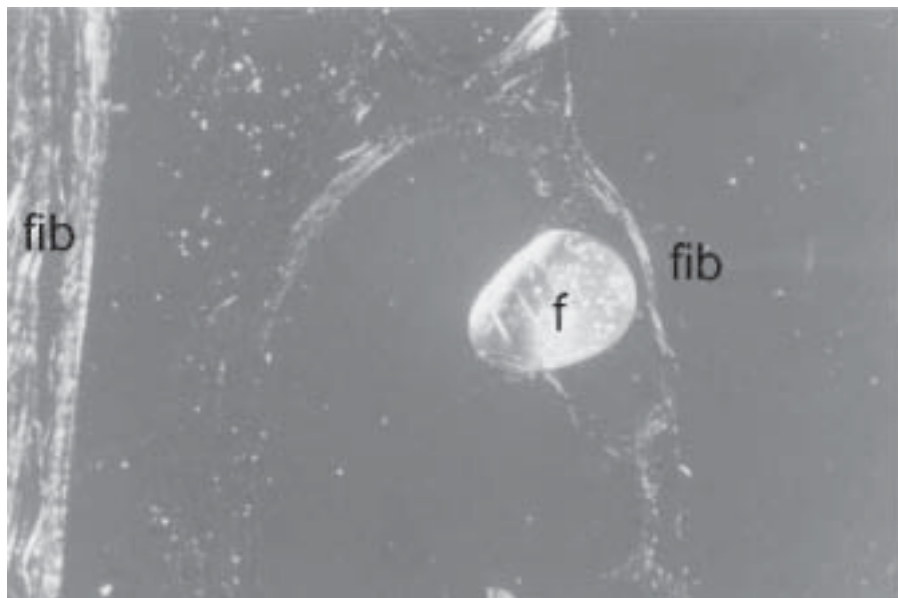


FIGURA 11 - Fotomicrografia (Picrossírius) 400x e luz polarizada (90 dias de pós-operatório). Fio de polipropileno (f) circundado por fibrose (fib).

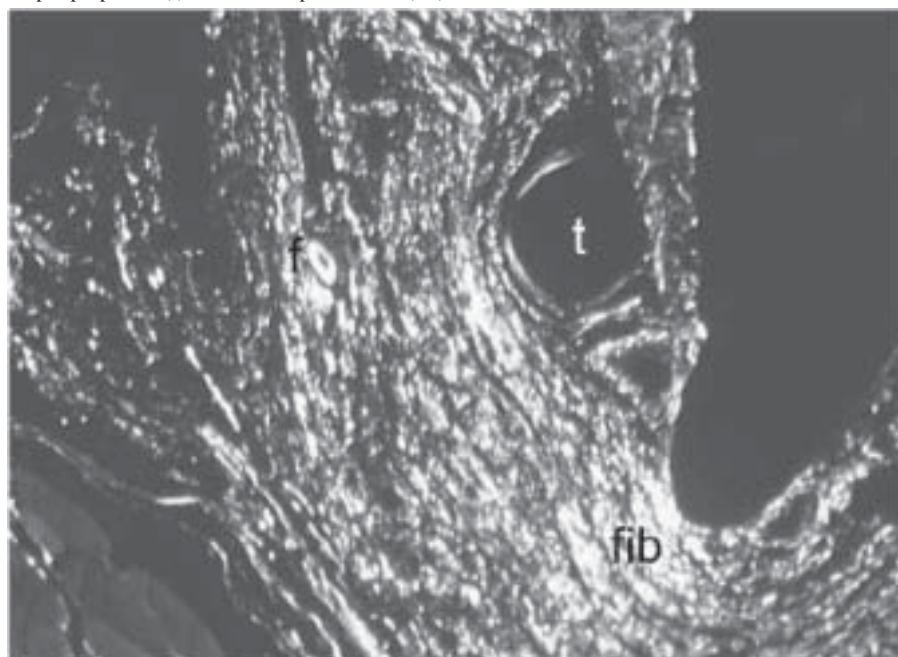


FIGURA 12 - Fotomicrografia (Picrossírius) 400x e luz polarizada (90 dias de pós-operatório). Fios da tela (t) circundados por fibrose (fib) e fio de poliglactina 910 (f).

da avaliação histológica, que evidenciou maior fibrose no grupo polipropileno (66% x 25%), diferença essa que apresentou significância ($p=0,0005$). Este grupo teve 2,6 vezes maior probabilidade de apresentar fibrose em relação ao grupo poliglactina. Segundo Cohen, este valor de risco relativo reflete um risco de magnitude moderada⁴⁰. Foi utilizado o processo de captação de imagens para vídeo e mensuração vídeo-morfométrica por computador^{39, 41}. Com relação a análise vídeo-morfométrica, que não mostrou diferença

entre os grupos, quanto ao percentual de fibrose, cabe ressaltar que o programa utilizado capta a fibrose em toda a lâmina e não apenas em campos amostrais, pois não é seletivo. Este fato, no entender dos autores, foi determinante ao não mostrar diferença entre os grupos.

Na avaliação de neutrófilos, gigantócitos e linfócitos não houve diferença entre os grupos ($p=0,48$; $p=0,61$; $p=0,49$). O fato de que a avaliação dos gigantócitos e linfócitos, que representam a intensidade do processo inflamatório crônico (Reação

Inflamatória Crônica de Corpo Estranho), não ter mostrado diferença, sugere que a tela de polipropileno teve a mesma influência em ambos os grupos.

Houve predomínio de macrófagos no grupo polipropileno (44% x 18%), diferença que apresentou significância ($p=0,02$). Este grupo teve 2,5 vezes maior probabilidade de apresentar macrófagos em relação ao grupo poliglactina. Segundo Cohen, esse valor de risco relativo reflete um risco de magnitude moderada⁴⁰.

Em estudo histológico descritivo, observou-se presença de malha da tela ou dos espaços correspondentes à mesma, sendo que cada malha era formada por vários filamentos. As malhas estavam rodeadas por numerosos macrófagos, que às vezes uniam-se, formando células gigantes de corpo estranho (gigantócitos). Estes conjuntos (tela e reação de corpo estranho) eram envolvidos por tecido conjuntivo fibroso, entremeado de células adiposas e por inúmeros vasos sanguíneos. Havia faixas intermitentes de peritonização e em alguns locais notava-se a presença de aderências com a parede intestinal. A tela de polipropileno induziu reação inflamatória crônica e inflamação granulomatosa tipo corpo estranho em ambos os grupos.

As células inflamatórias e fibroblastos representam os principais componentes celulares da cicatrização, bem como os seus dois estágios. Enquanto as células inflamatórias podem ser consideradas o reflexo da tolerância do hospedeiro ao biomaterial (prótese de polipropileno), os fibroblastos representam o padrão histológico correspondente à resistência mecânica da cicatriz. A presença de maior fibrose, bem como de maior quantidade de macrófagos no grupo polipropileno, pode ser explicada pela manutenção do corpo estranho por um período indeterminado, já que este fio não é absorvido. A presença do mesmo tende a aumentar a reação de corpo estranho ao fio, podendo levar a eliminação ou desenvolvimento de trajeto fistuloso, especialmente em feridas contaminadas^{23, 24, 28}.

Mazzini e Mantovani comparando telas de poliglactina e polipropileno em ratos como sobreposição ao fechamento de parede abdominal com afastamento parcial das bordas, concluíram que na avaliação microscópica do processo inflamatório, houve superioridade da poliglactina em relação ao polipropileno no aspecto da reação inflamatória crônica e da inflama-

ção granulomatosa tipo corpo estranho, mostrando ser a poliglactina mais inerte devido a sua absorção³⁶.

O fio poliglactina, pela análise histológica, não havia sido absorvido com 90 dias de pós-operatório, apesar da literatura citar 100% de absorção após 70 dias ou absorção completa entre 60 e 90 dias^{42,43}.

Com relação à presença de hérnia incisional, houve maior número no grupo poliglactina (18%), quando comparada ao grupo polipropileno (7%). Essa diferença não foi estatisticamente significativa ($p=0,194$).

As questões mais importantes na correção de defeitos da parede abdominal são a técnica empregada e a escolha do material, se o objetivo primário é restaurar a integridade, resistência e o contorno da parede abdominal. O material usado para a correção deve ser resistente o suficiente para evitar hérnia ou recidiva herniária^{44,45}.

A introdução da tela de polipropileno, no final dos anos cinquenta, por Usher e colaboradores⁴⁶, foi um grande passo no tratamento definitivo das hérnias. As características da tela de polipropileno incluem todas as propriedades necessárias para os biomateriais, descritos por Cumberland⁴⁷ e Scales⁴⁸. A principal característica da tela de polipropileno é ser inerte na presença de infecção e a manutenção da resistência tênsil, não verificada em outros biomateriais disponíveis naquela época, tais como Nylon, Orlon e Dacron. Nos anos subsequentes, a tela de polipropileno foi usada em diferentes situações, para reforço ou substituição da parede abdominal, em cirurgias eletivas ou emergenciais. Desde os resultados preliminares de Usher, com uso da tela de polipropileno, os resultados de uma experiência clínica mundial estão agora disponíveis. Muitas complicações foram relatadas, tais como seromas, fístulas crônicas, cistos fibrosos, expulsão da tela e fístula fecal⁴⁹⁻⁵³. Essas complicações reforçaram o receio de usar material protético nas cirurgias de parede abdominal. Atualmente, sabe-se que a maioria destas complicações estão relacionadas a erros técnicos no posicionamento da tela e fixação da tela com fios multifilamentares inabsorvíveis^{9,18}.

Read e Yoder, em uma revisão de 232 pacientes submetidos a herniorrafia incisional em um período de 10 anos relataram o aparecimento de hérnias tardias (após 12 meses de pós-operatório), pequenas, múltiplas e

excêntricas a cicatriz mediana, na bainha do músculo reto abdominal, causadas pelo uso de sutura contínua com fio inabsorvível (hérnia em casa de botão) e sugerem o uso de fios sintéticos de absorção lenta para evitar este tipo de hérnia^{54,55}.

Os resultados deste trabalho indicam que, apesar da maioria dos autores preconizarem o uso de fios inabsorvíveis na fixação da tela de polipropileno, os fios absorvíveis podem ser usados com sucesso para este fim.

Conclusões

1. – O aparecimento de hérnia incisional em ratos independe do tipo de fio usado para a fixação da tela de polipropileno com 90 dias de pós-operatório.
2. – Ocorreu maior fibrose, detectada apenas histologicamente, no grupo polipropileno.
3. – Com relação à avaliação dos gigantes, neutrófilos e linfócitos não houve diferença entre os grupos. O grupo polipropileno apresentou maior percentagem de macrófagos.
4. – O fio poliglactina não havia sido absorvido até 90 dias de pós-operatório.
5. – A fixação de tela de polipropileno, na correção de defeitos músculo-aponeuróticos em ratos, pode ser feita com êxito, usando-se fios absorvíveis, como a poliglactina 910.

Referências

1. Kather Neto JM. Hérnia Incisional. In: da Silva AL, editor. Hérnias da Parede Abdominal: Atheneu; 1997. p. 81-93.
2. Mudge M, Hughes LE. Incisional hernia: a 10 year prospective study of incidence and attitudes. *Br J Surg* 1985;72(1):70-5.
3. Hesselink VJ, Luijendijk RW, de Wilt JH, Heide R, Jeekel J. An evaluation of risk factors in incisional hernia recurrence. *Surg Gynecol Obstet* 1993;176(3):228-34.
4. Usher FC. Hernia repair with Marlex mesh. *Arch Surg* 1962;84:325-8.
5. George CD, Ellis H. The results of incisional hernia repair: a twelve year review. *Ann R Coll Surg Engl* 1986;68(4):185-7.
6. Langer S, Christiansen J. Long-term results after incisional hernia repair. *Acta Chir Scand* 1985;151(3):217-9.
7. Usher FC. The repair of incisional and inguinal hernias. *Surg Gynecol Obstet* 1970;131:525-30.
8. Santora TA, Roslyn JJ. Incisional hernia. In: Rutkow IM, editor. *Hernia Surgery - Surg Clin North Am*: W. B. Saunders Co.; 1993. p. 593-608.

9. Amid PK. Classification of biomaterials and their related complications in abdominal wall hernia surgery. *Hernia* 1997;1:15-21.
10. Falci F. Reparação da hérnia incisional com prótese de Marlex. *J. Bras. Med* 1969;17:15-20.
11. Lichtenstein IL, Shulman AG, Amid PK, Montllor MM. The tension-free hernioplasty. *Am J Surg* 1989;157(2):188-93.
12. Stoppa RE. The treatment of complicated groin and incisional hernias. *World J Surg* 1989;13(5):545-54.
13. Abrahamson J. Hernias. In: Ellis H, editor. *Maingot's Abdominal Operations*. tenth ed: Appleton and Lange; 1997. p. 548-80.
14. Condon RE. Ventral Abdominal Hernia. In: Fischer JD, editor. *Mastery of Surgery*. third ed: Little, Brown and Company; 1997. p. 1877-81.
15. Skandalakis LJ. Incisional hernias. In: Skandalakis JE, editor. *Modern Hernia Repair - The embryological and anatomical basis of surgery: The Parthenon Publishing Group*; 1996. p. 1010-23.
16. Birolini C, Mazzucchi E, Utiyama EM, Nahas W, Rodrigues Jr. AJ, Arap S, et al. Prosthetic repair of incisional hernia in kidney transplant patients. A technique with onlay polypropylene mesh. *Hernia* 2001;5(1):31-5.
17. Read RC. Ventral Herniation in Adults. In: Dempsey DT, editor. *Shackelford's - Surgery of the Alimentary Tract*. fifth ed: W.B. Saunders Company; 2002. p. 159-64.
18. Birolini C, Utiyama EM, Rodrigues Jr. AJ, Birolini D. Elective colonic operation and prosthetic repair of incisional hernia: does contamination contraindicate abdominal wall prosthesis use? *J Am Coll Surg* 2000;191(4):366-72.
19. Canadian Council on Animal Care - Guide to the Care and Use of Experimental Animals. Ottawa; 1984.
20. C.O.B.E.A. (Colegio Brasileiro de Experimentação Animal) - Princípios éticos na experimentação animal. Congresso do Colégio Brasileiro de Experimentação Animal 1991.
21. Manual para Técnicos em Bioterismo do Colégio Brasileiro de Experimentação Animal. 2a ed; 1996.
22. Montes GS, Junqueira LCU. The use of the picosirius-polarization method for the study of biopathology of collagen. *Mem Inst Osvaldo Cruz* 1991;86:1-11.
23. Richards PC, Balch CM, Aldrete JS. Abdominal wound closure. *Ann Surg* 1983;197:238-42.
24. Gallup DG, Talledo OE, King LA. Primary mass closure of midline incisions with a continuous running monofilament suture in gynecologic patients. *Obstet Gynecol* 1989;73:675-7.
25. Douglas DM. The healing of aponeurotic incisions. *Br J Surg* 1952;40:79-84.
26. Carlson MA. Acute Wound Failure. In: Barbul A, editor. *Wound Healing - Surgical Clinics of North America*; 1997. p. 607-36.
27. Nilsson T. The relative importance of Vicryl and Prolene sutures to the strength of healing abdominal wounds. *Acta Chir Scand* 1981;147(7):503-7.

28. Postlethwait RW, Willigan DA, Ulin AW. Human tissue reaction to sutures. *Ann Surg* 1975;181:144-50.
29. Aydos RD, Silveira IS, Magalhães AM, Goldenberg S. Um modelo de Hérnia Incisional em Coelhos. *Acta Cir Bras* 1997;12(3):189-92.
30. Carvalho ZM, Fagundes DJ, Rodrigues OR, Schmidt Jr. A. Incisional Hernia: an experimental model in rabbits. *Acta Cir Bras* 2001;16(2):124-9.
31. Cataldo MLS, da Silva AL, Guerra AJ. Emprego do Saco Herniário na Correção Cirúrgica das Hérnias Incisionais Longitudinais - Aspectos Experimentais no cão. *Col Bras Cir* 1981;8:167-70.
32. Johnson-Nurse C, Jenkins DH. The use of flexible carbon fibre in the repair of experimental large abdominal incisional hernias. *Br J Surg* 1980;67(2):135-7.
33. Reith HB, Dittrich H, Kozuschek W. [Morphology and biological integration of autodermoplasties in large incisional hernias. Results of an experimental study]. *J Chir (Paris)* 1995;132(5):229-36.
34. Franke A, Reding R, Tessmann D. Electrostimulation of healing abdominal incisional hernias by low frequency, bipolar, symmetrical rectangular pulses. An experimental study. *Acta Chir Scand* 1990;156(10):701-5.
35. Tsui S, Ellis H. Healing of abdominal incisional hernia in infant rats. *Br J Surg* 1991;78(8):927-9.
36. Mazzini DL, Mantovani M. Fechamento da Parede Abdominal com afastamento parcial das bordas da aponeurose utilizando sobreposição com telas de Vicryl ou Marlex em ratos. *Acta Cir Bras* 1999;14(1):1-13.
37. Wolman M. Polarized light microscopy as a tool of diagnostic pathology. A review. *J Histochem* 1975;23:21-50.
38. Junqueira LCU, Bignolas G, Brentani RR. Picrosirius staining plus polarization microscopy. A sensitive and specific method for collagen detection in tissue sections. *Histochem.J.* 1978;11:447-55.
39. Pickering JG, Boughner DR. Quantitative assessment of the age of fibrotic lesions using polarized light microscopy and digital image analysis. *Am J Pathol* 1991;138(5):1225-31.
40. Cohen J. Statistical power analysis for the behavioral sciences. 2nd ed. New Jersey; 1988.
41. Inoué S. Video image processing greatly enhances contrast, quality and speed in polarization - based microscopy. *J. Cell.Biol* 1981;89:343-56.
42. Rodeheaver GT, Thacker JG, Edlich RF. Mechanical performance of polyglycolic acid and polyglactin 910 synthetic absorbable sutures. *Surg Gynecol Obstet* 1981;153(6):835-41.
43. Guyuron B, Vaughan C. Comparison of polydioxanona and polyglactin 910 in intradermal repair. *Plast Reconstr Surg* 1996;98:817-20.
44. Sher W, Pollack D. Repair of abdominal wall defects - Goretex versus Marlex grafts. *Am Surg* 1980;46:618-21.
45. Walker AP, Henderson J, Condon RE. Double-layer prostheses for repair of abdominal wall defects in a rabbit model. *J Surg Res* 1993;55(1):32-7.
46. Usher FC, Cogan JE, Lowry TI. A new technique for the repair of inguinal and incisional hernias. *Arch Surg* 1960;81:847-54.
47. Cumberland VH. A preliminary report on the use of prefabricated nylon weave in the repair of ventral hernia. *Med J Aust* 1952;1:143-5.
48. Scales JT. Discussion on metals and synthetic materials in relation to soft tissues and tissue reaction to synthetic materials. *Proc R Soc Med* 1953;46:647-52.
49. Leber GE, Garb JL, Alexander AI, Reed WP. Long-term complications associated with prosthetic repair of incisional hernias. *Arch Surg* 1998;133(4):378-82.
50. Kaufman Z, Engelberg M, Zager M. Fecal fistula: a late complication of Marlex mesh repair. *Dis Colon Rectum* 1981;24(7):543-4.
51. DeGuzman LJ, Nyhus LM, Yared G, Schlesinger PK. Colocutaneous fistula formation following polypropylene mesh placement for repair of a ventral hernia: diagnosis by colonoscopy. *Endoscopy* 1995;27(6):459-61.
52. Taylor SG, O'Dwyer PJ. Chronic groin sepsis following tension-free inguinal hernioplasty. *Br J Surg* 1999;86:562-5.
53. Chew DK, Choi LH, Rogers AM. Enterocutaneous fistula 14 years after prosthetic mesh repair of a ventral incisional hernia: a life-long risk? *Surgery* 2000;127(3):352-3.
54. Krukowski ZH, Matheson NA. 'Button hole' incisional hernia: a late complication of abdominal wound closure with continuous non-absorbable sutures. *Br J Surg* 1987;74(9):824-5.
55. Read RC, Yoder G. Recent trends in the management of incisional herniation. *Arch Surg* 1989;124(4):485-8.

Gianlupi A, Trindade MRM. Comparison between fixation of polypropylene mesh with polypropylene suture and polyglactin 910 suture for treatment of muscle-aponeurotic defects of abdominal wall: experimental study in rats. *Acta Cir Bras* [serial online] 2004 Mar-Apr;19(2). Available from URL: <http://www.scielo.br/acb>.

ABSTRACT - Purpose: The aim of this study is to assess fixation of a polypropylene mesh in the repair of incisional hernias comparing an absorbable (polyglactin 910) suture and an inabsorbable (polypropylene) one. **Methods:** Eighty-one male rats of the Wistar breed, weighing from 180g to 220g, were submitted to a longitudinally resection of a musculoaponeurotic and peritoneal segment (3x2 cm) of the abdominal wall. Reconstruction was performed by reinforcement with polypropylene mesh, overlaid on the aponeurosis. They were distributed in two groups according to the thread used for mesh fixation as follows: (1) polyglactin 910 group, fixed with 8 stitches 4.0 Polyglactin 910 suture; and (2) Polipropylene group, fixed with 4.0 polypropylene suture. The skin suture was performed with 4.0 nylon continuous stitches. After 90 days, animals were sacrificed and submitted to macroscopic evaluation for the presence of hernias. Histologic samples were stained for Hematoxylin-Eosine and Sirius-Red and were assessed for signs of cicatrization such as chronic inflammatory reaction, fibrosis, suture absorption and percentage of fibrosis by computer-assisted video morfometric technic. **Results:** There was no significant difference between the groups studied in relation to hernia formation (p=0,194). The histologic study showed significant increase of fibrotic reaction in the polipropylene group (p=0,0005), but this finding was not confirmed in the video-morfometric evaluation. Considering chronic inflammatory reaction, there was no difference between groups in relation to giant cells, lymphocytes and neutrophils. However, in the polipropylene group, macrophages were significantly increased (p=0,02). Polyglactin 910 has not been absorbed 90 days after the procedure. **Conclusions:** The results of this study suggest that the fixation of polipropylene mesh is effective using absorbable sutures in the repair of ventral (incisional) hernias.

KEY WORDS - Incisional hernia. Fixation of polypropylene mesh. Polypropylene. Polyglactin 910.

Correspondência:
 Álvaro Gianlupi
 Rua Dr. Ernesto Ludwig, 20/304
 91330-420 Porto Alegre – RS
 lupicio@terra.com.br

Conflito de interesse: nenhum
 Fonte de financiamento: nenhuma

Data do recebimento: 15/12/2003
 Data da revisão: 03/01/2004
 Data da aprovação: 28/01/2004

*Fotos coloridas disponíveis em www.scielo.br/acb