

LINFANGIOMA DE VULVA

LYMPHANGIOMA OF THE VULVA

Paulo Naud¹, Jean Carlos de Matos², Maria Lúcia Opermann Rocha¹, Adriani Oliveira Galão¹,
Valentino Antonio Magno², Luciano Hammes³.

Linfangioma de vulva é uma doença rara de proliferação benigna do sistema linfático que pode ser idiopática ou adquirida. Usualmente esta patologia tem sido relatada após danos dos vasos linfáticos da vulva por cirurgia ou radioterapia pélvica para tratamento de câncer de colo do útero. Este tumor é geralmente assintomático, mas em algumas situações pode ocasionar sintomas importantes e distúrbios funcionais. As lesões podem ser confundidas com metástases de pele de câncer cervical e tuberculose pélvica. Transformação maligna não tem sido relatada, contudo, quando um linfedema crônico esta presente, devemos incluir o Linfangiosarcoma entre as hipóteses diagnósticas.

Paciente com 39 anos, afro-descendente referida para atendimento por apresentar história de longa duração de extensa lesão vulvar com crescimento lento desde 1990, e que nos últimos dois anos havia se tornado mais rápido. Reportava história de inúmeras biópsias em diferentes locais da vulva, todas com diagnósticos variados e inconclusivos. Ao exame, percebia-se presença de edema duro em vulva com múltiplas lesões exofíticas escamosas de diferentes tamanhos, estendendo-se até o púbis. Nenhuma alteração cervical foi observada com a aplicação do ácido acético a 5% e o teste de Schiller foi também negativo. O exame de colposcopia foi normal. Três biópsias foram feitas em lugares diferentes da vulva. O exame citopatológico de colo uterino foi coletado. O diagnóstico histológico foi Linfangioma de vulva. O exame citopatológico de colo uterino foi normal e os exames culturais para *Micobacterium* e *Donovanose* assim como os exames sorológicos para *Clamídia* e *Treponema* foram negativos.

Rev HCPA 2009;29(3):270

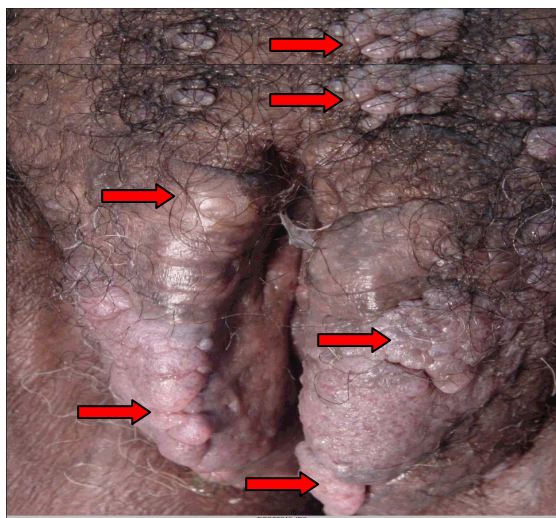


Figura 1 - Paciente com Linfangioma de vulva.

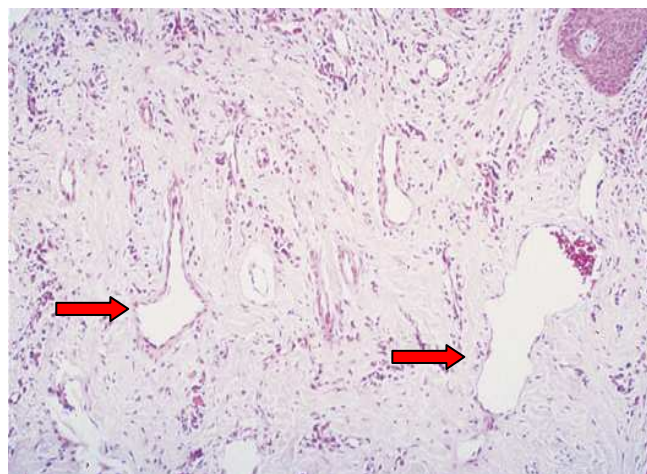


Figura 2 - Histologia com vasos tortuosos e alargados na derme. (setas)

1. Departamento de Ginecologia e Obstetrícia, Universidade Federal do Rio Grande do Sul.

2. Serviço de Ginecologia e Obstetrícia, Hospital de Clínicas de Porto Alegre.

3. Unidade de Pesquisa em Saúde, Hospital Moinhos de Vento.

Contato: Adriani Oliveira Galão adrianig@btrturbo.com.br (Porto Alegre, RS, Brasil).