# Diagnóstico de linfangioma cavernoso de face em paciente adulto: relato de caso clínico.

## *Diagnosis of Cavernous Lymphangioma of the face in adult patient: report of a case.*

Prof[a.] Dra. Edela Puricelli*
CD Juliana Romanini**
CD Júlio César Munerato**
CD Márcia Gaiger de Oliveira**

*RESUMO*

Os autores apresentam um caso clínico de paciente do sexo masculino, 18 anos, portador de lesão recidivante de crescimento expansivo intra e extrabucal, na face esquerda, comprometendo a mucosa jugal. O tumor revelou-se indolor, associado à progressiva limitação dos movimentos mandibulares. O diagnóstico clínico e histopatológico de linfangioma cavernoso diferiu do diagnóstico por ressonância magnética.

*UNITERMOS*

Linfangioma cavernoso, adulto, recidivante, ressonância magnética, biópsia.

### *INTRODUÇÃO*

A origem dos linfangiomas ainda é incerta. Muitos autores consideram-os lesões neoplásicas benignas de vasos linfáticos e tecido glandular, determinando uma forma de angiodisplasia inativa ou de circulação lenta [8, 10, 12, 17, 19, 21, 23]. Ao mesmo tempo, aceitam a possibilidade de que sejam processos de malformação ou hamartomas. A origem destes, então, estaria na seqüestração de tecido linfático isolado e privado de suas conexões com o sistema venoso [2, 5, 20].

Em 1877, WEGNER apresentou a classificação histológica até hoje aceita, baseada na dimensão dos canais linfáticos da lesão [9, 17, 21]. O linfangioma cístico ou higroma é o tipo histológico mais comum. Apresenta as maiores dilatações dos canais linfáticos, exibindo espaços císticos macroscopicamente bem circunscritos. Ao exame microscópico, seus espaços císticos são limitados por células endoteliais planas e por delgadas camadas de músculo liso contidos numa matriz de tecido conjuntivo. O linfangioma cavernoso apresenta vasos linfáticos grandes e dilatados. Geralmente não tem os canais bem circunscritos e possui menor quantidade de músculo liso. Muitas vezes o linfangioma cavernoso tem uma adventícia fibrosa [10]. O linfangioma capilar ou simples é muito raro. Tem canais linfáticos pequenos e comprimidos e ausência de músculo liso [9, 17, 21].

Baseando-se na teoria centrípeta ou aferente, o higroma cístico origina-se da falha dos espaços linfáticos primários que confluem para o sistema central [21]. Já no cavernoso, a seqüestração tecidual é mais periférica que no higroma; os espaços linfáticos primários não confluem para os coletores centrais principais. O linfangioma capilar resulta de uma perda de líquidos ou seqüestração tecidual localizada nas poucas fendas mesenquimais. Finalmente, o hemangio-linfangioma é composto por vasos linfáticos e sangüíneos [9, 21].

Os linfangiomas podem ser detectados logo após o nascimento [5, 7, 23], segundo a pesquisa de Sabin (1902) e van der Putte (1975) que revelaram que o sistema linfático se desenvolve durante a sexta semana da embriogêse, o que pode explicar o aparecimento tão precoce das lesões [9]. Sabe-se que 50% dos casos aparecem ao nascer e cerca de 90% desenvolvem-se, em média, até os dois anos de idade. Isso se deve, provavelmente, por corresponder ao período de maior desenvolvimento do sistema linfático [9, 11, 12, 17]. Entretanto, há relato do aparecimento de lesões durante as primeiras décadas de vida [5, 20, 23]. Homens e mulheres são afetados com igual freqüência [7, 9, 13, 18, 26, 30].

Aproximadamente 75% dos linfangiomas podem localizar-se na face e região cervical [4, 13, 17, 31]. Os linfangiomas simples e cavernosos afetam zonas onde o tecido conjuntivo é compacto. Na cavidade bucal são encontrados na língua, no palato, gengiva, lábios e mucosa jugal [1, 3, 5, 6, 8, 14, 18, 19, 23]. Na língua, atingem a região do ápice dorsal e ventral [5, 13, 18]; quando localizados profundamente, produzem macroglossia linfomatosa [3, 6, 8, 18, 27]; e envolvendo o lábio, podem levar à macroqueilia [5, 8]. Em recém-nascidos da raça negra, os linfangiomas ocorrem no rebordo alveolar, assumindo aspecto próprio, com cápsula azulada e apresentando remissão espontânea [17]. O linfangioma cístico tem preferência por áreas onde o tecido conjuntivo é mais frouxo, como na região cervical. Em alguns casos, os linfangiomas ocorrem de forma difusa, denominada linfangiomatose, comprometendo face, pescoco, boca ou extremidades [9, 21].

Os linfangiomas podem ser profundos ou superficiais. Quando localizados profundamente, apresentam-se como massas submucosas ou nódulos difusos sem alterações significativas de textura ou cor na região. As lesões superficiais produzem tumefações nodulares semelhantes a vesículas, formando múltiplas excrescências moles, compressíveis e assintomáticas. Geralmente são translúcidas, de coloração similar à mucosa ou ligeiramente mais avermelhadas [5, 8, 17, 20, 21, 23, 30]. Essas vesículas são preenchidas por linfa. Eventualmente, quando traumatizadas, podem conter sangue, tornando-se escurecidas. Essa alteração local leva o paciente a buscar esclarecimento de um profissional [5]. Durante o exame clínico, à palpação, pode-se observar o deslocamento da linfa de um ponto para outro, provocando crepitação [5, 7].

O exame por imagem é indispensável para localização e diagnóstico diferencial da lesão. A tomografia computadorizada é limitada. A ressonância magnética (RM) apresenta melhor resolução para tecidos moles. Na RM, o conteúdo líquido que deverá ser predominante nas cavidades císticas é revelado a partir da intensidade de sinais, a qual é menos intensa nas imagens em T1WI e hiperintensa nas imagens T2WI. A natureza múltipla e intercomunicante dos cistos e qualquer nível fluido-fluido são melhores ponderados em T2WI. Segundo FRASER, a TC ou a RM em T2, podem

* Doutora pela Universidade de Düsseldorf - Alemanha; Chefe da Unidade de CTBMF do Hospital de Clínicas de Porto Alegre - HCPA; Prof[a]. da Disciplina de Patologia Cirúrgica - Mestrado em Odontológica Concentração Patologia Bucal - Faculdade de Odontologia - UFRGS.
** Mestrandos em Odontológica Área de Concentração Patologia Bucal - Faculdade de Odontologia - UFRGS.

diferenciar muito bem uma massa sólida de uma cística, sendo que ambas facilitam a confirmação e localização da lesão. As radiografias, muitas vezes, são utilizadas como primeira opção de exame nas patologias faciais. Especialmente nos tumores de tecidos moles, servem para revelar envolvimento secundário, relacionado principalmente com as estruturas dentárias, sinusais e articulação temporomandibular (ATM). A ecografia ou sonografia pode ser indicada para lesões tumorais superficiais.

O aspecto clínico de linfangioma pode levar a um diagnóstico inicial de hemangioma - lesão proliferativa de vasos sangüíneos [6,23]. Pode-se então, realizar o exame por angiografia, que permitirá, nos casos de hemangioma, determinar o suprimento sangüíneo e drenagem destes tumores [31], além da localização e extensão dos mesmos. Ainda no diagnóstico diferencial, deve-se levantar as possibilidades de lipoma, teratoma e mucocele. Especialmente na região cervical, lembramos cistos dermóide, branquial ou do tiroglosso [21]. Na região orbital devem ser afastados os neurofibromas e na região occipital o meningoencefalocele [21].

Os linfangiomas têm crescimento lento, com tendência à estabilização. Não se observam a involução das lesões [5, 8, 20, 23] ou a transformação maligna [3, 4], apesar da decorrência de tempo. Após os diagnósticos clínicos, é indispensável a biópsia para o exame histopatológico [8].

Microscopicamente, nos linfangiomas, observam-se massas de vasos linfáticos dilatados e preenchidos por linfa. As paredes vasculares são delgadas e formadas por células endoteliais. Nas lesões superficiais, estes espaços situam-se imediatamente abaixo do epitélio [1,3,5,14,16]. Os vasos podem apresentar grandes agregados linfóides em suas paredes e, eventualmente, podem ser observadas hemácias em seu interior, em função de hemorragia secundária [17].

Os linfangiomas apresentam inúmeras possibilidades de tratamento, tais como excisão cirúrgica, crioterapia e esclerose [5,10,19,20,21,24] e ainda a eletrocoagulação e o laser [4, 19]. A radioterapia já há muito tempo não é mais usada, devido a sua inabilidade na completa destruição tumoral e seu potencial de malignização [12, 19, 21]. As inúmeras propostas terapêuticas servem para definir estas lesões como as mais complexas no tratamento buco-maxilo-facial [13, 21].

## *CASO CLÍNICO*

O paciente R. F, 18 anos, sexo masculino, branco, procurou atendimento na Disciplina de Cirurgia e Traumatologia Buco-maxilo-faciais da Faculdade de Odontologia da Universidade Federal do Rio Grande do Sul-UFRGS, para diagnóstico e tratamento de volume indolor na face, lado esquerdo, associado à progressiva limitação dos movimentos mandibulares. Durante a anamnese, o paciente referiu que aos 13 anos de idade foi submetido à intervenção cirúrgica na região. O diagnóstico pré-operatório foi de tumor de vasos sangüíneos (sic). O próprio paciente e familiares não detinham maiores conhecimentos sobre o tratamento realizado.

No exame clínico extrabucal, além de importante volume abrangendo a hemiface esquerda, comprovou-se a limitação mecânica dos movimentos mandibulares. Na pele visualizava-se a cicatriz da incisão tipo Weber-Fergunson (Fig.1). Não foram detectadas adenopatias cervicais ou sinais clínicos sistêmicos de infecção.

Já no exame intrabucal, clinicamente observou-se aumento de volume com alteração da anatomia jugal esquerda e presença de inúmeras pequenas vesículas variando desde a coloração normal da mucosa, passando pela avermelhada, até vermelho escuro (Fig.2). À apalpação bidigital, a lesão apresentava-se nodular, de consistência densa, sem referência de sintomatologia dolorosa. Clinicamente, as demais estruturas intrabucais não apresentavam comprometimento com a lesão O paciente não relatava queixas quanto a dificuldade de deglutição, fonação ou disfagia. O diagnóstico presuntivo foi de linfangioma.

O paciente portava exame de angiografia arterial de carótida externa e interna, sendo afastado o diagnóstico de lesão hemangiomatosa. O laudo da ressonância magnética (RM) de encéfalo e face relatou lesão expansiva heterogênea, de contornos irregulares, comprometendo o espaço retromaxilar. A lesão envolvia, ainda, a porção superior do ramo e côndilo mandibulares esquerdos. Cranialmente, o tumor se estendia pela fossa temporal e, em direção medial, deformava a parede lateral do seio maxilar (Fig.3). Não houve evidências de invasão do seio maxilar, nem das demais estruturas ósseas limitantes do processo tumoral. Na injeção do contraste T1, a lesão apresentou-se de intensidade levemente superior ao tecido muscular; em T2 foi hiperintensa, e após a injeção do contraste para-magnético, impregnou-se heterogeneamente, especialmente na periferia. A descrição da imagem é sugestiva de diagnóstico de linfangioma provavelmente do tipo cístico.

O paciente foi então submetido à biópsia incisional, sob efeitos de anestesia local. A área explorada foi a região jugal, envolvendo a mucosa em superfície e profundidade compatíveis para o preparo histopatológico.

As imagens microscópicas revelaram espaços vasculares dilatados, que mostraram tendência a ocupar porções subepiteliais, contendo material hialino com células inflamatórias (Fig.4). Em alguns vasos observaram-se hemácias. Como resultado, obteve-se o diagnóstico de Linfangioma Cavernoso.

## *DISCUSSÃO*

Os linfangiomas são pouco freqüentes na idade adulta. Segundo QIN (1998), a probabilidade do aparecimento deste tumor é de 10,5% em paciente entre 10 e 20 anos de idade. Já em pacientes em idade superior a 20 anos, a freqüência baixa para 9%. Em sua publicação, HERRERA (1998) apresenta relatos clínicos de dois pacientes com 18 e 59 anos. Tal condição amplia significativamente a faixa etária para diagnóstico do tumor. Por isso, quando indivíduos adultos apresentam tumorações na face, a suspeita clínica de linfangioma deve ser lembrada. Para FRASER (1996), apenas 12,5% dos linfangiomas em pacientes adultos foram presuntivamente diagnosticados no exame clínico.

Uma explicação para o aparecimento tardio destes tumores é defendida por SAIJO (1975), baseada na desproporcionalidade entre o cresciemnto físico do paceinte e do tumor. Entretanto, o registro destas lesões predominantemente na infância mantém a teoria das proporcionalidades como o conceito próprio.

Quanto à localização anatômica, os linfangiomas podem apresentar cinco diferentes estágios. Esta classificação proposta por SERRES (1995) usa como referência o osso hióide, com distribuição superior e/ou inferior em uni e bilateralidade.

**Quadro I**: Classificação segundo SERRES.

| Estágio | Localização da lesão | Latera-lidade |
|---|---|---|
| I | Infra-hioidea | Unilateral |
| II | Supra-hioidea | Unilateral |
| III | Supra e infra-hioidea | Unilateral |
| IV | Supra-hioidea | Bilateral |
| V | Supra e infra-hioidea | Bilateral |

Segundo esta classificação, a lesão descrita é supra-hioidea e unilateral, correspondendo ao estágio II. Geralmente, pacientes com lesão unilateral e infra-hioidea estágio I tem melhor prognóstico que os com tumores no estágio II. Na progressão dos prognósticos severos, encontramos os estágios IV e V, respectivamente.

Na face, a cadeia linfática parotídean corresponde a três grupos de distribuição, relacionados com a aponeurose superficial e a glândula parótida. São eles o pré-auricular ou supra-aponeurótico, o infra-auricular ou subaponeurótico e o parotídeo profundo ou intraglandular. O sistema infra-auricular distribui-se pelos vasos linfáticos provenientes da região geniana, mucosa jugal, nariz, lábio superior e a glândula parótida. Os linfonopos deste sistema podem ainda estar conectados com as cadeias retroauricular e intraglandular parotídea.

Esta complexa anatomia circulatória específica explica a extensão do processo tumoral linfático, o qual pode envolver estruturas intrabucais, espaços medulares e tecidos

glandulares. Especialmente no caso clínico relatado, encontramos tecido linfático tumoral comprometendo a hemiface esquerda nos seus aspectos extra e intrabucais. Normalmente, os linfangiomas têm crescimento lento, indolor e flutuante. Quando atingem grandes dimensões, criam assimetrias ou deformações extensas. Para SMITH (1996), seu crescimento enquanto ativo infiltra tecidos circunvizinhos, invadindo ou comprimindo estruturas funcionais e vitais. No caso relatado, o paciente apresenta queixa de progressiva limitação dos movimentos mandibulares, provocados pela continuidade do crescimento tumoral.

Segundo QIN (1998), especialmente na região parótida-masseteriana, o aparecimento de linfangiomas obedece uma freqüência de 9% dos casos. Ainda para SERRES (1995), na área correspondente ao estágio II, dos linfangiomas diagnosticados 35% foram higromas e 65% linfangiomas cavernosos.

O hemenagioma é a primeira opção de diagnóstico diferencial. Segundo SOM e BRANDNEIN (1996) e YONETSU (1993), este tumor, quando localizado na face, tem alta incidência na glândula parótida. Especialmente o hemangioma cavernoso, além de freqüente na infância, pode acontecer em pacientes com mais de 16 anos de idade. Devido a esta estreita relação de características clínicas, para o diagnóstico inicial fazem-se necessárias respostas através de exames por imagem.

A angiografia, segundo YONETSU (1993), permite visualizar a nutrição e a drenagem vascular do hemangioma, sem entretanto demonstrar a relação entre a lesão e os tecidos circunvizinhos. Na prática, esta forma de diagnóstico serve para afastar imediatamente a lesão vascular sangüínea da linfática.

A ultrassonografia permite acesso rápido a informações por imagem, podendo o exame ser feito no próprio consultório. Tem ainda a vantagem de produzir uma radiação não ionizante. Entretanto, para KAZIM (1992), FUNG (1998) e YONETSU (1993), sua limitação básica está na profundidade da lesão e interferências de outros tecidos que impedem a obtenção da imagem, situação comum na face.

KAZIM (1992) e FUNG (1998) consideram que na TC o tumor geralmente aparece homogêneo com a densidade dos tecidos moles. É possível visualizar os limites das áreas infiltradas, mas a definição de delicadas estruturas no tecido mole é limitada. A TC com contraste venoso define melhor a localização anatômica dos tecidos vizinhos e a relação do linfangioma com os vasos sangüíneos.

SIEGER foi quem primeiro publicou a utilização da RM para avaliação de linfangiomas císticos em crianças. Esse exame oferece imagens de alta sensibilidade, tanto para as densidades teciduais como fluidas. Para KAZIM (1992), FUNG (1998) e YUH (1990), a RM produz a informação pré-operatória mais bem detalhada do linfangioma e estruturas vizinhas, que acabam por coincidir com os achados intra-operatórios. A imagem típica na RM inclui sinal de alta intensidade nas imagens em T2WI e baixa em T1W1. Com sua menor radiação ionizante, tem grande versatilidade nas áreas cervicais e faciais, onde os linfangiomas, especialmente o cístico, comprimem e invadem as estruturas vitais.

Para FUNG (1998), este exame pode também auxiliar na avaliação de estados infecciosos ou hemorrágicos intratumorais. Por sua vez, SIEGER refere ser esta a forma de imagem a mais apropriada no pré-operatório. Lembramos que uma imagem detalhada, dando a extensão, tamanho e localização da lesão, é indispensável para a indicação dos diferentes tipos de biópsia, melhor opção de tratamento e, ainda, para afastar futuros questionamentos quanto ao diagnóstico. No caso apresentado, o exame por RM, se não comprovado por biópsia, conduziria a um diagnóstico de linfangioma cístico. Visto tratar-se de uma lesão já anteriormente submetida a tratamento cirúrgico, certamente produziriam-se alterações tanto na estrutura física quanto nas reparações cicatriciais, o que confunde o diagnóstico por imagem. O resultado da biópsia quando o tecido é obtido na área central da lesão, aqui discutida, perde sua credibilidade pelas mesmas razões já descritas. A opção da coleta tecidual, neste caso, pareceu-nos mais indicada em área patológica ainda íntegra e de fácil acesso.

Mas segundo SMITH (1996), SOM (1996) e YUH (1990), pode também haver sobreposição entre os tipos de linfangiomas, inclusive dos três tipos de tumores que poderão se sobrepor na mesma massa. Nossa indicação de área a ser biopsiada concorda com os autores, uma vez que seu diagnóstico pode ser estabelecido pela natureza do tecido que o circunda.

A biópsia por aspiração tem indicações no diagnóstico pré-operatório. Para QIN (1998), os linfangiomas cavernosos, quando puncionados, não vertem líquido. A biópsia por punção guiada pela ultrassonografia é uma boa indicação nas áreas superficiais da face. Tal conceito pode ser mantido para a biópsia incisional que obtém o tecido tumoral nos seus limites mais externos.

Para MARAN e PEREZ ORBAN apud HERRERA (1998), o prognóstico não depende da natureza do histológico, mas sim das características locais e invasivas do próprio tumor. A remoção cirúrgica completa, segundo FRASER (1996), FONKARLSRUD (1974) e QIN (1998), é a conduta ideal nos pacientes adultos. Entretanto, especialmente no linfangioma cavernoso que se infiltra nos tecidos circunvizinhos, a remoção cirúrgica é muito difícil e a recidiva é maior que 50%.

Segundo BRENNAN (1997) e BÓRAKS (1996), eventualmente os tumores não podem ser removidos completamente por envolverem estruturas vitais. Se não houver comprometimento orgânico, o paciente convive com o tumor. Na nossa experiência, há possibilidades de reintervenção periódicas à distância, segundo evolução do caso.

## *CONCLUSÃO*

Os linfangiomas cavernosos da face são mais freqüentes na posição supra-hioidea unilateral.

As lesões manipuladas cirúrgica ou terapeuticamente têm suas estruturas física e histológicas alteradas, comprometendo os exames por imagem e histopatológicos.

Os linfangiomas são menos freqüentes em adultos e devem ser diferenciados, principalmente, de hemngiomas cavernosos.

A possibilidade da presença de linfangioma cístico, cavernoso e capilar em uma mesma massa tumoral pode levar a diagnóstico impreciso.

No diagnóstico por imagem, a RM é o exame mais indicado; entretanto, deve ser complementado por exame histopatológico da lesão.

O material obtido por biópsia incisional poderá ser removido das áreas mais externas e superficiais, principalmente em casos de recidiva.

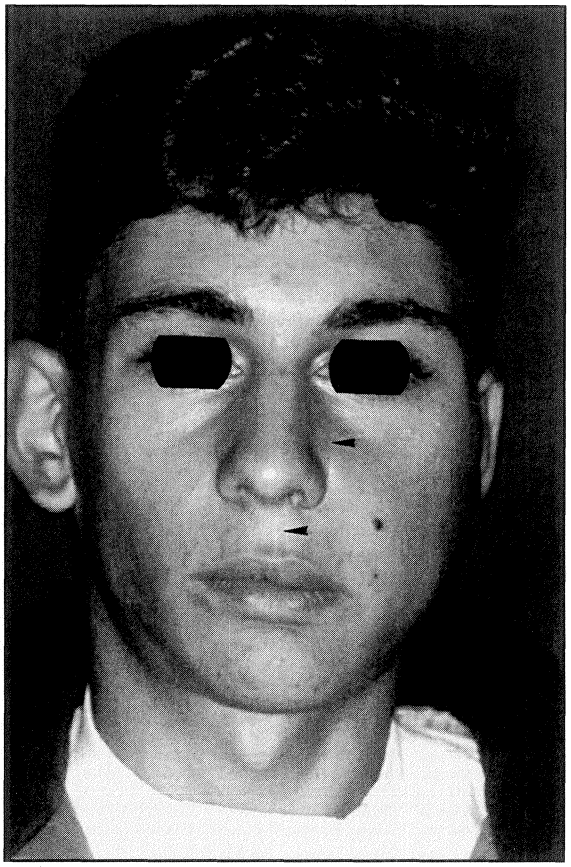

Figura 1 - Aspecto clínico do paciente, apresentando aumento de volume abrangendo a hemiface esquerda. Pode-se ainda observar (setas) uma cicatriz de incisão tipo Weber-Fergunson.

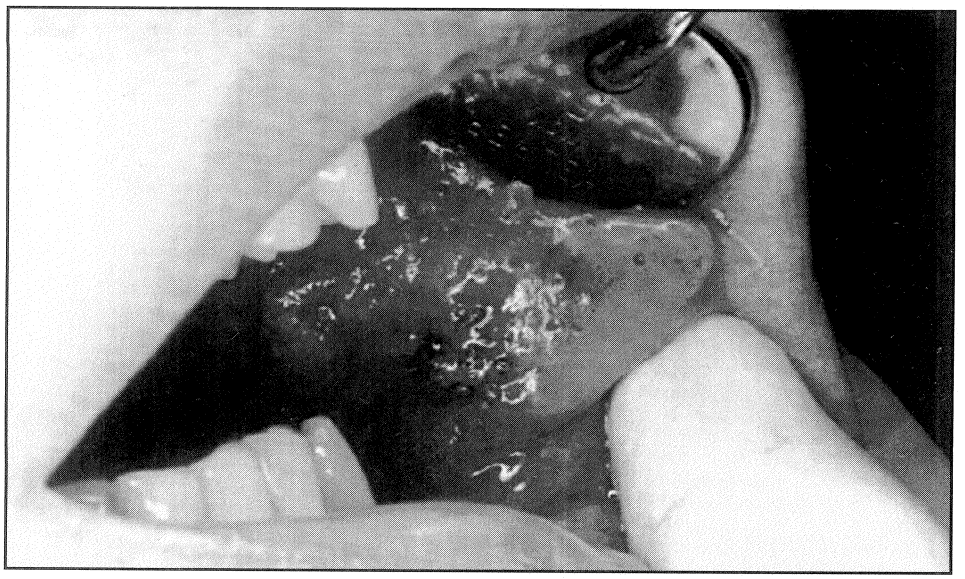

Figura 2 - Aspecto clínico intra-bucal. A mucosa jugal esquerda apresenta edema e superfície com múltiplas vesículas.

Figura 3 - A - Ressonância Magnética (RM), corte coronal. A lesão (setas) aparece expansiva e heterogênea à injeção do contraste, envolvendo a porção superior do ramo e côndilo mandibular esquerdos. B - RM, corte axial. A lesão aparece expandindo-se de forma irregular, atingindo o espaço retro-maxilar (a), estendendo-se pela fossa temporal (b) e deformando a parede do seio maxilar (c) esquerdos.

Figura 4 - Fotomicrografia do linfangioma cavernoso, onde visualizam-se vasos linfáticos dilatados, com paredes finas, preenchidos por linfa e algumas células sangüíneas. Aumento de 400X.


### *ABSTRACT*

The authors present a case of a 18 (eighteen) years old male patient, presenting a recurrent painless tumour on the left side of his face, growing both intra and extraorally. It caused progressive limitation of mandibular mobility. Histopathological result of cavernous lymphangioma differed from the previous findings seen on magnetic resonance imaging.



### *KEYWORDS*

Cavernous lymphangioma, adult, recurrence, magnetic resonance imaging, biopsy

## *REFERÊNCIAS BIBLIOGRÁFICAS*


1. ARAÚJO, N. S. ; ARAÚJO, V. C. **Patologia Bucal.** Rio de Janeiro: Artes Médicas, 1984.

2. BAUER, R. A.; HARDMAN, F. G. Intra-oral Surgical Management of Cystic Hygroma. **Brit. J. Oral Surg**, n 1, v.14, p.36-40, July, 1976.

3. BHASKAR, S. N. **Patologia bucal.** São Paulo: Artes Médicas, 1989. p.447.

4. BRENNAN, T. D.; MILLER, A. S.; CHEN, S. Lymphangiomas of the Oral Cavity: a clinicopathologic, imunohistochemical, and eletron-microscopic study. **J. Oral Maxillofac. Surg.**, v. 55, n 9, p.932-935, sept. 1997.

5. BÓRAKS, S. **Diagnóstico bucal.** São Paulo: Artes Médicas, 1996. p.132.

6. CASTRO, A. L. **Estomatologia.** 2.ed. São Paulo: Santos, 1995. p.92

7. CAWSON, A. R.; BINNIE, W. H.; EVESON, J. W. **Atlas Colorido de Enfermidades da Boca: correlações clínicas e patológicas.** 2.ed. São Paulo: Artes Médicas, 1995. p.17-10.

8. CECCOTI, E. L. **Clínica Stomatologica: SIDA, cáncer y otras afecciones.** Buenos Aires: Médica Panamericana, 1993. Cap.7. Lesiones pseudotumorales de la mucosa bucal, p.40-41.

9. FRASER, S. E.; CAMPBELL, B.; KAJDACSY-BALLA, A. Pathologic Diagnosis: cystic lymphangioma. **Arch. Otolaryngol. Head Neck Surg.**, v.122, n.8, p.893-894, Aug. 1996.

10. FONKALSRUD, E. Surgical Management of Congenital Malformations of the Lymphatic System. **Am J Surg**, v.128, p.152-159, Aug. 1974.

11. FUNG, K.; POENARU, D. S.; KAMAL, I. M. Impact af Magnetic Resonance Imaging on the Surgical Management of Cystic Hygromas. **J. Pediat. Surg**, v.33, n.6, p.839-841, June 1998.

12. HERRERA, A. M.; PLASENCIA, D. P.; BENITO, M. G. et al. Lynphangiomes Cervicaux Chez L'adulte. Description de Deux Cas. **Am Otoraryngol Chir Cervicofac.**, Paris, v.115, p.299-302, 1998.

13. JASPER, R. D.; GOLDBERG, M. H.; ZBOROWSKI, R. G. Lymphangioma and cystic hygroma. Correction of Facial Growth Disharmony and Obstructive Sleep Apnea. **J. Oral Maxillofac. Surg.**, v.18, p.152-154, 1989.

14. JOSEPHSON, P.; VAN WYK, C. Bilateral Symmetrical Lymphangiomas of the Gingiva: a Case Report. **J. Periodontol.**, p. 47-48, Jan. 1984.

15. KAZIM, M.; KENNERDELL, J. S.; ROTHFUS, W. et al. Orbital lymphangioma. Correlation Resonance Images and Intraoperative Findings. **Ophthalmol.**, v.99, n.10, p.1588-1594, Oct. 1992.

16. McDANIEL, R. K.; ADCOCK, J. E. Bilateral Simetrical Lymphangioma of the Gingiva. **Oral Surg. Oral Med. Oral Patol.**, v.63, p.224-227, 1987.

17. NEVILLE, B. W.; DAMM, D. D.; ALLEN, C. M.; et al., J. E. **Oral Maxillofaval Pathology.** Philadelphia: Saunders Company, 1995. Cap.12, p.395-397.

18. PINDBORG, J. J. **Atlas das Doenças da Mucosa Oral.** São Paulo: Médica Panamericana, 1981. p.114.

19. QIN, Z. P.; XIN, Z. F.; REN, L. et al. Long-term Results of Intratumorous Bleomycin-A5 Injection for Head and Neck Lymphangioma. **Oral Surg Oral Med. Oral Pathol. Oral Radiol. Endodont.** v.86, n.2, p. 139-144, Aug. 1998.

20. REGEZI, J. A.; SCIUBBA, J. J. **Patologia Bucal: correlações clínico-patológicas.** Rio de Janeiro: Guanabara Koogan, 1987. p.144.

21. SAIJO, M.; MUNRO, I. R.; MANCER, K. Lymphangioma: a long-term follow-up study. **Plastic & Reconstructive Surgery**, v.56, n.6, p.642-651, Dec. 1975.

22. SERRES, L. M.; SIE, K. C.; RICHARDSON, M. A. Lymphatic Malformations of the Head and Neck: a proposal for staging. **Arch. Otolaryngol Head Neck Surg.**, v.12, n.5, p.557-582, May 1995.

23. SHAFER, W. G.; HINE, M. K.; LEVY, B. M. **Tratado de Patologia Bucal.** 4.ed. Rio de Janeiro: Guanabara Koogan, 1987. p.147-149.

24. SMITH, R. J. H.; BURKE, D. K.; YUTAKA, S. et al. OK-432 Therapy for Lymphangiomas. **Arch Otolaryngol. Head Neck Surg.**, v.122, n.11, p.1195-1199, Nov. 1996.

25. SOM, P. M.; BRANDNEIN, M. Salivari Galnds: tumors and tumorlike conditions. In: SOM, P. M.; CURTIN, H. D. **Head and neck imaging.** 3.ed. Mosby, 1996. v.3. Cap.17, p.823-914.

26. SONIS, S. T.; FAZIO, R. C.; FANG, L. **Princípios e Práticas em Medicina Oral.** 2.ed. Rio de Janeiro: Guanabara Koogan, 1996. p.371.

27. TOMMASI, A. F. **Diagnóstico em Patologia Bucal.** Rio de Janeiro: Artes Médicas, 1995. p.247-248.

28. YONETSU, K.; NAKAYAMA, E.; MIWA, K. et al. Magnetic Resonance Imaging of Oral and Maxillofacial Angiomas. **Oral Surg. Oral Med. Oral Patol**, v.76, n.6, p.783-789, Dec. 1993.

29. YUH, W. T.; BUEHNER, L. S.; KAO, S. C. et al. Magnetic Resonance Imaging of Pediatric head and Neck Cystic Hygromas. Acta. Otol Rhinol Laryngol, v.100, p.737-742, 1990.

30. ZACHARÍADES, N.; KONDOURIS, I. lymphangioma of the oral cavity: report of a case. **J. Oral Med.**, v.39, n.1, p.33-34, Jan-Mar. 1984.

31. ZHAO-JU, Z.; YUN-TANG, W.; XUAN-PENG, Z et al. Clinical Application of Angiography of Oral and Maxillofacial Hemangiomas - Clinical Analysis of Seventy Cases. **Oral Surg. Oral. Med. Oral Patol**, v.55, n.5, p. 437-447, 1983.